TÜRKİYE CUMHURİYETİ
ANKARA ÜNİVERSİTESİ
SAĞLIK BİLİMLERİ ENSTİTÜSÜ

TESTİKÜLER SPERM EKSTRAKSYONU (TESE) SONRASI SEMİNİFER TÜBÜLÜSLERDE SPERMATOGENİK HÜCRE VARLIĞININ ARAŞTIRILMASI

Masoud AFSHANİ

HİSTOLOJİ- EMBRİYOLOJİ ANABİLİM DALI

DOKTORA TEZİ

DANIŞMAN

Prof. Dr. Özgür ÇINAR

ANKARA

2017

ETİK BEYAN

Ankara Üniversitesi
Sağlık Bilimleri Enstitüsü Müdürlüğü'ne,

Yüksek Lisans/Doktora tezi olarak hazırlayıp sunduğum "Testiküler Sperm Ekstraksiyon (TESE) sonrası seminifer tübülüslerde spermatogenik hücre varlığının araştırılması" başlıklı tez; bilimsel ahlak ve değerlere uygun olarak tarafımdan yazılmıştır. Tezimin fikir/hipotezi tümüyle tez danışmanım ve bana aittir. Tezde yer alan deneysel çalışma/araştırma tarafımdan yapılmış olup, tüm cümleler, yorumlar bana aittir.

Yukarıda belirtilen hususların doğruluğunu beyan ederim.

Öğrencinin Adı Soyadı: Masoud Afshani
Tarih:
İmza:

KABUL ve ONAY

Ankara Üniversitesi Sağlık Bilimleri Enstitüsü
Histoloji ve Embriyoloji Anabilim Dalında Masoud Afshani tarafından hazırlanan "Testiküler Sperm Ekstraksiyon (TESE) sonrası seminifer tübülüslerde spermatogenik hücre varlığının araştırılması" adlı tez çalışması aşağıdaki jüri tarafından YÜKSEK LİSANS/DOKTORA TEZİ olarak OY BİRLİĞİ / OYÇOKLUĞU ile kabul/ret edilmiştir.

Tez Savunma Tarihi:

İmza
Unvanı Adı ve Soyadı
Üniversitesi
Jüri Başkanı

İmza
Unvanı Adı ve Soyadı
Üniversitesi
Raportör

İmza
Unvanı Adı ve Soyadı
Üniversitesi
Üye

İmza
Unvanı Adı ve Soyadı
Üniversitesi
Üye

İmza
Unvanı Adı ve Soyadı
Üniversitesi
Üye

Tez hakkında alınan jüri kararı, Ankara Üniversitesi Sağlık Bilimleri Enstitüsü Yönetim Kurulu tarafından onaylanmıştır.

İmza
Unvanı Adı ve Soyadı
Sağlık Bilimleri Enstitüsü Müdürü

İÇİNDEKİLER

Etik Beyan ii
Kabul ve Onay iii
İçindekiler iv
Önsöz vi
Simgeler ve Kısaltmalar viii
Şekiller xi
Çizelgeler xiii

1.GİRİŞ
1.1 Kök Hücre 1
1.1.1 Kök Hücre Tanımı ve Sınıflandırılması 2
1.1.2 Kök Hücre Çalışmalarının Önemi 3
1.2 Erkek Üreme Sistemi 3
1.2.1 Testis Histolojisi 4
1.2.1.1 Seminifer Epitel 6
1.2.1.2 Sertoli Hücresi 7
1.2.1.3 Leydig Hücresi 9
1.2.1.4 Seminifer Epitelin Döngüsü 10
1.2.2 Testisin Histofizyolojisi 12
1.3 Spermatogonial Kök Hücre ve Spermatogenez 14
1.3.1 Spermatogonyum 14
1.3.2 Primer Spermatosit 15
1.3.3 Spermatid Hücreleri ve Spermiyogenez 17
1.3.4 Spermatozoonun Yapısı 19
1.3.4.1 Baş 19
1.3.4.2 Boyun (Bağlayıcı Parça) 20
1.3.4.3 Ara Parça 21
1.3.4.4 Esas Parça 21
1.3.4.5 Son Parça 23
1.3.5 Spermatogonial Kök Hücresinin Nişi 23
1.4 Testis Gelişimi ve Cinsiyetin Belirlenmesi 23
1.4.1 Farklılaşmamış Gonadlar 24
1.4.2 Testis Gelişimi 25
1.5 Spermatogonial Kök Hücre Çalışmalarının Önemi 26
1.6 Erkek İnfertilitesi, Azoospermi ve Tedavi Yaklaşımlari 27
1.7 Çalışmada Kullanılan Spermatogonial Kök Hücre Belirteçleri 31
1.7.1 Anti-DDX4 32
1.7.2 Anti-MAGEA4 32
1.7.3 Anti-SSEA4 33
1.7.4 Anti-OCT4 34
1.8 Çalışmanın Hipotezi ve Amacı 34

2.GEREÇ ve YÖNTEM
2.1 Hasta Seçim Kriterleri ve Dokuların Elde Edilmesi 35
2.2 İleri İncelemeler İçin Uygun Dokuların Seçilmeleri 35
2.2.1 %10'luk Tamponlu Formalin (%4 Formaldehit) Hazırlama Metodu 36
2.2.2 Doku Takip Protokolü 36
2.2.3 Hematoksilin-Eozin (H-E) Boyama Protokolü 37
2.3 İmmün İşaretleme Yöntemleri 37
2.3.1 İmmünohistokimya Yöntemi 37
2.3.1.1 Poly-L-Lysine Kaplı Lam Hazırlama Metodu 38
2.3.1.2 İmmünohistokimyasal Boyama Protokolü 38
2.3.2 İmmünfloresan (İF) Yöntemi 39
2.3.2.1 İmmünfloresan Boyama Protokolü 40
2.4 Görüntüleme 40
2.5 Verilerin Analiz Araçları 41

3.BULGULAR
3.1 İleri İncelemeler İçin Uygun Dokuların Seçilmesi 42
3.2 İmmünohistokimyasal Bulgular 43
3.2.1 Dokuda DDX4 Proteininin Yoğunluk ve Dağılımı 43
3.2.2 Dokuda MAGEA4 Proteininin Yoğunluk ve Dağılımı 44
3.2.3 Dokuda SSEA4 Proteininin Yoğunluk ve Dağılımı 45
3.2.3.1 SSEA4 Proteininin İmmünfloresan İşaretlemeleri 47
3.2.4 Dokuda Oct4 Proteininin Yoğunluk ve Dağılımı 48
3.2.5 Negatif İşaretlemeler 50
3.3 Veri Analizleri 51
3.3.1 Spermatozoon Bulunan ve Bulunamayan Dokular Arasındaki Farkın Araştırılması 54
3.3.2 Fertilizasyon ve Boyanma Yoğunluğu Arasındaki Korelasyonun Araştırılması 54
3.3.3 Gebelik Olan ve Olmayan Grupların Arasındaki Boyanma Yoğunluğu Farkının Araştırılması 55

4.TARTIŞMA 56
5. SONUÇ ve ÖNERİLER 64
ÖZET 66
SUMMARY 67
KAYNAKLAR 68
EKLER 79
ÖZGEÇMİŞ 83

ÖNSÖZ

Üreme yaşlarında olan sağlıklı bir erkeğin semen örneğinde milyonlarca spermatozoon bulunmaktadır. Bir hastanın örneğinde herhangi bir nedene bakmaksızın hiçbir spermatozoon bulunamadıysa azoospermi tanısı koyulmaktadır ve bu olay tüm erkeklerin %1'ini ve infertil erkeklerin %10-15'ini etkilemektedir. Dünyanın birçok infertilite merkezinde tedavi amaçlı azoospermi hastalarından TESE (Testiküler Sperm Ekstraksyon) yöntemi ile alınan testis dokusu işlem sonrası usulüne uygun olarak imha edilmektedir.

Bu çalışmada amacımız TESE işlemi sonrası imha edilen testis dokusunda bulunmasını var saydığımız spermatogenik hücrelerin varlığını ve dağılımını histolojik ve histokimyasal yöntemler ile göstermektir. Yapılacak incelemeler sonucunda ortaya konulması hedeflenen bulgular belki de ileri aşamalarda TESE işlemi sonrasında atılan dokulardan kök hücrelerin izole edilip olgunlaştırılarak, spermatozoonlara dönüştürülmesiyle infertilite tedavisinde yol gösterici olacaktır.

Bu tez çalışması 15L0230006 numaralı ve "Testiküler Sperm Ekstraksiyon (TESE) sonrası seminifer tübülüslerde spermatogenik hücre varlığının araştırılması" başlıklı proje kapsamında, Ankara Üniversitesi Bilimsel Araştırma Projeleri tarafından desteklenerek yapılmıştır.

Doktora eğitimimin her aşamasında, engin bilgilerini benimle paylaşan, kendisine ne zaman danışsam bana kıymetli zamanını ayırıp sabırla ve büyük bir ilgiyle bana faydalı olabilmek için elinden gelenden fazlasını sunan, her sorun yaşadığımda yanına çekinmeden gidebildiğim, güler yüzünü ve samimiyetini benden esirgemeyen ve gelecekteki mesleki hayatımda da bana verdiği değerli bilgi ve tecrübelerden faydalanacağımı düşündüğüm ve danışman hoca statüsünü hakkıyla yerine getiren Prof. Dr. Özgür ÇINAR'a

Her kapısını çaldığımda bana destek olan Anabilim Dalı başkanımız Sn. Prof. Dr. Alp CAN'a; her zaman beni sevgiyle karşılayan ve beni gelecekte söz sahibi yapacak bilgilerle donattıkları için Anabilim Dalı öğretim üyeleri Sn. Prof. Dr. Nurşen SARAÇ'a, Sn. Prof. Dr. Esra ERDEMLİ'ye, Sn. Prof. Dr. Belgin CAN'a, Sn. Prof. Dr. Oya EVİRGEN'e, Sn. Prof. Dr. Bizden SABUNCUOĞLU'na, Sn. Prof. Dr. Sevim AYDIN'a, Sn. Doç. Dr. Deniz BİLLUR'a; Anabilim Dalımız emekli öğretim üyeleri Sn. Prof. Dr. Canan AKBAY'a ve Sn. Prof. Dr. Cengiz GÜVEN'e,

Tez çalışmalarım sırasında verdikleri destekten dolayı TC S.B. Etlik Zübeyde Hanım Kadın Hastalıkları Eğitim ve Araştırma Hastanesi İnfertilite Polikliniği sorumlusu Sn. Uzm. Dr. İskender KAPLANOĞLU'na ve ayrıca Doğu Akdeniz Üniversitesi Dr. Fazıl Küçük Tıp Fakültesi Biyoistatistik Anabilim Dalı öğretim üyesi Sn. Yrd. Doç. Dr. N. İlke AKÇAY'a,

Hiçbir zaman yabancı olduğumu hissettirmeyen ve her zaman bana destek olan çalışma arkadaşlarım Uzm. Dr. Ferda TOPAL ÇELİKKAN'a, Uzm. Dr. Zeynep YIĞMAN'a, Arş. Gör. İrem İNANÇ'a, Arş. Gör. Rukiye KAYA'ya, Arş. Gör. Dr. Ebru ÇELİK'e, Arş. Gör. Dr. Derya ÖZDEMİR'e, Uzm. Bio. Selda KAHVECİ'ye, Bio. Ceren MUNGAN'a, Bio. Merve SUCU'ya; Anabilim dalı çalışanlarımız Sn. Remzi ATA'ya, Sn. Erdoğan ÇALIŞKAN'a, Sn. Abdülkerim DİLBAZ'a, Sn. Serap BATI'ya, Sn. Hüseyin SOLMAZ'a, Sn. Nezihe AKÇAKAYA'ya ve Sn. İlkay KELEŞ'e,

Gelecekteki hayatlarında hep çok daha başarılı olacaklarına inandığım ve dostluğumuzun ömür boyu süreceğini bildiğim kıymetli arkadaşlarım Yrd. Doç. Dr. Hilal NAKKAŞ, Dr. Emine Nazlı HAYIRLI, Dr. Şule KIZIL ve Arş. Gör. Pınar BAYRAM'a,

Son olarak beni bu günlere sevgi ve saygı kelimelerinin anlamlarını bilecek şekilde yetiştirerek getiren ve benden hiçbir zaman desteğini esirgemeyen bu hayattaki en büyük şansım ve varlıklarım olan çok değerli anneme, babama, ablama ve sevgili eşime tüm kalbimle teşekkür ediyorum.

SİMGELER VE KISALTMALAR

7AAD	7-aminoactinomycin-D
ABD	Amerika Birleşik Devletleri
ABP	Androjen bağlayıcı protein
AIS	Androjen duyarsızlık sendromu
Ala	Alanin
Asp	Asparjin
ATP	Adenosine triphosphate
cAMP	Cyclic adenosine monophosphate
C°	Santigrat derece
CD 34	Cluster of differentiation 34
CD 49F	Cluster of differentiation 49F (Integrin α6)
CD 90	Cluster of differentiation 90
CD 125	Cluster of differentiation 125 (Interlukin 5Rα)
C/T antigen	Cancer/testis antigen
DAZL	Deleted in azoospermia like protein
DDX4	Dead box helicase 4
DMSO	Dimetilsülfoksit
g	Gravitational force
Glu	Glutamin
gr	Gram
FACS	Fluorecense-activated cell sorting
FITC	Fluorescein isothiocyanate
FSH	Follicule stimulating hormone
GER	Granüllü endoplazmik retikulum
GFR-α1	GDNF family receptor-alpha 1
GPR 125	G protein-coupled receptor 125
H&E	Hematoxylin ve eosin
H-SCORE	Histologic scoring
i	Intensity

ICSİ	Intracytoplasmic sperm injection
İHK	İç hücre kütlesi
IBM-SPSS	International business machines-statistical package for the social sciences
IgG	İmmünglobulin G
IL	Illinois
INSL3	Insulin like factor 3
IPS	Induced pluripotent stem cell
IVF	*In vitro* fertilization
IVM	*In vitro* maturation
LH	Lüteinleyici hormon
µm	Mikro metre
µl	Mikro litre
M II	Metafaz II
MA	Massachusetts
MACS	Magnetic-activated cell sorting
MAGEA4	Melanoma associated antigen 4
maks.	Maksimum
ml	Mililitre
MS-EXCEL	Microsoft EXCEL
min.	Minimum
n	Number (Sayı)
NANOG	Tír Na nÓg efsanesinden adını almış gen ailesi
NY	New York
Oct3/4	octamer-binding transcription factor 3/4
Ort.	Ortalama
p value	Probability value
PBS	Phosphate-buffered saline
Pi	Proportional intensity
PLZF	Promyelocytic Leukaemia Zinc Finger
POI	Premature ovarian insufficiency
PrOH	1,2-propanediol

®	Registered trademark
∑	Sigma
S	Sentez
SER	Smooth endoplasmic reticulum
SKH	Spermatogonyal kök hücre
SOX 2	SRY-box 2
SRY	Sex determining region-Y
SSEA-4	Stage-specific embryonic antigen 4
std.	Standart
T.C.	Türkye Cumhuriyeti
TESE	Testicular sperm extraction
TEM	Transmisyon elektron mikroskobu
USA	United States of America
WHO	World Health Organization (Dünya sağlık örgütü)

ŞEKİLLER

Şekil 1.1. Erkek üreme sistemine ait organların şematik görüntüsü 4

Şekil 1.2. İnsan testisinin şematik çizimi 6

Şelik 1.3. İnsan seminifer epitelinin şematik çizimi 9

Şekil 1.4. Periodic acid schiff yöntemi ile boyanan testisin genel histolojik yapısı 10

Şekil 1.5. İnsan seminifer epitel döngüsünün şematik çizimi 12

Şekil 1.6. İnasan Spermatogenezini gösteren şematik çizim 16

Şekil 1.7. İnsanda spermiyogenez evresinin şematik çizimi 18

Şekil 1.8. İnsan spermatozoonuna ait şematik çizim 19

Şekil 1.9. İnsan spermatozoonuna ait baş ve boyun bölgesi şematik çizim 20

Şekil 1.10. Gelişmekte olan insan spermatid hücresinin boyun kısmına ait transmisyon elektron mikroskobik görüntü 21

Şekil 1.11. İnsan spermatozoonuna ait ara parça ve esas parça şematik çizimleri 22

Şekil 1.12. İnsan gelişiminin 6. Haftasında farklılşmamış gonadlar 24

Şekil 1.13. A: İnsan testis gelişiminin 8'inci Haftasından şematik çizim. B: Testis ve genital yollar gelişimin 4'üncü ayının şematik çizimi 25

Şekil 3.1. TESE materyalindeki seminifer tübül yapısı (H-E boyaması-40x büyütme). Ok başı spermatogonyum, ok miyoid hücresini ve asteriks Sertoli hücresini göstermektedir. 42

Şekil 3.2. Anti-DDX4 ile işaretlenen seminifer tübül epiteli (20x büyütmede). Ok başı spermatogonyum, ok lümene yakın olan spermatid hücrelerini göstermektedir. 43

Şekil 3.3. Anti-MAGEA4 ile işaretlenen seminifer tübül epiteli (20x büyütmede). Ok başı spermatogonyum hücresi ve ince ok seminifer epitelin lümeninde olan uzun spermatidleri göstermektedir. 44

Şekil 3.4. Anti-MAGEA4 ile işaretlenen seminifer tübül epiteli (40x büyütmede). Ok miyoid hücre ve ok başı spermatogonyum hücreyi göstermektedir. 45

Şekil 3.5. Anti-SSEA4 ile işaretlenen seminifer tübül epiteli (40x büyütmede). Ok başı spermatogonyum ve asteriks lümene yakın olan spermatogenik hücreleri göstermektedir. 46

Şekil 3.6. Anti-SSEA4 ile işaretlenen seminifer tübül epiteli (40x büyütmede). Ok başı spermatogonyum ve asteriks lümene yakın olan spermatogenik hücreleri göstermektedir. 46

Şekil 3.7. Anti-SSEA4/7AAD İmmünfloresan boyama. Spermatogonyum hücreleri yeşil ve tüm hücrelerin çekirdekleri kırmızı ile görüntülenmiştir. 47

Şekil 3.8. Anti-SSEA4/7AAD İmmünoflöresan boyama. Spermatogonyum hücreleri yeşil ve tüm hücrelerin çekirdekleri kırmızı ile görüntülenmiştir. 48

Şekil 3.9. Anti-Oct4 ile işaretlenen seminifer tübül epiteli (20x büyütmede). Ok başı spermatogonyum hücrelerini göstermektedir. 49

Şekil 3.10. Anti-Oct4 ile işaretlenen seminifer tübül epiteli (40x büyütmede). Ok başı spermatogonyum, siyah ok primer spermatosit, kırmızı ok erken (yuvarlak) spermatid ve ince ok geç (uzun) spermatid ve asteriks Sertoli hücresini göstermektedir. 49

Şekil 3.11. Negatif immünohistokimyasal boyama. 50

Şekil 3.12. İmmünohistokimyasal boyamalar (Anti-DDX4, Anti-MAGEA-4, Anti-Oct4, Anti-SSEA-4/10x, 20x, 40x) 51

ÇİZELGELER

Çizelge 1.1. Çalışmada kullanılan antikorların literatüre göre seminifer epitelde ifade edilme yeri ve yoğunluğu (+ hafif, ++ orta ve +++ yoğun ifade edilme anlamına gelmektedir). 32

Çizelge 3.1. Hastaların TESE sonrası IVF tedavi verileri 52

Çizelge 3.2. Hastaların genel verileri 53

Çizelge 3.3. Spermatozoon çıkma durumuna göre H-SCORE değerleri 54

Çizelge 3.4. Boyanma yoğunluğu ile fertilizasyon arasındaki ilişki 55

Çizelge 3.5. Gebelik durumuna göre H-SCORE değerleri 55

1. GİRİŞ

1.1 Kök Hücre

Hayat serbest yaşayan tek hücreler olarak başlamıştır ve bu hücreler hala yeryüzünü sarmaya devam etmektedir. Ancak canlı gövdesini oluşturan hücreler tek başına yaşama yetkisini kaybetmiş ve çok hücreli sistemi bir bütün halinde tutmaya yönelik değişim geçirmişlerdir. Aynı genoma sahip olmalarına rağmen farklı yapı, kimya ve davranışlara sahip olmaktadırlar. 200'den fazla farklı türde olan bu hücreler canlı vücudunun organlarını ve sistemlerini oluşturmak için iş birliği yapmaktadırlar. Bu hücreleri tanımak için laboratuvar çalışmalarının yanı sıra, doğal yaşam alanları olan canlının gövdesinde, yaşama, çalışma ve ölüm gibi davranışları da mercek altına alınmalıdır (Alberts ve ark., 2014).

Kök hücre kavramı ilk kez botanik biliminden kalan eski yazılarda ortaya çıkmıştır. Bitkinin kök meristeminin uç kısmında hızlıca çoğalan hücrelere verilen isim daha sonra aynı özelliklere sahip olan hücrelere de verilmiştir. Rudolph Virchow'un meşhur "*omnis cellula e cellula*" cümlesi her hücre kendine benzeyen başka bir hücreden oluşur anlamına gelir ve aslında yıllar önce kök hücre kavramını tam anlamıyla ortaya koymuştur. Hayat döngüsü haploid gamet hücrelerinin (spermatozoon ve oosit) birleşmesi ve zigot denilen hücrenin oluşumuyla başlar. Zigotun geçirdiği mitoz bölünmeler sonucunda ortaya çıkan blastomerler en yüksek farklılaşma yeteneğine sahip totipotent kök hücrelerdir ve ilerde embriyoyu ve insan vücudunun tüm dokularını ortaya çıkaracak hücreleri oluşturmaktadır (Can, 2014). Embriyogenezin üçüncü haftasından önce epiblasttan köken alan primordiyal germ hücreleri sonuçta haploid gametlere dönüşüp yeniden bu döngüyü devam ettireceklerdir (Saitou ve ark., 2002).

1.1.1 Kök Hücre Tanımı ve Sınıflandırılması

Kök hücre ve kök hücre benzeri işlev gören hücreleri belli bir tanım altında sınıflandırmak her ne kadar zor olsa da bazı özellikleri sayesinde belli başlı sınıflara ayırmak mümkündür. Kendini yenileyebilme, farklılaşma (potensi) ve klon oluşturabilme (klonalite) kök hücrelerin en öne çıkan özellikleridir (Smith, 2001, Weissman ve ark., 2001).

Bu özellikler embriyon kök hücreleri ve birçok yetişkin kök hücresinde görülse de kendini yenileme yeteneğine sahip olmayan ancak farklılaşabilen sınırlı sayıda yedek hücre de organizmada bulunabilmektedir. Gametlerin birleşmesiyle zigot meydana gelmektedir ve daha sonra zigot mitoz bölünmelerle blastomerleri oluşturmaktadır. Blastomerler organizmada bulunan tüm hücrelere farklılaşma yeteneğine sahiplerdir. Totipotent kök hücreler canlı organizmada en yüksek farklılaşma özelliğine sahip hücreler olarak bilinmektedir. Gelişimin birinci haftasında embriyoblast ya da iç hücre kütlesi (İHK) olarak adlandırılan embriyo kök hücreleri ortaya çıkar ve bu hücreler gelişimin üçüncü haftasında embriyo gövdesine ait tüm hücre ve organlara farklılaşacak olan üç germ yaprağını oluştururlar. Germ yapraklarında bulunan hücreler pluripotent kök hücreler olarak bilinirler. Dişide oositlerin öncüsü olan oogonyumları ve erkekte spermatozoonların öncüsü olan spermatogonyumları oluşturacak olan primordiyal germ hücreleri pluripotent kök hücre niteliğinde olmaktadırlar. Bu hücreler gelişimin üçüncü haftasında vitellüs kesesinin duvarında allantoyise yakın bir yerde ortaya çıkarlar ve daha sonra gonadal kabartılara göç ederek mitoz bölünmelerle sayılarını arttırırlar. Multipotent kök hücreler ise daha sınırlı sayıda hücre türüne dönüşebilmektedirler. Hematopoetik ve mezenkimal kök hücreler bu sınıfta yer alırlar. Daha sonra bulunduğu organa özgü yetişkin kök hücrelerini oluştururlar ve oligopotent kök hücreler olarak adlandırılırlar (Can, 2008).

1.1.2 Kök Hücre Çalışmalarının Önemi

Kök hücrelerin varlığı yaşamın gelişimi ve devam etmesi için gereklidir ve bu son dönemde kök hücre biyolojisinin önemi hakkında yapılan çalışmaları haklı kılmaktadır, dolayısıyla kök hücrelerin fonksiyonunu anlayabilmek büyük önem taşımaktadır. Kök hücre biyolojisi, infertilite gibi bazı hastalıkların tedavisinde büyük yol kat edilmesini sağlamıştır ve gelecekte yeni tedavi seçenekleri de bulunabilir. Bu bağlamda, hematopoetik kök hücrelerin işlevini anlamak kemik iliği transplantasyonunda klinik başarılara yol açmıştır (Till ve Mc, 1961) (Till ve ark., 1964).

Rejeneratif tıp dalı kök hücre çalışmaları için uygun bir ortam oluşturmaktadır. Doku, organ ve uzuv oluşturmak rejeneratif tıp için büyük hedefler haline gelmektedir. Kök hücrelerin biyolojik davranışlarıyla oynamak deri dokusu üretmek, kısmi karaciğer ve kalp kapağı nakli yapmak gibi girişimleri kısmen mümkün kılmıştır ve gelecekte daha da ilerleme göstereceğinin habercisidir (Hodgkinson ve ark., 2009). Araştırmacılar meme (Rudland ve Barraclough, 1988) ve prostat (van Leenders Schalken, 2001) kanserlerinin oluşum nedenini kök hücrelerde gerçekleşen regülasyon hatası olarak ortaya koymuşlardır. Dolayısıyla bu hücre popülasyonunu daha iyi tanımak farklı kanserleri önleme konusunda bize yardımcı olacaktır (Iwasaki ve Suda, 2009). Bunlara ilaveten, germ hattı kök hücrelerinin araştırılması infertilite ve kemoterapi tedavisi alan hastalarda fertiliteyi korumak ve *in vitro* spermatozoon üretilmesiyle sonuçlanabilir (Ogawa, 2008) (Schlatt, 2002) (Wyns ve ark., 2010).

1.2 Erkek Üreme Sistemi

Erkek üreme sistemi haploit erkek germ hücrelerinin devamlı oluşumundan, beslenmesinden, depolanmasından ve ayrıca erkek hormonlarının üretiminden sorumludur. Erkek üreme sistemi testisler, kanallar, aksesuar bezler ve penisten oluşur. Epididimis, duktus deferens, ejakülatuar kanal ve penil üretra

spermatozoonun testislerden vücut dışına doğru yönlenmesini sağlarken veziküla seminalis, prostat ve bulboüretral bezlerinin salgıları spermatozoonun beslenmesini sağlar ve semen sıvısını oluşturur (Şekil 1.1). Testisler, epididimis ve deferens kanalının başlangıç kısmı skrotum kesesinin içinde yer alır. Erkek üreme organı olarak penis erektil ve kavernoz özelliği taşıyan dokudan oluşmaktadır (Kierszenbaum ve Tres, 2015) (Gartner, 2017).

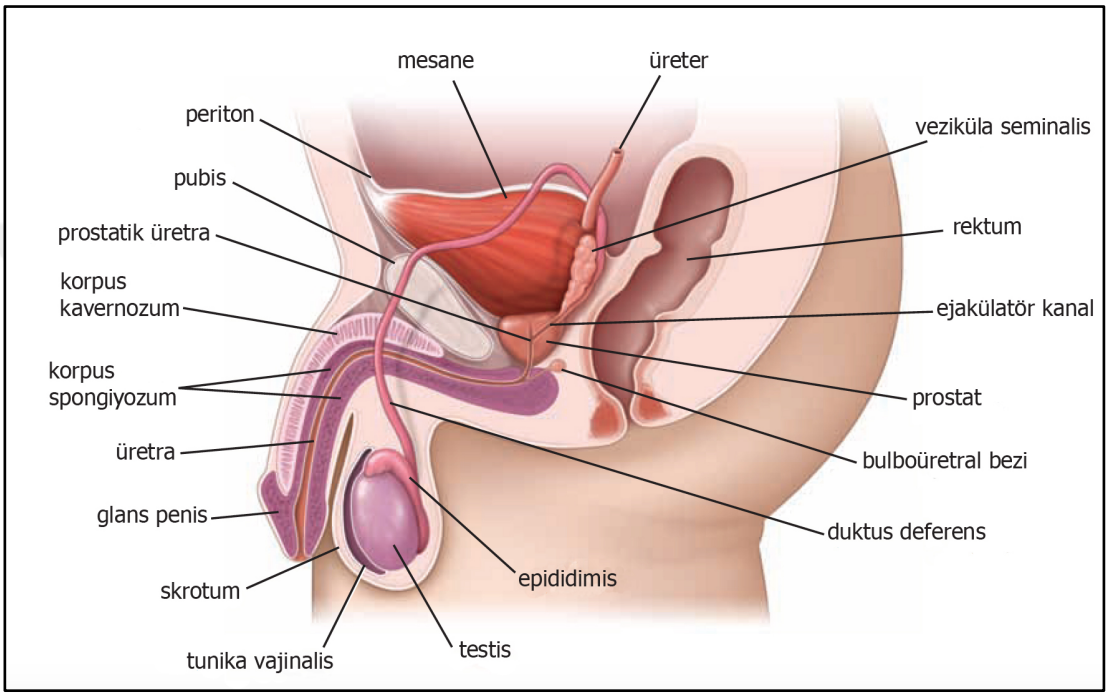

Şekil 1.1. Erkek üreme sistemine ait organların şematik görüntüsü (Ross ve Pawlina, 2016).

1.2.1 Testis Histolojisi

Anatomik olarak testisler çift şekilde skrotum kesesinin içinde ve abdominal boşluğun dışında yerleşirler (Şekil 1.2). Bu yerleşim şekli testislerin, normal spermatogenezin gereksinimi olan, vücut ısısının 2 – 3 °C altında olmalarını sağlar. Testislerin arka yüzünde epididimis yerleşir ve bu yapılar duktus deferens, spermatik arter, venöz ve lenfatik pleksusları taşıyan spermatik kord aracılığıyla skrotumun içinde asılı dururlar (Kierszenbaum ve Tres, 2015).

Testisler dışarıdan düzenli sıkı bağ dokusu yapısında olan tunika albuginea ile sarılıdır. Bu tabaka rete testis kısmında kalınlaşarak mediyastinumu oluşturur (Şekil 1.2). Tunika albugineanın altında fazlaca damarlı olan ve gevşek bağ dokusu yapısında olan tunika vasküloza yerleşir ve testisin damar ağını oluşturur (Gartner, 2017). Mediyastinumdan testis parankimasına doğru bağ dokusu septaları invajinasyon yaparak bu organı 250 – 300 adet birbiriyle bağlantılı, piramit şeklinde olan, lobüllere ayırır. Her bir testis lobülünde yaklaşık 1 – 4 seminifer tübül yerleşir (Kierszenbaum ve Tres, 2015).

Seminifer tübüllerin etrafını yoğun sinir ve damar taşıyan gevşek bağ dokusu sarar. Bu gevşek bağ dokusunun içinde ve seminifer tübüllerin arasında interstisyel (Leydig) hücreler yer alır. Bu hücrelerden erkek cinsiyet hormonları salgılanır ve çevrelerindeki kılcal damarlara verilir. Her seminifer tübül yaklaşık 80 cm uzunluğunda, 150 μm çapında ve U şeklindedir ve iki uçtan rete testise bağlanır. Seminifer epitelde oluşan spermatozoon, kanallar ağının birleşimiyle orta çıkan rete testise ulaşır ve daha sonra erkek üreme sistemi boşaltım yollarına doğru devam eder (Kierszenbaum ve Tres, 2015).

Seminifer tübüller dışarıdan kasılma yeteneği olan miyoid hücreler ile, içten kollajen lifler ve fibroblast hücrelerinden oluşan gevşek bağ dokusuyla sarılıdır. Bazal lamina üzerine yerleşmiş olan seminifer epitel somatik Sertoli hücreleri ve spermatogenik hücrelerden oluşan iki farklı hücre grubunu içerir (Gartner, 2017).

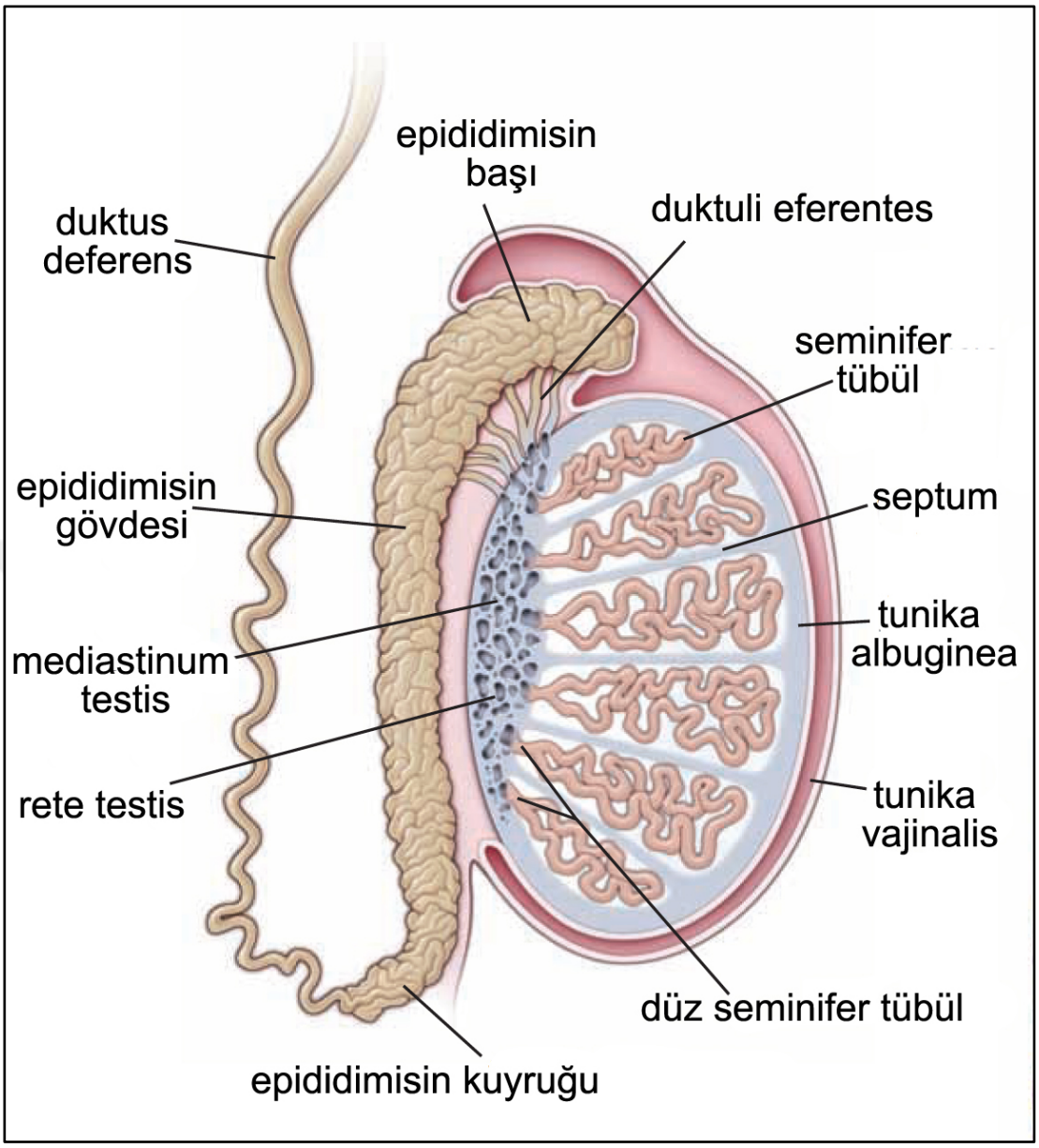

Şekil 1.2. İnsan testisinin şematik çizimi (Ross ve Pawlina, 2016).

1.2.1.1 Seminifer Epitel

Seminifer epitel özelleşmiş ve çok katlı epitel tipinde olmakla birlikte çok katlı epitellerin çoğu özelliklerini sergilemez. Somatik hücre olan Sertoli hücresi prizmatik şekillidir ve bazal lamina ile bağlantılıdır. Bu hücre spermatogenez ve spermiyogenez olarak adlandırılan spermatozoon oluşumu sürecinde farklı evrelerde olan germ hücreleri ile lateral ve apikal yüzünden ilişkilidir. Prespermatogonyum

(gonosit), fötal dönemde primordiyal germ hücrelerinden oluşur ve puberteye kadar inaktif kalır. Pubertede bölünerek iki farklı hücre oluşturur. Bir hücre spermatogenik döngüyü başlatırken diğer hücre kök hücre olarak kalır. Spermatogonyum, spermatosit ve spermatidler bölünme ve farklılaşma evrelerini birbirinin ardından tamamlar (Şekil 1.3). Spermatogenik hücrelerde sitokinez tamamlanmaz ve bu hücreler spermiasyona kadar sitoplazmik köprüler aracılığıyla birbirlerine bağlı kalırlar, kümeler halinde ve senkronize bir şekilde bölünür ve farklılaşırlar (Kierszenbaum ve Tres, 2015).

1.2.1.2 Sertoli Hücresi

Sertoli hücresine ilk kez 1865 yılında Enrico Sertoli tarafından dallı hücre (branched cell) adı verilmiştir. Sertoli hücresi seminifer tübül içerisinde bulunan tek somatik hücre türüdür. Puberteye kadar seminifer tübüllerin dominant hücresidir ama puberteden sonra spermatogenik hücrelerin oluşumuyla bu hücrelerin oranı %10'a kadar düşer. İleri yaşlarda spermatogenik hücrelerin azalmasıyla birlikte Sertoli hücrelerinin oranı yine artar (Kierszenbaum ve Tres, 2015). Bazı yayınlarda bu hücrelerin insan seminifer epitelindeki oranı yaklaşık %37 olarak bildirilmiştir (Holsberger ve ark., 2005).

Sertoli hücresi yüksek prizmatik şekillidir, hücrenin bazal kısmı bazal laminaya oturur, apikal kısmı spermatozoonları barındıran derin katlantılara sahiptir ve seminifer tübülün lümenine doğru uzanır (Şekil 1.3). Lateral yüz, kompleks katlantılar nedeniyle ışık mikroskobu ile ayırt edilemez ve bu bazolateral katlantılar spermatogenik seri hücrelerini çevreler. Sertoli hücresi ve spermatogenik hücreler arasında adherens tipi bağlantılar ve ara bağlantılar bulunmaktadır (Siu ve Cheng, 2008). Bu hücrelerin bazal zarında folikül uyarıcı hormon (FSH) ve androjenlerin reseptörleri bulunur. Bazal yerleşimli çekirdeği büyük, oval şekilde ve çentiklidir. Çekirdekçiği orta duruşlu ve heterokromatin kütlelerle bağlantılıdır. Sitoplazmasında oluşumu ve fonksiyonu bilinmeyen Charcot-Böttcher kristaloidleri denilen inklüzyonlar bulunur. Elektron mikroskobu incelemelerinde sitoplazmasında fazlaca

hücre iskeleti elemanları, mitokondriyon, Golgi kompleksi, düz endoplazma retikulumu (SER), endo-lizozomal komplekse ait veziküller ve az miktarda granüllü endoplazma retikulumu (GER) gözlenir (Gartner, 2017). Sertoli hücreleri arasında, kan-testis bariyeri olarak adlandırılan bazolateral sıkı bağlantılar bulunur ve böylece seminifer tübül lümeni iki ayrı izole kompartımana ayrılır; Zonula okludensin altında bulunan ince bazal kompartıman ve üzerindeki adluminal kompartıman (Setchell, 2008). Kan-testis bariyerinin görevi adluminal kompartımandaki haploit spermatogenik hücreleri bağ dokusu etkisinden ve otoimmün reaksiyonlardan korumaktır (Gartner, 2017).

Sertoli hücreleri oluşmakta olan germ hücrelerini besler ve fiziksel olarak destekler, spermiyogenez sırasında oluşan sitoplazma artıklarının fagosite eder, kan-testis bariyerini oluşturur, androjen-bağlayıcı proteini (ABP) sentezler ve salgılar, ABP testosteronu bağlayarak seminifer tübülden çıkmasını önleyerek tübül içi konsantrasyonunu yükseltir, embriyogenez sırasında Müllerian kanalın oluşumunu baskılayan antimüllerian hormonunu salgılar, FSH salınımını inhibe eden inhibin hormonunun sentezler ve salgılar, FSH salınımını aktive eden aktivin hormonunu sentezler, spermatozoonları besleyen ve taşınmasını kolaylaştıran früktozdan zengin sıvıyı salgılar ve serum transferinden demiri alıp gelişmekte olan gamete taşıyan testiküler transferini sentezler ve salgılar (Gartner, 2017).

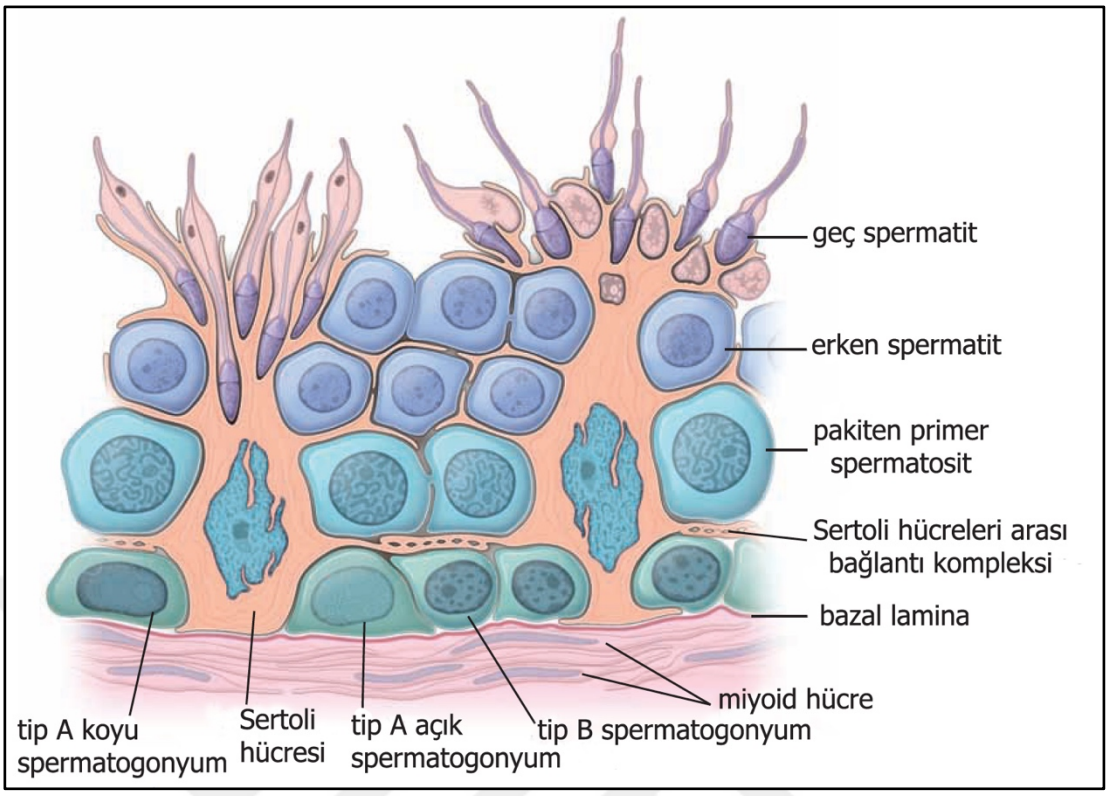

Şekil 1.3. İnsan seminifer epitelinin şematik çizimi (Ross ve Pawlina, 2016).

1.2.1.3 Leydig Hücresi

Seminifer tübüller, bol damarlı gevşek bağ dokusu yapısında olan testisin tunika vaskülozasına gömülüdür (Gartner, 2017). Tübüllerin arasında büyük eozinofilik boyanan ve lipit damlacıkları taşıyan Leydig hücreleri bulunur (Şekil 1.4). Memelilerde testis hacminin %9-16'sını oluşturan Leydig hücreleri, sitokinler ve testosteron salgılayarak spermatogenik hücrelerin sürekliliğini sağlarlar (Kothari ve ark., 1978). Bu hücrelerin sitoplazmasında lipofuksin pigmenti fazlaca bulunur. Elektron mikroskobu incelemelerinde insan Leydig hücrelerine özgü, görevleri tam bilinmeyen Reinke kristalleri olarak adlandırılan çubuk şeklinde sitoplazmik kristaller de çokça gözlenmektedir. Sitoplazmalarında steroid sentezi yapmak üzere bolca düz endoplazma retikulumu (SER) bulunmaktadır (Ross ve Pawlina, 2011). İyi gelişmiş Golgi kompleksi ve tübüler kristalı mitokondriyonlara da sahiptirler.

Leydig hücresi 15 µm çapında ve çok yüzlü bir hücredir, genelde tek çekirdekli ancak bazen çift çekirdekli olarak da gözlenebilmektedir. Seminifer tübüllerin dışında küçük kümeler şeklinde yerleşen bu endokrin hücreler, testosteron ve insülin benzeri faktör 3 (INSL3) salgılarlar. Pubertede INSL3, testosteron salınımını kolaylaştırarak spermatogenik hücrelerin gelişimini dengeler. Az miktarda granüllü endoplazma retikulumu (GER) barındıran bu hücrede, testosteron üretildiği anda salgılandığından, salgı vezikülü gözlenmez ancak yaşlı bireylerin Leydig hücresinde lipokrom pigmentler olarak adlandırılan lizozom ve peroksizomlar bulunur (Gartner, 2017).

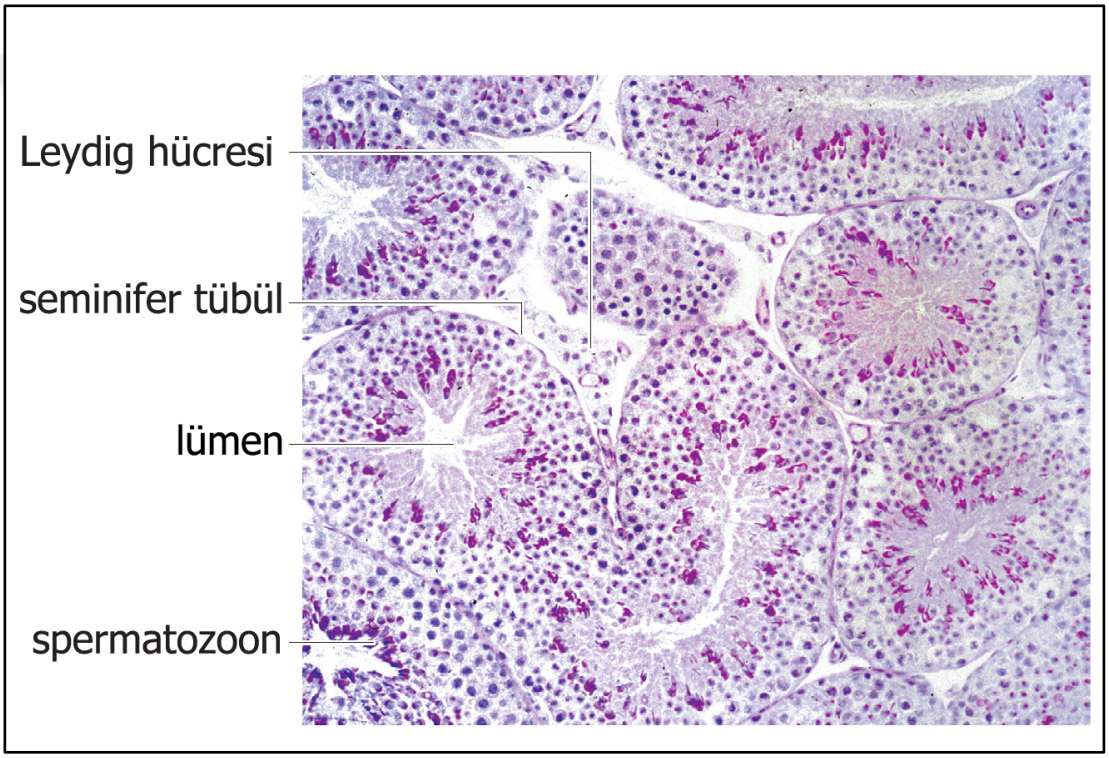

Şekil 1.4. Periodic acid schiff yöntemi ile boyanan testisin genel histolojik yapısı (Kierszenbaum ve Tres, 2015).

1.2.1.4 Seminifer Epitelin Döngüsü

İnsan seminifer tübül epiteli sürekli yenilenir ve çok katlı epitele benzer yapıdadır. Epitel içerisinde sadece açık tip A spermatogonyum hücresinden oluşan germ hücreleri, sitoplazmik köprüler ile birbirlerine bağlı kalarak izole bir sinsityumu

oluştururlar ve bu esnada birbirleriyle uyumlu bir şekilde gelişimlerine devam ederler. Seminifer tübül epiteli incelendiğinde karakteristik germ hücre özellikleri açısından altı farklı spermatogenez evresine (stage of spermatogenesis) rastlamak mümkündür. Tek bir seminifer tübülden alınan seri kesitlerde epitelin bu evreleri sarmal şeklinde gözlenmektedir. Seminifer epitelde iki belirgin evrenin mesafesi seminifer epitel dalgası (wave of the seminiferous epithelium) olarak adlandırılmaktadır ve insan seminifer etpitelinde 6 evreye karşılık olan 6 dalga görülmektedir (Şekil 1.5).

Yapılan çalışmalarda gönüllülerin testis dokusuna tritium ile işaretli timidin (^{3}H-thymidine) enjekte edilmiş ve 16 günde bir spermatogenezin aynı evresinde radiyoaktivite ortaya çıkmıştır; dolayısıyla bu 16 günlük aralıklara seminifer epitel döngüsü (cycle of seminiferous epithelium) adı verilmiştir. Her bir spermatogenez süresi dört seminifer epitel döngüsü ya da 64 gün olarak belirlenmiştir (Gartner, 2017).

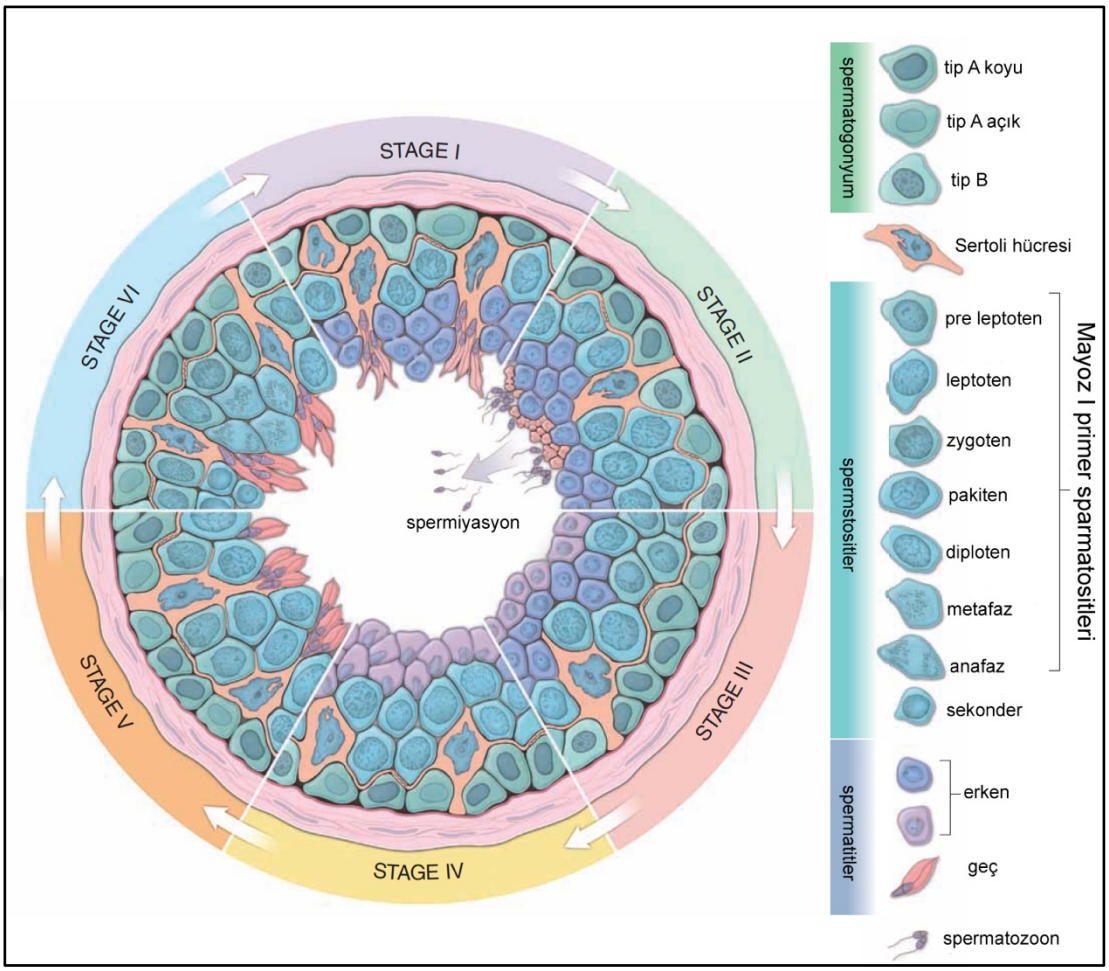

Şekil 1.5. İnsan seminifer epitel döngüsünün şematik çizimi (Ross ve Pawlina, 2016).

1.2.2 Testisin Histofizyolojisi

İnsan testislerinde her gün 120 milyon spermatozoon üretilir ve holokrin salgı tipinde seminifer tübüllerin lümenine bırakılır. LH (Lüteinleyici hormon), hipofiz bezinin ön lobundan salgılanıp Leydig hücresinin yüzeyinde bulunan LH reseptörüne bağlanarak adenilat siklazın (adenylate cyclase) aktive olmasını sağlar ve cAMP'yi (cyclic adenosine monophosphate) oluşturur. cAMP, Leydig hücresindeki protein kinazları aktive eder ve bu olay inaktif durumdaki kolesterol esterazı (cholesterol esterase) indükleyerek aktive olmasını sağlar; böylece hücre içi yağ damlacıkları yarıklanarak serbest kolesterola dönüşürler. Daha sonra LH, kolesterol desmolaz (cholesterol desmolase) enzimini aktive eder ve bu enzim etkisiyle serbest kolesterol pregnenolona değişir. Bu değişimler mitokondriyon ile SER arasında gerçekleşir ve sonuçta erkek cinsel hormonu olan testosteron hücreden salgılanarak kana verilir.

Kan testosteron seviyesi yüksek olmadığından, hipofizin ön lobundan salgılanan FSH (Folikül stimüle edici hormon) Sertoli hücrelerini indükler ve ABP'nin (androjen bağlayıcı protein) salgılanmasını sağlar (Gartner, 2017). Androjen reseptörü, steroid-tiroid-retinoik asit üst familyasındandır ve antijene duyarlı elemanı tanımlayan DNA bağlayıcı, transkripsiyon faktörü bağlayıcı ve androjen bağlayıcı domain olarak, 3 farklı domain'e sahiptir. (Kierszenbaum ve Tres, 2012). ABP testosterona bağlanır ve bu hormonun seminifer tübülden uzaklaşmasını önleyerek ortamda seviyesinin yükselmesini ve böylece spermatogenezin sürdürülmesini sağlar (Gartner, 2017). X kromozomundaki bir genden ifade edilen hatalı bir androjen reseptörü, androjen duyarsızlık sendromuna (AIS) ya da testiküler feminizasyonua yol açar. Bu sendroma sahip bireylerde, androjen reseptörünün kısmen ve ya tamamen işlevsiz olmasına bağlı, farklı derecelerde belirtiler görülmektedir (Kierszenbaum ve Tres, 2015). LH salınımı, testosteron ve dihidrotestosteron (dihydrotestosterone) düzeyinin yükselmesi ile baskılanır, öte yandan FSH salınımı Sertoli hücresi tarafından salgılanan hormonlar tarafından kontrol edilir. FSH salınımı inhibin tarafından baskılanırken aktivin tarafından indüklenir (Gartner, 2017). İnhibin FSH'nın hipotalamus ve hipofizden salınmasını negatif geri besleme (negetive feedback) ile baskılar, aktivin ise tam tersi etki eder (Kierszenbaum ve Tres, 2015). Leydig hücresi tarafından salgılanan INSL-3 hormonu spermatogenez sırasında spermatogenik hücrelerin apopitoza uğramalarını önleyerek bu süreci dengeler. Erkek üreme bezlerinin normal fonksiyon göstermesi ve erkek sekonder cinsel özelliklerinin görünümü ve dengelenmesi testosteronun normal seviyelerde tutulabilmesine bağlıdır. Testosteron, bu hormona bağlı hücrelerde 5α-redüktaz (5α-reductase) enzimi tarafından daha aktif formu olan dihidrotestosterona çevrilir (Gartner, 2017). Testosteronun LH üzerinde negatif geri besleme ektisi vardır. Dolaşımda testosteron seviyesinin artışı ön hipofizden LH salınımını baskılar. Testosteron veziküla seminalisin işlevi üzerinde etki ederken dihidrotestestoron ise prostat bezini etkiler (Kierszenbaum ve Tres, 2015).

1.3 Spermatogonial Kök Hücre ve Spermatogenez

Spermatogonial kök hücreler, kendini yenileme ve spermatozoonun öncül hücrelerine farklılaşma yeteneğine sahip olan hücre havuzudur ve spermatogenezin temelini oluştururlar (Clermont ve Bustos-Obregon, 1968). Spermatogenez sürecinde bir spermatogonyum hücresi, dölleme yeteneğine sahip olan 4000 spermatozoona dönüşme potansiyeline sahiptir (Russell LD, 1990). Spermatogonyumların spermatozoonlara dönüşme sürecine spermatogenez (Şekil 1.6) adı verilir ve bu süreç üç aşamadan oluşur: spermatositogenez, mayoz ve spermiyogenez (Gartner, 2017).

Seminifer tübüllerde farklı evrelerde spermatogenik hücreler yer alır. Bu hücrelerden farklılaşmamış spermatogonyumlar bazal kompartımanda; farklılaşmış olan primer spermatositler, sekonder spermatositler, spermatidler ve spermatozoonlar adluminal kompartımanda yerleşir (Russell LD, 1990). Spermatogenez sırasında diploid spermatogonyum hücreleri mitoz geçirir ve primer spermatositlere dönüşür.

Bu hücreler adluminal kompartımana göç ettikten sonra birinci mayoz bölünmeyi tamamlar ve sekonder spermatosite dönüşür. Daha sonra ikinci mayoz gerçekleşir ve haploit spermatid oluşur. Spermiyogenez olarak adlandırdığımız süreçte ise spermatid sitoplazmasının büyük kısmı ayrılır, organellerinde düzenlenme yapılır ve flagellum adı verilen kuyruk oluştuktan sonra spermatozoona dönüşür (Gartner, 2017).

1.3.1 Spermatogonyum

Bazal kompartımanda bazal lamina üzerinde yerleşen diploit spermatogenik hücrelerdir. Bu hücreler kan-testis bariyerinin dışında yerleşirler ve puberteden sonra mitoz bölünmelere başlarlar. Tip A spermatogonyum ve Tip B spermatogonyum olarak iki büyük farklı gruba ayrılırlar (Kierszenbaum ve Tres, 2015).

Tip A Spermatogonyum: Kendi içinde koyu tip A spermatogonyum ve açık tip A spermatogonyum olarak iki alt gruba ayrılır. Koyu tip A spermatogonyum kubbe şeklinde ve yassılaşmış oval heterokromatin çekirdeğe sahiptir. Bu hücreler henüz bölünmemiş olan bellek hücrelerdir ve iyonize eden radyasyon gibi negatif çevresel etkenlere karşı oldukça dayanıklıdır. Mitoz bölünme ile hem koyu hem de açık tip A spermatogonyumları oluşturur. Açık tip A spermatogonyum ökromatin çekirdeğe ve çok az sayıda mitokondriyon, kısıtlı Golgi kompleksi, az miktarda GER ve serbest ribozom gibi organellere sahiptir. Bu hücreler testosteron ile indüklenir ve bölünerek açık tip A spermatogonyum ve B spermatogonyumu oluştururlar.

Tip B Spermatogonyum: Yuvarlak ve ökromatin çekirdeğe sahiptir. Mitoz geçirerek primer spermatositleri oluştururlar. Bu hücreler spermatogenik hücreler arasında iyonize radyasyonun zararlı etkilerine karşı en hassas olanlarıdır (Gartner, 2017).

1.3.2 Primer Spermatosit

B spermatogonyum son interfazın S (sentez) evresinde DNA miktarını ikiye katlar ve adluminal kompartmana geçer. Bu 4C DNA bulunduran hücreler birinci mayoz bölünmenin profazına girer ve artık primer spermatosit olarak adlandırılırlar. Birinci mayoz bölünmenin profazı kendi içinde; leptoten (threadlike), zigoten (eşleşme), pakiten (kalınlaşma), diploten (çift gözükme) ve diakinez (ayrılma) olarak adlandırılan 5 ayrı alt evreye ayrılır. Bu alt evreler esnasında DNA'da, homolog kromozomların birleştirmesinde rol alan sinaptonemal kompleksin zigoten-pakiten esnasında oluşumu, homolog kromozomların birleşmesi (sinapsis), homolog kromozomlar arasında genetik bilgi değişimi (crossing over), birleşmiş homolog kromozomların ayrılması (disjunction) gibi büyük karakteristik değişiklikler gerçekleşir. Bu hücreler daha sonra birinci mayozun metafaz, anafaz ve telofaz evrelerini tamamlayarak iki sekonder spermatosite (2C DNA) dönüşürler ve hızlıca ikinci mayoz bölünme gerçekleşerek haploit spermatid hücreler (1C DNA) oluşur. Birinci mayoz bölünmenin tamamlanması günlerce sürer ancak ikinci mayoz

bölünme dakikalar içinde tamamlandığından seminifer tübül epitelinde en çok gözlenen hücreler primer spermatositlerdir (Kierszenbaum ve Tres, 2015).

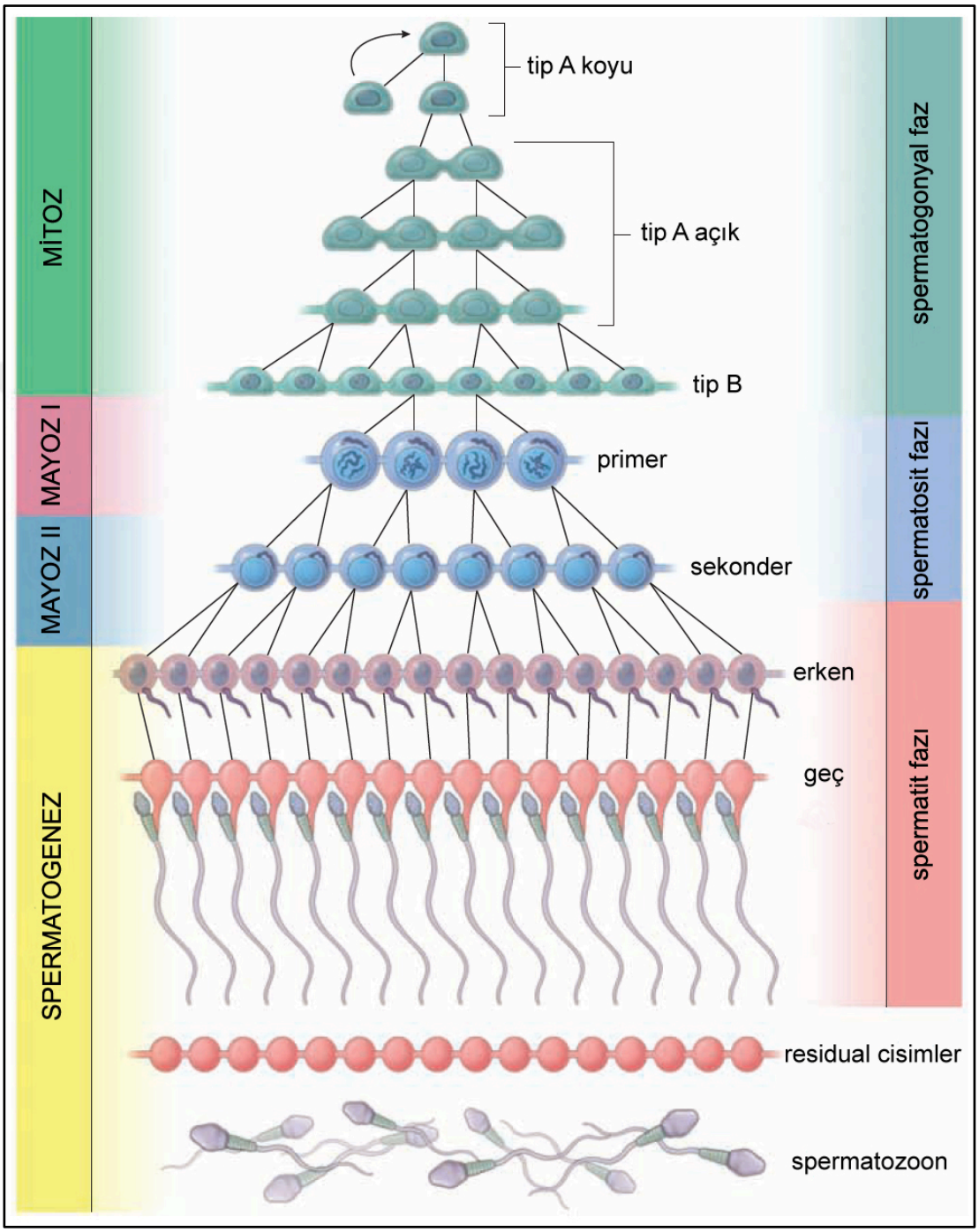

Şekil 1.6. İnasan Spermatogenezini gösteren şematik çizim (Ross ve Pawlina, 2016).

1.3.3 Spermatid Hücreleri ve Spermiyogenez

Spermatidler küçük (8μm çapında) ve yuvarlak hücrelerdir. Bir açık A spermatogonyum hücresinden köken alan spermatidler birbirlerine sitoplazmik köprülerle bağlı kalarak küme halinde seminifer tübülün lümenine yakın bir yerde toplanırlar. Bu hücrelerde fazlaca GER, mitokondriyon ve iyi gelişmiş Golgi kompleksi görülür. Spermatozoona dönüşüm esnasında sitoplazmalarında hidrolitik enzimler toplanır, sitoplazma miktarı ve organel sayıları anlamı bir oranda azalır, ayrıca flagellum ve ona bağlı hücre iskeleti elemanları oluşur. Bu olay spermiyogenez olarak adlandırılır ve Golgi fazı, kep fazı, akrozom fazı ve matürasyon fazı olmak üzere 4 fazda gerçekleşir (Şekil 1.7).

Golgi fazında hidrolitik enzimler GER'de oluşur ve Golgi kompleksinde modifiye olduktan sonra trans-Golgi ağında küçük preakrozomal granüller şeklini alır. Bu veziküller birbirine bağlanarak akrozomal vezikülü oluştururlar. Elektron mikroskobunda koyu boyanan bu vezikül çekirdek zarına bağlanarak gelişmekte olan spermatozoonun anteriyor kutbunu belirler. Bu evrede sentriyoller çekirdekten uzaklaşırlar ve bir tanesi flagellum aksoneminin oluşumuna katılır. Mikrotübüllerin oluşumu başladıktan sonra sentriyol çekirdeğe yaklaşır ve bağlayıcı parçanın oluşumuna yardımcı olur. Kep fazında akrozomal vezikül genişler çekirdeğin büyük bir kısmını kaplar ve artık akrozom ya da akrozom şapkası olarak adlandırılır.

Akrozom fazında çekirdek yoğunlaşır, hücre uzar ve mitokondriyonlar yer değiştirirler. Kromozomlar sıkıca yoğunlaşır, çekirdek yassılaşarak hacmen azalır ve spesifik morfolojisini alır. Mikrotübüller silindir şeklinde olan ve spermatozoonun uzamasına yardım edecek olan manşeti oluştururlar. Uzayan sitoplazma flagellum mikrotübüllerine ulaştığı zaman manşet mikrotübülleri parçalanır ve anulus adı verilen halkaya benzer bir yapı spermatozoonun orta parçasını esas parçasına bağlar. Spermatidin uzaması esnasında orta parça aksoneminin etrafında mitokondriyon tabakası oluşur ve ayrıca aksonemi saran 9 kolondan oluşan dış sert fibriler tabaka aksonemin etrafını sarar. Daha sonra fibröz tabaka olarak adlandırdığımız bir takım kaburgaya benzer halka şeklinde yapılar sert kılıfı sarar. Matürasyon fazında

spermatozoon fazla sitoplazmasını atar ve sinsityumdan ayrılarak serbestleşir. Hareketsiz spermatozoonun seminifer tübül lümenine atılması spermiasyon olarak adlandırılır ve bu evrede hala oositi dölleme yeteneğine sahip değildir (Gartner, 2017).

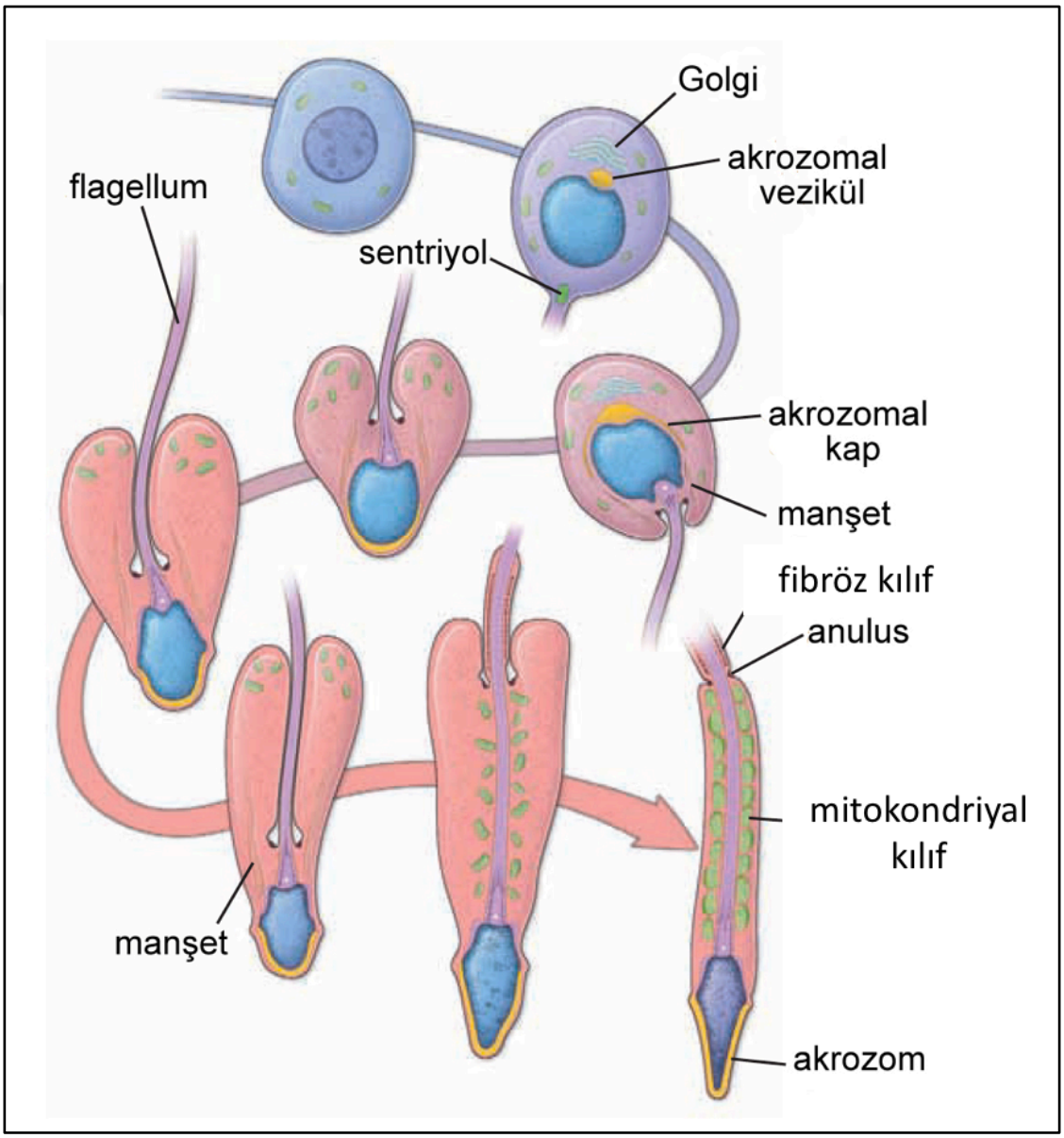

Şekil 1.7. İnsanda spermiyogenez evresinin şematik çizimi (Ross ve Pawlina, 2016).

1.3.4 Spermatozoonun Yapısı

Spermatozoon iki genel bölümden oluşur: baş ve kuyruk. Bu iki kısmı bağlayıcı parça birleştirir (Şekil 1.8). Kuyruk ise 3 bölümden oluşur: ara parça, esas parça ve son parça (Kierszenbaum ve Tres, 2015). Bazı kaynaklarda kuyruk bağlayıcı parçayı da içerecek şekilde 4 kısımda incelenir ve bu kısımlar boyun, ara parça, esas parça ve son parçadır (Gartner, 2017).

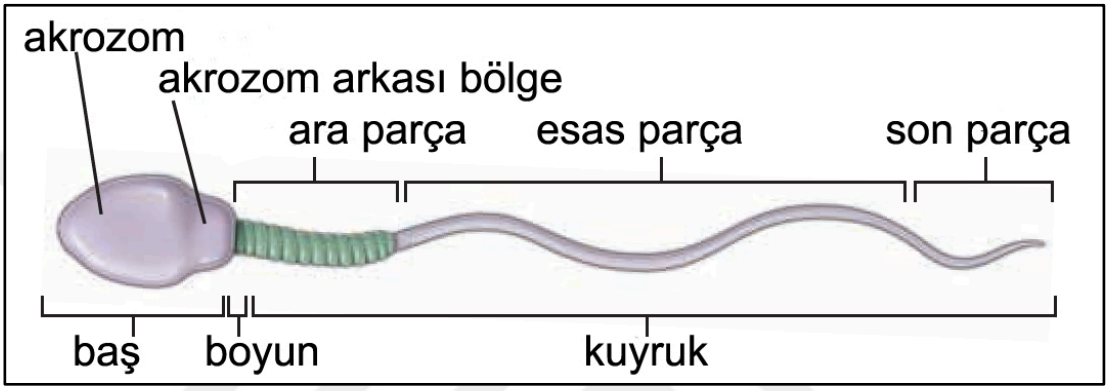

Şekil 1.8. İnsan spermatozoonuna ait şematik çizim (Ross ve Pawlina, 2016).

1.3.4.1 Baş

Spermatozoonun baş kısmı çekirdek ve akrozomdan oluşur. Akrozom çekirdeği ön taraftan sarar ve çekirdek zarına akroplakzom adı verilen F-aktin taşıyan hücre iskeleti elemanı ile bağlanır. Çekirdek yassılaşmıştır ve yoğun biçimde görülür (Şekil 1.9). Akrozom özelleşmiş bir lizozom olarak proteaz, asit fosfataz, hiyaloronidaz ve nöroaminidaz gibi hidrolitik enzimleri taşır (Kierszenbaum ve Tres, 2015). Bu enzimlere ilaveten aril sülfat ve akrozin denilen tripsine benzer bir proteaz enzim de bulundurur (Gartner, 2017). Bu enzimler fertilizasyon sırasında spermatozoonun korona radiata ve zona pelusidaya penetre olmasını kolaylaştırır. Akrozom-akroplakzom komplesinin oluşumundaki hatalar spermatozoon baş bölgesinde globozoospermi gibi anomalilere yol açar ve infertilite sebeplerinden biri olarak sayılır (Kierszenbaum ve Tres, 2015).

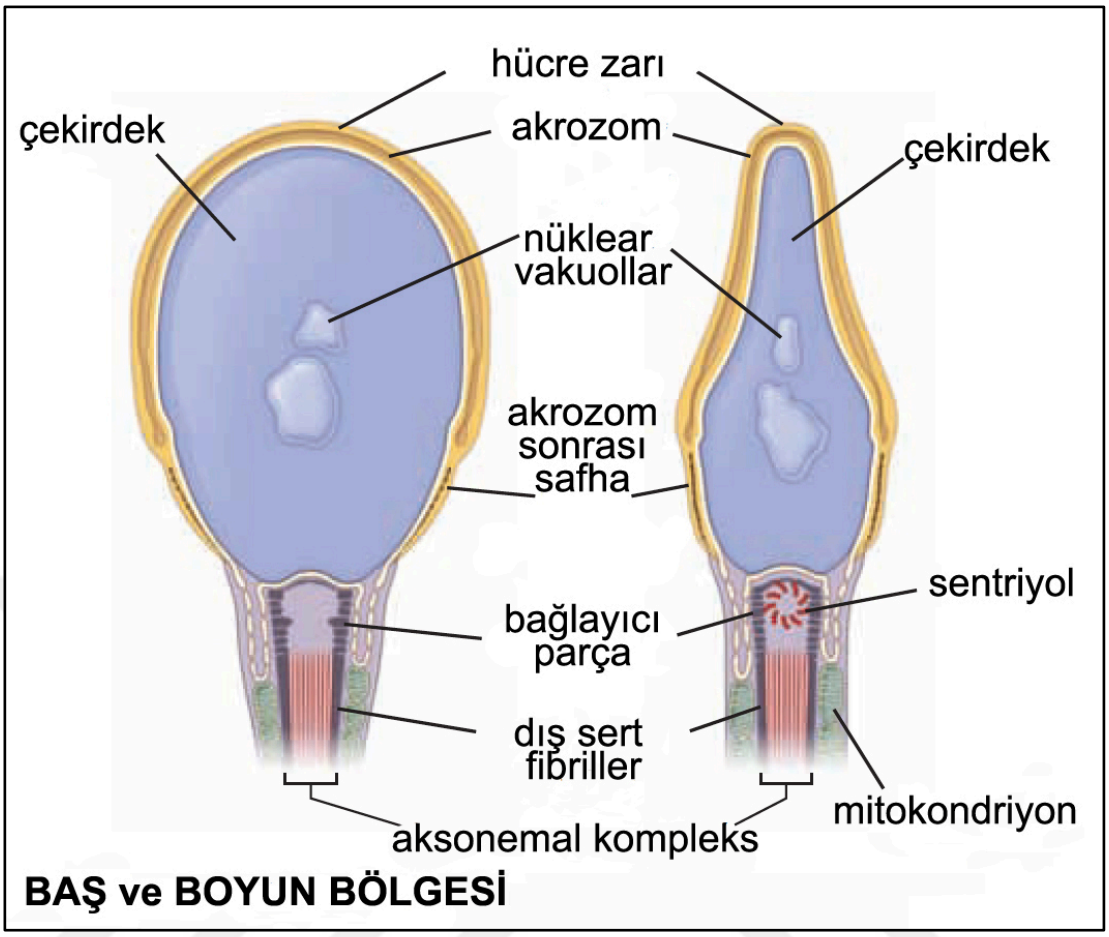

Şekil 1.9. İnsan spermatozoonuna ait baş ve boyun bölgesi şematik çizim (Ross ve Pawlina, 2016).

1.3.4.2 Boyun (Bağlayıcı Parça)

Baş ve kuyruğu birbirine bağlayan bir çift sentriyol ve onlarla ilişkili proteinleri taşıyan ince bir parçadır. Distal sentriyol aksonem yapısına katılırken, proksimal sentriyol, bağlanma kompleksinin çekirdek zarına tutunmasını sağlar (Şekil 1.10). Bu komplekste meydana gelen hatalar ağır erkek infertilitesine sebep olan spermatozoon dekapitasyonuna yol açar (Kierszenbaum ve Tres, 2015).

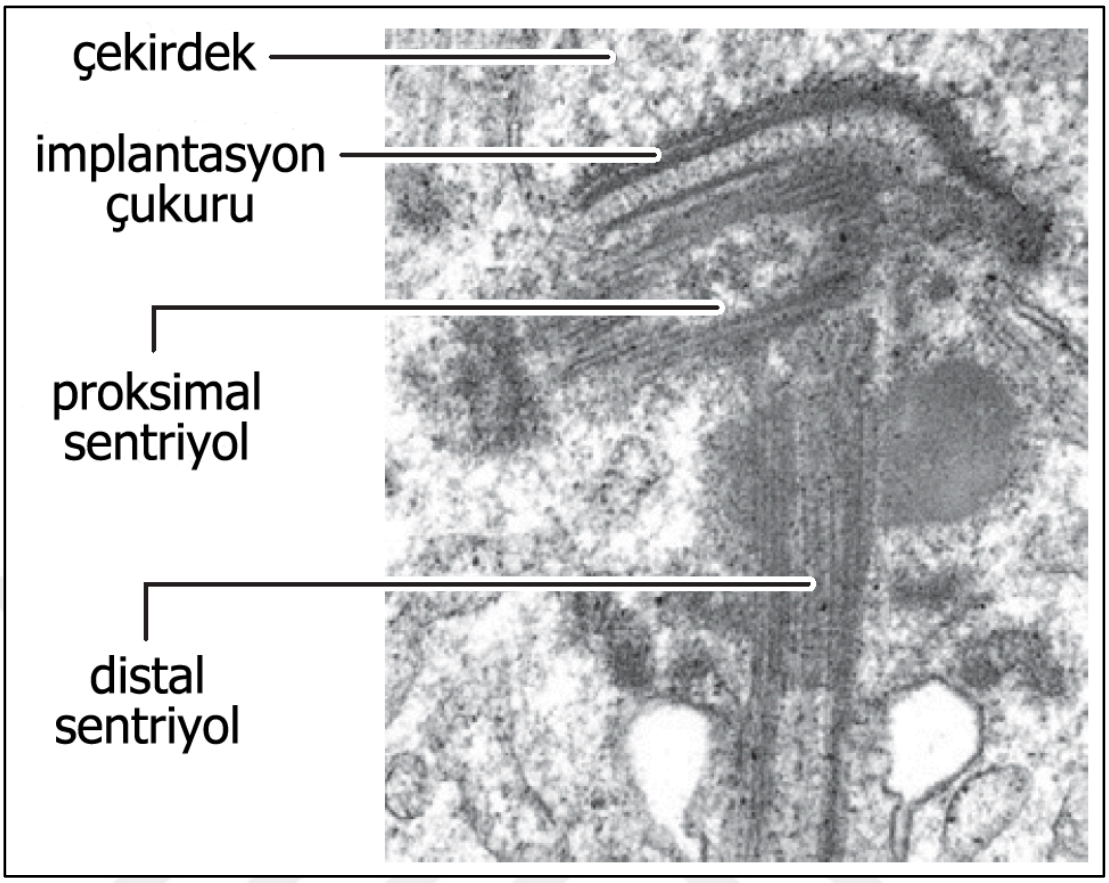

Şekil 1.10. Gelişmekte olan insan spermatid hücresinin boyun kısmına ait transmisyon elektron mikroskobik görüntü (Kierszenbaum ve Tres, 2015).

1.3.4.3 Ara Parça

Kuyruğun ara parçası boynun bağlayıcı parçasından uzayan sarmal şekilde olan mitokondriyon tabakası, aksonem ve dokuz çift dış sert lif tabakasından oluşur (Şekil 1.11). Ara parçanın sınırı mitokondriyonların anulusa kadar uzandığı yerdir (Kierszenbaum ve Tres, 2015).

1.3.4.4 Esas parça

Kuyruğun en uzun parçasıdır. Aksonem, yedi çift dış sert fibril ve fibröz tabakadan oluşur. Dış sert fibriler tabaka bir kılıf şeklinde kuyruğu sarar ve dalga hareketi yapmasına olanak sağlar (Şekil 1.11). Fibröz tabaka sıkışık kaburgaya benzer

yapılardan oluşur ve dış sert fibriller tabakayla birlikte spermatozoonun öne doğru hareketini sağlayan mikrotübül kayması ve kuyruğun katlanması sırasında koruyucu bir kılıf oluşturmaktadır (Kierszenbaum ve Tres, 2015).

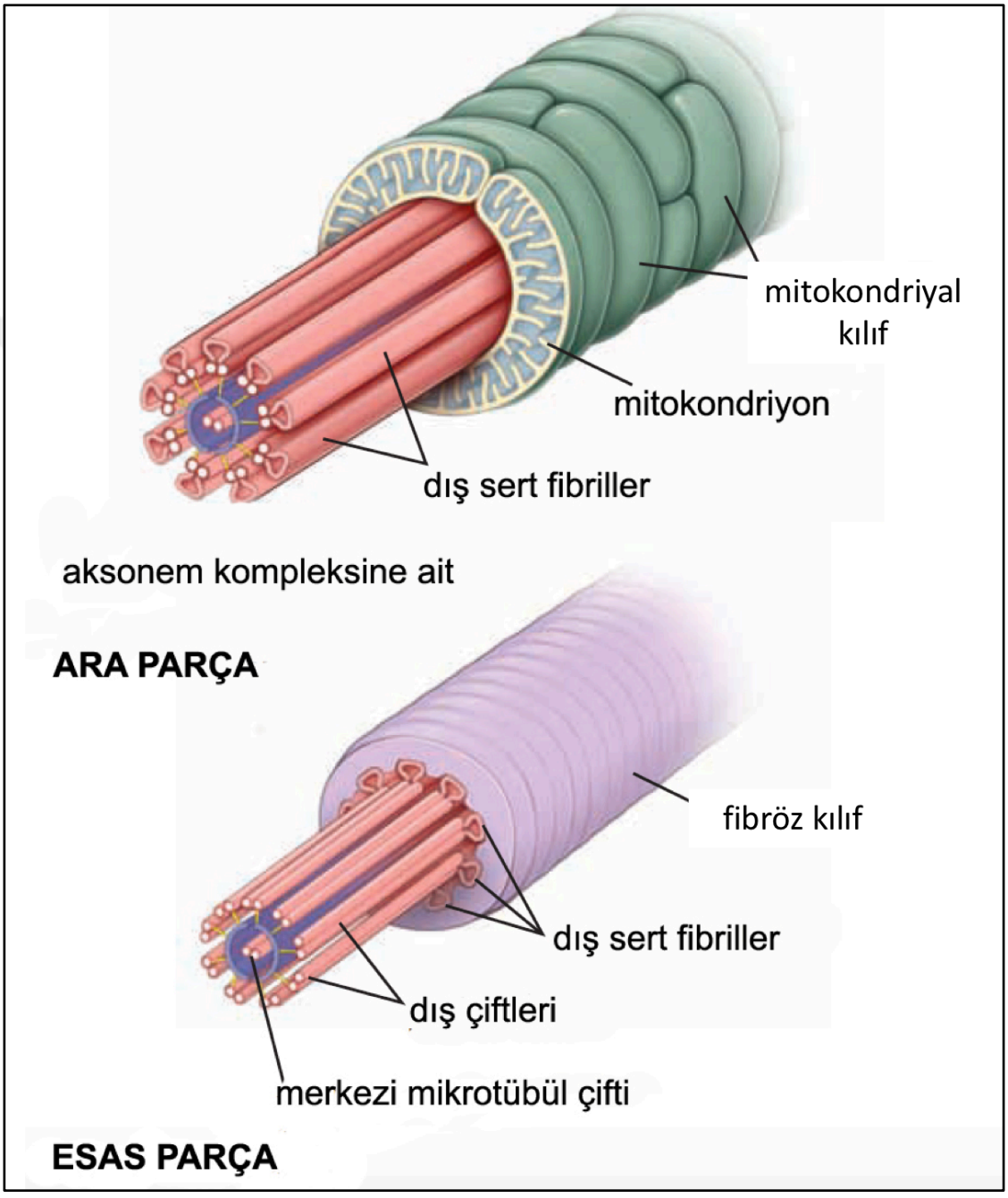

Şekil 1.11. İnsan spermatozoonuna ait ara parça ve esas parça şematik çizimleri (Ross ve Pawlina, 2016).

1.3.4.5 Son Parça

Sadece aksonemden oluşan kuyruğun en kısa bölümüdür ve spermatozoonun tüm diğer parçaları gibi hücre zarıyla kaplıdır (Kierszenbaum ve Tres, 2015).

1.3.5 Spermatogonial Kök Hücresinin Nişi

Spermatogenez de diğer dokuya özgü kök hücre süreçleri gibi niş mikro çevresine tutunmaktadır (Spradling ve ark., 2001). Drosophila'da spermatogenik niş; hub, cyst ve germ hattı kök hücresinden oluşmaktadır (Hardy ve ark., 1979). Memelilerde ise niş, seminifer tübülün içindeki ve dışındaki hücrelerden oluşmaktadır (de Rooij, 2009). Seminifer tübülün içinde Sertoli hücresi spermatogonial kök hücreleri (SKH) koruyarak farklılaşmalarını destekler (Russell ve Peterson, 1984). Leydig hücreleri ve miyoid hücreler gibi başka somatik hücreler de nişe katkı sağlar ama direkt olarak spermatogenik hücreler ile bağlantılı değildirler (de Rooij, 2009) (Hermo ve ark., 2010). Sertoli hücreleri Drosophila'da fonksiyon yapan hub ve cyst hücreleri gibi spermatogonial kök hücreleri bazal membrana ve aynı zamanda başka spermatogenik hücrelere tutundururlar ve bu hücreleri spermiasyona doğru yönlendirirler. Doğru işlev yapan bir niş ortamı olmadan spermatozoon ve dolayısıyla fertilite sağlanamamaktadır.

1.4 Testis Gelişimi ve Cinsiyetin Belirlenmesi

Cinsiyetin belirlenmesi bazı otozomal genler de dahil olmak üzere çok sayıda genin etkisi altındadır. Y kromozomun kısa kolu üzerinde bulunan SRY (Sex-determining region on Y) geni erkek üreme sistemi oluşumunda anahtar rol oynamaktadır. SRY proteini diğer adıyla testis belirleyici faktör bir transkripsiyon faktörüdür ve geçici cinsiyet organının kaderini belirleyen aşağı akış genlerin ifade edilmesini tetikler (Sadler ve Langman, 2012).

1.4.1 Farklılaşmamış Gonadlar

Her ne kadar döllenme sırasında zigotun cinsiyeti belirlense de gelişimin 7. haftasına kadar morfolojik olarak erkek ve dişi dış üreme organları arasında fark görülmemektedir. Gonadlar ilk önce bir çift kabartı şeklinde ortaya çıkarlar. Gonadal kabartılar bölge epitelinin çoğalması ve epitelin altındaki mezenşimin yoğunlaşmasıyla belirirler. Primordiyal germ hücreleri epiblastta oluşur ve primitif çizgi üzerinden göç ederek gelişimin 3. haftasında yolk kesesinin duvarında bulunan endoderm hücrelerinin arasına yerleşirler. Bu hücreler 4. haftada arka bağırsağın dorsal mezenteri üzerinden ameboid hareketlerle göç edip 5. haftada primitif gonadlara ulaşırlar ve 6. haftada gonadal kabartılara yerleşirler. Bu evrede primordiyal germ hücreleri testis ve ovaryuma dönüşme yeteneğine sahiptir (Şekil 1.12).

Primordiyal germ hücreleri gonadal kabartılara ulaşmadan hemen önce gonadal kabartıların epiteli çoğalır ve altındaki mezenşime doğru girintiler yaparak primitif cinsiyet kordonlarını oluştururlar. Bu kordonlar her iki cinste de yüzey epiteline bağlıdır ve erkek ya da dişi gonadını birbirinden ayırt etmek mümkün değildir. Bu evrede gonad, farklılaşmamış gonad olarak adlandırılır (Sadler ve Langman, 2012).

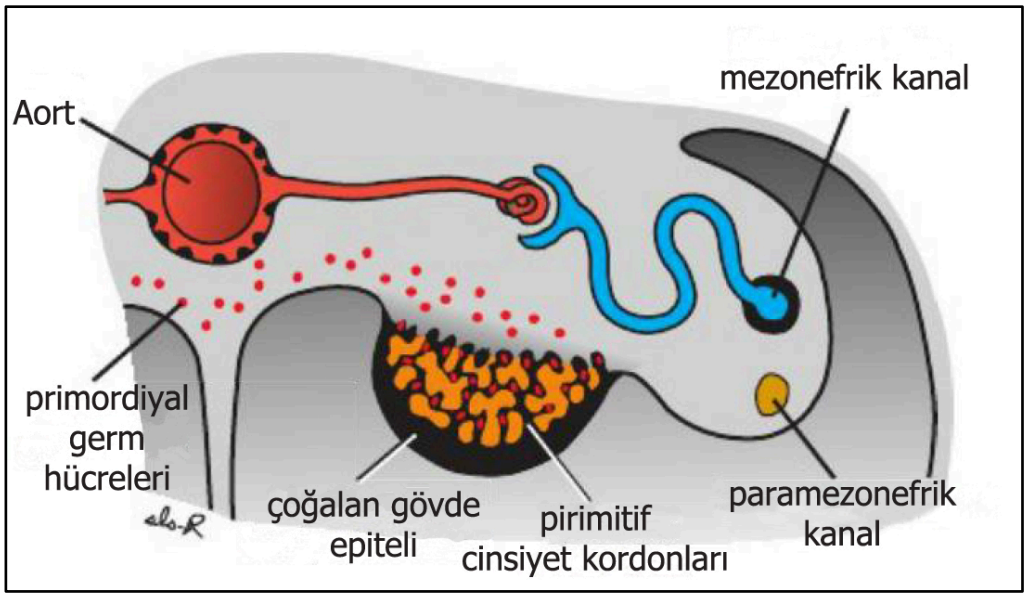

Şekil 1.12. İnsan gelişiminin 6. Haftasında farklılaşmamış gonadlar (Sadler, 2015)

1.4.2 Testis Gelişimi

Embriyo genetik olarak erkek ise primordiyal germ hücreleri XY cinsiyet kromozomlarını taşırlar. Y kromozomun kısa kollu üzerinde bulunan SRY geni testis belirleyici faktörü kodlar, dolayısıyla primitif cinsiyet kordonlar gelişmekte olan testisin medulla kısmına doğru çoğalarak medulla kordonlarını oluştururlar. Organın hilusuna doğru çoğalan hücreler ağ şeklini alır ve daha sonra rete testisi oluştururlar. Tunika albuginea testis kordonlarını yüzey epitelinden ayırır. Testis kordonları gelişimin dördüncü ayında at nalı şeklini alırlar ve rete testisi oluşturacak olan kordonlarla birleşirler. Bu evrede testis kordonları primitif germ hücrelerini ve yüzey epitelinden farklılaşan Sertoli hücrelerini barındırırlar (Şekil 1.13). Organın mezenşiminden farklılaşan Leydig hücreleri de testis kordonlarının aralarına yerleşirler. Gebeliğin 8. haftasından itibaren Leydig hücreleri testosteron salgılamaya başlar. Testosteron genital yolların ve dış genitalyanın gelişiminde önemli etkilere sahip olmaktadır. Puberteden sonra içi dolu tüpler halinde işlevsiz kalan testis kordonları lümene sahip olur ve seminifer tübülleri oluşturur. Seminifer tübüller, duktuli efferentese açılan rete testise bağlanır ve böylece rete testisi daha sonra duktus deferense dönüşecek olan mezonefrik tüpe bağlar (Sadler ve Langman, 2012).

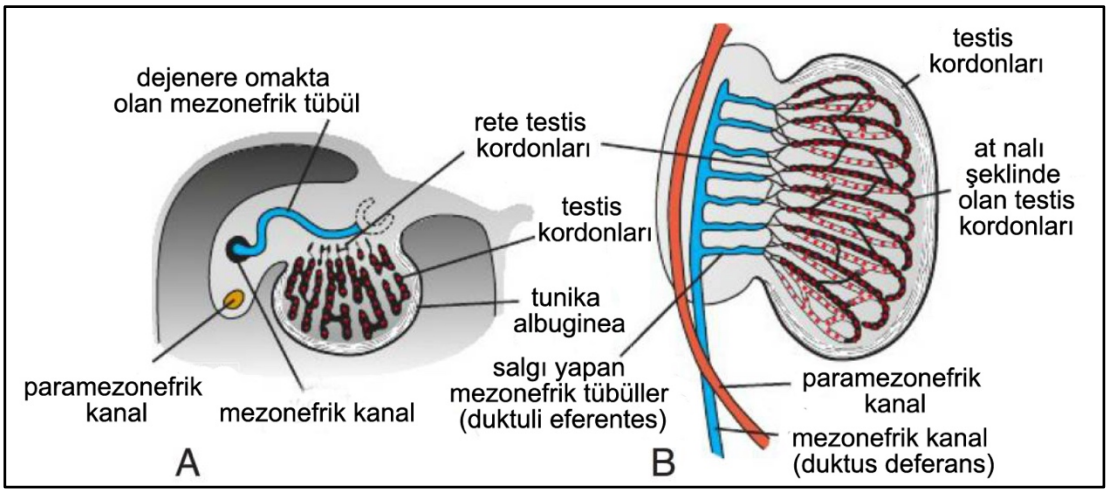

Şekil 1.13. A: İnsan testis gelişiminin 8'inci Haftasından şematik çizim. B: Testis ve genital yollar gelişimin 4'üncü ayının şematik çizimi (Sadler, 2015).

1.5 Spermatogonial Kök Hücre Çalışmalarının Önemi

Spermatogonial kök hücreler, bir erkeğin puberteden itibaren hayatı boyunca spermatogenez sürecinden sorumlu olan hücrelerdir. Bu hücreler de diğer kök hücreler gibi kendini yenileme ve farklılaşma gibi yetilere sahiptir. Spermatogonial kök hücrelerin bölünerek çoğalması Sertoli hücreleri tarafından kontrol edilen iyi tasarlanmış bir süreçtir. Literatüre göre spermatogonial kök hücreler, multipotent kök hücreler olarak, gametlerden farklı başka hücre türlerine de dönüşebilirler (Tournaye ve Goossens, 2011).

Bu hücreler farklı multipotent veya pluripotent hücrelere farklılaştırılarak çeşitli hastalıklara karşı hücresel tedavide veya rejeneratif tıpta kullanılabilirler (Kanatsu-Shinohara ve ark., 2004) (Conrad ve ark., 2008). Spermatogonial kök hücreler, *in-vitro* kültür ortamlarına farklı büyüme faktörleri ilave edilerek farklılaştırıp veya başka bir tedavi stratejisinde direkt olarak insan vücudundaki hastalık alanına enjekte edilerek kullanılabilme potansiyeline sahiptirler; yalnız biyopsilerden yeterli sayıda hücre elde edilememesi ve transplantasyon sonrası teratom oluşma olasılığı bazı girişimsel tedavilerde risk oluşturmaktadır (Sadri-Ardekani ve ark., 2009).

Bu nedenle spermatogonial kök hücrelerini laboratuvar ortamında korumak, çoğaltabilmek ve farklılaştırabilmek birçok araştırmacının hedefi haline gelmiştir. Bu doğrultuda yapılan çalışmalar sonucunda henüz hareketli ve fertilizasyon yeteneğine sahip olan olgun insan spermatozoonuna ulaşılmamıştır ama bu önemli hedefe ulaşmak için büyük adımlar atılmıştır. Günün birinde, erkek infertilitesinin nedenlerinden biri olan obstrüktif olmayan azoospermi, testis kanseri ve benzeri durumlarda, spermatogonial kök hücrelerin laboratuvar çalışmaları üremeye yardımcı tekniklerin gelişmesinde önemli pay alacaktır.

1.6 Erkek İnfertilitesi, Azoospermi ve Tedavi Yaklaşımları

Spermatozoon ve oosit, insan ve diğer memelilerde üreme ve fertilizasyon için gerekli hücrelerdir ve bu hücrelerin yokluğu veya yetersizliği infertiliteye yol açmaktadır. Çalışmalara göre insanlarda infertilite, çiftlerin %10-15'ini etkilemektedir ve erkek bireye bağlı infertilite bu oranın yaklaşık %40'ını oluşturmaktadır (Hou ve ark., 2014, Hessel ve ark., 2013). Azoospermi olguları erkek infertilite vakalarının %10-15'ine ve tüm infertilite olgularının ise %1'ine karşılık gelmektedir.

WHO (Dünya Sağlık Örgütü) androloji laboratuvar el kitabına (2011) göre bir hastadan alınan semen örneğinin iki ıslak yayma preparatında spermatozoon gözlenmez ise azoospermi kuşkusu ortaya çıkabilir. Eliasson 1981 yılında yayınladığı bir çalışmada santrifüj işleminden sonra semen örneğinin pelletinde hiç spermatozoon bulunmadığında, azoospermi tanısı koyulabileceğini bildirilmiştir (Kadıoğlu, 2011). Daha sonra Amerikan Üroloji Derneği ise daha detaylı bir şekilde, semen örneğinin 15 dakika 3000g veya üzerinde hızla santrifüj edildikten sonra pellet incelemesinde hiç spermatozoon bulunmadığı takdirde azoospermi tanısı koyulabildiğini açıklamıştır (Amerikan Üroloji Derneğinin erkek infertilite el kitabı ve Amerikan Üreme Biyolojisi Dernğinin el kitabı, 2006).

İnfertil olan olguların yanı sıra kanser gibi bazı hastalıkların tedavi sürecinde de germ hücreleri hasar görüp infertiliteye neden olabilmektedir. Bu hastalarda kemoterapi ve radyoterapi sonucunda bölünme yeteneğine sahip olan germ hücreleri hasar görür ve sonuçta semen analizlerinde azoospermi izlenebilir (Goharbakhsh ve ark., 2013). Bir takım onkolojik ya da onkolojik olmayan hastalıklar, hastalığı oluşturan ajan veya gonadotoksik tedavi ilaçları, yaş ve genetik anomaliler gibi etkenler insan fertilitesini ve üreme kapasitesini tehdit etmektedirler. Bu yüzden kadın ve erkekte hatta fertilite sorunları yaşama ihtimali olan puberte öncesi kız ve erkek çocukları için yeterli düzeyde fertilite koruma (fertility preservation) yöntemleri geliştirilmelidir. Bu bağlamda fertilitesini korumak isteyen sağlıklı

bireyler bile rutin kontrolleri yaptırarak bu işlemi gerçekleştirmeliler (Martinez ve Dünya Fertilite Koruma Derneği, 2017).

Kemoterapi ve radyoterapi kadınlarda prematür ovaryum yetersizliği (POI)'ne yol açmaktadır (Donnez ve Dolmans, 2013) ve ovaryum hasarı ilaç ve kullanılan ilacın dozuna bağlı olup, yaşla beraber artabilmektedir (Ethics Committee of American Society for Reproductive, 2013). Radyoterapi ayrıca damarlanmayı azaltarak, miyometrium hasarına (fibrozis) yol açıp uterusa zarar verebilmektedir ve ayrıca hormona bağlı yetersizlik oluşturabilmektedir (Mahajan, 2015). Son dönemde yayınlanan çalışmalara göre beyin ve pelvis radyoterapisi almadan kemoterapi gören puberte öncesi kanser geçmişi olan kadın hastalar, gelecekte hamilelik ve canlı doğum yapmakta daha az sorun yaşamaktadırlar (Chow ve ark., 2016). Erkeklerde spermatogonyum hücreleri özellikle radyoterapi ve kemoterapi tedavilerine hassas hücreler olmaktadırlar fakat terapi sonrası bu hücrelerin tamamı tükenmediği taktirde tedavinin etkileri geçici olabilmektedir (Rodriguez-Wallberg ve Oktay, 2014). Biyolojik veya hedeflenmiş kanser tedavilerinin erkek infertilitesi üzerindeki etkisiyle ilgili bilgiler sınırlı olmakla birlikte (Loren ve ark., 2013) çoğu zaman etkilerin hafif olduğu bildirilmektedir (Meistrich, 2013). Pelvis bölgesinde girişimsel tedavi gerektiren malign veya benign hastalıklar nedeni ile üreme sisteminin işlevi ve anatomisinde infertiliteye yol açabilecek hasarlar oluşabilmektedir (Levine, 2014). Fertilite koruma seçenekleri puberte öncesi ve sonrası kadın ve erkeklerde onkolojik olmayan tıbbi durumlarda da tartışılmalıdır. Tedavilerinde kemoterapi ve radyoterapi yöntemleri kullanılan oto-immün ve hematolojik hastalıklar gibi sistemik hastalıklar da infertiliteyi tehdit etmektedirler (Donnez ve Dolmans, 2013) (Bedaiwy MA, 2014). Sistemik lupus eritematozuslu erkek hastalarda, Sertoli hücresi yetmezliğine bağlı semen anomalileri görülebilmektedir (Suehiro ve ark., 2008). Hematopoetik kök hücre nakli birçok sistemik hastalığın tedavisinde yer alırken, tedavi sürecinde maruz kalınan şiddetli kemopterapi ve radyoterapi kadınlarda %64-85 ovaryum ve erkeklerde %50-90 testis yetmezliğine yol açabilmektedir (Joshi ve ark., 2014). Bu durumlara ek olarak olguların %90'ında azoospermi ile sonuçlanan Klinefelter sendromu gibi erkek genetik hastalıklar (Stahl ve ark., 2010), kadın ve erkekte cinsiyet değiştirme vakaları (Fraser ve Knudson, 2017) ve çocuk sahibi olmayı

erteleme isteği (Stoop ve ark., 2014) durumlarında fertilite koruma yöntemlerine başvurulmalıdır.

Oosit sayısının sınırlı olduğu gerçeği ve ovaryum korteksinde bulunan rezerve zarar verebilecek olası tedavi öncesinde bir takım fertilite koruma işlemleri yapılabilmektedir. Bu konuda, embriyo ve oosit kriyoprezervasyonu en önde gelen yöntemlerden olmaktadırlar. Ancak ergen kız ve genç kadınlar arasında, embriyo korunmasının getirdiği etik ve inançla ilgili sorunlar nedeni ile, oosit kriyoprezervasyonu daha fazla tercih edilmektedir (Loren ve ark., 2013) (Bedoschi ve Oktay, 2013).

Öte yandan erkeklerde spermatozoon kriyoprezervasyonu tek oturmuş fertilite koruma yöntemi olarak bilinmektedir (Martinez ve Dünya Fertilite Koruma Derneği, 2017). Günümüzde yaygın olarak yavaş ve hızlı dondurma spermatozoon kryoprezervasyon metodları kullanılmaktadır. Yavaş dondurma ilk kez Behrman ve Sawada tarafından uygulanmıştır (Behrman ve Sawada, 1966). 2-4 saat süren protokol manuel veya bilgisayar programına bağlı dondurucu ile yapılmaktadır. Manuel metotta örneğin sıcaklığı oda sıcaklığından 5°C'ye dakikada 0.5-1°C düşürülmektedir (Mahadevan ve Trounson, 1984). Daha sonra örnek 5°C'den -80°C'ye dakikada 1-10°C soğutulur ve en son -196°C soğuklukta olan sıvı nitojene daldırılır (Holt, 2000). Hızlı dondurma yöntemi ilk kez Sherman tarafından uygulanmıştır ve bu yöntemde spermatozoon dondurma pipetleri 8-10 dakika sıvı nitrojen buharında tutulduktan sonra -196°C'de olan sıvı nitrojene daldırılır (J.Sherman, 1990). Yapılan çalışmalara göre dondurma ve çözme işlemleri spermatozoon yapısına, hücre içinde ve dışında su kristallerinin oluşumu nedeni ile ve ayrıca DNA fragmantasyon oluşumu nedeni ile genetik varlığına bir takım zararlar vermektedir ama yeni yöntemler geliştirmek ve hangi yöntemin daha etkili ve zararsız olduğunu anlamak için daha kapsamlı çalışmaların yapılması gerekmektedir (Di Santo ve ark., 2012). Testis dokusu kriyoprezervasyonu hakkında yapılan çalışma fazla olmamakla birlikte fertilite koruma amaçlı ışın tedavilerine maruz kalacak olan kanser hastalarından alınan testis dokuları farklı yöntemler ile

dondurulup saklanabilmektedir. Bu konuda yapılan bir çalışmada infertil hastalardan alınan taze testis dokusu ve 3 farklı yöntem ile dondurulup çözülmüş doku ele alınmıştır. Kriyoprotektan olarak DMSO (dimetilsülfoksit), 1,2-propanediol (PrOH) ve gliserol kullanılmıştır. Taze dokunun seminifer tübüllerinde %86 normal yapı bulunurken, DMSO için %70, PrOH için %37 normal durumda oldukları görüntülenmiştir. Gliserol ile korunan dokuların seminifer tübüllerinin bazal kompartımanında ağır doku hasarları tespit edilmiştir. Korunan örneklerin doku bütünlüğü TEM ile incelenirken spermatogonyum hücrelerin varlığı, bizim de çalışmada kullandığımız, anti-MAGEA4 belirteci ile incelenmiştir (Keros ve ark., 2005). Son zamanlarda bir çalışmada, fertilite kaybı açısından yüksek risk taşıyan puberte öncesi erkek çocukları ve genç erkeklerde fertilite koruması amaçlı bir algoritma yayımlanmıştır (Picton ve ark., 2015). Bu algoritmada kriyoprezervasyon işlemine alınan hastalardan oligo- ya da azoospermi belirtileri gösterenler ve ejakülasyon bozukluğu veya nekrozoospermi hastaları için TESE (Testiküler sperm ekstraksyonu) gibi alternatif tedavi teknikleri, öte yandan hiçbir spermatozoon toplanamayan hastalar için immatür testis dokusu kriyoprezervasyonu veya spermatogonial kök hücre kriyoprezervasyonu yöntemleri tedavi seçenekleri olarak sunulmuştur.

Her ne kadar ovaryum ve oosit kriyoprezervasyon çalışmalarından tatmin edici sonuçlar çıkmış olsa da erkek infertilite koruma yöntemlerinden sınırlı sayıda çıkan kayda değer çalışma bulunmamaktadır. Bir çalışmada, üremeye yardımcı tekniklerdeki gelişmeler sonucunda semen kriyoprezervasyonunun başarı oranının arttığını ifade edilmiş ve ICSI yöntemi ile hamilelik oranını %57'ye ulaştığı vurgulanmıştır (Picton ve ark., 2015). Yapılan bir retrospektif çalışmada 586 kişiden kriyoprezervasyon için semen ve TESE örnekleri alınmıştır. 272 (%47,9) bireyde farklı kanser tipleri oluşurken 296 (%52,1) olgu normal infertilite hastalarından oluşmuştur. Kriyoprezervasyon sonrası ICSI yöntemi ile fertilizasyon ve gebelik elde edilen olguların büyük bir oranı (%62,1) daha sonra kansere yakalanmış ve hayatta kalan hastalardan oldukları bildirilmiştir (Garcia ve ark., 2015).

Son zamanlarda, insan ve primatların testis dokusunda bulunan spermatogonial kök hücrelerin fenotipik ve moleküler özellikleri ortaya koyulmaya başlanmıştır (Hua ve ark., 2009). Bu doğrultuda; testis dokusundan spermatogonial kök hücrelerin ayrıştırılması fiziksel ve mekanik parçalamanın yanı sıra enzimatik sindirme ve daha sonra FACS, MACS ve flow sitometri gibi farklı yöntemlerle yapılabilmektedir (Hanna ve ark. 2014). Çalışmalarda spermatogonial kök hücre belirteçleri olarak UTF1, DDX4, OCT3/4, CD49f, CD133, GFR-α1, GPR-125, MAGEA4, PLZF, SSEA4 ve CD90 gibi birtakım proteinlerin varlığı rapor edilmiştir (Kossack ve ark., 2013, West ve ark., 2013).

Azoospermi olgularında spermatozoon hücreleri cerrahi bir yöntem olan TESE ile elde edilebilmektedir. TESE uygulamasında seminifer tübüllerden spermatozoon hücreleri ayrıştırılmakta ve sonrasında *in vitro* fertilizasyon uygulamalarında kullanılmaktadır. Geriye kalan seminifer tübüllere ait doku parçaları usulüne uygun olarak atılmaktadır. Ancak bu atılan seminifer tübüllerde spermatogenik seri hücrelerin kalıyor olması ve dolayısıyla seminifer tübüllerle beraber atılıyor olması çok olasıdır.

1.7 Çalışmada Kullanılan Spermatogonial Kök Hücre Belirteçleri

Çalışmanın hedefleri ve hipotezi doğrultusunda yapılan literatür taramaları sonrası edinilen bilgiler ışığında spermatogenik hücrelere spesifik olan ve insan dokusunda daha önce denenmiş olan bazı monoklonal primer antikorlar seçilmiştir (Çizelge 1.1). Bu doğrultuda spermatogonyum hücre belirteçleri olan anti-MAGEA4 ve anti-SSEA4, seminifer tübülün lümene yakın olan hücrelerini işaretleyen anti-DDX4 ve çalışmalarda spermatogonial kök hücrelerde ifade edildiği yayınlanan anti-Oct4 antikorları çalışma için uygun görülmüştür (Kossack ve ark., 2009) (Bhartiya ve ark., 2010) (Hou ve ark., 2015) (Xiong ve ark., 2016).

Çizelge 1.1. Çalışmada kullanılan antikorların literatüre göre seminifer epitelde ifade edilme yeri ve yoğunluğu (+ hafif, ++ orta ve +++ yoğun ifade edilme anlamına gelmektedir).

		Seminifer tübül epiteli hücrelerinde ifade edilme				
		Spermatogonyum	Primer Spermatosit	Sekonder Spermatosit	Spermatid	Referans
Antikor	Anti-DDX4	++ (Sitoplazma)	+	+	+++	(Kossack ve ark., 2013), (Tanaka ve ark., 2000), (Izadyar ve ark., 2011)
	Anti-MAGEA4	+++ (Sitoplazma)	+	-	-	(Kossack ve ark., 2013), (He ve ark., 2010)
	Anti-SSEA4	+++ (Hücre zarı)	-	-	-	(Kokkinaki ve ark., 2011), (Muller ve ark., 2008), (Maki ve ark., 2009), (Izadyar ve ark., 2011), (Pacchiarotti ve ark., 2013)
	Anti-Oct4	+ (Çekirdek-Sitoplazma)	-	-	-	(Bhartiya ve ark., 2010)

1.7.1 Anti-DDX4

DEAD-box polypeptit 4 geni, DDX4 olarak bilinir ve Glu-Ala-Asp DEAD-box protein ailesine ait olan bir ATP-bağımlı RNA helikazını kodlar (Hay ve ark., 1988). DDX4, ilk kez Drosophila embriyosunun anteriyor-posteriyor yönlerini belirleyen maternal etkili genlerin görüntülenmesi esnasında ortaya çıkmıştır ve Drosophila'da VASA ismini almıştır (Schupbach ve Wieschaus, 1986). Daha sonraki çalışmalarda VASA, kutup hücresi gelişiminde rol alan bir maternal komponent olarak tanımlanmıştır. Drosophila'da kutup hücresi, germ hücrelerinin öncülleri olarak bilinmektedir (Lasko ve Ashburner, 1990). Fare ve diğer hayvanlardan sonra DDX4, insan germ hücre öncüllerinde de görüntülenmiştir ve bir dizi çalışmada bu hücrelerin spesifik sitoplazmik belirteci olarak kullanılmıştır (Gustafson ve Wessel, 2010, Gustafson ve ark., 2011).

1.7.2 Anti-MAGEA4

Kanser/Testis (CT) antijenleri genelde germ hücrelerinde ifade edilen büyük bir protein ailesine aittir. Bu proteinler melanoma, sarkoma, akciğer kanseri, prostat kanseri, meme kanseri, ovaryum kanseri gibi bir takım tümörlerin gelişiminde aşırı bir şekilde ifadelenirler (Tureci ve ark., 1998) (Sahin ve ark., 2000) (Scanlan ve ark.,

2000) (Mashino ve ark., 2001) (Scanlan ve ark., 2002). CT antijen ailesinden ilk kez melanoma hastalarında sitotoksik T-lenfositler tarafından tanınan Melanoma-Associated Antigen A1 (MAGE-A1) bulunmuştur (Knuth ve ark., 1989) ve akabinde araştırmacılar tarafından laboratuvar ortamında klonlanmıştır (Traversari ve ark., 1992). Daha sonra yapılan çalışmalarda 50'den fazla MAGE ailesine ait gen tanımlanmıştır (Lucas ve ark., 1999). MAGE genleri ifade edilme paternine göre, Tip I ve Tip II olarak iki ayrı alt aileye ayrılırlar (Barker ve Salehi, 2002). Tip I germ hücreleri ve kanser hücrelerinde bulunurken Tip II normal somatik hücrelerde görülmektedir. Tip I MAGE alt ailesi ise MAGE A, B ve C olarak üç alt gruba ayrılır. MAGE A başlıca 12 (MAGE A1-12) genden oluşur (De Plaen ve ark., 1994). MAGE protein ailesinin işlevi çok anlaşılmamakla birlikte Melanoma-Associated Antigen A4 (MAGEA4) proteini kanser terapi hedefi olarak bilinir (Glazer ve ark., 2011). Nagao ve ark. yaptıkları çalışmada, MAGEA4'ün karaciğer onkoproteini olan gankyrin ile etkileşime girerek tümör oluşturma aktivitesini baskıladığını göstermişlerdir (Nagao ve ark., 2003). Bazı çalışmalarda ise MAGEA4'ün VASA, DAZL, PLZF ve THY1 gibi diğer spermatogonial kök hücre belirteçleri ile birlikte insan testisinde ifade edildiği belirtilmiştir (Hou ve ark., 2015) (Hofmann ve ark., 2005).

1.7.3 Anti-SSEA4

Stage-specific embryonic antigen-4 (SSEA4) bir glikosfingolipittir ve her ne kadar fonksiyonu az bilinse de bazı kanser türlerinde aşırı ifadelenir ve hastalığın ilerlemesiyle ilişkili olduğu düşünülmektedir (Sivasubramaniyan ve ark., 2015). SSEA4 teratokarsinoma kök hücrelerinin yüzeyinde (Sadri-Ardekani ve ark., 2009) (Kannagi ve ark., 1983) (Pera ve ark., 1987), insan embriyonik germ hücrelerinde, yetişkin primat testis hücrelerinde (Maki ve ark., 2009) (Pera ve ark., 1987) ve insan embriyonik kök hücrelerinde (King ve ark., 2009) (Trubiani ve ark., 2010) ifade edilmektedir.

1.7.4 Anti-Oct4

Oct-3, Oct3/4, Otf3 veya NF-A3 olarak da bilinen Oct4, insanda 6. kromozom üzerinde bulunan Pou5F1 geni tarafından kodlanan bir transkripsiyon faktörü olarak bilinmektedir ve POU (Pit, Oct, Unc), DNA bağlayıcı proteinler ailesine aittir. Bu proteinler hedef genlerin ifade edilmelerini, promotor veya enhancer bölgelerinden ATGCAAAT oktamer motifine bağlanarak düzenlerler (Scholer ve ark., 1989). Oct4, embriyogenezin başlangıç evrelerinde önemli işlev görmektedir ve ekspresyonu kök hücrelerin pluripotensi özellikleriyle bağlıdır (Boiani ve Scholer, 2005) (Nichols ve ark., 1998) (Scholer, 1991). Ayrıca immünohistokimya yöntemiyle spermatogonyum hücrelerinin sitoplazma ve çekirdeğinde işaretlenmiştir (Bhartiya ve ark., 2010). Oct4, bir pluripotensi belirteci olarak TESE materyalinden elde edilen spermatogonial kök hücre kültür ortamlarında görüntülenmiştir (Sadeghian-Nodoushan ve ark., 2016).

1.8 Çalışmanın Hipotezi ve Amacı

Bu çalışmanın hipotezi, "obstrüktif olmayan azoospermi tanısı almış hastalara uygulanan TESE işlemi sonrasında imha edilecek doku parçalarında spermatogonial kök hücrelerin bulunduğu" olup, bu kapsamda spermatozoon bulunan ve bulunamayan dokularda spermatogonial kök hücre belirteçleriyle bu hücrelerin yoğunluk ve dağılımlarının karşılaştırmalı incelenmesi amaçlanmıştır.

2. GEREÇ VE YÖNTEM

2.1 Hasta Seçim Kriterleri ve Dokuların Elde Edilmesi

Bu çalışma, Ankara Üniversitesi Tıp Fakültesi Klinik Araştırmalar Etik Kurulu'nun 28.08.2014 tarih ve 13-582-14 karar numaralı onayı ve T.C. Sağlık Bakanlığı Etlik Zübeyde Hanım Kadın Hastalıkları Eğitim ve Araştırma Hastanesi Eğitim Planlama ve Koordinasyon Başkanlığı'nın 17.09.2015 tarih ve 199 karar numaralı onayı alındıktan sonra gerçekleştirilmiştir.

Bu araştırmaya T.C. Sağlık Bakanlığı Etlik Zübeyde Hanım Kadın Hastalıkları Eğitim ve Araştırma Hastanesi İnfertilite Polikliniğine müracaat eden 18-45 yaş arasında, azoospermi tanısı almış, ilk kez TESE yapılan ve bilinen herhangi bir sistemik ve/veya tanı almış kan yoluyla bulaşan bir hastalığı olmayan olgular dahil edilmiştir. Çalışmaya başlangıçta 60 hasta dahil edilmiş ancak doku miktarı yetersizliği nedeniyle 8 hasta çalışma dışı bırakılmıştır (n=52).

Mikro TESE işlemi sonrası arta kalan ve imha edilecek olan materyal, en az 10 katı hacimde, %10'luk tamponlu formalin (%4 formaldehit) içinde tespit edilmiş ve daha sonra ileri incelemeler için Ankara Üniversitesi Tıp Fakültesi Histoloji ve Embriyoloji Anabilim Dalı laboratuvarlarına uygun şartlar altında transfer edilmiştir.

2.2 İleri İncelemeler İçin Uygun Dokuların Seçilmeleri

Azoospermi hastalarından alınan TESE biyopsilerinden arta kalan ve imha edilecek olan materyal tespit amacıyla %10'luk fosfat tamponlu formalin solüsyonunda 24-72 saat süreyle tespit edildi. Tespit olan TESE dokularının takip işlemleri 2.2.2 bölümünde verilen protokole göre yapıldı. Hematoksilin ve Eozin boyamaları sonrası incelenen dokulardan morfolojik olarak uygun olan ve doku bütünlüğü en iyi korunan örnekler ileri incelemeler için seçildi (n=45).

2.2.1 %10'luk Tamponlu Formalin (%4 Formaldehit) Hazırlama Metodu

Histoloji laboratuvarında tespit solüsyonu olarak kullanmak üzere %10'luk tamponlu formalin elde etmek için çeker ocak altında 2 farklı solüsyon hazırlanmaktadır. 500ml A solüsyonu hazırlamak için 50ml %37 formaldehit (Merck, 104003, Darmstadt, Almanya) üzerine 450ml distile su ve 4gr sodyum fosfat mono-bazik (SIGMA-ALDRICH, 71505, Steinheim, Almanya) karıştırılarak eklenir. 800 ml B solüsyonu elde etmek için 80 ml %37 formaldehitin üzerine 720 ml distile su ve 2gr sodyum fosfat di-bazik (SIGMA-ALDRICH, 71638, Steinheim, Almanya) eklenerek karıştırılır. Daha sonra B solüsyonuna pH'sı 7.2-7.4 (Bancroft ve ark., 2013) olana kadar A solüsyonundan ilave edilir.

2.2.2 Doku Takip Protokolü

Tespite takiben yapılan artan dereceli (%75, %96, %100) etanol (Merck, 107017, Darmstadt, Almanya) ile dehidratasyon işleminden sonra ksilen ile şeffaflaştırılan dokular iki değişim sıvı parafinle 60 ^{0}C'lik etüvde 3 saat inkübe edildi. Sıvı parafin (Leica, 3801340, Richmond, IL, ABD) infiltrasyonundan sonra doku örnekleri sert parafin bloklara gömüldü. Parafin bloklar buzdolabında (+4^{0}C) kesit alınana kadar bekletildi. Kesit işlemine başlamadan önce -20^{0}C' ye alınan bloklardan Leica RM 2125RT model sliding mikrotom ile 4 µm kalınlığında kesitler alındı. Sıcak su banyosundan lam üzerine alınan kesitler 60^{0}C'lik etüvde 1 gece bekletildi. Daha sonra preparatlar 1 gece 60^{0}C sıcaklıkta olan ksilende (Xylene, Merck, 108684, Darmstadt, Almanya) ve en az 3 saat soğuk ksilende bekletilerek deparafinizasyon işlemi gerçekleştirildi. Histolojik boyamaya hazır hale getirilen doku kesitlerine Hematoksilin-Eozin boyası uygulandı.

2.2.3 Hematoksilin-Eozin (H-E) Boyama Protokolü

- Ksilen ile deparafinizasyon (3 saat preparatlar 60°C sıcaklıkta etüvde tutulur, daha önceden 60°C'a kadar ısıtılmış ksilene alınır)
- %100, %96 ve %75 etanol serisi ile hidratasyon
- Yıkama (çeşme suyunda)
- Mayer's Hematoksilin solüsyonu, 1 dakika
- Yıkama (çeşme suyunda)
- Eozin Y solüsyonu, 1 dakika
- Yıkama (çeşme suyunda)
- %75, %96 ve %100 etanol serisi ile dehidratasyon
- Ksilen ile şeffaflandırma
- Entellan (Merck, HX135668, Darmastadt, Almanya) kullanarak lamelle kapama

2.3 İmmün İşaretleme Yöntemleri

TESE yöntemiyle alınan testis dokular immünohistokimyasal ve immünfloresan işaretlemeler için farklı takip işlemlerinden geçirildiler. İmmün boyamalar aşağıdaki protokollere göre gerçekleştirildi.

2.3.1 İmmünohistokimya Yöntemi

Rutin takip işlemlerinden sonra sert parafin bloklara gömülen TESE dokularından 4 µm kalınlığında alınan kesitler poly-L-lysine (SIGMA-ALDRICH, P8920, Steinheim, Almanya) ile kaplanan lamlar üstüne alınarak gece boyunca 60^0C'lik etüvde deparafinize edildi. Bu çalışmada, anti-DDX4 (1:200, mouse monoclonal anti human SIGMA-ALDRICH, antibody SAB530015; Steinheim, Almanya), anti-MAGEA4 (1:150, mouse monoclonal, Abcam, antibody ab139297, Cambridge, MA, ABD), anti-SSEA4 (1:200, mouse monoclonal, Abcam, antibody ab16287, Cambridge, MA, ABD) ve anti-Oct4 (1:500, mouse monoclonal, Abcam, antibody ab129030, Cambridge, MA, ABD) primer antikorları ve sekonder antikor olarak (1:200, horse anti-mouse biyotinylated IgG (H+L), BA-2000, Vector Laboratories)

kullanıldı. Boyamalar aşağıdaki protokole göre gerçekleştirildi. Çalışmada kullandığımız antikorların tümü PBS (1 tab:200 ml distile su, Phosphate-buffered saline, SIGMA-ALDRICH, P4417, Steinheim, Almanya) ile dilüe edildi.

2.3.1.1 Poly-L-Lysine Kaplı Lam Hazırlama Metodu

Poly-L-lysine hazır solüsyonunu distile su ile 1:10 dilüe ettikten sonra, lamlar 30 dakika oda sıcaklığında bu solüsyonda tutuldu. Daha sonra lamlar solüsyondan çıkarılarak 37°C de kurutulmaya bırakıldı.

2.3.1.2 İmmünohistokimyasal Boyama Protokolü

- Ksilen ile deparafinizasyon
- %95, %80, %70 ve %60 etanol serisinde hidratasyon
- Yıkama (distile su)
- Sitrat buffer (SIGMA-ALDRICH, C2488, Steinheim, Almanya) ile antijenik maskelenmenin engellenmesi
- Yıkama (3 x 5 dakika PBS; Phosphate buffered saline, SIGMA-ALDRICH, P4417, Steinheim, Almanya)
- %1 Hidrojen peroksidaz (H_2O_2, SIGMA-ALDRICH, H1009, Steinheim, Almanya) ile endojen peroksidaz aktivitesinin bloke edilmesi (5 dakika)
- Yıkama (3 x 5 dakika PBS)
- Bloklama solüsyonu (Lab Vision Ultra V Block, Thermo Scientific, TA-125-UB, CA, ABD) ile bloklama (kullanılan kite göre 5 dakika)
- Primer antikor (oda sıcaklığında, 1 saat)
- Yıkama (3 x 5 dakika PBS)
- Biyotinlenmiş sekonder antikor (1 saat)
- Yıkama (3 x 5 dakika PBS)

- Streptavidin-peroksidaz kompleksi (Lab Vision Ready-To- Use Streptavidin Peroxidase, Thermo Scientific, TS-125- HR, Fremont, CA, ABD) (kullanılan kite göre 10 dakika)
- Yıkama (3 x 5 dakika PBS)
- DAB (3,3'-diaminobenzidine, Lab Vision DAB Plus Substrate Staining System, Thermo Scientific, TA-125-HDX, CA, ABD) boyaması (kullanılan kite göre 3 dakika)
- Yıkama (distile su)
- Mayer's Hematoksilin (Merck, 1.05174.1000, Darmstadt, Almanya) ile çekirdek boyaması (1-2 dakika)
- Yıkama (distile su)
- %70-%96 ve %100 etanol serisinde dehidratasyon
- Ksilen ile şeffaflandırma
- Entellan (Merck, HX135668, Darmastadt, Almanya) kullanarak lamelle kapama

2.3.2 İmmünfloresan (İF) Yöntemi

TESE işlemi sonrası arta kalan dokulardan İF boyaması için ayrılan örnekler 24 saat %4 paraformaldehit (PFA) solüsyonunda tutularak tespit işlemi gerçekleştirildi. Dokular tespit süresi sonunda %0,1 paraformaldehitli 1.2 M sükroz çözeltisi içerisinde 4°C'de dibe batana kadar bekletildi ve daha sonra Shandon®Cryomatrix® (ThermoFisher Scientific, 6769006, CA, ABD) içine gömüldü. Kriyomikrotom ile 10 µm kalınlığında kesitler poly-L-lysine kaplı lamlara alındı. Preparatlar 5-20 dakika oda sıcaklığında kurutuldu ve -20°C'de saklandı. Anti-DDX4 (1:200), anti-MAGEA4 (1:150, PBS'de), anti-SSEA4 (15µg/ml) ve anti-Oct4 (1:100) primer antikor ve sekonder antikor olarak da FITC conjugated polyclonal goat anti-mouse IgG (1:200, Jackson immunoresearch laboratories inc., PA, ABD) kullanıldı. Çekirdek boyası olarak ise 7-AAD (7-Aminoactinomycin D, ThermoFisher Scientific, A1310, CA, ABD) kullanıldı. Kapatma işlemi Hoechst 33258 (SIGMA-

ALDRICH, H6024, Steinheim, Almanya) içeren kapatma solüsyonu ile yapıldı. Boyamalar aşağıdaki protokole göre gerçekleştirildi.

2.3.2.1 İmmünfloresan Boyama Protokolü

- Yıkama (PBS ile 5 dakika)
- Dokunun etrafının hidrofobik kalemle (PAP pen SIGMA-ALDRICH, Z377821, Steinheim, Almanya) çizilmesi.
- Tripsin (1tab:1000µl distile su, Trypsin from porcine pancreas; SIGMA-ALDRICH, T7168, Steinheim, Almanya) ile antijenik maskelenmenin engellenmesi (37°C'de 30 dakika)
- Yıkama (3x5 dakika PBS)
- Bloklama (Kullanılan kite göre, bu çalışmada 5 dakika)
- Primer antikor (4°C'de 1gece ya da 37°C'de 90 dakika)
- Yıkama (3x5 dakika PBS)
- Sekonder antikor (37°C'de 90 dakika)
- Yıkama (3x5 dakika PBS)
- 7AAD ile çekirdek boyaması
- Hoechst 33258 içeren PBS-Gliserol (1:1) kapatma medyumu ile preparat kapatma

2.4 Görüntüleme

İmmünohistokimyasal yöntem ile boyanan preparatlar, Zeiss Axio Scope A1 marka ışık mikroskobunda; immünfloresan yöntem ile işaretlenenlerse Zeiss LSM510 konfokal mikroskopta görüntülendi ve değerlendirildi.

2.5 Verilerin Analiz Araçları

İmmünohistokimyasal yöntemlerle işaretlenen proteinlerin doku içindeki dağılım ve boyanma yoğunlukları histolojik skorlama (H-SCORE) yöntemiyle sayısallaştırılıp gruplar arasındaki farkın anlamlılığı aşağıda sunulan istatistik testleriyle sınandı. H-SCORE değerlendirmeleri boyanma yoğunluğu HSCORE=∑ Pi (i + 1) denklemine göre hesaplandı. Bu denklemde yoğunluk = i; 1 (az), 2 (orta) ve 3 (çok) olarak (1 optik yoğunluğun düzeltilmesi), boyanan seminifer epitel hücrelerinin yüzdesi = Pi; %0-100 arasında değerlendirildi. Sonuçlar hiç boyanmayan için 0 ve en çok boyanan için 4 olarak elde edildi. Verilerin analizi bilgisayar temelli bir yazılım olan SPSS programı (IBM Corp. Released 2012. IBM SPSS Statistics for Windows, Version 21.0. Armonk, NY: IBM Corp.) ile yapıldı. İstatistiksel anlamlılık düzeyi $p < 0,05$ olarak kabul edildi.

3. BULGULAR

3.1 İleri İncelemeler İçin Uygun Dokuların Seçilmesi

TESE işleminden sonra arta kalan materyaller, infertilite kliniğinden temin edildikten sonra histokimyasal incelemeler için histolojik takip işlemlerine alındı. Takip sonrası Hematoksilin ve Eozin (H-E) boyama yöntemiyle boyandı. Işık mikroskobunda seminifer epitelin bütünlüğü incelendi (Şekil 3.1). Bütünlüğü çok fazla bozulmayan ve seminifer epiteli oluşturan hücrelerin büyük ölçüde sağlam olduğu örnekler ileri incelemeler için seçildi.

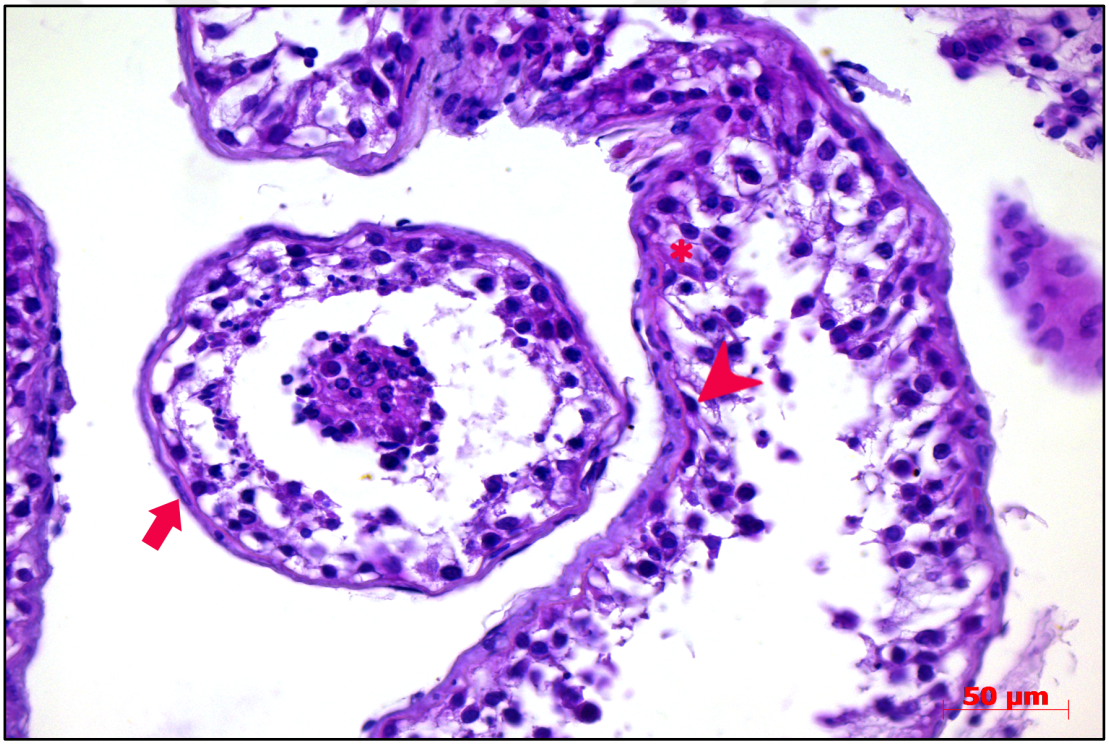

Şekil 3.1. TESE materyalindeki seminifer tübül yapısı (H-E boyaması-40x büyütme). Ok başı spermatogonyum, ok miyoid hücresini ve asteriks Sertoli hücresini göstermektedir.

3.2 İmmünohistokimyasal Bulgular

TESE işlemi sonrası arta kalan dokuların H-E boyama incelemeleri sonucu seçilen örneklere ait parafin kesitlerde anti-DDX4, anti-MAGEA4, anti-SSEA4 ve anti-Oct4 antikorları ile immünohistokimyasal boyamalar yapıldı ve daha sonra ışık mikroskobu ile görüntülendi.

3.2.1 Dokuda DDX4 Proteininin Yoğunluk ve Dağılımı

Yapılan incelemeler sonrasında tüm olgularda değişen oranlarda işaretli hücre sayılarının olduğu, boyanma yoğunluğu değerlendirildiğindeyse de genel olarak, seminifer tübüllerin bazal kısmında bulunan hücrelerde orta derece, spermatositlerde hafif, lümene yakın bölgelerde bulunan hücrelerdeyse daha yoğun işaretlemeler izlendi (Şekil 3.2; Şekil 3.3).

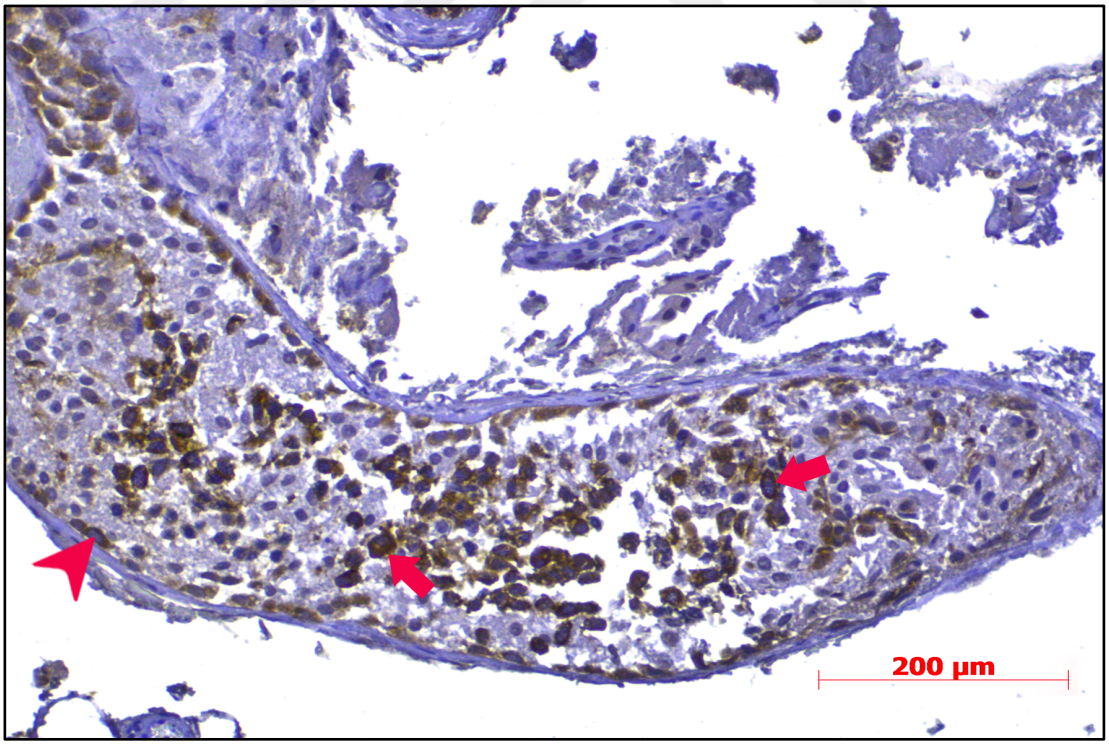

Şekil 3.2. Anti-DDX4 ile işaretlenen seminifer tübül epiteli (20x büyütmede). Ok başı spermatogonyum, ok lümene yakın olan spermatid hücrelerini göstermektedir.

3.2.2 Dokuda MAGEA4 Proteininin Yoğunluk ve Dağılımı

Spermatogonyum hücrelerinin spesifik belirteci olan anti-MAGEA4 ifadesi seminifer tübüllerin bazalindeki hücrelerde görüntülenirken olguların birçoğunda lümene yakın olan hücrelerde hiç işaretlenme görüntülenmedi (Şekil 3.3; 3.4).

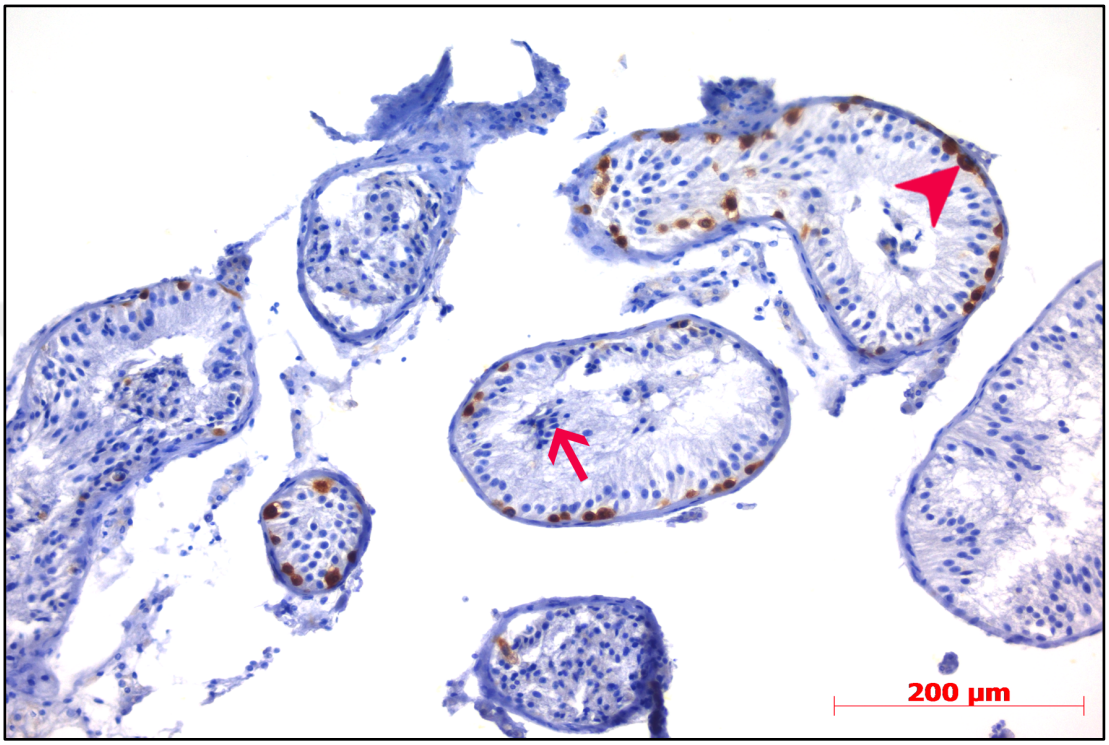

Şekil 3.3. Anti-MAGEA4 ile işaretlenen seminifer tübül epiteli (20x büyütmede). Ok başı spermatogonyum hücresi ve ince ok seminifer epitelin lümeninde olan uzun spermatidleri göstermektedir.

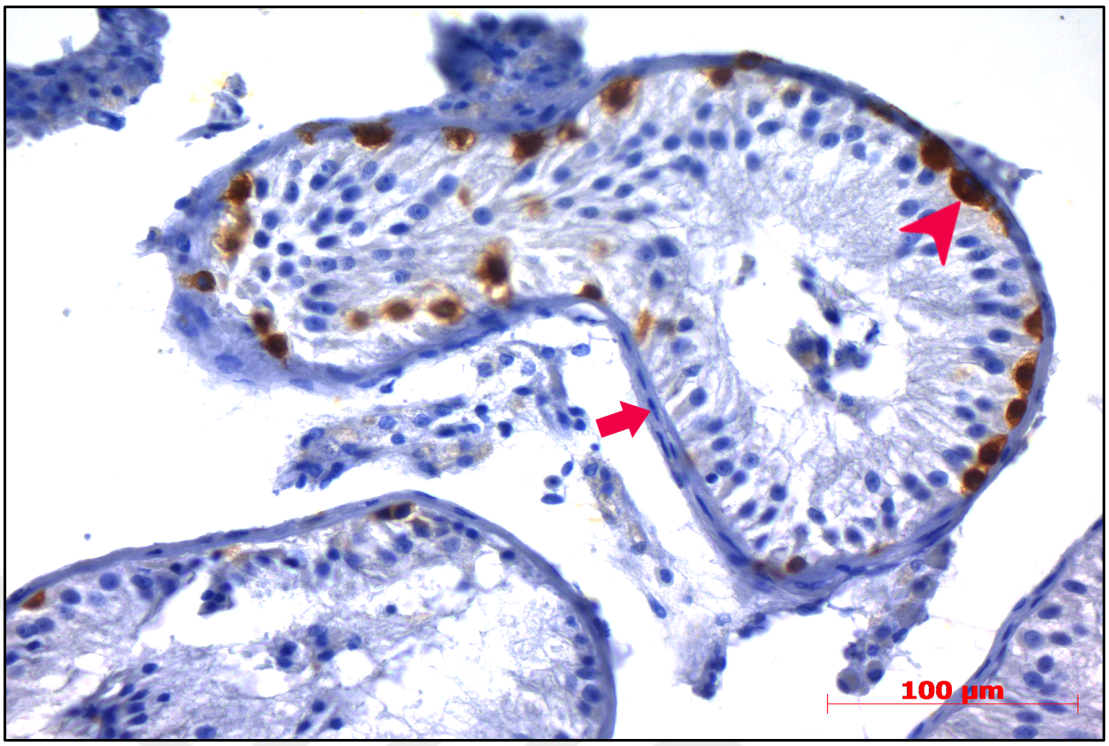

Şekil 3.4. Anti-MAGEA4 ile işaretlenen seminifer tübül epiteli (40x büyütmede). Ok miyoid hücre ve ok başı spermatogonyum hücreyi göstermektedir.

3.2.3 Dokuda SSEA4 Proteininin Yoğunluk ve Dağılımı

Anti-SSEA4 antikoruyla yapılan boyamalarda seminifer tübülün bazalinde yerleşen spermatogonyum ve spermatogonial kök hücreler yoğun, lümene yakın olan hücreler ise daha hafif boyanmış olarak görüntülendi (Şekil 3.5; Şekil 3.6).

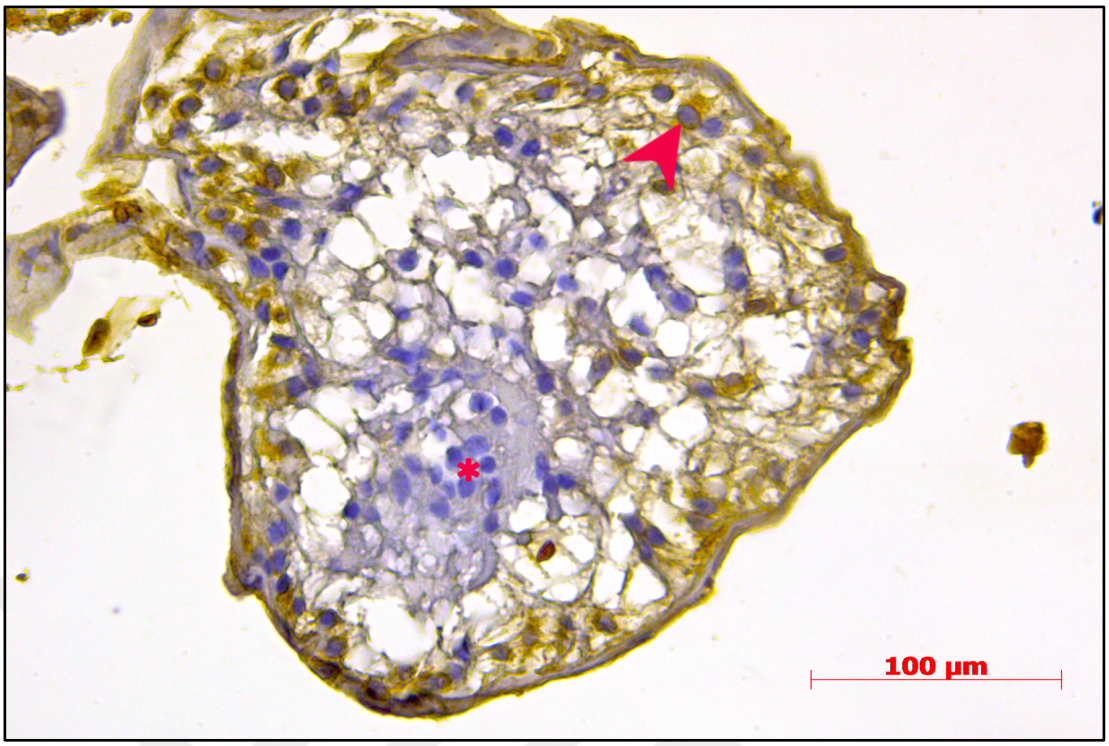

Şekil 3.5. Anti-SSEA4 ile işaretlenen seminifer tübül epiteli (40x büyütmede). Ok başı spermatogonyum ve asteriks lümene yakın olan spermatogenik hücreleri göstermektedir.

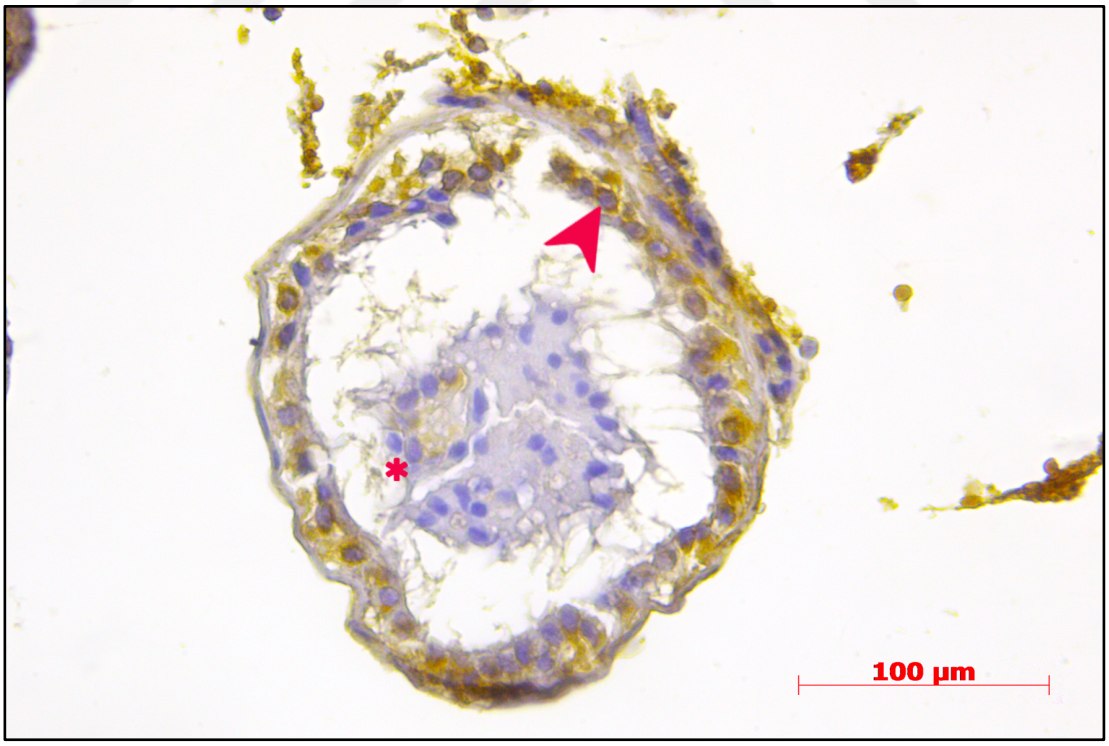

Şekil 3.6. Anti-SSEA4 ile işaretlenen seminifer tübül epiteli (40x büyütmede). Ok başı spermatogonyum ve asteriks lümene yakın olan spermatogenik hücreleri göstermektedir.

3.2.3.1 SSEA4 Proteininin İmmünfloresan İşaretlemeleri

İF boyamalarımızdan elde edilen görüntülerde anti-SSEA4 ile işaretlenme elde edildi. Anti-SSEA4 spermatogonyum hücrelerinde yoğun bir şekilde ifade edildiği görüldü (Şekil 3.7; Şekil 3.8).

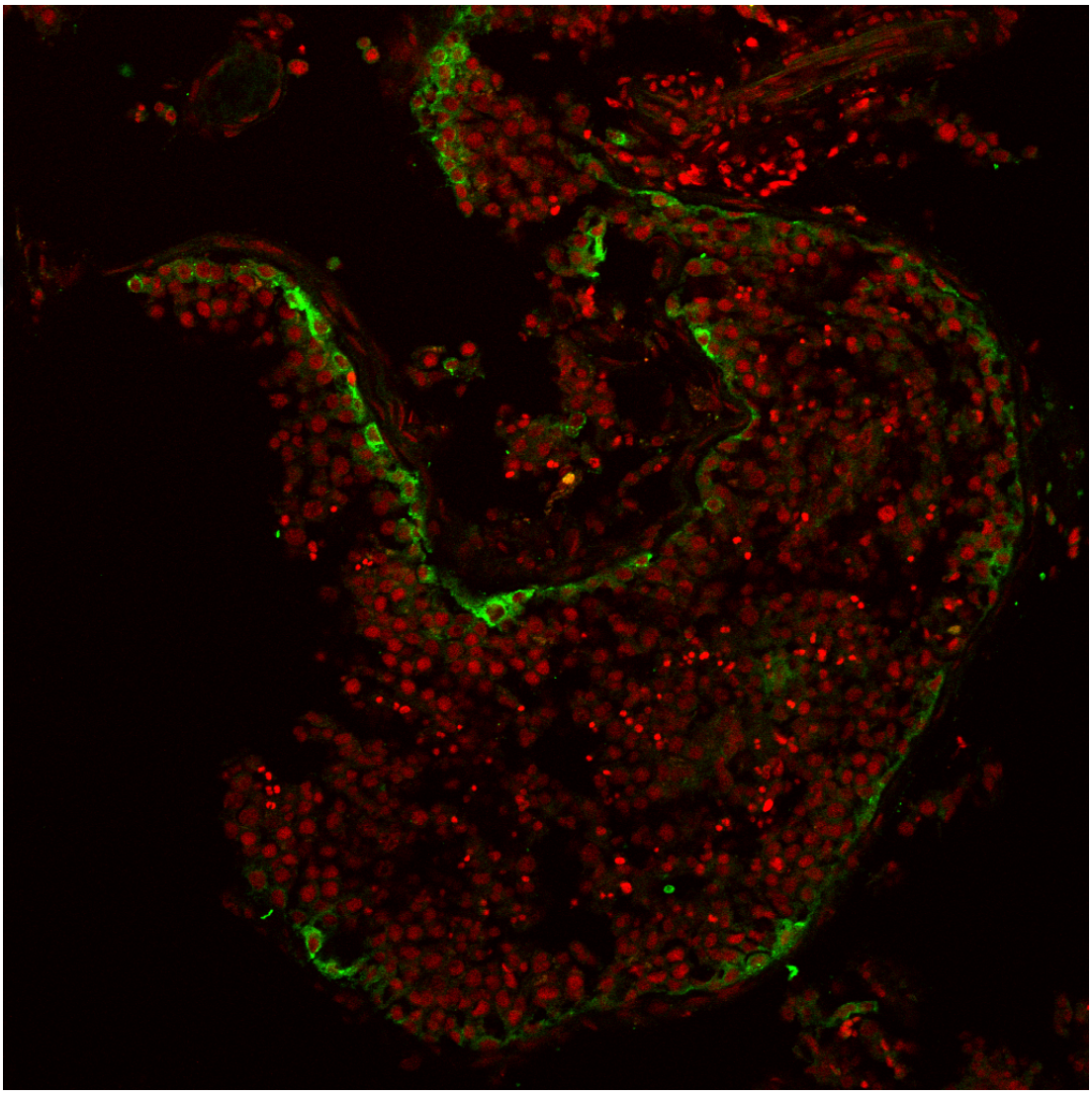

Şekil 3.7. Anti-SSEA4/7AAD İmmünfloresan boyama. Spermatogonyum hücreleri yeşil ve tüm hücrelerin çekirdekleri kırmızı ile görüntülenmiştir.

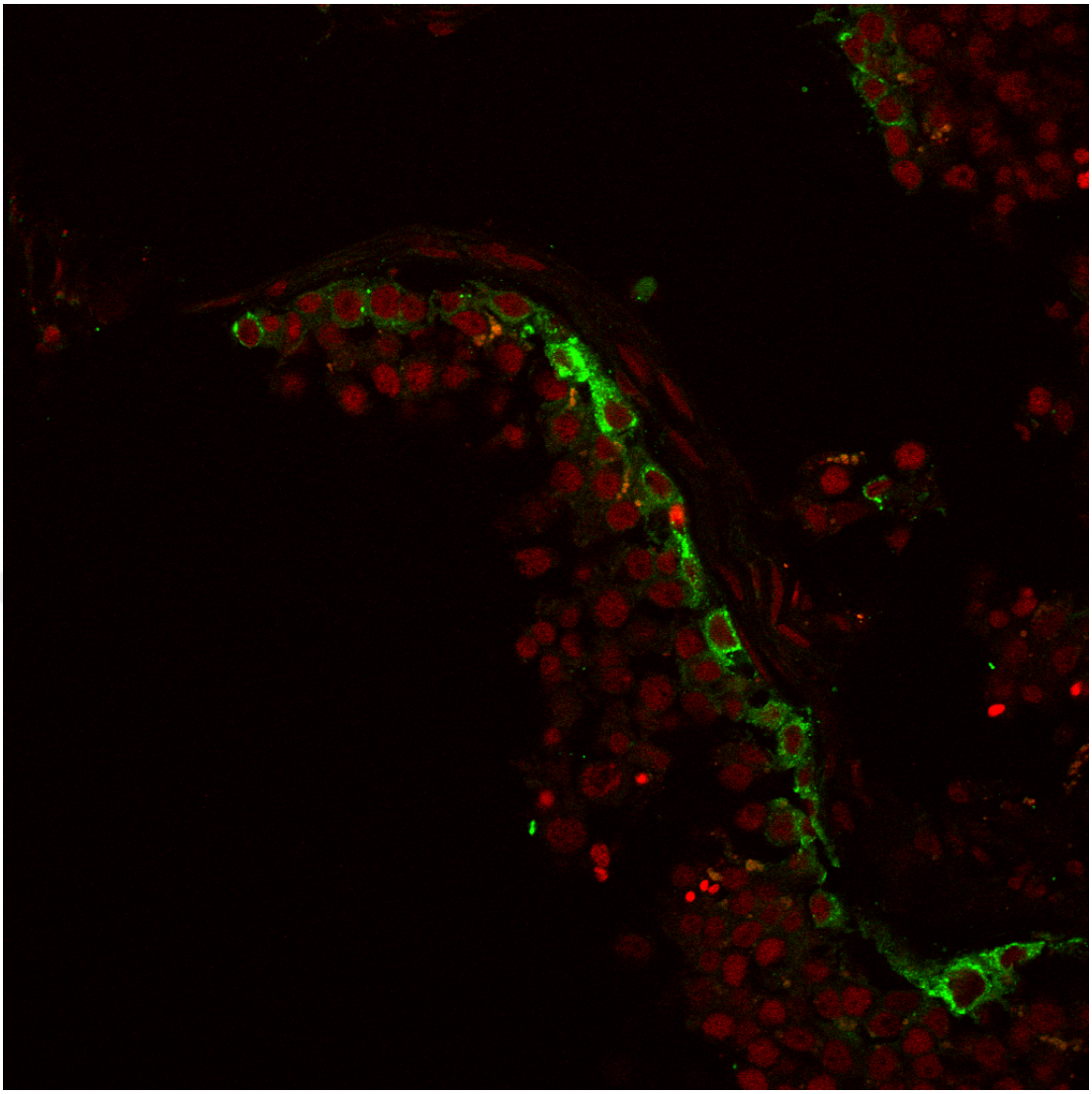

Şekil 3.8. Anti-SSEA4/7AAD İmmünoflöresan boyama. Spermatogonyum hücreleri yeşil ve tüm hücrelerin çekirdekleri kırmızı ile görüntülenmiştir.

3.2.4 Dokuda Oct4 Proteininin Yoğunluk ve Dağılımı

Bu çalışmada Oct4 proteinin bazı örneklerde seminifer tübül epitelinin bazalinde olan spermatogonyumların sitoplazmasında yoğun bir şekilde (Şekil 3.9) ve bazı örneklerde tüm seminifer tübül hücrelerinin sitoplazmasında hafif bir şekilde işaretlendiği görüntülendi (Şekil 3.10).

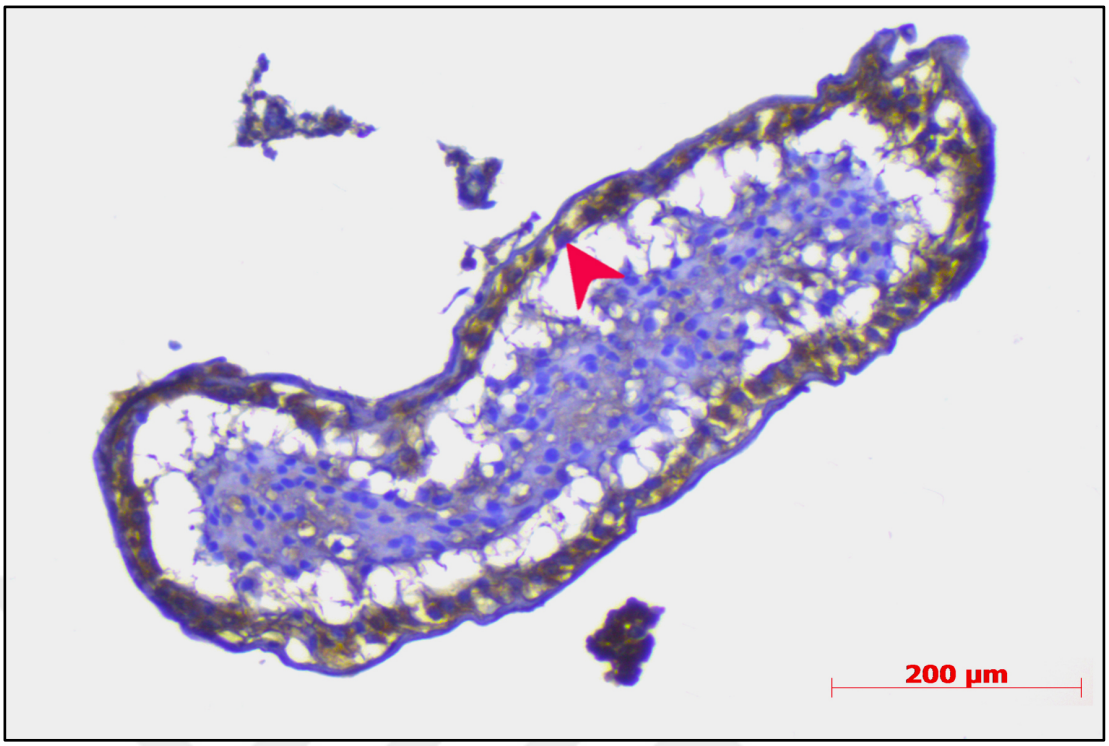

Şekil 3.9. Anti-Oct4 ile işaretlenen seminifer tübül epiteli (20x büyütmede). Ok başı spermatogonyum hücrelerini göstermektedir.

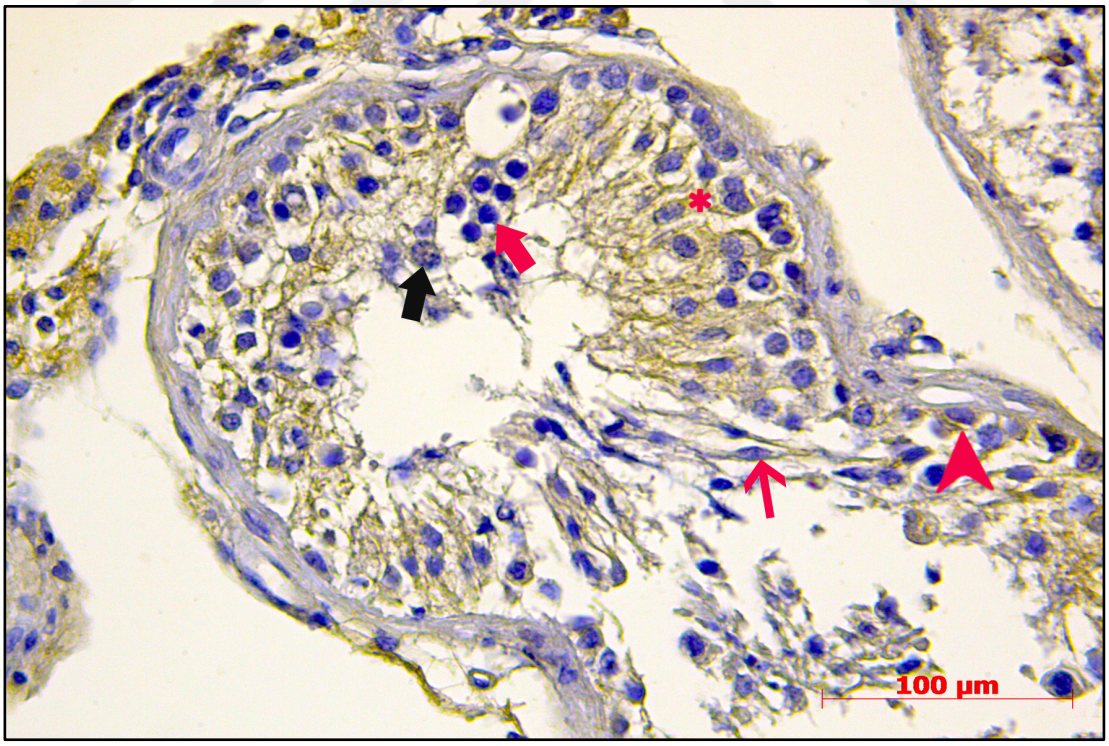

Şekil 3.10. Anti-Oct4 ile işaretlenen seminifer tübül epiteli (40x büyütmede). Ok başı spermatogonyum, siyah ok primer spermatosit, kırmızı ok erken (yuvarlak) spermatid ve ince ok geç (uzun) spermatid ve asteriks Sertoli hücresini göstermektedir.

3.2.5 Negatif işaretlemeler

İmmünohistokimya kontrol boyamalarında hiçbir grupta boyanma gözlenmedi (Şekil 3.11).

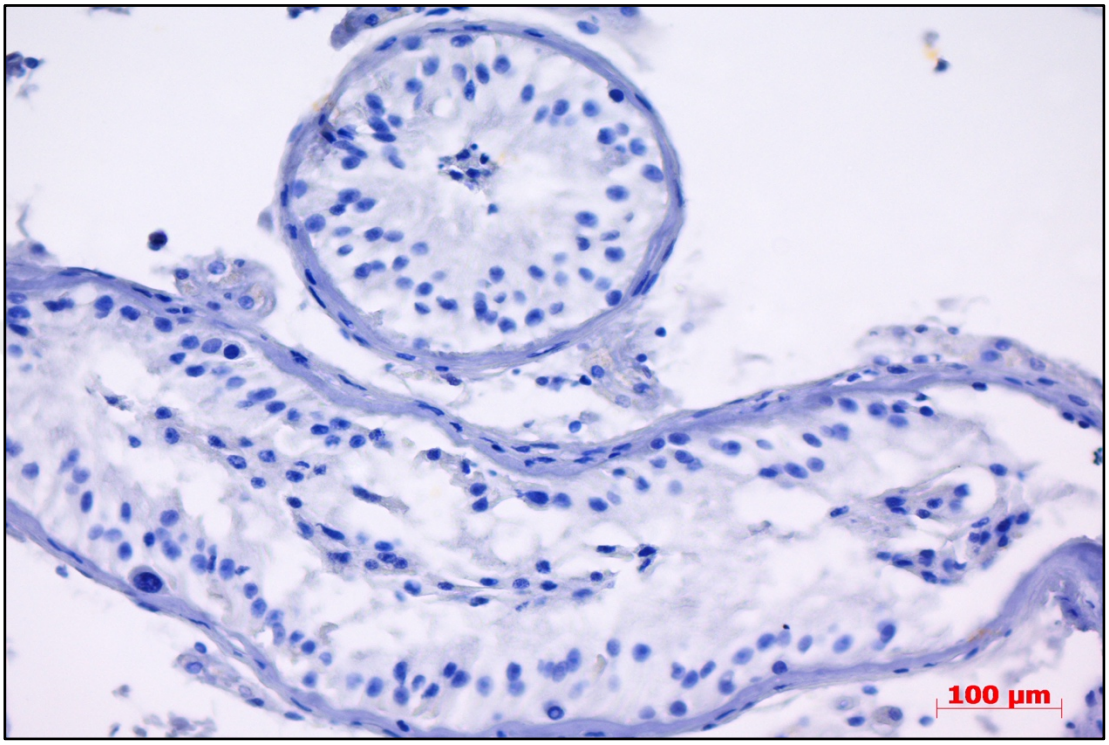

Şekil 3.11. Negatif immünohistokimyasal boyama.

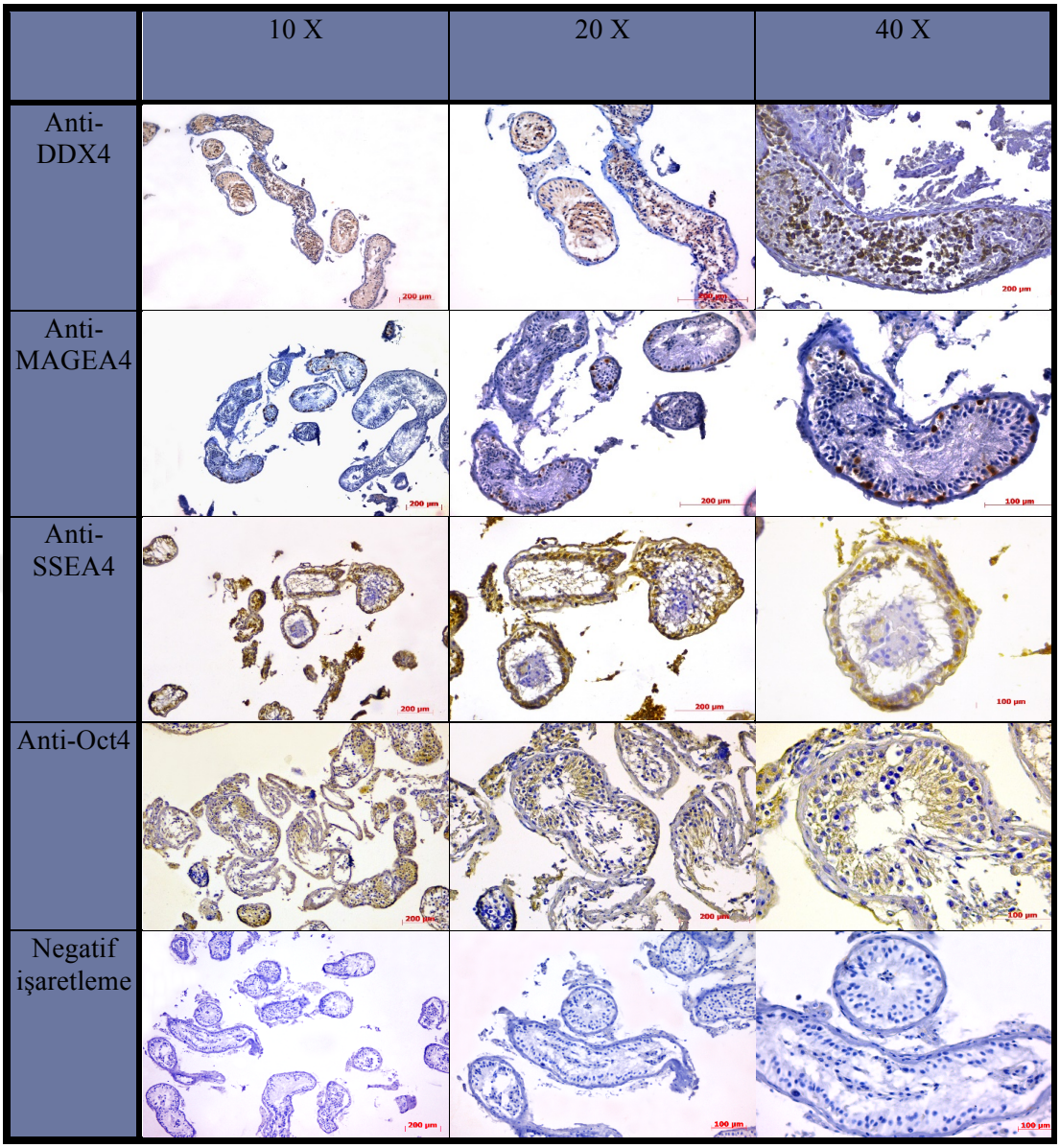

Şekil 3.12. İmmünohistokimyasal boyamalar (Anti-DDX4, Anti-MAGEA4, Anti-Oct4, Anti-SSEA4/10x, 20x, 40x)

3.3 Veri Analizleri

Bu çalışmada 45 hastadan TESE işlemi ile elde edilen ve spermatozoon elde edilmesinden sonra tespit solüsyonuna alınan TESE materyali kullanıldı. Bu olguların bir kısmına ait TESE dokularından spermatozoon elde edilirken (n=27) diğerlerinden (n=18) spermatozoon elde edilemedi olgular IVF işlemi sırasında

TESE materyalinde spermatozoon bulunup bulunmamasına göre sınıflandırılarak yapılan immün işaretlemeler sonrasında saptanan H-SCORE verileri karşılaştırıldı.

Tüp bebek merkezinde, spermatozoon elde edilen bireylerin eşlerinden toplanan oositlere yapılan mikroenjeksiyon işlemi sonrasında fertilize olanların ve sonrasında gebelik elde edilenlerin verileri de çalışmaya dahil edildi. Buna göre TESE materyalinde spermatozoon bulunan 27 olgunun 25'inin eşlerinden oosit toplanarak bunlara mikroenjeksiyon uygulaması yapıldığı ve bunların 9 tanesinde gebelik oluştuğu öğrenildi (Çizelge 3.1).

Çizelge 3.1. Hastaların TESE sonrası IVF tedavi verileri

<table>
<tr><td rowspan="2"></td><td colspan="4">Hasta sayısı (n=45)</td></tr>
<tr><td colspan="3">Spermatozoon çıkan
(n=27)</td><td>Spermatozoon çıkmayan
(n=18)</td></tr>
<tr><td rowspan="2">Oosit</td><td colspan="2">Toplanan olgu sayısı</td><td>Toplanamayan olgu sayısı</td><td>Alınmadı</td></tr>
<tr><td colspan="2">(n=25)</td><td>(n=2)</td><td>(n=0)</td></tr>
<tr><td rowspan="2">Gebelik</td><td>Oluşan</td><td>Oluşmayan</td><td>Oluşmadı</td><td>Oluşmadı</td></tr>
<tr><td>(n=9)</td><td>(n=16)</td><td>(n=0)</td><td>(n=0)</td></tr>
</table>

Dokularda yapılan işaretlemeler sonrası elde edilen verilere Shapiro-Wilk normal dağılıma uygunluk testi uygulandı ve sadece boyanma yoğunluğunu belirten H-SCORE değişkeninin anti-MAGEA4 ve anti-SSEA4 gruplarında normal dağılıma uygunluk gösterdiği belirlendi. Diğer iki antikor grubu için H-SCORE değeri değişkeninin ve diğer sayısal değişkenlerin (seminifer tübül sayısı, oosit sayısı, fertilizasyon oranı) de normal dağılıma uymadıkları saptandı (tümü için $p < 0{,}001$). Bu yüzden bu aşamadan sonra yapılacak olan hipotez testleri için parametrik olmayan testler seçildi.

Çalışmaya alınan tüm hastaların (n=45) seminifer tübül sayısı, elde edilen boyanma yoğunluğu değerleri, TESE materyalinden spermatozoon çıkıp çıkmama durumu, hastaların eşlerinden alınan oosit sayısı, fertilizasyon oranı ve gebelik durumları çizelge 3.2'de ayrıntılı bir şekilde sunulmuştur.

Çizelge 3.2. Hastaların genel verileri

Hasta Olgu No	Anti-DDX4		Anti-MAGEA4		Anti-SSEA4		Anti-Oct4						
	Sayılan seminifer tübül sayısı	H-SCORE	Sayılan seminifer tübül sayısı	H-SCORE	Sayılan seminifer tübül sayısı	H-SCORE	Sayılan seminifer tübül sayısı	H-SCORE	Sperm	M II Oosit	Fert. Sayı	Fert. Oran (%)	Gebelik
1	39	85,01	18	59.05	20	77,67	15	28,81	0	0	0	0	0
2	69	98,44	37	85,94	14	70,47	25	41,39	1	14	3	21,43	0
3	73	85,13	68	103,2	28	92,56	24	51,22	1	6	2	33,33	1
4	40	49,42	40	124,5	30	90,69	15	23,35	0	0	0	0	0
5	5	112,24	7	168,75	7	169,67	5	78,79	1	11	9	81,82	1
6	32	90,83	33	94,32	27	115,68	20	43,8	1	0	0	0	0
7	40	71,39	44	118	21	177,99	10	38,11	0	0	0	0	0
8	33	59,98	36	102,67	10	35,1	10	28,2	1	5	3	60	0
9	40	95,85	40	95,9	20	55,12	15	28,36	0	0	0	0	0
10	10	92,44	9	78,95	11	93,5	8	66,84	0	0	0	0	0
11	20	101,7	5	134,15	18	160,64	15	106,5	1	5	2	40	1
12	15	92,48	16	60,13	20	124,63	17	75,64	1	9	5	55,56	0
13	12	120,4	12	73,82	10	89,21	12	66,67	1	20	6	30	0
14	27	123,23	30	105,26	20	152,63	10	27,37	1	31	12	38,71	1
15	6	160,42	22	34,6	5	158	3	136,36	1	4	2	50	1
16	22	162,32	18	101,58	11	107,28	10	110,53	0	0	0	0	0
17	20	42,21	23	6,22	11	88,53	10	39,09	0	0	0	0	0
18	14	118,96	14	37,19	20	169,35	5	30,3	1	7	2	28,57	1
19	14	98,54	39	62,19	11	173,49	10	191,12	1	14	8	57,14	0
20	12	135,71	12	130,59	6	107,65	10	157,54	0	0	0	0	0
21	10	126,56	10	130,24	9	121,38	10	76,82	1	15	8	53,33	0
22	15	137,34	17	74,45	6	126,6	10	144,54	1	14	9	64,29	0
23	10	145,76	5	41,4	8	92,9	5	137,06	1	12	7	58,33	1
24	10	30,5	9	37,22	10	109,65	5	164,72	0	0	0	0	0
25	10	11,39	13	22,45	7	39,52	10	53,9	0	0	0	0	0
26	10	82,95	12	38,62	12	126,54	12	166,8	1	4	1	25	0
27	7	9,66	10	5,09	7	30,51	5	15,87	0	0	0	0	0
28	5	43,67	7	41,88	7	12,53	5	166,19	0	0	0	0	0
29	11	99,19	18	116,59	9	24,02	12	91,59	1	25	8	32	0
30	12	8,53	8	28,77	12	2,98	8	9,12	1	5	1	20	0
31	10	7,96	5	10,97	7	9,64	5	102,08	0	0	0	0	0
32	12	14,34	14	2,27	12	37,12	11	8,27	1	6	2	33,33	1
33	10	5,94	7	4,67	12	89,74	7	79,95	0	0	0	0	0
34	4	17,17	5	37,69	6	71,61	6	7,91	1	6	3	50	0
35	20	12,14	13	62,49	17	83,41	14	86,33	0	0	0	0	0
36	15	34,66	9	59,37	11	56,14	10	16,99	1	13	7	53,85	1
37	14	62,75	8	65,55	15	129,43	12	136,5	0	0	0	0	0
38	5	23,18	8	3,23	5	80,15	3	117,2	1	6	3	50	0
39	11	32,43	5	77,25	9	47,86	7	61,87	0	0	0	0	0
40	4	22,59	5	7,99	5	60,98	5	41,62	1	13	5	38,46	0
41	3	28,93	5	8,53	5	39,49	3	8,85	1	5	3	60	0
42	12	7,02	11	44,24	21	5,52	20	4,66	1	8	5	62,5	0
43	11	24,92	7	72,63	17	12,67	8	41,99	0	0	0	0	0
44	15	39,36	9	56,84	16	38,4	18	2,78	1	19	12	63,16	0
45	8	29,07	5	97,4	5	88,25	4	20,24	1	0	0	0	0
Ort.		**67,88**		**65,13**		**85,48**		**69,64**					

3.3.1 Spermatozoon Bulunan ve Bulunamayan Dokular Arasındaki Farkın Araştırılması

İlk karşılaştırmalı analizde spermatozoon çıkan (n=27) ve çıkmayan (n=18) olgularda her bir antikor için H-SCORE değerlerinin farklı olup olmadığı Mann Whitney U testi yapılarak belirlendi. Bu analiz sonucunda, hiçbir antikor için, spermatozoon çıkan ve çıkmayan gruplardan elde dilen H-SCORE değerleri arasında anlamlı bir farklılık ortaya çıkmamıştır. Anti-DDX4 için p=0,105, anti-MAGEA4 için p=0,835, anti-SSEA4 için p=0,391 ve anti-Oct4 için p=0,256 bulunmuştur (Çizelge 3.3).

Anlamlı bir farklılık bulunmamış olmasına rağmen, spermatozoon çıkanlarda anti-DDX4 için H-SCORE değerlerinin çıkmayanlara göre daha yüksek olduğu saptanmıştır. Anti-Oct4 antikoru için ise, spermatozoon çıkanlarda H-SCORE değerlerinin çıkmayanlara göre daha düşük olduğu görülmektedir.

Çizelge 3.3. Spermatozoon çıkma durumuna göre H-SCORE değerleri

	Spermatozoon bulunan, n=27		Spermatozoon bulunmayan, n=18		
	Ortanca (min; maks)	Ort ± std sapma	Ortanca (min; maks)	Ort ± std sapma	p değeri
Anti- DDX4	90,83 (7,02; 160,42)	77 ± 47,4	42,94 (5,94; 162,32)	54,21 ± 45,42	0,105
Anti-MAGEA4	60,13 (2,27; 168,75)	67,03 ± 43,47	64,02 (4,67; 130,59)	61,94 ± 41,97	0,835
Anti-SSEA4	89,21 (2,98; 173,49)	91,98 ± 52,43	85,97 (9,64; 177,99)	75,74 ± 44,96	0,391
Anti-Oct4	43,8 (2,78; 191,12)	64,14 ± 55,04	64,36 (15,87; 166,19)	77,89 ± 50,79	0,256

3.3.2 Fertilizasyon ve Boyanma Yoğunluğu Arasındaki korelasyonun araştırılması

Her antikor grubu için yapılan analiz sonucunda, verilerin normal dağılıma uymadığı belirlendi ve aralarındaki ilişkiyi değerlendirmek için Spearman rho korelasyon katsayısı ve p değerleri hesaplandı (Çizelge 3.4).

Çizelge 3.4. Boyanma yoğunluğu ile fertilizasyon arasındaki ilişki

	H-SCORE * fertilizasyon Oranı (n=25)	
	Spearman Rho	p değeri
Anti-DDX4	0.080	0.704
Anti-MAGEA4	0.172	0.412
Anti-SSEA4	0.091	0.666
Anti-Oct4	- 0.003	0.987

Bu verilere göre kullanılan antikorlar ile işaretlemelerden elde edilen H-SCORE değerleri ve fertilizasyon oranı arasında anlamlı bir ilişki bulunamadı (p>0,05) (Çizelge 3.5).

3.3.3 Gebelik Olan ve Olmayan Grupların Arasındaki Boyanma yoğunluğu Farkının Araştırılması

Her antikor için, gebelik oluşumuna göre H-SCORE değerlerinde farklılık olup olmadığı Mann Whitney U testi yapılarak belirlendi. Bu analiz sonucunda, anti-SSEA4 antikoru için, gebelik oluşumuna göre H-SCORE değerleri arasında istatistiksel anlamlı bir farklılık olduğu belirlenmiştir (p=0,048). Diğer antikorlar için gebelik oluşan ve oluşmayan gruplar arasında boyanma yoğunlukları arasında istatistiksel olarak anlamlı bir fark bulunmamıştır (Çizelge 3.).

Çizelge 3.5. Gebelik durumuna göre H-SCORE değerleri

	H-SCORE (Gebelik var, n=9)		H-SCORE (Gebelik yok, n=16)		
	Ortanca (min; maks)	ort ± std sapma	Ortanca (min; maks)	ort ± std sapma	p değeri
Anti-DDX4	112,24 (14,34; 160,42)	99,6 ± 48,25	71,47 (7,02; 137,34)	66,42 ± 45,4	0,089
Anti-MAGEA4	59,37 (2,27; 168,75)	76,24 ± 54,44	58,49 (3,23; 130,24)	58,25 ± 38,08	0,571
Anti-SSEA4	152,63 (37,12; 169,67)	121 ± 51,83	71,04 (2,98; 173,49)	74,41 ± 49,59	**0,048**
Anti-OCT4	51,22 (8,27; 137,06)	65,87 ± 50,65	54,15 (2,78; 191,12)	67,18 ± 60,94	0,821

4. TARTIŞMA

Yetişkin insan testisinden kök hücrelerin farklılaşabilmesi son zamanlarda biyoteknoloji ve rejeneratif tıbbın ilgi odağı olmuştur (Kanatsu-Shinohara ve ark., 2004) (Conrad ve ark., 2008). Her ne kadar bu hücreler sadece germ hücrelerine farklılaşmak üzere programlanmış unipotent hücreler olsalar da, birçok kaynakta germ hattı hücrelerinin belli koşullar altında pluripotent hücrelere dönüşebildiğini ifade etmektedir (Matsui ve ark., 1992) (Kanatsu-Shinohara ve ark., 2004) (Guan ve ark., 2006). Farelerde yapılan çalışmalara göre spermatogonial kök hücreler doğru kültür ortamlarında kardiyomiyosit (Guan ve ark., 2007), nöron ve gliya hücreleri (Glaser ve ark., 2008) (Streckfuss-Bomeke ve ark., 2009) ve başka somatik (Simon ve ark., 2009) hücreler gibi, üç germ yaprağından oluşan hücrelere farklılaşabilmektedirler (Ning ve ark., 2012). Spermatogonial kök hücreler, diğer yetişkin kök hücrelerin aksine, embriyonal kök hücrelere dönüşmeye gerek duymadan doğrudan farklı somatik hücrelere farklılaşabilme yeteneğine sahiplerdir. Bu hücreler pluripotensi yeteneğine sahip olmak için yeniden programlanmaya gerek duymazlar (Cooke ve ark., 2015). Ning ve ark.'nın başka bir çalışmalarında spermatogonial kök hücreler ve hematopoetik hücrelerin aynı kaynaktan olduklarını düşünerek, fare GFP+ spermatogonial kök hücrelerini busulfana maruz kalmış GFP- dişi farelerin kemik iliğine nakil yaptıktan 12 hafta sonra alıcı farenin kemik iliği ve periferik kanında GFP+ hematopoetik hücrelerin olduğunu raporlamışlardır (Ning ve ark., 2010). Bu bağlamda, spermatogonial kök hücreler potansiyel olarak dejeneratif hastalıkların tedavisinde organ rejenerasyonu için önemli otolog kaynaklar olabilirler (Golestaneh ve ark., 2009) (Kossack ve ark., 2009). Bu hastalıkların yanı sıra spermatogonial kök hücre transplantasyonu infertilite hastaları için tedavi seçeneği haline gelmiş durumdadır (Mirzapour ve ark., 2012). Kubota ve ark. fertil bir fareden alınan testis hücresini infertil farelere transplante ettikten sonra alıcı farelerde spermatogenezin başladığını ve fertilitenin geri kazanıldığını bildirilmiştir (Kubota ve Brinster, 2006). TESE işlemi sonrası elde kalan dokuda bulunan her bir spermatogonial kök hücre, infertilite sebeplerinden biri olan azoospermi tedavisi için önem arz etmektedir.

Son zamanlarda dünyada gerçekleşen sperm biyolojisi çalışmalarında, azoospermi hastalarından deney amaçlı TESE materyali alınarak laboratuvar ortamında farklı yöntemler ile erkek germ hücresi üretme yolunda adımlar atılmıştır (Hendriks ve ark., 2014). Her ne kadar bazı çalışmalarda insana ait haploid hücreye ulaşıldığı ifade edilse de hareketli ve kendi başına dölleme yeteneğine sahip olan bir hücre henüz üretilememiştir (Riboldi ve ark., 2012). Farede yapılan çalışmalarda 3-boyutlu kültür ortamları kullanılarak spermatogenezi modellemeyi ve spermatogonial kök hücrelerden normal morfolojiye sahip spermatozoon elde etmeyi başarmışlardır (Mahmoud, 2012). Hayvan modellerinde yapılmış olan çalışmaları daha sonra azoospermi nedeniyle infertil olan hastaların TESE materyallerine de uygulamak bu hastalıklar için tedavi metotlarının gelişmesi için önemli olacaktır.

Kossack ve ark. insan testis dokusunda DDX4 proteinini seminifer epitelin lümenine yakın olan spermatosit ve spermatid hücrelerinde ve MAGEA4 ifade edilmesini spermatogonyum hücrelerinde immünohistokimyasal işaretleme yöntemiyle göstermişlerdir (Kossack ve ark., 2013). Başka bir çalışmada insan germ hattı hücrelerini fare testisine transplante ettikten sonra fare seminifer epitelinin bazal kısmında, spermatogonyum hücrelerin sitoplazmasında spesifik olarak ifade edilen bir protein olan MAGEA4 ekspresyonu gösterilmiştir (Hou ve ark., 2015). Anti-SSEA4, spermatogonial kök hücre belirteci olarak insan testis dokusunda bulunan spermatogonyum hücrelerinin yüzey belirteci olarak kullanılmaktadır (Kokkinaki ve ark., 2011). Oct4 ve DDX4 ayrı hücrelerde ifade edilirken, Oct4 seminifer tübülün bazaline yakın olan hücrelerin çekirdeğinde eksprese olur ve DDX4 lümene yakın olan hücrelerin sitoplazmasında yer alır (Anderson ve ark., 2007). Ayrıca birçok çalışmada, Oct4 ve SSEA4 pluripotensi belirteci olarak bildirilmektedir (Sadeghian-Nodoushan ve ark., 2016, Medrano ve ark., 2016, Xiong ve ark., 2016) Bu bilgilere dayanarak bu çalışmada, TESE materyallerine rutin histolojik tespit ve takip işlemleri sonrası, insan germ hücresi öncüllerinin spesifik belirteçleri olarak kabul edilen anti-DDX4, anti-MAGEA4, anti-SSEA4 ve anti-Oct4 antikorları ile immünohistokimyasal işaretlemeler gerçekleştirildi. Bu antikorları seçme nedenimiz seminifer epiteldeki spermatogenik hücreleri ve bu hücrelerdeki farklı ifade edilme bölgelerini işaretlemesidir. DDX4 tüm spermatogenik hücrelerin sitoplazmasında,

MAGEA4 spermatogonyum hücrelerinin ve primer spermatositlerin sitoplazmasında, SSEA4 spermatogonyum hücrelerinin yüzeyinde ve Oct4 Tip A koyu spermatogonyum hücrelerinin sitoplazmasında ve diğer spermatogenik hücrelerin çekirdeğinde ifade edilirler. Bu antikorlarla işaretlemeler sonrası spermatozoon bulunan ve bulunmayan gruplara ait H-SCORE değerleri arasında istatistiksel olarak anlamlı bir fark bulunamazken p değerleri anti-DDX4 için p=0,105, anti-MAGEA4 için p=0,835, anti-SSEA4 için p=0,391 ve anti-Oct4 için p=0,256 olarak saptandı.

Her ne kadar H-SCORE değerlendirme yöntemi nadir çalışmalarda kullanıldıysa da immünohistokimya incelemelerinde elde ettiğimiz işaretlemeler ve aldığımız görüntüler daha önce yapılmış benzer çalışmalarla benzerlik göstermektedir. DDX4 mayoz bölünmenin ilerlemesinde rol alan spermatogenez için önemli bir faktördür (Tanaka ve ark., 2000). Bazı çalışmalarda DDX4 testis hücrelerinin yüzey belirteci olarak ortaya konulurken (Kakiuchi ve ark., 2014) bazı çalışmalarda da lümene yakın olan hücrelerde sitoplazmik belirteç olarak gösterilmiştir (Kossack ve ark., 2013). Ayrıca retinoik asit eşliğinde İPS (induced pluripotent stem cell; indüklenmiş pluripotent kök hücre) hücrelerinden farklılaşan spermatogonial kök hücrelerde DDX4 (VASA) ekspresyonu görülmüştür (Zhu ve ark., 2012). Bu çalışmada sitoplazmik anti-DDX4 belirtecinin spermatogonyum hücrelerinde orta koyulukta, spermatositlerde hafif ve seminifer tübülün lümenine yakın olan spermatidlerde daha yoğun ifade olduğu gösterilmiştir.

Bu çalışmada bir diğer spermatogonial kök hücre belirteci olan anti-MAGEA4 antikoru spesifik olarak seminifer tübüllerin bazal kısmında yerleşen ve spermatogonial kök hücre niteliğinde olan A ve B tiplerini ayırmaksızın spermatogonyum hücrelerini işaretleyerek bu hücrelerin azoospermi hastalarından alınan TESE materyalinde bulunduğu gösterilmiştir. Benzer bir çalışmada A koyu, A açık ve B spermatoyumları anti-MAGEA4 antikoru ile seminifer tübülün bazalinde görüntülenirken aynı belirteci preleptoten spermatositlerde de görüntülemenin mümkün olduğunu ifade etmişlerdir (He ve ark., 2010).

Bu çalışmada azoospermi hastalarına ait testis dokusunda SSEA4 ekspresyonu immünohistokimyasal ve immünfloresan teknikleri ile insan testis dokusunda seminifer tübüllerin bazalinde yerleşen spermatogonyum hücrelerinin yüzeyinde görüntülenmiştir ve elde edilen bulgular daha önce yapılan çalışmalar ile uyumluluk göstermektedir. Altman ve ark. fötal, puberte öncesi ve erişkin testis dokusunda spermatogonial kök hücre belirteçlerini göstermeye çalışmışlar ve SSEA4, Oct4 ile MAGEA4'ün farklı dönemlerde ifade edildiğini belirtmişlerdir. SSEA4 embriyonel dönemin 13. Haftasından puberte sonrasına kadar gonosit, prespermatogonyum ve primitif spermatogonyum hücrelerinin spesifik belirteci ve ayrıca puberte öncesinde Sertoli hücrelerinin belirteci olduğunu ifade etmişlerdir (Altman ve ark., 2014). Erişkin testis dokusunda SSEA4 ekspresyonu sadece spermatogonyum hücrelerinin yüzeyinde görüntülenmektedir (Muller ve ark., 2008, Maki ve ark., 2009, Izadyar ve ark., 2011, Pacchiarotti ve ark., 2013). SSEA4 ve Oct4'ün eş ifade edilmesi insan fötal testislerinde gösterilmiştir (Kerr ve ark., 2008) ve bu belirteçler SSEA-3, TRA-1-60, TRA-1-81, Nanog ve Sox-2 gibi klasik embriyonel kök hücre belirteçleri arasında sınıflandırılmaktadırlar (Calloni ve ark., 2013). İnsan olmayan yetişkin primat testislerinde SSEA4 ekspresyonu spermatogonyum hücrelerinde rapor edilirken (Muller ve ark., 2008) başka bir çalışmada obstrüktif azoospermi hastalarından alınan testis dokusu ve sağlıklı bireylerin bağışladığı testis örneklerinden spermatogonyum hücreleri izole edilmiş ve daha sonra busulfana maruz kalmış farelere nakil yapılmıştır; izolasyon öncesi ve nakil sonrası insan ve fare testis dokularında yapılan insan spermatogonyum hücresi belirteçleri ile işaretlemelerde, seminifer tübüllerin bazal kısmında birbirine yakın oranda SSEA4, CD49f ve GPR-125 gibi spermatogonial kök hücre belirteçlerinin ifade edildiği rapor edilmiştir (Izadyar ve ark., 2011).

Oct4'ün ifade edilmesi kök hücrelerin pluripotensi özellikleriyle ilişkilidir ve memeli embriyogenezinin başlangıç evreleri için önemli bir faktördür (Scholer, 1991, Nichols ve ark., 1998, Boiani ve Scholer, 2005) . Oct4, gelişim döneminin ilk üç ayında gonositlerin en belirgin belirteci olarak bilinmektedir fakat ikinci üç aylık süreçte ekspresyonu azalır ve DDX4 ifade edilmeye başlar (Pauls ve ark., 2006, Anderson ve ark., 2007). Oct4, NANOG ve SSEA4 gibi pluripotensi belirteçleri

TESE materyalinden elde edilen spermatogonial kök hücre kültürlerinde tanımlanarak görüntülenmiştir (Sadeghian-Nodoushan ve ark., 2016). Genelde testis çalışmalarında gonositlerin ve spermatogonial kök hücrelerinin çekirdeğinde ifade edilen bu protein anti-Oct4 belirteci ile gösterilmektedir (Anderson ve ark., 2007). Daha önce yapılan çalışmalarda Oct4 gen transkripsiyonlarının yetişkin testis dokusunda varlığı RT-PCR, Q-PCR ve Western blot yöntemleriyle gösterilmiştir (Conrad ve ark., 2008, Kristensen ve ark., 2008, Kossack ve ark., 2009) fakat Bhartiya ve ark. ilk kez yetişkin testis dokusunda Oct4 ifade edildiğini, seminifer tübül bazaline yakın olan hücrelerin çekirdeğinde (Oct4-A) ve Tip A koyu spermatogonyum hücrelerin sitoplazmasında (Oct4-B) immünohistokimya yöntemiyle görüntüleyerek rapor etmişlerdir (Bhartiya ve ark., 2010). Tip A koyu spermatogonyum, seminifer tübül epitelinde bellek hücre veya kök hücre niteliğinde olmaktadır. Bu çalışmada anti-Oct4 antikoru ile boyanan TESE materyaline ait bazı kesitlerde spermatogonyum hücrelerinin sitoplazmasında yoğun ifade edilme ve bazı kesitlerde spermatogenik hücrelerin sitoplazmalarında hafif düzeyde ifade edildiğine dair bulgular elde edilmiştir; yalnız spermatogonyum çekirdeğinde Oct4 ekspresyonu görülmemiştir. Bhartiya ve ark.'nın çalışmasında verilen sonuçları bu çalışmanın sonuçlarıyla karşılaştırırsak, bu çalışmada işaretlenen spermatogonyum hücrelerini Tip A koyu spermatogonyum olarak tanımlayabiliriz ve Oct4 proteininin başka spermatogenik hücrelerin çekirdeğinde ifade edilmeme sebebini de obstrüktif olmayan azoospermi hastalarında spermatogenezin pre-mayotik aşamalarında duraklamış olabileceğini ifade edebiliriz. He ve ark., Tip A açık ve Tip A koyu spermatogonyum hücrelerinde MAGEA4 ifade edilmesini immünohistokimya yöntemiyle göstermişler, öte yandan Oct4 ifade edilmesini seminifer tübül epitel hücreleri yerine interstisyel hücrelerde göstermişlerdir (He ve ark., 2010).

Bu çalışmada, literatürde ilk kez obstrüktif olmayan azoospermi olgularından TESE işlemi sonrası elde kalan ve imha edilecek olan dokulardaki spermatogonial kök hücrelerin yoğunluk ve dağılımı spesifik belirteçleriyle gösterilmeye çalışıldı. Bu bağlamda alınan dokuların ışık mikroskobu ile morfolojik yapıları incelendi ve çalışmaya uygun olan örnekler ileri analizler için ele alındı. Toplam 45 hasta, spermatozoon bulunan (n=27) ve bulunmayan (n=18) olarak iki gruba ayrıldı.

İmmünohistokimyasal ve immünfloresan yöntemler kullanılarak 4 farklı antikor ile işaretlenen testis dokularında spermatogenik hücrelerin varlığı ve dağılımı ışık mikroskobu ile incelendi. Spermatogenik hücreler farklı boyanma yoğunluklarına göre H-SCORE (McClelland ve ark., 1990) (Detre ve ark., 1995) yöntemi ile değerlendirildi.

Spermatozoon çıkan ve çıkmayan gruplara yapılan anti-MAGEA4 ve anti-Oct4 işaretlemelerinden elde edilen H-SCORE değerlerine bakılırsa; spermatozoon çıkmayanlarda, çıkanlara nazaran daha yoğun boyanma görülmüştür. Bu verilere göre, her ne kadar olgun spermatozoon bulunmuş olmasa da kayda değer yoğunlukta spermatogonial kök hücre hattına ait (anti-Oct4) ve spermatogonyum (anti-MAGEA4) hücrelerinin var olduğu gösterilmiştir. Aynı şekilde spermatozoon çıkan ve çıkmayan gruplarda her antikor için elde edilen H-SCORE değerleri arasında istatistiksel olarak anlamlı bir farklılık olmaması her iki grupta da spermatogonial kök hücre hattına ait hücrelerin bulunduğunu ifade etmektedir. Anti-MAGEA4 ve Anti-SSEA4 spermatogonial kök hücrelere ait spesifik belirteçlerdir ve her ikisi de seminifer tübüllerin bazal kısmındaki hücrelerde ifade edilmektedir. Bu belirteçlerin H-SCORE değerlerinin arasında istatistiksel olarak anlamlı bir fark saptanmamıştır ($p=0.062$), bu yüzden bu iki antikorun yüksek bir benzerlik oranıyla aynı hücre gruplarını işaretlediğini varsayarak non-obstrüktif azoospermi hastalardan alınan TESE örneklerinde spermatogonial kök hücrelerinin belli bir yoğunlukta bulunduğunun kanaatine varmaktayız.

Çalışmaya dahil edilen olguların eşlerinden alınan oosit sayısı, elde edilen fertilizasyon oranı ve gebelik durumlarına ait veriler de çalışmamızda değerlendirildi. TESE örneğinden spermatozoon elde edilen hastaların (n=27) eşlerinden alınan oositlerle (n=25) fertilizasyonu sonucunda %36 oranında gebelik (n=9) elde edildiği görüldü.

Tüm antikorlar için, gebelik oluşumuna göre H-SCORE değerleri incelendi ve analiz sonucunda anti-DDX4, anti-MAGEA4, anti-SSEA4 ve anti-Oct4 antikorları için p

değerleri sırasıyla p=0,089, p=0,571, p=0,048 ve p=0,821olarak belirlenmiştir. Gebelik olan ve olmayan gruplarda, sadece anti-SSEA4 antikoru için H-SCORE değerleri arasında istatistiksel olarak anlamlı bir fark bulunmuştur ($p<0.05$). Başka bir deyişle gebelikle sonuçlanan olguların TESE materyallerinde gebelikle sonuçlanmayan olgulara göre daha yoğun spermatogonial kök hücre bulunmaktadır. Bu veri SSEA4 proteininin gebelik gelişiminde görev aldığının bir kanıtı olabilmektedir. Bu bağlamda Stefanidis ve ark.'nın yaptığı bir çalışmada insan amniyon sıvısından alınan örneklerde DAZL, Oct4 ve SSEA4 pozitif hücreler bulunmuştur (Stefanidis ve ark., 2008), ayrıca başka bir çalışmada gebelik döneminde anne kanından elde edilen CD34+ hücrelerin (hematopetik kök hücre belirteci) Oct4 ve SSEA4 embriyonik kök hücre belirteçlerini ifade ettiklerini vurgulanmıştır (El-Badri ve Groer, 2008).

Her bir antikordan elde edilen H-SCORE değerleri ve 25 hastadan elde edilen fertilizasyon oranı arasındaki korelasyona bakıldığında hiçbir grupta istatistiksel olarak anlamlı bir ilişki bulunmamıştır ($p>0,05$). Korelasyon katsayısı -1 ile 1 arasında değer alabilen, iki değişken arasındaki ilişkinin yönü ve kuvveti hakkında bilgi veren bir ölçümdür. Bu katsayı 1 ya da -1'e yaklaştıkça kuvvet artar, 0'a yaklaştıkça kuvvet azalır. Pozitifse iki değişken arasında doğru orantı (biri artarken diğeri de artıyor), negatifse ters orantı (biri artarken diğeri azalıyor) vardır denilebilmektedir. Elde ettiğimiz sonuçlara, spearman rho katsayısı korelasyon testi yapıldı; anti-DDX4 (rho=0.080), anti-MAGEA4 (rho=0.172) ve Anti-SSEA4 (rho=0.091) antikorlarından elde edilen H-SCORE değerleri ve fertilizasyon oranı arasında zayıf ve pozitif bir ilişki olduğunu ifade etmekteyiz. Anti-Oct4 (rho=-0.003) antikorlarından elde edilen H-SCORE değerleri ve fertilizasyon oranı arasında çok zayıf derecede ve negatif bir ilişki olduğunu belirtmekteyiz.

Seminifer tübül epitelinde bulunan spermatogenik ve somatik hücreler birlikte spermatogenezin sürdürülmesini sağlamaktadırlar ve kök hücre niteliğinde olan spermatogonyum hücreleri bölünerek ve farklılaşarak spermatosit ve spermatidlere dönüşmektedirler. Obstrüktif olmayan azoospermi hastalarında spermatogenez süreci farklı evrelerde durakladığından veya spermiyogenez sırasında oluşan hatalar

sonucunda olgun spermatozoon bulunmamaktadır. Ayrıca bir takım onkolojik veya sistemik hastalık ve maruz kalınan gonadotoksik tedaviler de erkek infertilitesine yol açabilmektedir (Tschudin ve Bitzer, 2009). Bu hastalarda spermatogonial kök hücreleri veya testis dokusunu korumak ileride çocuk sahibi olmalarına yardımcı olmaktadır (Saito ve ark., 2005). De Michele ve ark. üç prepubertal kanser hastasından testis dokusu alıp, kriyoprezervasyon sonrası iki farklı uzun süreli kültür ortamına almışlar; spermatogenezin farklı evrelerini incelemek için farklı günlerde doku parçalarını kültür ortamından alarak histolojik (H-E) ve immünohistokimyasal yöntemleriyle incelemişler ve sonuçta doku canlılığının korunduğunu, Sertoli hücrelerinin olgunlaştığını ve fonksiyonlarının korunduğunu ve her ne kadar MAGEA4 ifadesinin azalmış olsa da spermatogonyumların 64. güne kadar proliferasyon geçirdiklerini ve kültürün son gününe kadar ortamda bulunduklarını ifade etmişlerdir (de Michele ve ark., 2017).

Bu çalışmada, azoospermi hastalarından alınan TESE sonrası elde kalan dokuda var olan spermatogonial kök hücrelerin yayılımı ve yoğunluğu gösterildi. Daha sonraki çalışmalarımızda testis dokusu veya bu dokudan spermatogenik hücreleri ayrıştırarak kriyoprezervasyon işlemi sonrası infertilite hastalarına tedavi seçeneği olarak veya fertilite koruma amaçlı kullanmayı amaçlıyoruz.

5. SONUÇ VE ÖNERİLER

Bu çalışma, TESE işlemi sırasında spermatozoonların bulunması sonrasında ya da hiç bulunmaması sonrasında usulüne uygun şekilde atılan kalıntı seminifer tübül kalıntılarının spermatogonial kök hücreler içerdiği hipotezi üzerine kurulmuş olup hipotezin kabulü durumunda, zaten spermatogonial kök hücre rezervinin az olduğu bu olguların bu önemli hücrelerinin ziyan edildiği ve belki de bunların dondurularak saklanmasının, ileride araştırmaların in vitro spermatogenez çalışmalarında başarıya ulaşması durumunda; bu hücrelerin çözülerek kullanılabilme ve bireylerin çocuk sahibi olabilme olasılıklarının öneminin altını çizerek bir sağlık sorunu için tedavi yaklaşımı belirlenmesi hedefi üzerine kuruldu. Nitekim, yapılan literatür araştırmasında, bu duruma ilişkin konular olmakla birlikte, kurgulanmış bir araştırma düzeni içinde ilgilenilen hücrelerin durumunu ortaya koyan bir çalışmanın bulunmaması da araştırmanın özgün değerini göstermesi bakımından önemlidir.

Elde edilen veriler ışığında azoospermi olguları için çok önemli bir yere sahip olan spermatozoon hücre öncüllerinin rutin işlemin bir bileşeni olarak TESE materyallerinde spermatozoon toplanması sonrası kalıntı doku içerisinde atıldığı gösterilmiş oldu. İşlem görmüş TESE materyallerinden elde edilecek spermatozoon hücre öncüllerinin yapılacak çalışmalarla *in vitro* olarak spermatozoona dönüşme ve obstrüktif olmayan azoospermi olgularını tedavi etme potansiyeli olduğu düşünüldü. Özellikle kemo/radyoterapi alacak kanser hastalarının ileride çocuk sahibi olmak isteyecekleri düşünülerek ejakülattan elde edilen spermtozoonlarının ileride kullanılmak üzere dondurulduğu, benzer şekilde ovaryumda hasar oluşturabilecek bir tedavi alacak kadınların gametlerinin dondurularak saklandığı düşünüldüğünde; bu çalışmaya konu olan hücrelerin dondurularak saklanmasının gerekli olacağı sonucuna ulaşılmaktadır.

Bu çalışma sonucunda spermatozoon elde edilmesine bakılmaksızın TESE materyallerinin olgun spermatozoona dönüşebilecek ve azoospermi olgularında infertilite tedavisinde kullanılabilecek erkek germ hücre öncüllerinin kaynağı olduğu

immünohistokimyasal boyama yöntemleriyle kanıtlandı. Gelecekteki çalışmalarımızda bu hücreleri ayrıştırarak ve ayrıca dondurma/çözme işlemleri sonrası laboratuvar kültür ortamında çoğaltıp, farklılaştırarak olgun, hareketli ve dölleme yeteneğine sahip olan germ hücresi oluşturmanın gerekliliği öne çıkmaktadır.

Etik nedenlerden dolayı sağlıklı testis dokularını kontrol grubu olarak çalışmaya dahil etme olanağının olmamasını bu çalışmanın sınırlaması olarak belirtmekteyiz. Çalışmanın başlangıcında obstrüktif olmayan azoospermi hastalarından alınan dokulara karşı, kontrol grubu olarak, obstrüktif azoospermi hastasından alınan testis dokusu alınması düşünülmüştü fakat örnek toplama sürecinde hiçbir obstrüktif azoospermi hastası infertilite kliniğine başvurmadı ve kontrol grubu için örnek toplanamadı. İleride yapılacak olan çalışmanın devamında bu eksikliğin giderilmesinin önemini göz önüne getirmekteyiz.

ÖZET

Testiküler Sperm Ekstraksiyon (TESE) Sonrası Seminifer Tübülüslerde Spermatogenik Hücre Varlığının Araştırılması

Spermatozoonlar seminifer tübülüslerde spermatoguniyum adı verilen kök hücrelerden spermatogenezis olarak adlandırılan bir süreç ile oluşur. Spermatogoniyumlardan primer spermatositler ve bunlardan birbirini izleyen iki mayoz bölünme sonucunda da spermatit oluşur. Bu hücreler spermiyogenezis adı verilen bir dizi değişim sonucu olgun spermatozoon haline gelir. Bu değişim sırasında, hücre aşamasına özgün çeşitli proteinlerin ekspresyonları da izlenebilmektedir. Bu proteinler seminifer tübülüslerdeki spermatogenik kök hücrelerin varlığının saptanmasına ve farklılaşmasının izlenmesinde kullanılabilmektedir.

Azoospermi olguları erkek infertilitesinin %10-15'ini ve dolayısıyla tüm infertilite olgularının %1'ini etkilemektedir. İnfertilite olgularında spermatozoon, TESE (Testiküler Sperm Ekstraksiyonu) işlemi sonrasında elde edilmektedir. TESE işleminden sonra arta kalan seminifer tübülüs parçaları ise usulüne uygun bir şekilde imha edilmektedir.

Bu çalışmada, azoospermik olgulara uygulanan TESE işlemi sonrası usulüne uygun olarak imha edilecek olan seminifer tübülüslerde, spermatogenik seriye ait hücrelerin varlığının gösterilmesi amaçlandı ve bu doğrultuda spermatogenik kök hücrelere ait belirteçler olan Anti-DDX4, Anti-MAGEA4, Anti-SSEA4 ve Anti-OCT4 immünohistokimya ve immünfloresan yöntemleriyle işaretlenip H-SCORE yöntemi ile değerlendirildi. Yapılan incelemeler sonucunda örneklerde yapılan antikor işaretlenme yoğunlukları arasında istatistiksel anlamlı bir fark bulunmazken çoğu örnekte spesifik spermatogenik hücre işaretlenmesi tespit edildi ve TESE işlemi sonrası imha edilen dokuda bu hücrelerin varlığının kanaatine varıldı. Ortaya konulmuş olan bulgular belki de ileri aşamalarda TESE işlemi sonrasında atılan dokulardan kök hücrelerin izole edilip olgunlaştırılarak, spermatozoonlara dönüştürülmesiyle infertilite tedavisinde yol gösterici olacaktır.

Anahtar Sözcükler: Azoospermi, İnfertilite, Spermatogoniyal kök hücre, TESE

SUMMARY

Investigating the Presence of Spermatogenic Cells in Post Testicular Sperm Extraction (TESE) Material

Spermatozoa consist of spermatogonial stem cells inside the seminiferous tubules via a process known as spermatogenezis. These precursor cells turn to spermatogonia after puberty and subsequently change to primary spermatosits, secondary spermatosits and round spermatids respectively. Eventually spermatid turns into the maturing spermatozoa. During these changes, stage specific protein expressions are detected. These proteins can be used to validate the presence and monitoring the differentiation of spermatogonial stem cells.
Sperm cells in patients with azoospermia can be achieved via surgical method named TESE (Testicular Sperm Extraction) and following this procedure the remaining parts of the seminiferous tubules are routinely discarded.
The aim of this study is to apply appropriate spermatogonial stem cell markers as in this case Anti-DDX4, Anti-MAGEA4, Anti-SSEA4 and Anti-OCT4 as well as procedures like immunhistochemistry and immunofluoresence to identify and characterize the potential presence of spermatogonial stem cells in post TESE applications of seminiferous tubules from azoospermic patients. Intensity of staining was evaluated using H-SCORE method and no significant difference was detected between antibody groups although there were specifically stained cells inside seminiferous tubules indicating presence of spermatogonial stem cells inside discarded tissues. The objective data for this study will be revive the trashed post TESE procedure spermatogonial stem cells and possibly bring to isolation and differentiation of these cells to spermatogonial series cell line. This maybe assists infertility treatments in the future.

Keywords: Azoospermia, Infertility, Spermatogonial Stem cells, TESE

KAYNAKLAR

ALBERTS, B., JOHNSON, A., LEWIS, J., MORGAN, D., RAFF, M., ROBERTS, K., WALTER, P., WILSON, J. & HUNT, T. 2014. *Molecular biology of the cell*.

ALTMAN, E., YANGO, P., MOUSTAFA, R., SMITH, J. F., KLATSKY, P. C. & TRAN, N. D. 2014. Characterization of human spermatogonial stem cell markers in fetal, pediatric, and adult testicular tissues. *Reproduction,* 148**,** 417-27.

ANDERSON, R. A., FULTON, N., COWAN, G., COUTTS, S. & SAUNDERS, P. T. 2007. Conserved and divergent patterns of expression of DAZL, VASA and OCT4 in the germ cells of the human fetal ovary and testis. *BMC Dev Biol,* 7**,** 136.

BANCROFT, J. D., LAYTON, C. & SUVARNA, S. K. 2013. Bancroft's theory and practice of histological techniques. 7th ed.

BARKER, P. A. & SALEHI, A. 2002. The MAGE proteins: emerging roles in cell cycle progression, apoptosis, and neurogenetic disease. *J Neurosci Res,* 67**,** 705-12.

BEDAIWY MA, B. R. 2014. *Fertility Preservation. Advances and Controversies.*

BEDOSCHI, G. & OKTAY, K. 2013. Current approach to fertility preservation by embryo cryopreservation. *Fertil Steril,* 99**,** 1496-502.

BEHRMAN, S. J. & SAWADA, Y. 1966. Heterologous and homologous inseminations with human semen frozen and stored in a liquid-nitrogen refrigerator. *Fertil Steril,* 17**,** 457-66.

BHARTIYA, D., KASIVISWANATHAN, S., UNNI, S. K., PETHE, P., DHABALIA, J. V., PATWARDHAN, S. & TONGAONKAR, H. B. 2010. Newer insights into premeiotic development of germ cells in adult human testis using Oct-4 as a stem cell marker. *J Histochem Cytochem,* 58**,** 1093-106.

BOIANI, M. & SCHOLER, H. R. 2005. Regulatory networks in embryo-derived pluripotent stem cells. *Nat Rev Mol Cell Biol,* 6**,** 872-84.

CALLONI, R., CORDERO, E. A., HENRIQUES, J. A. & BONATTO, D. 2013. Reviewing and updating the major molecular markers for stem cells. *Stem Cells Dev,* 22**,** 1455-76.

CAN, A. 2008. A Concise Review on the Classification and Nomenclature of Stem Cells. *Turk J Haematol,* 25**,** 57-9.

CAN, A. 2014. *Kök hücre Biyolojisi, Türleri ve tedavi kullanımları*, Nobel Kitabevi.

CHOW, E. J., STRATTON, K. L., LEISENRING, W. M., OEFFINGER, K. C., SKLAR, C. A., DONALDSON, S. S., GINSBERG, J. P., KENNEY, L. B., LEVINE, J. M., ROBISON, L. L., SHNORHAVORIAN, M., STOVALL, M., ARMSTRONG, G. T. & GREEN, D. M. 2016. Pregnancy after chemotherapy in male and female survivors of childhood cancer treated between 1970 and 1999: a report from the Childhood Cancer Survivor Study cohort. *Lancet Oncol,* 17**,** 567-76.

CLERMONT, Y. & BUSTOS-OBREGON, E. 1968. Re-examination of spermatogonial renewal in the rat by means of seminiferous tubules mounted "in toto". *Am J Anat,* 122**,** 237-47.

CONRAD, S., RENNINGER, M., HENNENLOTTER, J., WIESNER, T., JUST, L., BONIN, M., AICHER, W., BUHRING, H. J., MATTHEUS, U., MACK, A., WAGNER, H. J., MINGER, S., MATZKIES, M., REPPEL, M., HESCHELER, J., SIEVERT, K. D., STENZL, A. & SKUTELLA, T. 2008. Generation of pluripotent stem cells from adult human testis. *Nature,* 456**,** 344-9.

COOKE, P. S., SIMON, L., NANJAPPA, M. K., MEDRANO, T. I. & BERRY, S. E. 2015. Plasticity of spermatogonial stem cells. *Asian J Androl,* 17**,** 355-9.

DE MICHELE, F., POELS, J., WEERENS, L., PETIT, C., EVRARD, Z., AMBROISE, J., GRUSON, D. & WYNS, C. 2017. Preserved seminiferous tubule integrity with spermatogonial survival and induction of Sertoli and Leydig cell maturation after long-term organotypic culture of prepubertal human testicular tissue. *Hum Reprod,* 32**,** 32-45.

DE PLAEN, E., ARDEN, K., TRAVERSARI, C., GAFORIO, J. J., SZIKORA, J. P., DE SMET, C., BRASSEUR, F., VAN DER BRUGGEN, P., LETHE, B., LURQUIN, C. & VE ARK. 1994. Structure, chromosomal localization, and expression of 12 genes of the MAGE family. *Immunogenetics,* 40**,** 360-9.

DE ROOIJ, D. G. 2009. The spermatogonial stem cell niche. *Microsc Res Tech,* 72**,** 580-5.

DETRE, S., SACLANI JOTTI, G. & DOWSETT, M. 1995. A "quickscore" method for immunohistochemical semiquantitation: validation for oestrogen receptor in breast carcinomas. *J Clin Pathol,* 48**,** 876-8.

DI SANTO, M., TAROZZI, N., NADALINI, M. & BORINI, A. 2012. Human Sperm Cryopreservation: Update on Techniques, Effect on DNA Integrity, and Implications for ART. *Adv Urol,* 2012**,** 854837.

DONNEZ, J. & DOLMANS, M. M. 2013. Fertility preservation in women. *Nat Rev Endocrinol,* 9**,** 735-49.

EL-BADRI, N. S. & GROER, M. 2008. The Effect of Pregnancy on Production of Maternal Endogenous Hematopoietic Stem Cells. *Biosci Hypotheses,* 1**,** 100-102.

ETHICS COMMITTEE OF AMERICAN SOCIETY FOR REPRODUCTIVE, M. 2013. Fertility preservation and reproduction in patients facing gonadotoxic therapies: a committee opinion. *Fertil Steril,* 100**,** 1224-31.

FRASER, L. & KNUDSON, G. 2017. Past and Future Challenges Associated with Standards of Care for Gender Transitioning Clients. *Psychiatr Clin North Am,* 40**,** 15-27.

GARCIA, A., HERRERO, M. B., HOLZER, H., TULANDI, T. & CHAN, P. 2015. Assisted reproductive outcomes of male cancer survivors. *J Cancer Surviv,* 9**,** 208-14.

GARTNER, L. P. 2017. *Textbook of histology,* Philadelphia, PA, Elsevier.

GLASER, T., OPITZ, T., KISCHLAT, T., KONANG, R., SASSE, P., FLEISCHMANN, B. K., ENGEL, W., NAYERNIA, K. & BRUSTLE, O. 2008. Adult germ line stem cells as a source of functional neurons and glia. *Stem Cells,* 26**,** 2434-43.

GLAZER, C. A., SMITH, I. M., BHAN, S., SUN, W., CHANG, S. S., PATTANI, K. M., WESTRA, W., KHAN, Z. & CALIFANO, J. A. 2011. The role of MAGEA2 in head and neck cancer. *Arch Otolaryngol Head Neck Surg,* 137**,** 286-93.

GOHARBAKHSH, L., MOHAZZAB, A., SALEHKHOU, S., HEIDARI, M., ZARNANI, A. H., PARIVAR, K. & AKHONDI, M. M. 2013. Isolation and culture of human spermatogonial stem cells derived from testis biopsy. *Avicenna J Med Biotechnol,* 5**,** 54-61.

GOLESTANEH, N., KOKKINAKI, M., PANT, D., JIANG, J., DESTEFANO, D., FERNANDEZ-BUENO, C., RONE, J. D., HADDAD, B. R., GALLICANO, G. I. & DYM, M. 2009. Pluripotent stem cells derived from adult human testes. *Stem Cells Dev,* 18**,** 1115-26.

GUAN, K., NAYERNIA, K., MAIER, L. S., WAGNER, S., DRESSEL, R., LEE, J. H., NOLTE, J., WOLF, F., LI, M., ENGEL, W. & HASENFUSS, G. 2006. Pluripotency of spermatogonial stem cells from adult mouse testis. *Nature,* 440**,** 1199-203.

GUAN, K., WAGNER, S., UNSOLD, B., MAIER, L. S., KAISER, D., HEMMERLEIN, B., NAYERNIA, K., ENGEL, W. & HASENFUSS, G. 2007. Generation of functional cardiomyocytes from adult mouse spermatogonial stem cells. *Circ Res,* 100**,** 1615-25.

GUSTAFSON, E. A. & WESSEL, G. M. 2010. Vasa genes: emerging roles in the germ line and in multipotent cells. *Bioessays,* 32**,** 626-37.

GUSTAFSON, E. A., YAJIMA, M., JULIANO, C. E. & WESSEL, G. M. 2011. Post-translational regulation by gustavus contributes to selective Vasa protein accumulation in multipotent cells during embryogenesis. *Dev Biol,* 349**,** 440-50.

HARDY, R. W., TOKUYASU, K. T., LINDSLEY, D. L. & GARAVITO, M. 1979. The germinal proliferation center in the testis of Drosophila melanogaster. *J Ultrastruct Res,* 69**,** 180-90.

HAY, B., JAN, L. Y. & JAN, Y. N. 1988. A protein component of Drosophila polar granules is encoded by vasa and has extensive sequence similarity to ATP-dependent helicases. *Cell,* 55**,** 577-87.

HE, Z., KOKKINAKI, M., JIANG, J., DOBRINSKI, I. & DYM, M. 2010. Isolation, characterization, and culture of human spermatogonia. *Biol Reprod,* 82**,** 363-72.

HENDRIKS, S., DANCET, E. A., MEISSNER, A., VAN DER VEEN, F., MOCHTAR, M. H. & REPPING, S. 2014. Perspectives of infertile men on future stem cell treatments for nonobstructive azoospermia. *Reprod Biomed Online,* 28**,** 650-7.

HERMO, L., PELLETIER, R. M., CYR, D. G. & SMITH, C. E. 2010. Surfing the wave, cycle, life history, and genes/proteins expressed by testicular germ cells. Part 1: background to spermatogenesis, spermatogonia, and spermatocytes. *Microsc Res Tech,* 73**,** 241-78.

HESSEL, M., RAMOS, L., HULSBERGEN, A. F., D'HAUWERS, K. W., BRAAT, D. D. & HULSBERGEN-VAN DE KAA, C. A. 2013. A novel cell-processing method 'AgarCytos' in conjunction with OCT3/4 and PLAP to detect intratubular germ cell neoplasia in non-obstructive azoospermia using remnants of testicular sperm extraction specimens. *Hum Reprod,* 28**,** 2608-20.

HODGKINSON, T., YUAN, X. F. & BAYAT, A. 2009. Adult stem cells in tissue engineering. *Expert Rev Med Devices,* 6**,** 621-40.

HOFMANN, M. C., BRAYDICH-STOLLE, L. & DYM, M. 2005. Isolation of male germ-line stem cells; influence of GDNF. *Dev Biol,* 279**,** 114-24.

HOLSBERGER, D. R., BUCHOLD, G. M., LEAL, M. C., KIESEWETTER, S. E., O'BRIEN, D. A., HESS, R. A., FRANCA, L. R., KIYOKAWA, H. & COOKE, P. S. 2005. Cell-cycle inhibitors p27Kip1 and p21Cip1 regulate murine Sertoli cell proliferation. *Biol Reprod,* 72**,** 1429-36.

HOLT, W. V. 2000. Basic aspects of frozen storage of semen. *Anim Reprod Sci,* 62**,** 3-22.

HOU, J., NIU, M., LIU, L., ZHU, Z., WANG, X., SUN, M., YUAN, Q., YANG, S., ZENG, W., LIU, Y., LI, Z. & HE, Z. 2015. Establishment and Characterization of Human Germline Stem Cell Line with Unlimited Proliferation Potentials and no Tumor Formation. *Sci Rep,* 5**,** 16922.

HOU, J., YANG, S., YANG, H., LIU, Y., LIU, Y., HAI, Y., CHEN, Z., GUO, Y., GONG, Y., GAO, W. Q., LI, Z. & HE, Z. 2014. Generation of male differentiated germ cells from various types of stem cells. *Reproduction,* 147**,** R179-88.

HUA, J., PAN, S., YANG, C., DONG, W., DOU, Z. & SIDHU, K. S. 2009. Derivation of male germ cell-like lineage from human fetal bone marrow stem cells. *Reprod Biomed Online,* 19**,** 99-105.

IWASAKI, H. & SUDA, T. 2009. Cancer stem cells and their niche. *Cancer Sci,* 100**,** 1166-72.

IZADYAR, F., WONG, J., MAKI, C., PACCHIAROTTI, J., RAMOS, T., HOWERTON, K., YUEN, C., GREILACH, S., ZHAO, H. H., CHOW, M., CHOW, Y. C., RAO, J., BARRITT, J., BAR-CHAMA, N. & COPPERMAN, A. 2011. Identification and characterization of repopulating spermatogonial stem cells from the adult human testis. *Hum Reprod,* 26**,** 1296-306.

J.SHERMAN 1990. Cryopreservation of human semen. *In:* B. KEEL AND B. W. WEBSTER (ed.) *Handbook of the Laboratory Diagnosis and Treatment of Infertility.* Boca Raton, Fla, USA: Eds., CRC Press,.

JOSHI, S., SAVANI, B. N., CHOW, E. J., GILLEECE, M. H., HALTER, J., JACOBSOHN, D. A., PIDALA, J., QUINN, G. P., CAHN, J. Y., JAKUBOWSKI, A. A., KAMANI, N. R., LAZARUS, H. M., RIZZO, J. D., SCHOUTEN, H. C., SOCIE, G., STRATTON, P., SORROR, M. L., WARWICK, A. B., WINGARD, J. R., LOREN, A. W. & MAJHAIL, N. S. 2014. Clinical guide to fertility preservation in hematopoietic cell transplant recipients. *Bone Marrow Transplant,* 49**,** 477-84.

KADIOĞLU, A. 2011. *WHO Laboratuvar El Kitabı,* Turkey, Türk Uroloji Derneği.

KAKIUCHI, K., TSUDA, A., GOTO, Y., SHIMADA, T., TANIGUCHI, K., TAKAGISHI, K. & KUBOTA, H. 2014. Cell-surface DEAD-box polypeptide 4-immunoreactive cells and gonocytes are two distinct populations in postnatal porcine testes. *Biol Reprod,* 90**,** 82.

KANATSU-SHINOHARA, M., INOUE, K., LEE, J., YOSHIMOTO, M., OGONUKI, N., MIKI, H., BABA, S., KATO, T., KAZUKI, Y., TOYOKUNI, S., TOYOSHIMA, M., NIWA, O., OSHIMURA, M., HEIKE, T., NAKAHATA, T., ISHINO, F., OGURA, A. & SHINOHARA, T. 2004. Generation of pluripotent stem cells from neonatal mouse testis. *Cell,* 119**,** 1001-12.

KANNAGI, R., COCHRAN, N. A., ISHIGAMI, F., HAKOMORI, S., ANDREWS, P. W., KNOWLES, B. B. & SOLTER, D. 1983. Stage-specific embryonic antigens (SSEA-3 and -4) are epitopes of a unique globo-series ganglioside isolated from human teratocarcinoma cells. *EMBO J,* 2**,** 2355-61.

KEROS, V., ROSENLUND, B., HULTENBY, K., AGHAJANOVA, L., LEVKOV, L. & HOVATTA, O. 2005. Optimizing cryopreservation of human testicular tissue: comparison of protocols with glycerol, propanediol and dimethylsulphoxide as cryoprotectants. *Hum Reprod,* 20**,** 1676-87.

KERR, C. L., HILL, C. M., BLUMENTHAL, P. D. & GEARHART, J. D. 2008. Expression of pluripotent stem cell markers in the human fetal testis. *Stem Cells,* 26**,** 412-21.

KIERSZENBAUM, A. L. & TRES, L. L. 2015. *Histology and cell biology : an introduction to pathology,* Philadelphia, PA, Elsevier Saunders.

KING, F. W., RITNER, C., LISZEWSKI, W., KWAN, H. C., PEDERSEN, A., LEAVITT, A. D. & BERNSTEIN, H. S. 2009. Subpopulations of human embryonic stem cells with distinct tissue-specific fates can be selected from pluripotent cultures. *Stem Cells Dev,* 18**,** 1441-50.

KNUTH, A., WOLFEL, T., KLEHMANN, E., BOON, T. & MEYER ZUM BUSCHENFELDE, K. H. 1989. Cytolytic T-cell clones against an autologous human melanoma: specificity study and definition of three antigens by immunoselection. *Proc Natl Acad Sci U S A,* 86**,** 2804-8.

KOKKINAKI, M., DJOURABTCHI, A. & GOLESTANEH, N. 2011. Long-term Culture of Human SSEA-4 Positive Spermatogonial Stem Cells (SSCs). *J Stem Cell Res Ther,* 2.

KOSSACK, N., MENESES, J., SHEFI, S., NGUYEN, H. N., CHAVEZ, S., NICHOLAS, C., GROMOLL, J., TUREK, P. J. & REIJO-PERA, R. A. 2009. Isolation and characterization of pluripotent human spermatogonial stem cell-derived cells. *Stem Cells,* 27**,** 138-49.

KOSSACK, N., TERWORT, N., WISTUBA, J., EHMCKE, J., SCHLATT, S., SCHOLER, H., KLIESCH, S. & GROMOLL, J. 2013. A combined approach facilitates the reliable detection of human spermatogonia in vitro. *Hum Reprod,* 28**,** 3012-25.

KOTHARI, L. K., PATNI, M. K. & JAIN, M. L. 1978. The total Leydig cell volume of the testis in some common mammals. *Andrologia,* 10**,** 218-22.

KRISTENSEN, D. M., NIELSEN, J. E., SKAKKEBAEK, N. E., GRAEM, N., JACOBSEN, G. K., RAJPERT-DE MEYTS, E. & LEFFERS, H. 2008. Presumed pluripotency markers UTF-1 and REX-1 are expressed in human adult testes and germ cell neoplasms. *Hum Reprod,* 23**,** 775-82.

KUBOTA, H. & BRINSTER, R. L. 2006. Technology insight: In vitro culture of spermatogonial stem cells and their potential therapeutic uses. *Nat Clin Pract Endocrinol Metab,* 2**,** 99-108.

LASKO, P. F. & ASHBURNER, M. 1990. Posterior localization of vasa protein correlates with, but is not sufficient for, pole cell development. *Genes Dev,* 4**,** 905-21.

LEVINE, J. M. 2014. Preserving Fertility in Children and Adolescents with Cancer. *Children (Basel),* 1**,** 166-85.

LOREN, A. W., MANGU, P. B., BECK, L. N., BRENNAN, L., MAGDALINSKI, A. J., PARTRIDGE, A. H., QUINN, G., WALLACE, W. H., OKTAY, K. & AMERICAN SOCIETY OF CLINICAL, O. 2013. Fertility preservation for patients with cancer: American Society of Clinical Oncology clinical practice guideline update. *J Clin Oncol,* 31**,** 2500-10.

LUCAS, S., BRASSEUR, F. & BOON, T. 1999. A new MAGE gene with ubiquitous expression does not code for known MAGE antigens recognized by T cells. *Cancer Res,* 59**,** 4100-3.

MAHADEVAN, M. & TROUNSON, A. O. 1984. Effect of cooling, freezing and thawing rates and storage conditions on preservation of human spermatozoa. *Andrologia,* 16**,** 52-60.

MAHAJAN, N. 2015. Fertility preservation in female cancer patients: An overview. *J Hum Reprod Sci,* 8**,** 3-13.

MAHMOUD, H. 2012. Concise review: Spermatogenesis in an artificial three-dimensional system. *Stem Cells,* 30**,** 2355-60.

MAKI, C. B., PACCHIAROTTI, J., RAMOS, T., PASCUAL, M., PHAM, J., KINJO, J., ANORVE, S. & IZADYAR, F. 2009. Phenotypic and molecular characterization of spermatogonial stem cells in adult primate testes. *Hum Reprod,* 24**,** 1480-91.

MALE INFERTILITY BEST PRACTICE POLICY COMMITTEE OF THE AMERICAN UROLOGICAL, A. & PRACTICE COMMITTEE OF THE AMERICAN SOCIETY FOR REPRODUCTIVE, M. 2006. Report on evaluation of the azoospermic male. *Fertil Steril,* 86**,** S210-5.

MARTINEZ, F. & INTERNATIONAL SOCIETY FOR FERTILITY PRESERVATION, E.-A. E. W. G. 2017. Update on fertility preservation from the Barcelona International Society for Fertility Preservation-ESHRE-ASRM 2015 expert meeting: indications, results and future perspectives. *Fertil Steril,* 108**,** 407-415 e11.

MASHINO, K., SADANAGA, N., TANAKA, F., YAMAGUCHI, H., NAGASHIMA, H., INOUE, H., SUGIMACHI, K. & MORI, M. 2001. Expression of multiple cancer-testis antigen genes in gastrointestinal and breast carcinomas. *Br J Cancer,* 85**,** 713-20.

MATSUI, Y., ZSEBO, K. & HOGAN, B. L. 1992. Derivation of pluripotential embryonic stem cells from murine primordial germ cells in culture. *Cell,* 70**,** 841-7.

MCCLELLAND, R. A., FINLAY, P., WALKER, K. J., NICHOLSON, D., ROBERTSON, J. F., BLAMEY, R. W. & NICHOLSON, R. I. 1990. Automated quantitation of immunocytochemically localized estrogen receptors in human breast cancer. *Cancer Res,* 50**,** 3545-50.

MEDRANO, J. V., ROMBAUT, C., SIMON, C., PELLICER, A. & GOOSSENS, E. 2016. Human spermatogonial stem cells display limited proliferation in vitro under mouse spermatogonial stem cell culture conditions. *Fertil Steril,* 106**,** 1539-1549 e8.

MEISTRICH, M. L. 2013. Effects of chemotherapy and radiotherapy on spermatogenesis in humans. *Fertil Steril,* 100**,** 1180-6.

MIRZAPOUR, T., MOVAHEDIN, M., TENGKU IBRAHIM, T. A., KORUJI, M., HARON, A. W., NOWROOZI, M. R. & RAFIEIAN, S. H. 2012. Effects of basic fibroblast growth factor and leukaemia inhibitory factor on proliferation and short-term culture of human spermatogonial stem cells. *Andrologia,* 44 Suppl 1**,** 41-55.

MULLER, T., EILDERMANN, K., DHIR, R., SCHLATT, S. & BEHR, R. 2008. Glycan stem-cell markers are specifically expressed by spermatogonia in the adult non-human primate testis. *Hum Reprod,* 23**,** 2292-8.

NAGAO, T., HIGASHITSUJI, H., NONOGUCHI, K., SAKURAI, T., DAWSON, S., MAYER, R. J., ITOH, K. & FUJITA, J. 2003. MAGE-A4 interacts with the liver oncoprotein gankyrin and suppresses its tumorigenic activity. *J Biol Chem,* 278**,** 10668-74.

NICHOLS, J., ZEVNIK, B., ANASTASSIADIS, K., NIWA, H., KLEWE-NEBENIUS, D., CHAMBERS, I., SCHOLER, H. & SMITH, A. 1998. Formation of pluripotent stem cells in the mammalian embryo depends on the POU transcription factor Oct4. *Cell,* 95**,** 379-91.

NING, L., GOOSSENS, E., GEENS, M., VAN SAEN, D. & TOURNAYE, H. 2012. Spermatogonial stem cells as a source for regenerative medicine. *Middle East Fertility Society Journal,* 17.

NING, L., GOOSSENS, E., GEENS, M., VAN SAEN, D., VAN RIET, I., HE, D. & TOURNAYE, H. 2010. Mouse spermatogonial stem cells obtain morphologic and functional characteristics of hematopoietic cells in vivo. *Hum Reprod,* 25**,** 3101-9.

OGAWA, T. 2008. Reproductive stem cell research and its application to urology. *Int J Urol,* 15**,** 121-7.

PACCHIAROTTI, J., RAMOS, T., HOWERTON, K., GREILACH, S., ZARAGOZA, K., OLMSTEAD, M. & IZADYAR, F. 2013. Developing a clinical-grade cryopreservation protocol for human testicular tissue and cells. *Biomed Res Int,* 2013**,** 930962.

PAULS, K., SCHORLE, H., JESKE, W., BREHM, R., STEGER, K., WERNERT, N., BUTTNER, R. & ZHOU, H. 2006. Spatial expression of germ cell markers during

maturation of human fetal male gonads: an immunohistochemical study. *Hum Reprod,* 21**,** 397-404.

PERA, M. F., BLASCO LAFITA, M. J. & MILLS, J. 1987. Cultured stem-cells from human testicular teratomas: the nature of human embryonal carcinoma, and its comparison with two types of yolk-sac carcinoma. *Int J Cancer,* 40**,** 334-43.

PICTON, H. M., WYNS, C., ANDERSON, R. A., GOOSSENS, E., JAHNUKAINEN, K., KLIESCH, S., MITCHELL, R. T., PENNINGS, G., RIVES, N., TOURNAYE, H., VAN PELT, A. M., EICHENLAUB-RITTER, U., SCHLATT, S. & DISEASES, E. T. F. O. F. P. I. S. 2015. A European perspective on testicular tissue cryopreservation for fertility preservation in prepubertal and adolescent boys. *Hum Reprod,* 30**,** 2463-75.

RIBOLDI, M., RUBIO, C., PELLICER, A., GIL-SALOM, M. & SIMON, C. 2012. In vitro production of haploid cells after coculture of CD49f+ with Sertoli cells from testicular sperm extraction in nonobstructive azoospermic patients. *Fertil Steril,* 98**,** 580-590 e4.

RODRIGUEZ-WALLBERG, K. A. & OKTAY, K. 2014. Fertility preservation during cancer treatment: clinical guidelines. *Cancer Manag Res,* 6**,** 105-17.

ROSS, M. H. & PAWLINA, W. 2016. *Histology : a text and atlas : with correlated cell and molecular biology,* Philadelphia, Wolters Kluwer Health.

RUDLAND, P. S. & BARRACLOUGH, R. 1988. Stem cells in mammary gland differentiation and cancer. *J Cell Sci Suppl,* 10**,** 95-114.

RUSSELL LD, E. R., SINHA HIKIM AP, CLEGG ED 1990. *Histological and Histopathological Evaluation of the Testis*.

RUSSELL, L. D. & PETERSON, R. N. 1984. Determination of the elongate spermatid-Sertoli cell ratio in various mammals. *J Reprod Fertil,* 70**,** 635-41.

SADEGHIAN-NODOUSHAN, F., AFLATOONIAN, R., BORZOUIE, Z., AKYASH, F., FESAHAT, F., SOLEIMANI, M., AGHAJANPOUR, S., MOORE, H. D. & AFLATOONIAN, B. 2016. Pluripotency and differentiation of cells from human testicular sperm extraction: An investigation of cell stemness. *Mol Reprod Dev,* 83**,** 312-23.

SADLER, T. W. 2015. *Langman's medical embryology,* Philadelphia, PA, Lippincott Williams & Wilkins, a Wolters Kluwer business.

SADLER, T. W. & LANGMAN, J. 2012. *Langman's medical embryology,* Philadelphia, Wolters Kluwer Health/Lippincott Williams & Wilkins.

SADRI-ARDEKANI, H., MIZRAK, S. C., VAN DAALEN, S. K., KORVER, C. M., ROEPERS-GAJADIEN, H. L., KORUJI, M., HOVINGH, S., DE REIJKE, T. M., DE LA ROSETTE, J. J., VAN DER VEEN, F., DE ROOIJ, D. G., REPPING, S. & VAN PELT, A. M. 2009. Propagation of human spermatogonial stem cells in vitro. *JAMA,* 302**,** 2127-34.

SAHIN, U., KOSLOWSKI, M., TURECI, O., EBERLE, T., ZWICK, C., ROMEIKE, B., MORINGLANE, J. R., SCHWECHHEIMER, K., FEIDEN, W. & PFREUNDSCHUH, M. 2000. Expression of cancer testis genes in human brain tumors. *Clin Cancer Res,* 6**,** 3916-22.

SAITO, K., SUZUKI, K., IWASAKI, A., YUMURA, Y. & KUBOTA, Y. 2005. Sperm cryopreservation before cancer chemotherapy helps in the emotional battle against cancer. *Cancer,* 104**,** 521-4.

SAITOU, M., BARTON, S. C. & SURANI, M. A. 2002. A molecular programme for the specification of germ cell fate in mice. *Nature,* 418**,** 293-300.

SCANLAN, M. J., ALTORKI, N. K., GURE, A. O., WILLIAMSON, B., JUNGBLUTH, A., CHEN, Y. T. & OLD, L. J. 2000. Expression of cancer-testis antigens in lung cancer: definition of bromodomain testis-specific gene (BRDT) as a new CT gene, CT9. *Cancer Lett,* 150**,** 155-64.

SCANLAN, M. J., GURE, A. O., JUNGBLUTH, A. A., OLD, L. J. & CHEN, Y. T. 2002. Cancer/testis antigens: an expanding family of targets for cancer immunotherapy. *Immunol Rev,* 188**,** 22-32.

SCHLATT, S. 2002. Germ cell transplantation. *Mol Cell Endocrinol,* 186**,** 163-7.

SCHOLER, H. R. 1991. Octamania: the POU factors in murine development. *Trends Genet,* 7**,** 323-9.

SCHOLER, H. R., BALLING, R., HATZOPOULOS, A. K., SUZUKI, N. & GRUSS, P. 1989. Octamer binding proteins confer transcriptional activity in early mouse embryogenesis. *EMBO J,* 8**,** 2551-7.

SCHUPBACH, T. & WIESCHAUS, E. 1986. Maternal-effect mutations altering the anterior-posterior pattern of the Drosophila embryo. *Roux Arch Dev Biol,* 195**,** 302-317.

SETCHELL, B. P. 2008. Blood-testis barrier, junctional and transport proteins and spermatogenesis. *Adv Exp Med Biol,* 636**,** 212-33.

SIMON, L., EKMAN, G. C., KOSTEREVA, N., ZHANG, Z., HESS, R. A., HOFMANN, M. C. & COOKE, P. S. 2009. Direct transdifferentiation of stem/progenitor spermatogonia into reproductive and nonreproductive tissues of all germ layers. *Stem Cells,* 27**,** 1666-75.

SIU, M. K. & CHENG, C. Y. 2008. Extracellular matrix and its role in spermatogenesis. *Adv Exp Med Biol,* 636**,** 74-91.

SIVASUBRAMANIYAN, K., HARICHANDAN, A., SCHILBACH, K., MACK, A. F., BEDKE, J., STENZL, A., KANZ, L., NIEDERFELLNER, G. & BUHRING, H. J. 2015. Expression of stage-specific embryonic antigen-4 (SSEA-4) defines spontaneous loss of epithelial phenotype in human solid tumor cells. *Glycobiology,* 25**,** 902-17.

SMITH, A. G. 2001. Embryo-derived stem cells: of mice and men. *Annu Rev Cell Dev Biol,* 17**,** 435-62.

SPRADLING, A., DRUMMOND-BARBOSA, D. & KAI, T. 2001. Stem cells find their niche. *Nature,* 414**,** 98-104.

STAHL, P. J., STEMBER, D. S., HSIAO, W. & SCHLEGEL, P. N. 2010. Indications and strategies for fertility preservation in men. *Clin Obstet Gynecol,* 53**,** 815-27.

STEFANIDIS, K., LOUTRADIS, D., KOUMBI, L., ANASTASIADOU, V., DINOPOULOU, V., KIAPEKOU, E., LAVDAS, A. A., MESOGITIS, S. & ANTSAKLIS, A. 2008. Deleted in Azoospermia-Like (DAZL) gene-expressing cells in human amniotic fluid: a new source for germ cells research? *Fertil Steril,* 90**,** 798-804.

STOOP, D., VAN DER VEEN, F., DENEYER, M., NEKKEBROECK, J. & TOURNAYE, H. 2014. Oocyte banking for anticipated gamete exhaustion (AGE) is a preventive intervention, neither social nor nonmedical. *Reprod Biomed Online,* 28**,** 548-51.

STRECKFUSS-BOMEKE, K., VLASOV, A., HULSMANN, S., YIN, D., NAYERNIA, K., ENGEL, W., HASENFUSS, G. & GUAN, K. 2009. Generation of functional neurons and glia from multipotent adult mouse germ-line stem cells. *Stem Cell Res,* 2**,** 139-54.

SUEHIRO, R. M., BORBA, E. F., BONFA, E., OKAY, T. S., COCUZZA, M., SOARES, P. M. & SILVA, C. A. 2008. Testicular Sertoli cell function in male systemic lupus erythematosus. *Rheumatology (Oxford),* 47**,** 1692-7.

TANAKA, S. S., TOYOOKA, Y., AKASU, R., KATOH-FUKUI, Y., NAKAHARA, Y., SUZUKI, R., YOKOYAMA, M. & NOCE, T. 2000. The mouse homolog of Drosophila Vasa is required for the development of male germ cells. *Genes Dev,* 14**,** 841-53.

TILL, J. E. & MC, C. E. 1961. A direct measurement of the radiation sensitivity of normal mouse bone marrow cells. *Radiat Res,* 14**,** 213-22.

TILL, J. E., MCCULLOCH, E. A. & SIMINOVITCH, L. 1964. Isolation of Variant Cell Lines during Serial Transplantation of Hematopoietic Cells Derived from Fetal Liver. *J Natl Cancer Inst,* 33**,** 707-20.

TOURNAYE, H. & GOOSSENS, E. 2011. Spermatogonial stem cells: What does the future hold? *Facts Views Vis Obgyn,* 3**,** 36-40.

TRAVERSARI, C., VAN DER BRUGGEN, P., VAN DEN EYNDE, B., HAINAUT, P., LEMOINE, C., OHTA, N., OLD, L. & BOON, T. 1992. Transfection and expression of a gene coding for a human melanoma antigen recognized by autologous cytolytic T lymphocytes. *Immunogenetics,* 35**,** 145-52.

TRUBIANI, O., ZALZAL, S. F., PAGANELLI, R., MARCHISIO, M., GIANCOLA, R., PIZZICANNELLA, J., BUHRING, H. J., PIATTELLI, M., CAPUTI, S. & NANCI, A. 2010. Expression profile of the embryonic markers nanog, OCT-4, SSEA-1, SSEA-4, and frizzled-9 receptor in human periodontal ligament mesenchymal stem cells. *J Cell Physiol,* 225**,** 123-31.

TSCHUDIN, S. & BITZER, J. 2009. Psychological aspects of fertility preservation in men and women affected by cancer and other life-threatening diseases. *Hum Reprod Update,* 15**,** 587-97.

TURECI, O., CHEN, Y. T., SAHIN, U., GURE, A. O., ZWICK, C., VILLENA, C., TSANG, S., SEITZ, G., OLD, L. J. & PFREUNDSCHUH, M. 1998. Expression of SSX genes in human tumors. *Int J Cancer,* 77**,** 19-23.

VAN LEENDERS, G. J. & SCHALKEN, J. A. 2001. Stem cell differentiation within the human prostate epithelium: implications for prostate carcinogenesis. *BJU Int,* 88 Suppl 2**,** 35-42; discussion 49-50.

WEISSMAN, I. L., ANDERSON, D. J. & GAGE, F. 2001. Stem and progenitor cells: origins, phenotypes, lineage commitments, and transdifferentiations. *Annu Rev Cell Dev Biol,* 17**,** 387-403.

WEST, F. D., SHIRAZI, R., MARDANPOUR, P., OZCAN, S., DINC, G., HODGES, D. H., SOLEIMANPOUR-LICHAEI, H. R. & NAYERNIA, K. 2013. In vitro-derived gametes from stem cells. *Semin Reprod Med,* 31**,** 33-8.

WYNS, C., CURABA, M., VANABELLE, B., VAN LANGENDONCKT, A. & DONNEZ, J. 2010. Options for fertility preservation in prepubertal boys. *Hum Reprod Update,* 16**,** 312-28.

XIONG, K., ZHOU, Y., HYTTEL, P., BOLUND, L., FREUDE, K. K. & LUO, Y. 2016. Generation of induced pluripotent stem cells (iPSCs) stably expressing CRISPR-based synergistic activation mediator (SAM). *Stem Cell Res,* 17**,** 665-669.

ZHU, Y., HU, H. L., LI, P., YANG, S., ZHANG, W., DING, H., TIAN, R. H., NING, Y., ZHANG, L. L., GUO, X. Z., SHI, Z. P., LI, Z. & HE, Z. 2012. Generation of male germ cells from induced pluripotent stem cells (iPS cells): an in vitro and in vivo study. *Asian J Androl,* 14**,** 574-9.

EKLER

Ek.1. Etik Kurul Raporu

T.C.
ANKARA ÜNİVERSİTESİ REKTÖRLÜĞÜ
Tıp Fakültesi Dekanlığı

Sayı : 46004091-302.14.06/42941 28.08.2014
Konu : Doç.Dr.Özgür ÇINAR'ın çalışması hk.

HİSTOLOJİ VE EMBRİYOLOJİ ANABİLİM DALI BAŞKANLIĞINA

Anabilim Dalınız öğretim üyelerinden Doç.Dr.Özgür ÇINAR'ın sorumluluğunda yürütülecek olan "Testiküler Sperm Ekstraksiyon (TESE) sonrası seminifer tübülüslerde spermatogenik hücre varlığının, izolasyonunu ve farklandırılmasının araştırılması" başlıklı çalışma dosyası Klinik Araştırmalar Etik Kurulu'nun 22 Ağustos 2014 tarihli toplantısında görüşülmüş olup, alınan karar örneği ilişikte sunulmuştur.

Bilgilerinizi ve ilgiliye tebliğini saygılarımla rica ederim.

PROF. DR.A. MURAT AKSOY
Dekan Yardımcısı

Ek :
2 adet karar örneği

Not: 5070 sayılı Elektronik İmza Kanunu gereği bu belge elektronik imza ile imzalanmıştır.

Ayrıntılı bilgi için:
F.BAYKAL KILIÇ
Memur

KLİNİK ARAŞTIRMALAR ETİK KURULU KABUL FORMU

ARAŞTIRMANIN AÇIK ADI	Testiküler Sperm Ekstraksiyon (TESE) sonrası seminifer tübüllük spermatogenik hücre varlığının, izolasyonunu ve farklandırılması araştırılması
VARSA ARAŞTIRMANIN PROTOKOL KODU	

ETİK KURUL BİLGİLERİ	ETİK KURULUN ADI	Ankara Üniversitesi Tıp Fakültesi Klinik Araştırmalar Etik Kurulu
	AÇIK ADRESİ:	Ankara Üniversitesi Tıp Fakültesi Morfoloji Binası 06100 Sıhhiye/ANKARA
	TELEFON	0312 595 82 27
	FAKS	0312 310 63 70
	E-POSTA	etik@medicine.ankara.edu.tr

BAŞVURU BİLGİLERİ	KOORDİNATÖR/SORUMLU ARAŞTIRMACI UNVANI/ADI/SOYADI	Doç.Dr.Özgür ÇINAR			
	KOORDİNATÖR/SORUMLU ARAŞTIRMACININ UZMANLIK ALANI	Histoloji ve Embriyoloji			
	KOORDİNATÖR/SORUMLU ARAŞTIRMACININ BULUNDUĞU MERKEZ	Ankara Üniversitesi Tıp Fakültesi Histoloji ve Embriyoloji Anabilim Dalı			
	DESTEKLEYİCİ				
	DESTEKLEYİCİNİN YASAL TEMSİLCİSİ				
	ARAŞTIRMANIN FAZI VE TÜRÜ	FAZ 1	☐		
		FAZ 2	☐		
		FAZ 3	☐		
		FAZ 4	☐		
		Gözlemsel ilaç çalışması	☐		
		İlaç dışı klinik araştırma	☐		
		Diğer ise belirtiniz:Laboratuvar çalışması			
	ARAŞTIRMAYA KATILAN MERKEZLER	TEK MERKEZ ☒	ÇOK MERKEZLİ ☐	ULUSAL ☒	ULUSLARARASI ☐

27

Etik Kurul Başkanının
Unvanı/Adı/Soyadı:Prof.Dr.Mehmet MELLİ
İmza:

Not: Etik kurul başkanının her sayfada imzasının alması gerekmektedir.

KLİNİK ARAŞTIRMALAR ETİK KURULU KARAR FORMU

ARAŞTIRMANIN AÇIK ADI	Testiküler Sperm Ekstraksiyon (TESE) sonrası seminifer tübüllerin spermatogenik hücre varlığının, izolasyonunu ve farklandırılması araştırılması
VARSA ARAŞTIRMANIN PROTOKOL KODU	

DEĞERLENDİRİLEN BELGELER	Belge Adı	Tarihi	Versiyon Numarası	Dili
	ARAŞTIRMA PROTOKOLÜ			Türkçe ☐ İngilizce ☐ Diğer ☐
	BİLGİLENDİRİLMİŞ GÖNÜLLÜ OLUR FORMU			Türkçe ☐ İngilizce ☐ Diğer ☐
	OLGU RAPOR FORMU			Türkçe ☐ İngilizce ☐ Diğer ☐
	ARAŞTIRMA BROŞÜRÜ			Türkçe ☐ İngilizce ☐ Diğer ☐

DEĞERLENDİRİLEN DİĞER BELGELER	Belge Adı		Açıklama
	SİGORTA	☐	
	ARAŞTIRMA BÜTÇESİ	☐	
	BİYOLOJİK MATERYEL TRANSFER FORMU	☐	
	İLAN	☐	
	YILLIK BİLDİRİM	☐	
	SONUÇ RAPORU	☐	
	GÜVENLİLİK BİLDİRİMLERİ	☐	
	DİĞER:	☐	

KARAR BİLGİLERİ	Karar No:13-582-14	Tarih: 21 Ağustos 2014
	Yukarıda bilgileri verilen başvuru dosyası ile ilgili belgeler araştırmanın/çalışmanın gerekçe, amaç, yaklaşım ve yöntemleri dikka alınarak incelenmiş ve uygun bulunmuş olup araştırmanın/çalışmanın başvuru dosyasında belirtilen merkez/merkezlerde gerçekleştirilmesinde etik ve bilimsel sakınca bulunmadığına toplantıya katılan etik kurul üye tam sayısının salt çoğunluğu ile karar verilmiştir.	

KLİNİK ARAŞTIRMALAR ETİK KURULU	
ETİK KURULUN ÇALIŞMA ESASI	Klinik Araştırmalar Hakkında Yönetmelik, İyi Klinik Uygulamaları Kılavuzu
BAŞKANIN UNVANI / Adı / SOYADI:	Prof.Dr.Mehmet MELLİ

Unvanı/Adı/Soyadı	Uzmanlık Alanı	Kurumu	Cinsiyet		Araştırma ile ilişki		Katılım *		İmza
Prof.Dr.Mehmet MELLİ	Farmakoloji	A.Ü.Tıp Fakültesi	E☒	K☐	E☐	H☒	E☒	H☐	
Prof.Dr.Cihan YURDAYDIN	Gastroenteroloji	A.Ü. Tıp Fakültesi	E☒	K☐	E☐	H☒	E☐	H☒	
Prof.Dr.Mehmet GÜDEL	Genel Cerrahi	A.Ü. Tıp Fakültesi	E☒	K☐	E☐	H☒	E☒	H☐	
Prof.Dr.Tanju ÖZCELİKAY	Farmakoloji	A.Ü.Eczacılık Fakültesi	E☒	K☐	E☐	H☒	E☐	H☒	
Prof.Dr.Can ATBAŞOĞLU	Ruh Sağlığı ve Hastalıkları	A.Ü. Tıp Fakültesi	E☒	K☐	E☐	H☒	E☒	H☐	
Prof.Dr.Serdar ÖZTÜRK	Tıbbi Biyokimya	A.Ü. Tıp Fakültesi	E☒	K☐	E☐	H☒	E☒	H☐	
Prof.Dr.Serap ŞİVRİ	Çocuk Sağlığı ve Hastalıkları	H.Ü. Tıp Fakültesi	E☐	K☒	E☐	H☒	E☒	H☐	
Prof.Dr.Zafer ŞEMİÇAK	Hukuk	A.Ü.Hukuk Fakültesi	E☐	K☒	E☐	H☒	E☐	H☒	
Prof.Dr.Rana ÇAKIR	Halk Sağlığı	H.Ü. Tıp Fakültesi	E☐	K☒	E☐	H☒	E☒	H☐	
Prof.Dr.Güngör UTKAN	Tıbbi Onkoloji	A.Ü. Tıp Fakültesi	E☒	K☐	E☐	H☒	E☒	H☐	
Doç.Dr.A. Ruhi SOYLU	Biyofizik	H.Ü. Tıp Fakültesi	E☒	K☐	E☐	H☒	E☒	H☐	
Doç.Dr.Derya ÖZTUNA	Biyoistatistik	A.Ü. Tıp Fakültesi	E☐	K☒	E☐	H☒	E☒	H☐	
Yrd.Doç.Dr.Nüket KUTLAY	Tıbbi Genetik	A.Ü. Tıp Fakültesi	E☐	K☒	E☐	H☒	E☐	H☒	
Uz.Dr.Önder İLGİLİ	Tıp Tarihi ve Etik	A.Ü.Tıp Fakültesi	E☒	K☐	E☐	H☒	E☐	H☒	
Mükrüm SUTAY	İşletme	-	E☐	K☒	E☐	H☒	E☒	H☐	

* Toplantıda Bulunma

2014

ASLI GİBİ

Etik Kurul Başkanının
Unvanı/Adı/Soyadı:Prof.Dr.Mehmet MELLİ
İmza:

Not: Etik kurul başkanının her sayfada imzasının alınması gerekmektedir.

T.C. SAĞLIK BAKANLIĞI
ANKARA İLİ 2. BÖLGE KAMU HASTANELER BİRLİĞİ SEKRETERLİĞİ
ETLİK ZÜBEYDE HANIM KADIN HASTALIKLARI
EĞİTİM VE ARAŞTIRMA HASTANESİ

199

17.09.2015 tarihinde EPK toplandı;

6. Ankara Universitesi Histoloji ve Embryoloji Anabilim Dalından Doç. Dr. Özgür Çınar tarafından sunulan 'Testikuler Sperm Ekstraksiyonu (TESE) sonrası seminifer tübülüslerde spermatogenik hücre varlığının araştırılması' konulu çalışmanın kabulüne,
7. Gazi Üniversitesi Sağlık Bilimleri Fakültesi Öğretim Üyesi Şengül Yaman tarafından sunulan 'Doğum salonunda görev yapan ebe/hemşirelerin yenidoğanın ilk bakımına yönelik hasta güvenliği uygulamaları' konulu çalışmanın Doğumhane Sorumlu Eğitim Görevlisi Doç. Dr. Ömer Tapısız'dan yapılan inceleme sonucunda, çalışmanın etik kurul onayının olmadığı, gönüllülük onam formunun yeterince detaylı hazırlanmadığı, danışman öğretim üyesinin bulunmadığı, hastanemizi temsilen bir çalışmacının bulunmadığı ve power analizinin yapılmadığı tespit edilmiş olup, bu eksiklikler tamamlandıktan sonra çalışmanın yapılabilirliğinin tekrar değerlendirilmesine,
8. Nutrisyonel destek algoritması ile ilgili Diyetisyen Vahide Şahin'in sunumu dinlendi. Jinekolojik hastalarda nutrisyonel destek ve yara yeri iyileşmesi konulu bir seminerin hastanemizde hazırlanıp konunun detaylı olarak değerlendirilmesine,

Doç. Dr. Fulya KAYIKÇIOĞLU
Eğitim Görevlisi

Doç. Dr. E. Serdar YALVAÇ
Eğitim Görevlisi

Op. Dr. Leyla MOLLAMAHMUTOĞLU
Hastane Yöneticisi

ÖZGEÇMİŞ

I. Bireysel Bilgiler

Ad: Masoud

Soy ad: AFSHANİ

Doğum yeri ve tarihi: İRAN-Orumiyeh 1984

Uyruğu: İRAN

Medeni durumu: Evli

Askerlik durumu: ---

İletişim adresi ve telefon: Salamis yolu, Akgöl sokak, Aven panorama apt., No13, Gazimağusa, KKTC via Mersin 10/ 05315615151-05338408070

II. Eğitim

2011-

Doktora: Ankara Üniversitesi Tıp Fakültesi Histoloji ve Embriyoloji AbD.

Tez başlığı: "Testiküler sperm ekstraksiyon (TESE) sonrası seminifer tübülüslerde spermatogenik hücre varlığının araştırılması"

2001-2008

Veterinerlik: Azad Islam Üniversitesi- Urmia Üniversitesi Veteriner Fakültesi.

Tez başlığı: "X and Y Chromosome bearing Sperm Separation via Allgrad® Density Gradient in Buffalo"

III. Ünvanlar

Veteriner Hekim

Araştırma görevlisi

Doktora öğrencisi

Öğretim görevlisi

IV. Meslek deneyimi

Araştırma Görevlisi, Royan Institute for Reproductive Biomedicine, Stem Cell Biology and Technology, Embriyoloji Departmanı, 2007-2010

Tıbbi etik grubu üyesi, Royan Institute, 2007-2010

Doktora öğrencisi, Ankara Üniversitesi Tıp Fakültesi Histoloji ve Embriyoloji AbD 2011-2016

Öğretim görevlisi, Doğu Akdeniz Üniversitesi Dr. Fazıl Küçük Tıp Fakültesi 2016-günümüze kadar

Sağlık alt etik kurulu üyesi, Doğu Akdeniz Üniversitesi 2016-2017

Öğrenci disiplin kurulu üyesi, Doğu Akdeniz Üniversitesi 2016-günümüze kadar

Sürekli eğitim kurulu üyesi, Doğu Akdeniz Üniversitesi 2016-günümüze kadar

V. Üye olduğu bilimsel kuruluşlar

İran Veteriner Hekimleri Derneği

ISRM (Iranian Society for Reproductive Medicine)

Türk Histoloji ve Embriyoloji Derneği (THED)

VI. Bilimsel ilgi alanları

X and Y chromosome bearing Sperm Separation via Allgrad® Density Gradient in Buffalo. Afshani, M., Eftekhari-Yazdi, P., Rastgarnia, A., Rezazadeh Valojerdi, M., Alipour, H., Shahverdi, A., Daneshzadeh, M.,

Pregnancy in the Miniature Caspian horse using frozen semen cryopreserved with the EquiPRO® CryoGuard™ 2 freeze medium 3 and customized freezing protocols
Alipour, H., Sharbatoghli, M., Eftekhari-Yazdi, P., Shahverdi, A., Daneshzadeh, M., Afshani, M., Mirian, S., Hamidi, H., Mohammadi, A., Rezazadeh Valojerdi, M.,

X and Y Chromosome bearing Sperm Separation via Allgrad® Density Gradient in Buffalo.
1st Batumi International Medical Summit (BIMS), July 24 – 28th 2012, Batumi, Georgia

The Effect of intraarticular Levobupivacaine on shoulder cartilage at different dosesexperimental study

21st National Electron Microscopy congress, May 28 – 31st 2013, Mersin, Turkey

Sıçanlarda Periferik Sinir Travması Sonrası Perinöral Hücrelerin İmmünohistokimyasal ve Ultrastrüktürel Olarak İncelenmesi,

12th Histoloji ve Embriyoloji Kongresi, 27-30 Mayıs 2014, Ankara, Turkey

Plantago major'un hiperkolesterolemik diyetle ateroskleroz oluşturulan tavşanlarda ateroskleroz ve aterosklerotik risk faktörleri üzerine etkileri.

13th Histoloji ve Embriyoloji Kongresi, 30 Nisan- 3 Mayıs 2016, İzmir, Turkey

VII. Bilimsel etkinlikler

11th Royan International Araştırma Ödülü Hakem Komitesi Üyesi

(11th Congress on Reproductive Biomedicine & 4th Congress on Stem Cell Biology & Technology – Sep. 2010)

Royan International Twin Congress'de Bilimsel Koordinatör- Sep. 2009

(10th Congress on Reproductive Biomedicine & 5th Congress on Stem Cell Biology & Technology)

Royan International Twin Congress Bilimsel Koordinatör- Sep. 2008

(9th Congress on Reproductive Biomedicine & 4th Congress on Stem Cell Biology & Technology)

Yürütücü komite üyesi- Royan International Twin Congress- Sep. 2008

(9th Congress on Reproductive Biomedicine & 4th Congress on Stem Cell Biology & Technology)

Yürütücü komite üyesi- "Sperm Functionality Tests in the assessment of Infertility" workshop Apr. 2009 (Royan Institute, Tehran, Iran)

Yürütücü komite üyesi- "Structure and principles of computer aided Sperm Class Analyzer" Symposium April. 2009 (Microptic S.L. (Spain), A.R.T. Co. & Royan Institute, Tehran, Iran)

Yürütücü komite üyesi- "Ovarian Cryopreservation" Workshop Sep. 2009
(Joint to the 10th Royan International Twin Congress 2009, Tehran, Iran)

Yürütücü komite üyesi- "Clinical Application of DNA Fragmentation Assessment in Male Infertility Diagnosis" Workshop Sep. 2010 (Joint to the 11th Royan International Twin Congress 2010, Tehran, Iran)

VIII. Diğer bilgiler

Katılımcı- 9th the Royan International Twin Congress, 2008 (Sep. 2008, Tehran, Iran)

Katılımcı- Monthly Scientific Conferences on Infertility of Royan Institute (7 sessions in 2008, Tehran, Iran)

Katılımcı- 2nd Iranian Proteomics Congress, 2009 (April 23-24th 2009, Tehran, Iran)

Katılımcı- 9thRoyan International Twin Congress, 2009 (European Union of Medical Specialists CME 15 hour CME credit)

Katılımcı -10thRoyan International Twin Congress, 2010 (European Union of Medical Specialists CME 15 hour CME credit)

Katılımcı- "Structure and principles of computer aided Sperm Class Analyzer" Symposium May. 2010 (Microptic S.L. (Spain), A.R.T. Co. & Royan Institute, Tehran, Iran)

Katılımcı- 1st Stem Cell Student Symposium September 23rd 2011, (Ankara University, Faculty of Medicine. Ankara, Turkey)
Katılımcı – 20th National Electron Microscopy congress (With international participation) September 25- 28th 2011, (Antalya University, Faculty of Medicine. Antalya, Kemer, Turkey)

Katılımcı – 1st Cell death Research Techniques Theory course held by Cell Death Research Committee (HÖAD) November 24-25th 2011, (Dokuz Eylül University, Faculty of Medicine. Izmir, Turkey)

Katılımcı – 11th National Histology and Embryology congress (With international participation) May 16 – 19th 2012, (Pamukkale University, Faculty of Medicine. Denizli, Turkey)

Katılımcı – 21st National Electron Microscopy congress (With international participation) May 28 – 31st 2013, (Mersin University Faculty of Medicne. Mersin, Turkey)

Katılımcı – 12th National Histology and Embryology congress (With international participation) May 27-30th 2014, (Turkish Histology and Embryology Committee, Ankara, Turkey)

Katılımcı – 13th National Histology and Embryology congress (With international participation) April 30th – May 1st 2016, (Ege University Faculty of medicine. Izmir, Turkey)

Sperm Analysis, Sperm Processing and evaluation
One month course in Royan Institute Embryology Dept. 2007 Tehran, Iran

Embryo Vitrification
Workshop joint to the Royan International twin congress. August 26-29th2008 Tehran, Iran

Optimal Treatments and Vitrification of Exess Embryos
Workshop by Origio, A.R.T. Co. January 11th 2010 Tehran, Iran

Hands-on Vitrification Training, System Origio Cryopette™
Workshop by Origio, A.R.T. Co. January 11th 2010 Tehran, Iran

Structure and Principles of computer aided Sperm Class Analyzer®(SCA)
Workshop by Microptic S.L. (Spain) in Royan Institute. May 24th 2010 Tehran – Iran

Microscopy, Imaging and Stereology

Workshop by Hacettepe University Faculty of Medicine Department of Histology and Embryology. January 14-15th 2012 Ankara, Turkey

From Gene to Protein

INTERLAB and Sigma-Aldrich Seminer Series. March 18th 2014 Ankara, Turkey

Laboratory Animals Using Hands-on Course

Workshop held by Ankara University continuing education center (ANKÜSEM). March 31st – April 9th 2014, Ankara University, Faculty of Medicine. Ankara, Turkey.

Biostatistical Analysis Course at Hacettepe University

Workshop joint to the XII National Histology and Embryology congress (THED). May 27-30th 2014. Ankara, Turkey.

Pipette choosing and pipetting at Ankara University

Workshop joint to the XII National Histology and Embryology congress (THED). May 27-30th 2014. Ankara, Turkey**.**

Scientific project preparing in health science

Workshop by Turkish Histology and Embryology Committee (THED) May 30th – June 1st 2014 Ankara University Faculty of Medicine, Ankara, Turkey

Writing workshop

Workshop held by Hacettepe University. October 1-2nd 2014, Ankara, Turkey

Labostatistic: Biostatistical course for basic laboratory science

Workshop held by Histology and Embryology Committee (THED) at Yıldırım Beyazıt Ubiversity Faculty of Medicine. May 23-24th 2015, Ankara, Turkey

IX. Dil yetenekleri

Azeri: Anadil

Farsça: Milli dil

Türkçe: Akıcı

İngilizce: Akıcı