T.C.

ANKARA ÜNİVERSİTESİ

SOSYAL BİLİMLER ENSTİTÜSÜ

ANTROPOLOJİ (FİZİK ANTROPOLOJİ)

ANABİLİM DALI

ADLİ VAKALARDA ÖLÜM NEDENLERİNİN İNCELENEREK, BUNLARIN ADLİ ANTROPOLOJİK MATERYALDEKİ TRAVMALARIN BELİRLENMESİNDE KULLANILABİLİRLİĞİ ÜZERİNE BİR ARAŞTIRMA

Doktora Tezi

Deren ÇEKER

ANKARA – 2018

T.C.

ANKARA ÜNİVERSİTESİ

SOSYAL BİLİMLER ENSTİTÜSÜ

ANTROPOLOJİ (FİZİK ANTROPOLOJİ)

ANABİLİM DALI

ADLİ VAKALARDA ÖLÜM NEDENLERİNİN İNCELENEREK, BUNLARIN ADLİ ANTROPOLOJİK MATERYALDEKİ TRAVMALARIN BELİRLENMESİNDE KULLANILABİLİRLİĞİ ÜZERİNE BİR ARAŞTIRMA

Doktora Tezi

Deren ÇEKER

Tez Danışmanı

Prof. Dr. Ayla SEVİM EROL

ANKARA – 2018

TÜRKİYE CUMHURİYETİ

ANKARA ÜNİVERSİTESİ

SOSYAL BİLİMLER ENSTİTÜSÜ

ANTROPOLOJİ (FİZİK ANTROPOLOJİ)

ANABİLİM DALI

Deren ÇEKER

ADLİ VAKALARDA ÖLÜM NEDENLERİNİN İNCELENEREK, BUNLARIN ADLİ ANTROPOLOJİK MATERYALDEKİ TRAVMALARIN BELİRLENMESİNDE KULLANILABİLİRLİĞİ ÜZERİNE BİR ARAŞTIRMA

Doktora Tezi

Tez Danışmanı: Prof.Dr. Ayla SEVİM EROL

Tez Jürisi Üyeleri:

Adı ve Soyadı:	**İmzası:**
Prof. Dr. Ayla Sevim EROL	.....
Prof. Dr. Pınar GÖZLÜK KIRMIZIOĞLU	.....
Prof. Dr. Mehmet SAĞIR	.....
Prof. Dr. Timur GÜLTEKİN	.....
Prof. Dr. Aysun BALSEVEN	.....

Tez sınavı tarihi: 22.06.2018

TÜRKİYE CUMHURİYETİ

ANKARA ÜNİVERSİTESİ

SOSYAL BİLİMLER ENSTİTÜSÜ MÜDÜRLÜĞÜNE

Bu belge ile, bu tezdeki bütün bilgilerin akademik kurallara ve etik davranış ilkelerine uygun olarak toplanıp sunulduğunu beyan ederim. Bu kural ve ilkelerin gereği olarak, çalışmada bana ait olmayan tüm veri, düşünce ve sonuçları andığımı ve kaynağını gösterdiğimi ayrıca beyan ederim. (25./06./2018)

Tezi Hazırlayan Öğrencinin

Adı ve Soyadı

Deren Geker

İmzası



KUZEY KIBRIS TÜRK CUMHURİYETİ

SAĞLIK BAKANLIĞI

YATAKLI TEDAVİ KURUMLARI DAİRESİ

Sayı. YTK.0.00-19/79-16/ 4684

Lefkoşa: 23/09/2016

Sn. Deren Çeker,
Ankara Üniversitesi,
Fizik Antropoloji Ana Bilim Dalı,
Tel: 533 8607061.

Müdürlüğümüze iletmiş olduğunuz 01/09/2016 tarihli dilekçenizde bahsedilen "Adli Vakalarda Ölüm Nedenlerinin İncelenerek, Bunların İnsan Kemiklerindeki Travmaların Belirlenmesinde Kullanılabilirliği Üzerine Bir Araştırma" konulu çalışmanızı, tez danışmanınız Ankara Üniversitesi Antropoloji Bölüm Başkanı Prof. Dr. Ayla Sevim Erol denetiminde, Dr. Burhan Nalbantoğlu Devlet Hastanesi Adli Tıp Bölümünde yapmanız Müdürlüğümüzce uygun görülmüştür.

Bilgilerinizi ve gereğini saygı ile rica ederim.

Dr. Katayon KOBAT
Yataklı Tedavi Kurumları Dairesi
Müdürü

Dağıtım: Ankara Üniversitesi, Sosyal Bilimler Enstitüsü / Dil ve Tarih Coğrafyası Fakültesi Antropoloji Bölüm Başkanlığı.

Eİ.

Adres: Bedreddin Demirel Caddesi No: 142 Lefkoşa.
Tel: (+90 392) 228 3173, 228 4011, 228 4068 / Faks: (+90 392) 228 4247

K . K . T . C .
SAĞLIK BAKANLIĞI
DR. BURHAN NALBANTOĞLU. DEVLET HASTANESİ
LEFKOŞA

Tel : + (90 392) 22 84 441
Faks: + (90 392) 22 32861

Sayı:YTK.1.01 138/17-487

Tarih: 15 Şubat 2017

İlgili Makama,

Ankara Üniversitesi, Sosyal Bilimler Ensitütüsü Fizik Antropoloji Ana Bilim Dalı Doktora Öğrencisi Deren Çeker'in " Adli Vakalarda ölüm nedenlerinin incelenerek bunların insan kemiklerindeki travmaların belirlenmesinde kullanılabilirliği " konulu tez çalışması, Tıbbi Araştırma Etiği açısından tarafımızdan uygun görülmüştür.

Gereği için bilgilerinize saygılarımızla sunulur.

Dr.Dilaver Akdur
Radyoloji Klinik Şefi

Dr. İdris Deniz
Adli Tıp Uzmanı

Dr.Sonuç Büyük
Patoloji Uzmanı ve
Başhekim Yardımcısı

Dr.Bülent Dizdarlı
Başhekim

ÖNSÖZ

Adli Bilimler'in en önemli dallarından biri olan adli tıp, günümüzde her geçen gün artmakta olan kriminal vakalarda, polise ve hukuki yetkililere sağladığı bilgiler açısından, olayların aydınlatılmasında ve mahkemelerde verilen hükümlerde ciddi derecede önemli rol oynamaktadır. Adli tıp uzmanlarının görevi, doğal veya doğal olmayan yollardan hayatlarını kaybetmiş bireyler üzerinde otopsiler yaparak, ölüm nedeni ve ölüm şekillerini araştırmak, kasıtlı veya kasıtsız ölümleri tespit etmek, kimliği belirsiz kişileri kimliklendirmek ve bu kişilerin yakınlarına ölüm belgesi sunmaktır.

Adli vakalarda bireyler, her zaman yumuşak dokuya sahip olmayabilirler. Çürümüş, sabunlaşmış, mumyalaşmış, yanmış, yarı iskelet veya tamamen iskeletleşmiş vakalarda adli tıp uzmanları, yumuşak dokunun durumundan dolayı ölüm nedeni tespitinde sorun yaşayabilmektedirler. Özellikle yumuşak dokunun olmadığı vakalar, onları bireylerin kemiklerinden bilgiler elde etmeye yönlendirmektedir. İnsan kemiklerinden biyolojik profil oluşturulması, travma çeşidi ve muhtemel ölüm sebebinin belirlenmesi Adli Antropoloji'nin çalışma alanına girmektedir. Bu bilim dalının uzmanları adli antropologlar, insan iskeletlerinden yaş, boy, cinsiyet, etnik köken, patolojik bulgular, dental bulgular ve travmalar (ölüm öncesi, ölüm zamanı, ölüm sonrası) belirleyerek tıbbi ve hukuki açıdan yetkililere yardımcı olmaktadırlar.

Adli otopsilerde, yumuşak doku ve iç organlar incelenerek ölüm sebebi kesin olarak belirlenebilirken, iskeletleşmiş bireylerde bu pek mümkün olamamaktadır. Adli antropolojide, ölüm zamanı (peri-mortem) ve ölüm zamanı sonrası (post-mortem) içerisinde meydana gelen kırıklar genellikle birbirinden farklı özellikler göstermekte, fakat çoğu zaman kemiklerin durumundan dolayı (Örn. Bölgesel kemik kayıpları, güneş ışığına maruz kalmış kemikler, çoklu post-mortem kırıklar gibi) bu durum zorlaşmakta ve hangi travmanın muhtemelen ölüme sebebiyet verdiği hakkında kesin bir şey söylenememektedir. Bu sebepten dolayı, mahkemeye sunulan adli antropolojik raporlarda, peri-mortem (ölüm zamanı) olarak belirlenen travmalar tanımlanırken konservatif bir tutum izlenmekte ve ölüm sebebi tahminlerinde genellikle 'muhtemel' kelimesi kullanılmaktadır.

Bu tezin araştırmasında, travmaya bağlı ölümlerde, ölüm sebebi adli otopsi ile belirlenmiş bireylerin kemiklerindeki travmalar, ağır yaralı olarak getirildikleri hastanede ölmeden önce çekilen Bilgisayarlı Tomografi (BT) verileri kullanılarak, RadiAnt DICOM Viewer yardımı ile üç boyutlu dijital ortamda incelenmiştir. Bu kırıkların peri-mortem süreçte gösterdikleri özellikler, farklı travma mekanizmalarından oluşan kırıkların morfolojileri ve ölüme sebebiyet veren kırık çeşitleri tespit edilerek tanımlanmıştır. Bu tez çalışması esnasında, bir adli tıp uzmanı ile uzun yıllardır adli antropoloji üzerine çalışmalar yapan bir fizik antropolog adayı birlikte çalışmış, fizik antropoloğun BT bulguları ile otopsi sonuçları karşılaştırılmış ve bulgular sonuç kısmında açıklanmıştır. Çalışma sırasında yapılan adli tıp ve adli antropolojik analizler, sonuçlar karşılaştırılıncaya dek, birbirinden bağımsız olarak gerçekleştirilmiştir. Yapılan bu çalışma ile adli

antropolojide travma tanımı ve ölüm sebebi belirlemede yaşanılan kesinlik ve güvenilirlik sorunlarına çözüm aramaya çalışılmıştır.

Bu tezi hazırlarken, 2006 yılından beri çalışmakta olduğum ve halen adli antropolog olarak görev yaptığım Kıbrıs Kayıp Şahıslar Komitesi Antropoloji Laboratuvarı'nda edindiğim tecrübeler, insan iskeletlerinden biyolojik profil çalışmaları ve kimliklendirme çalışmaları sırasında yaptığım sayısız travma analizleri esnasında gözlemlediğim çeşitli iskelet travmaları, bana profesyonel açıdan büyük katkı sağlamıştır. Yıllardır, insan iskeletleri üzerinde incelediğim travmaları, meydana geldikleri süreç içerisinde gözlemlemek bakış açımı değiştirmiş, hala adli antropolojinin en karmaşık konularından biri olan travma mekanizması ve ölüm sebebi belirleme konusundaki araştırma ve öğrenme isteğimi daha da güçlendirmiştir. Bu çalışmamda edindiğim tecrübeler, bilgiler ve sonuçların adli antropolojide travma çalışmalarına ışık tutmasını ve adli tıp bilimine yeni bir bakış açısı kazandırmasını gönülden dilerim.

Tez konumun belirlenmesinden, hazırlanma ve tamamlanmasına kadar geçen tüm aşamalarda beni destekleyen ve yönlendiren tez danışmanım ve değerli hocam Ankara Üniversitesi DTCF Antropoloji Bölüm Başkanı, Prof. Dr. Ayla SEVİM EROL'a, yoğun temposuna rağmen benimle çalışmayı kabul ederek vakalarını incelememe izin veren değerli hocam ve süpervizörüm, Dr. Burhan Nalbantoğlu Devlet Hastanesi Adli Tıp Uzmanı Sayın Dr. İdris DENİZ'e, tez izleme komitemde olumlu, teşvik edici yorumları ve yönlendirmeleriyle beni motive eden değerli hocalarım, Cumhuriyet Üniversitesi Edebiyat Fakültesi Paleoantropoloji Anabilim

Dalı öğretim üyesi Prof. Dr. Pınar Gözlük KIRMIZIOĞLU ve Ankara Üniversitesi DTCF Antropoloji Bölümü, Fizik Antropoloji Anabilim Dalı Başkanı Prof. Dr. Mehmet SAĞIR'a, Yakın Doğu Üniversitesi AEF Bilgisayar ve Öğretim Teknolojileri Öğretmenliği Bölümü öğretim görevlisi amcam, Uzm. Eser Çeker'e, Kuzey Kıbrıs Türk Cumhuriyeti Sağlık Bakanlığı'na, Lefkoşa Dr. Burhan Nalbantoğlu Devlet Hastanesi Başhekimi Dr. Bülent DİZDARLI, Radyoloji Klinik Şefi Dr. Dilaver AKDUR, Patoloji Uzmanı ve Başhekim Yardımcısı Dr. Sonuç BÜYÜK'e, Yataklı Tedavi Kurumları Dairesi Müdürü Dr. Katoyan KOBAT'a ve tüm çalışmam boyunca yardımlarını esirgemeyen Dr. Burhan Nalbantoğlu Devlet Hastanesi Radyoloji Bölümü ve Morg Bölümü çalışanlarına sonsuz teşekkürlerimi sunarım.

Eğitim-öğrenim hayatım boyunca her zaman bana inanan ve destek olan annem Rengin Çeker, babam Değer Çeker'e ve çalışabilmem için evde sessiz bir ortam sağlamaya özen gösteren sevgili oğlum Barkın Ruhi'ye en içten sevgilerimi ve teşekkürlerimi bir borç bilirim.

Deren Çeker

Ankara-2018

I- İÇİNDEKİLER

Sayfa

ÖNSÖZ 8-11

I- İÇİNDEKİLER …….. 12-13

II- KISALTMALAR 14

III- GİRİŞ ……..... 15-17

1. BÖLÜM: Adli Tıp ve Adli Antropoloji 18-25

2. BÖLÜM: Travma Biyomekaniği ve Kemik Kırıkları

2.1. Travma Biyomekaniği Karşısında İnsan Kemiği …… 26-30

2.2. Kemiğin Yapısı ve Çeşitli Kuvvetler Karşısında Tepkisi 31-32

2.3. Kuvvetin Hızı, Yönü ve Kırık Morfolojisi İlişkisi …….. 32-34

2.4. Kuru ve Taze Kemikte Kırık Morfolojileri: Peri-mortem ve Post-mortem kırık tespiti …….. 34-37

3. BÖLÜM: Adli Antropolojide Travma Çeşitleri ve Özellikleri

3.1. Ante-mortem Travma ……..... 38-40

3.2. Peri-Mortem Travma ……... 40-41

3.2.1. Ateşli Silah Travması (Balistik Travma) …….. 41-46

3.2.2. Künt Travma ……..……..... 46-53

3.2.3. Kesici/Delici Alet Travması ……..... 54-58

3.2.4. Kesici-Ezici Alet Travması …….. 59-60

3.2.5. Çeşitli Travmalar ……. 60-62

3.3. Post-mortem Travma ……... 62-64

4. BÖLÜM: Konu, Amaç, Materyal, Metot, Hipotezler

4.1. Konu ……..... 65

4.2. Amaç ……. 65-66

4.3. Materyal …… 66

4.4. Metot …… 67

4.4.1. Bilgisayarlı Tomografi (BT) tarayıcısı ve RadiAnt DICOM Viewer ile Travma Belirleme …… 68-71

4.4.2. Türk Ceza Kanununa Göre Vücutta Kemik Kırılmasının Değerlendirilmesi: Kırığın Hayat Fonksiyonlarını Etkileme Derecesi ……. 71-73

4.5. Hipotezler …… 73-74

5. BÖLÜM: Vakalar ve Bulgular …… 75-126

6. BÖLÜM: Değerlendirme ve Tartışma, Sonuç, Sorunlar, Öneriler

Değerlendirme ve Tartışma……..... 127-144

Sonuç ……..……..... 144-147

Sorunlar ……..... 147-150

Öneriler ……..... 150-152

ÖZET ……..... 152-153

SUMMARY 153-154

KAYNAKÇA 154-173

EKLER

1- Fotoğraflar 174-255

2- Tablolar 256-264

3- Grafikler 265-267

4- DBNDH Adli Tıp uzmanı Dr.İdris Deniz'in tez çalışması hakkındaki görüşleri ve değerlendirmesi 268

II-KISALTMALAR

BT: Bilgisayarlı Tomografi.

MR: Manyetik Rezonans Görüntüleme.

DBNDH: Dr. Burhan Nalbantoğlu Devlet Hastanesi.

TCK: Türk Ceza Kanunu.

III-GİRİŞ

Adli vakalarda kemiklerdeki travmalara bağlı ölümler, kasıtlı veya kasıtsız olaylar neticesinde meydana gelirler. Bu travmaların kemiklerde yarattığı kırık özelliklerinin uzmanlar tarafından incelenmesi ve neticesinde ölüm sebeplerinin belirlenmesi sadece hukuki bir gereklilik değil, insani ve toplumsal değerler açısından da önemlidir. Çünkü hukuki prosedürlerin yerine getirilebilmesi için, her bireyin nasıl öldüğünün veya öldürüldüğünün ortaya çıkarılmasına ihtiyaç vardır. Adli tıp uzmanları, suçları ve suçluları ortaya çıkarmakta ve ölüm sebebi belirlemede yetkili kişiler olarak bilinirler. Kasıtlı, kasıtsız, cinayet, intihar, doğal veya doğal olmayan ölümlerin aydınlatılması, bu uzmanların yaptıkları iç ve dış muayenelere, yani otopsilere bağlıdır. Ölmüş bireyleri incelerken adli kimya, toksikoloji, mikrobiyoloji, patoloji, genetik ve diş hekimliğinden de yararlan adli tıp uzmanları, yumuşak doku bulunmayan iskeletleşmeye yüz tutmuş veya tamamen iskeletleşmiş vakalarda adli antropoloji biliminden ve tekniklerinden yararlanmaktadır.

Adli antropoloji, fizik antropoloji metot ve tekniklerinin kullanılarak insan iskeletlerinden biyolojik profil elde edildiği ve muhtemel ölüm sebebinin belirlendiği bir bilim dalıdır. Adli antropologlar çürümüş, sabunlaşmış, ısıya maruz kalmış, iskeletleşmeye yüz tutmuş veya tamamen iskeletleşmiş adli vakalarda, kimliği belirsiz insan iskeletlerini inceleyerek yaş, boy, cinsiyet, etnik köken, dental ve patolojik bulgular belirlemekte, bu bireylerin ölüm sebeplerinin ortaya çıkarılması için tıbbi ve hukuki yetkililerle birlikte çalışmakta, maktüllerin

kimliklendirilmesinde ve cinayetlerin aydınlatılmasında önemli rol oynamaktadırlar. İskeletleşmiş bireylerin bulunduğu bir vakada, bilirkişi olarak görevlendirilen adli antropologdan travma bulgusunu doğru tanımlaması ve muhtemel ölüm sebebi hakkında bulgularını beyan etmesi beklenmektedir. Yanlış bir travma tanımı, yanlış bir ölüm sebebi tanımlamasına sebep olabilir. Bu da demektir ki, kriminal ve hukuki yetkililer bu bulgulara bakarak masum bir kişiyi ölümden sorumlu tutabilir, cinayet olan bir vakayı intihar olarak değerlendirebilir veya bir cinayeti kaza olarak değerlendirip katilin serbest kalmasına sebep olabilirler. Bu sebepten, iskeletlerden travma belirleme ve tanımlama çalışmaları nitelikli, hassas ve detaylı bir çalışma gerektirdiği kadar neticeleri de, olaya dahil veya olaydan sorumlu kişiler için hayati önem taşımaktadır. Bu yüzden, bu konuda görev yapan kişilerin alanında uzman olması, travma türlerini tanımlayabilmesi, kasıtlı veya kasıtsız meydana gelmiş ölümleri tespit edebilmesi gerekmektedir.

Bu tez çalışmasının amacı özel ve genel olarak ikiye ayrılmaktadır. Özel amacı, ölüm zamanı içerisinde (peri-mortem) meydana gelen kırıkların kırılma morfolojilerini inceleyerek, travma mekanizmasına bağlı birbirinden ayırt edici kırılma özelliklerini belirlemek, hangi travma çeşidinin/çeşitlerinin ölüme sebebiyet verdiğini belirlemek ve kemiklerden ölüm sebebi belirlemede yaşanılan kesinlik ve güvenilirlik sorunlarına çözüm aramaktır. Genel amacı, bu çalışma ile adli tıp ve adli antropolojide kullanılan teknik ve metotları bir araya getirerek, bu iki bilim dalından doğacak yeni ve kolektif bir çalışma örneği sunmak, modern adli vakalarda adli antropologların da adli tıp uzmanları ile birlikte çalışmalarının adli vakalar için önemini vurgulamak, antropoloji bilimi ile adli bilimlerin arasında bir köprü

kurmak, 1970'lerden beri Amerika ve Avrupa'da önem verilen ve yoğun bir şekilde çalışmaları sürdürülen bu mesleğin önemi ve gerekliliği hakkında KKTC'de ve Türkiye Cumhuriyeti'nde farkındalık yaratmaktır.

1. BÖLÜM

Adli Tıp ve Adli Antropoloji

Sağlıkta, adalet ve hukuk uygulamalarını ilk kez İsa'dan önce 1792-1750 yılları arasında Hammurabi Kanunları'nda görmekteyiz. Hammurabi zamanında, medikal ve cerrahi hatalara çeşitli cezaların verildiği tarih kitaplarında bahsedilmektedir. Eski İran'da (Persia) benzer yaptırımların uygulandığı, Vizigotlar zamanında da zehirleme vakaları, bebek ölümleri ve cinayet vakaları için bazı kanunların çıkarıldığı bilinmektedir (Pinherio, J. 2006).

Adli Tıp uzmanlığının meslek olarak uygulanması, ünlü bir cerrah olan Hugo de Lucca'nın 1249 yılında İtalya Bologna' da adli tıp uzmanı olarak yemin etmesiyle birlikte ortaya çıkmıştır. Belgelenmiş ilk adli otopsi, 1302 yılında Bologna'da, Bartolomea de Variagiana tarafından uygulanmış ve incelenen vakanın ölüm nedeni zehirlenme olarak tespit edilmiştir (http://adlitip.blogspot.com.cy/2006/10/2-adli-tip-ve-adli-bilimlerin-tarihesi.html). Eğitim amaçlı otopsiler, 13. Yüzyılda İtalya'da Bologna Üniversitesi'nde anatomi ve cerrahi öğretmeni olan Saliceto tarafından, hastane otopsileri ise 19. Yüzyılın sonunda Rokitansky ve Virchow tarafından yapılmaya başlanmıştır (Saukko ve Knight, 2004). Bazı yazarlar, Fransız cerrah Ambrosio Pare'yi Adli Tıp'ın babası olarak tanıtmış olsalar da, 1601'de ilk adli ve tıbbi ders kitabını yazan Papa'nın doktoru Zacchia, bu konudaki öncülerden biridir (Favero, 1991). Zacchia'nın ders

kitabı, adli bilimlerin gelişmesine sebep olmuş ve 16. yüzyılda Avrupa kanunlarına Bamberg kanunu (1571) ve Caroline kanunu (1532) eklenmiştir. Bu kanunların önemi, artık mahkemelerde adli konularda uzman kişilerin çağırılması ve mahkemede soruları yanıtlaması zorunluluğunu getirmiş olmasıdır (Saukko ve Knight, 2004). Adli otopsilerin yaygın olarak yapılmaya başlamasının esas sebeplerinden biri 20. yüzyılda Avrupa'da araba ve yol olan her yerde ölümlerin artmasından ötürü, trafik kazaları kurbanlarını ilgilendiren yeni bir alt uzmanlığa olan ihtiyacı ortaya çıkarmış olmasıydı. Bu yeni uzmanlık, kaza geçiren bir kişinin vücudunun tamamının ve yaralarının incelenmesini içermekteydi. Bu yeni alan önce Portekiz, sonra İspanya, Güney ve Latin Amerika'da yayılmış ve en son olarak da Amerika ve Birleşik Krallık'da benimsenmiştir (Pinherio J., 2006).

Türkiye'de Adli tıp eğitimini ilk kez II. Mahmut zamanında görmekteyiz. Adli tıp dersleri 1839 yılında Askeri Tıbbiye Mektebi' nde, 'Tıbbi-ı Kanuni' adı ile okutulmaya başlanmış ve 1840 yılında Ceza Kanunname-i Hümayun' u (Ceza Kanunu) yürürlüğe girmesiyle, adli olaylarda bilirkişi olarak hekimlerden yararlanılmasına dair kurallar getirilmiştir. Türkiye'de gerçekleştirilen ilk adli otopsi 1843 yılında, Avusturya Hastanesi doktoru ve adli tıp eğitmeni olan Dr. Karl Ambros Bernard tarafından başına sırık düşerek ölen bir işçiye yapılmıştır. İlk adli otopsi kuralları ve resmi bilirkişilik tanımlaması, 1879'da Usulü Muhakemati Cezaiye Kanunu'nun (Ceza Muhakemeleri Kanunu) yürürlüğe girmesi ile belirlenmiştir. Bu yasa yürürlüğe girene kadar sınırlı sayıda otopsi yapılmış ve bu yasa ile birlikte Polis Müdürlüğü'ne bağlı Zabıta Tababet-i Adliye Şubesi kurularak,

başına Dr. Ali Rüştü Paşa getirilmiştir. İlk morg müdürlüğü 1908'de kurulmuş ve başına da Dr. Ali Rüştü Paşa getirilmiştir.

Dr. Bahattin Şakir, 1909'da askeri ve sivil tıp okullarının birleştirilmesinden kurulan İstanbul Tıp Fakültesi'nde adli tıp öğretmenliği görevine getirilmiştir. 1917 yılında Adalet Bakanlığı' na bağlı Adli Tıp Müessesesi Kurulmuş ve bünyesinde Tıbbi Adli Meclisi, Morg Müdürlüğü, Kimya Müdürlüğü, Müşehadehane (Gözlem) Müdürlüğü oluşturulmuştur. Cumhuriyet Döneminde, 1946 yılında Ankara Üniversitesi Adli Tıp Anabilim Dalı, 1959 yılında Ege Üniversitesi Adli Tıp Anabilim Dalı, 1967 yılında İstanbul Üniversitesi Cerrahpaşa Tıp Fakültesi Adli Tıp Anabilim Dalı kurulmuştur. 1982 yılında Adli Tıp Müessesesi, Adli Tıp Kurumu adını almıştır. 1982' de İstanbul Üniversitesi Adli Tıp Enstitüsü ve 1983'de Ankara Üniversitesi Adli Tıp Enstitüsü kurulmuştur. (http://adlitip.blogspot.com.cy/2006/10/2-adli-tip-ve-adli-bilimlerin-tarihesi.html).

Adli antropoloji biliminin gerekliliği ve önemi, 1849 yılında Boston, Massachusetts'de meydana gelen ve kurbanın kimliğinin sadece kemik kalıntıları ve dişlerden tespit edildiği Parkman Cinayeti ile gündeme gelmiştir (https://en.wikipedia.org/wiki/Parkman%E2%80%93Webster_murder_case). 1890 yılında, Amerikalı ünlü adli antropolog William Bass'ın kendi öğrencilerini Nashvill ve Memphis Adli Tıp kurumlarındaki ofislere yerleştirmesi ile adli tıp ve adli antropoloji bilimleri arasındaki ilk köprüler kurulmaya başlanmıştır (Dirkmaat, 2012). Adli antropolojinin ve adli antropologların adli bilimlere olan katkısı, son yıllarda Bosna, Kıbrıs, Meksika, Irak, Bağdat, Arjantin, Abhazya ve birçok ülkede ortaya çıkan toplu gömüler, kıyılara vuran mülteci cesetleri, çürümüş ve yanmış

bedenlerin kimliklendirilmesi ve ölüm sebebi belirlenmesindeki ihtiyaç ile anlaşılmaya başlanmış ve giderek Avrupa'da ve tüm dünyada yayılan önemli bir bilim dalı haline gelmiştir (Berryman ve Lanfear 2012; Mundorff A.Z. Et al., 2008; Rainwater W.C. Et al., 2012). 1990'larda Amerika'da adli tıp kurumlarında aktif olarak çalışmaya başlayan adli antropologlar, hem olay yerinde hem de laboratuvarlarda çürümüş, iskeletleşmiş veya yanmış kurbanların osteolojik analizlerinde, travma belirlemelerinde ve kimliklendirilmelerinde tıbbi ve hukuki yetkililere bilgi sağlamak açısından önemli bir pozisyona sahip olmuşlardır (Dirkmaat, 2012).

Adli antropologların adli bilimlere en büyük katkılarından biri, adli otopsi yapılamayacak durumdaki insan kalıntılarından travma ve muhtemel ölüm sebebi belirleyebilmeleridir. Adli patologlar bir patlayıcı veya ateşli silah yaralanmasında yaralanma şekli ve sayısını bulmak için parçaları kabaca bir araya getirip genel bir travma tanımı yaparken, adli antropologların parçalara ayrılmış kemikleri temizleyip özenle tekrar bir araya getirmesi ve detaylı olarak analiz etmesi ve tanımlaması, travmatik yaralanmaların tıbbi ve hukuki sürecinde büyük bir adım atılmasına neden olmuştur (Dirkmaat, 2012).

Travma ve ölüm sebebi belirleme, adli antropoloji ve adli tıp bilimlerinin en önemli ve en hassas ortak noktalarından biridir. Bu analizlerin sonuçları kurbanı, kurbanın ailesini, failleri ve şüphelilerin geleceğini ömür boyu etkileyeceğinden hayati önem taşımaktadır. Bu konuda yapılan çalışmaların temeli, adli otopsilerden elde edilen bilgilere ve biyomekanik mühendislerinin laboratuvar çalışmalarındaki

bulgularına dayandırılmakta ve kontrollü deneylere dayalı ve geçerliliği olan yeni çalışmalara ihtiyaç duyulmaktadır (Dirkmaat, 2012).

Bu tezin ana konusu olan adli antropolojide travma çeşidi ve muhtemel ölüm sebebi analizlerinden detaylı olarak bahsetmeden önce, adli tıpta bu konudaki çalışmaların nasıl yapıldığını, travma çeşitlerinin nasıl belirlendiği ve değerlendirildiğine bir göz atmamız gerekir.

Adli Tıp'ta, her türlü ateşli silah, patlayıcı yaralanmaları, darp olayları, künt obje, kesici-delici, kesici-ezici alet yaralanmaları, trafik kazaları, yüksekten düşme, çeşitli ilaçlar ve kimyasallar/gazların sebep olduğu durumlar, elektrik çarpmaları, yanıklar, boğulmalar (suda/yabancı madde yutma) veya havasız kalmaya bağlı asfiksi olayları (ası, elle- iple-suda boğma/boğulma v.b), tıkama veya tıkanma, her türlü intihar veya cinayet girişimi ya da şüpheli görülen ölümler, adli olgu olarak kabul edilmektedir. Hastanelere bu sebeplerden ötürü gelen vakaları analiz eden doktorlar, Türk Ceza Kanunu'nun 280. maddesi gereğince, tespit ettikleri adli olguları hukuki yetkililere bildirmekle yükümlüdürler, aksi takdirde kendileri de hukuki süreçte sorumluluk altına girebilmektedir. (http://www.turkhukuksitesi.com/mevzuat.php?mid=5229).

Adli Tıp'da travmalar, yaralanma olarak değerlendirilir. Yaralanma, vücutta dış etkilerden dolayı meydana gelmiş, doku ve yapı bütünlüğünü bozan her türlü lezyonlara denmektedir. Adli tıp prosedürlerinde yaralanmalar, Türk Tabipler Birliğinin resmi internet sitesinde de belirtildiği gibi, genel olarak dört grupta

incelenmektedir (https://www.ttb.org.tr/eweb/adli/4.html). Bunlar; Mekanik etki ile oluşan yaralar (Ateşli silah, Kesici alet, Kesici-delici alet (kesici-batıcı)), Delici (batıcı) alet, Kesici-ezici alet, Ezici alet yaraları (Künt cisim yaraları); Fiziksel nitelikte olan yaralar (Yanık, donma, elektrik akımı, ışınların oluşturduğu yaralar); Kimyasal madde yaraları (Asit, baz, diğer kimyasal yaralar) ve Biyolojik Kökenli Yaralardır (Böcek, örümcek, yılan, akrep vb. sokmaları, vahşi hayvan ısırıkları).

Yukarıda bahsedilen tüm yaralanma çeşitleri Adli Tıp'ta bölgesel olarak incelenmekte ve buna göre raporlanmaktadır. Bunlar genel olarak, Kafa Yaralanmaları (Kafa derisi, kafatası, kafa içi yaralanmalar), Göğüs Yaralanmaları, Batın Yaralanmaları ve Ekstremite Yaralanmaları olarak değerlendirilmektedirler. Adli tıp uzmanları bu bölgelerde tespit ettikleri her yaralanmanın, kişinin bedensel olarak günlük yaşamına (mutad iştigal) ve hayati fonksiyonlarına etkisini değerlendirmektedir (Gündoğmuş Ü. Et al.., 2013; Güzel S. Et al., 2005). Bahsi geçen tüm yara çeşitlerinin tespiti, yaranın yaşı, ante-mortem post-mortem yara ayırımı, şüpheli olgularda mikroskobik muayeneler (yaradaki doku reaksiyonunu görmek için) de bu değerlendirmeler içerisinde yer almaktadır (Kotabagi R.B. Et al., 2005).

Adli tıp uzmanları kaza, cinayet, intihar, ani ve beklenmedik ölümlerde veya şüpheli ölüm durumlarında, ailelere/yakınlara ve hukuki yetkililere bilgi sağlamak adına adli otopsiler yapmaktadırlar. Adli otopsinin amacı, cesetlerin kimliğini belirlemek, ölüm zamanı, ölüm koşulları, ölüm nedeni ve şekli, yaralanma sayısı ve sırası tespit etmek, delil özelliği taşıyan materyal elde etmek (kurşun, mermi,

saçma), travma ve hastalığın birlikte olduğu durumlarda, hastalığın – varsa –ölüme katkısını belirlemek, travmaya bağlı ölümlerde lezyonları yorumlamak, travma çeşidini ve neden olan aletin cinsini ve yaralanmanın bireylerin hayati fonksiyonlarına ağırlığını belirlemek, yaralanmaya neden olan kişi/ler varsa deliller saptayarak belirlenmesine yardımcı olmak, ölüm yerinin belirlenmesine yönelik deliller saptamak, cerrahi ve dahili müdahalelerin ölüme katkısını belirlemektir (http://adlitip.blogspot.com.cy/2006/10/2-adli-tip-ve-adli-bilimlerin-tarihesi.html).

Üç çeşit otopsi bulunmaktadır; Patolojik otopsi (Özel otopsi, Hastane otopsileri, Tıbbi Otopsiler), Bulaşıcı hastalıklara yapılan otopsi (Umumi Hıfz-ı Sıhha Kanunu'na göre) ve Adli tıbbi otopsiler (Medikolegal ve Adli Otopsiler). Bu tezin araştırma konusu olan travmaya bağlı ölüm sebebi, adli otopsilerde dış muayene (harici muayene) ve iç muayene (vücut boşluklarının açılması) yapıldıktan sonra belirlenmektedir. Dış muayene, cesedin kimliğinin tespiti ve vücutta meydana gelen değişiklikler, deformasyonlar, lezyonlar, sıyrıklar, ekimozlar, ölü lekeleri ve ölü katılığını gibi bulguları belgelemek için yapılmaktadır. Bu incelemeler esnasında fiziksel özellikler (saç-sakal şekli, rengi, dövme bulgusu gibi) ve patolojik durumlar belirlenmekte, boy ölçümü, genital muayene yapılmakta ve – varsa - tedavi amaçlı girişimler belgelenmektedir. Bunun yanında kişiye ait elbiseler ve özel eşyalar da kayıt altına alınmaktadır. Adli otopside iç muayene, vücuttaki üç boşluğun açılmasıyla yapılmaktadır. Bunlar kafa, göğüs ve karın boşluklarıdır. İç muayenede, öncelikle kafatası açılmakta ve beynin durumu incelenmektedir. Daha sonra beyin dışarıya alınarak kafatası boşluğunda travma bulgusu olup olmadığına bakılmaktadır. Sonrasında, boyun, göğüs ve karın boşlukları açılarak, buradaki

organlar incelenmektedir. Kalp, akciğerler, dalak, böbrekler ve karaciğer dışarıya alınarak tetkik edilmekte, ayrıca cesetten kan ve idrar örnekleri de alınarak laboratuvara gönderilmektedir.

Adli raporlarda tespit edilen yaraların sayısı, lokalizasyonları, boyutları, sınırları, derinlikleri, trajeleri (merminin vücuttaki rotası), meydana geliş zamanları, birbirileri ile olan ilişkileri, travma mekanizması ile uyumlulukları olup olmadığı ve yaraların yaşamı tehdit edip etmediği, ölüme sebebiyet verip vermedikleri ayrıntılı olarak tanımlanmaktadır. Bu tanımalar esnasında bulgular vücuttaki bölgelere göre belirlenmekte (kafa, göğüs, boyun, batın-pelvis, etraf bölgesi) ve sonuç olarak, tüm bulgular ışığında ölüm sebebi açıklanmaktadır.

2.BÖLÜM

Travma Biyomekaniği ve Kemik Kırıkları

2.1 Travma Biyomekaniği Karşısında İnsan Kemiği

İnsan kemiklerinde, çeşitli sebeplerden dolayı meydana gelmiş travmaları tanımlamaya çalışmadan önce, travma biyomekaniğini ve insan kemiğinin yapısını iyice incelemek ve araştırmak gerekmektedir. İnsan vücudundaki organların ve kemiklerin, dış güce karşı gösterdiği reaksiyonu anlayabilmek ve açıklayabilmek adına travma esnasında insan iskeletinin biyomekanik tepkileri hakkında detaylı bir çalışmaya ihtiyaç duyulmaktadır.

Biyomekanik bilimi, çeşitli mekanik kuvvetlere maruz kalmış insanların vücutlarında gözlemlenen değişiklerin analizleri, ölçümleri ve modellemelerine odaklanmıştır (Özkaya ve Nordin 1999; Schmitt K. Et al., 2014). Fakat, bunun yanında hayvanları ve bitkileri de incelemektedir. Biyomekaniğin ilgi alanı olan kuvvetin çeşitleri çok fazladır. Bunları kısaca iç kuvvetler (moleküllerin hareketleri, hücresel düzeyde kasılabilen lifler veya kaslar) ve dış kuvvetler (çarpma, düşme gibi) olarak iki ana gruba ayrılmaktadırlar. İç kuvvetler, aşırı öksürme sebebiyle kırılan bir kaburga, tetanoz kasılmalarına bağlı kas dokularında yırtılma veya yaşlı bireylerde osteoporoza (kemik erimesi) bağlı kalça kırılması gibi vücudun kendi içerisinde meydana gelen durumlardır. Dış kuvvetler ise, günlük yaşamda

karşılaşılan kasıtlı veya kasıtsız tüm olayları kapsamaktadır (Darp, trafik kazası, yüksekten düşme, elektrik çarpması gibi).

Travma biyomekaniği, özellikle mühendisler, fizikçiler ve medikal pratisyenleri ve daha birçok uzmanlığı ilgilendiren multidisipliner çalışmaları içermektedir. Çünkü insan vücudu, hayatı boyunca birçok mekanik kuvvete maruz kalmakta ve başta yerçekimi olmak üzere, düşme, çarpma, hatta elektromanyetik alanlara maruz kalmak bile, vücutta deformasyonlara veya değişikliklere sebep olabilmektedir. Evrim sürecinde tüm canlılar fizyolojilerini mekanik etkileşimlere adapte etmişlerdir. Bunun en güzel örneği kemik onarımıdır (*bone remodelling*). Kemik onarımı, kemikteki kırığın etrafında görülen kemik örüntüsüdür. Çünkü mekanik kuvvetlerin meydana getirdikleri hasarları onarmak için, vücutta hücre gelişimi yeniden düzenlenmekte ve vücut ekstra kemik dokusu üreterek kırık bölgeyi tamir etmeye çalışmaktadır (Kimmerle ve Baraybar, 2008; Sauer, 1998; Schmitt K. Et al., 2014).

Travmayı, her zaman aniden meydana gelmiş bir olay gibi düşünmemek gerekir. Uzun zaman içerisinde, bir kuvvetin kronik olarak uygulanmasından ötürü meydana gelen travmalar da vardır. Örneğin, yüksek sesle müzik dinlemenin iç kulaktaki tüy hücrelerine zarar vermesi, maraton koşucularında aşırı egzersizden kaynaklanan mineral kaybına bağlı mikro-kırıklar veya uzun/zorlayıcı yürüyüşlerin ayaklarda meydana getirdiği mikro-kırıklar gibi durumlar oldukça sık karşılaşılan durumlardır. Çoğunlukla mikro-kırıkların doku yenilenmesi açısından bir avantaj olduğu düşünülmektedir (Schmitt K. Et. al, 2014). Fakat tüm bu örneklerde vücudun

travma mekanizmasına karşı tolerans seviyesi ve kemiğin rekonstrüksiyon aşamaları birbirinden farklıdır.

Tüm travma incelemelerinde yaş ve cinsiyet önemli bir unsurdur. Travmanın kemikler üzerindeki etkisi, bireylerin yaşlı, genç, kadın veya erkek olmasına veya hangi kemikte meydana geldiğine bağlı olarak değişkenlik gösterebilmektedir (Schmitt K. Et al, 2014). Çünkü insanın yumuşak dokusu, organları ve tüm vücudu, yaş ile birlikte travma toleransına gösterdiği direnç seviyesinde farklılıklar göstermektedir. Buna sebep olan şeyler çeşitli olmakla birlikte, özellikle yaş ilerledikçe vücuttaki su oranının düşmesi ve buna bağlı olarak yumuşak dokunun sertleşmeye başlaması, böylece yumuşak dokunun yaralanma ile baş etme seviyesinin düşmesi örnek verilebilir. Bilimsel araştırmalar özellikle 30-40 yaşlarından sonra yavaş yavaş kemiklerde mineral kaybı başlamasının ve yaralanmalarda kemik kırılmalarının yaşın ilerlemesiyle birlikte çoğalmasından bahsetmektedir (Schmitt K. Et al., 2014). Buna karşılık adolesent bireylerde, travma biyomekaniği çok farklı işleyebilmekte ve birbirinden farklı vakalarla karşılaşılabilmektedir. Çocuklar küçük yetişkinler olmadıklarından, kemik yapılarının travma mekanizmalarına vereceği tepkilerin de yetişkinler gibi olması beklenememesi gerekir. Çocuklarda görülen yaralanma/travma çalışmaları, deneysel çalışmaların az olmasından dolayı sadece ana metotlardan oluşmaktadır (Pierce M.C. Et al., 2004; Schmitt K. Et al., 2014). Bu konudaki en önemli katkı Amerika Birleşik Devletleri'nde Pennyslvania şehrine bağlı Philedelphia'daki, Philedelphia Çocuk Hastanesi'nin Yaralanma Araştırmaları ve Önleme Merkezi tarafından yapılmaktadır (https://injury.research.chop.edu).

Kemik, kalsiyum hidroksiapatit (inorganik matris) kristalleri içerisine yerleşmiş kollajen liflerinden (organik matris) oluşan heterojen bir materyaldir. Organik matris kemiğe esneklik, eğilebilirlik ve gerilmeye karşı güç sağlarken, inorganik matris kompresyona karşı sertlik, katılık ve dayanma gücü vermektedir (Pearson ve Lieberman, 2004; Symes S. Et al., 2012; White ve Folkens, 2000). Bu organik ve inorganik materyaller, insan iskeletine gündelik hayatında karşılaştığı dış kuvvetlere ve travma gibi ekstrem kuvvetlere karşı, hem güç hem de esneklik kazandırmaktadır (Pearson ve Lieberman, 2004). Medikal uzmanlar ve antropologlar kemik kırılması biyomekaniğini açıklamak için çoğunlukla mühendislik çalışmalarına başvururlar (örn. Galloway, 1999). Adli antropologlar kemiklerdeki travmaları tanımlama ve açıklama bakımından biyomekanik mühendislerinden farklıdırlar. Mühendisler kırıkların fiziğine odaklanmakta ve kemiklerin anatomik fonksiyonları dışında, kemiğin her bir bölümünün materyal özelliklerini ve zayıf noktalarını değerlendirmek için vücut parçaları veya modellerle deneyler yapmaktadırlar. Adli antropologlar ise yaşayan bir insan vücudunun travmaya karşı gösterdiği reaksiyona ve meydana gelen kemik kırıklarının tanımlanmasına önem vermektedir.

Yukarda da bahsedildiği üzere, insan vücudunda kırıklara sebep olabilecek iç ve dış kuvvetler vardır. İnsan kemiklerindeki kırılmalar, dış kuvvet ile vücudun iç kuvvetinin arasındaki etkileşime bağlı olarak değişmektedir. Dış kuvvetin şiddeti ve verdiği zarar, dış kuvvetin etkilediği bölgedeki yumuşak doku kalınlığı ve kemik kalınlığı ile yakından ilgilidir. Bir kemiğin kırılmasına sebep olan beş temel kuvvet vardır. Bunlar sıkıştırma, germe, eğme, bükme ve koparma kuvvetleridir (Gozna,

1982; Symes S. Et al., 2012). Travma biyomekaniğinde, mühendislerle antropologların ayrıldığı bir konu vardır. Mühendisler, oluşturdukları kuramsal biyomekanik çalışmalarda gerilme ve sıkıştırma kırıklarını gözlemleyebilirken, antropologların bunu gerçek hayatta yaşanmış kırıklarda gözlemleyebilmeleri mümkün değildir (Symes S. Et al., 2012). Çünkü gerçek hayatta, kırıklarda gerilme, sıkıştırma, koparma veya bükme kuvvetleri sıklıkla tek bir olay içerisinde meydana gelmektedir. Özkaya ve Nordin'e göre (1999) bir kemik deformasyonunun derecesi birçok faktöre bağlıdır. Bunlar, dış kuvvetin büyüklüğü, yönü, ne kadar süre ile uygulandığı; materyale bağlı özellikler, objenin şekli, ısı ve nemlilik gibi çevresel faktörlerdir. Bu yüzden, travma analizlerinde tek bir kuvveti ele alıp ona göre tanımlama yapmak doğru değildir. Bu sebepten kemik kırıkları incelenirken dış kuvvetin gücünü de hesaba katmak gerekmektedir.

Travma biyomekaniğinde kırılmalara sebebiyet veren dış kuvvetleri, yavaş kuvvetler ve hızlı kuvvetler olarak iki ana kategoride incelememiz mümkündür. Yavaş kuvvetler fiziksel saldırılar, trafik kazaları, yüksekten düşme, uçak kazalarını ve patlayıcıları içermektedir. Buna karşılık hızlı kuvvetler, balistik yaralanma olaylarını kapsamaktadır. Bunun yanında, kemik kırılmasına sebep olan faktörler çeşitli ve karmaşık olabilirler. Fakat yine de, kırıkların lokasyonu, görüntüsü ve morfolojik özellikleri, kuvvetin hızı ve büyüklüğü, yaralanma anında vücudun pozisyonu hakkında temel ipuçları ortaya koyabilmektedir (Gozna, 1982; Gurdjian E.S. Et al., 1950; Reilly ve Burnstein, 1974; Symes S. Et al., 2012). Bu kuvvetlerin neler oldukları ve kemikler üzerinde meydana getirdikleri morfolojik özellikler Bölüm 2'de detaylı olarak anlatılmıştır.

2.2. Kemiğin Yapısı ve Çeşitli Kuvvetler Karşısında Tepkisi

Kemik gerilme kuvvetine karşı heterojen, anizotropik (eksenleri boyunca farklı), viskoelastik (elastik, eski haline dönebilen), zayıf yapıda ve kolay kırılabilir özellikler göstermektedir (Gozna, 1982; Pearson ve Lieberman, 2004; Reilly ve Burnstein, 1974; Symes S. Et al., 2012). Bu konuda yapılan bilimsel çalışmalarda, içinde kollajen liflerin bulunduğu, kendine özgü yapısı ile uzun kemiklerin, ekseni boyunca çarpan dış kuvvetlere karşı koyma eğilimi gösterdikleri gözlemlenmiştir. Fakat şaftına enine doğru çarpan dış kuvvetlere o kadar dayanıklı olmadığı rapor edilmiştir (Frankel ve Nordin, 2001; Gozna, 1982; Symes S. Et al., 2012). Bunun yanında kemiğin viskoelastik olması, ona kuvvet karşısında yaylanma ve kuvvet ortadan kalkınca eski haline dönebilme özelliklerini vermektedir (Frankel ve Nordin, 2001; Gozna, 1982; Harkess et al., 1996; Özkaya ve Nordin, 1999).

Yavaş hızda uygulanan bir kuvvete karşı kemik, kuvvetin geri çekilmesiyle birlikte orijinal şekline dönerek *elastik deformasyon*la, kalıcı deforme olarak *plastik deformasyonla*, veya kırılarak tepki vermektedir. Fakat, ateşli silah/balistik travması gibi hızlı kuvvetlerde kemiğin parçalanmasının nedeni, içindeki yüksek mineral içeriğinin ve hızlı kuvvetin gücü karşısında şok dalgalarını emmekte zayıf olmasından kaynaklandığı söylenmektedir (Symes S. Et al., 2012). Kemik, eğme/eğilme kuvvetine karşı zayıftır ve kemiğin elastik ve kollajen yapısı, dış kuvvet karşısında eğilebilmesine ve sünmesine neden olmaktadır. Bunun yanında organik olmayan unsurlar (hidroksiapatit) kemiğin %65'ni oluşturduğundan, kemiğin sıkıştırma kuvvetine maruz kalması durumunda, gerilmeye göre yaklaşık iki

kat daha güçlü olmasını sağladığı belirtilmektedir (Symes S. Et al., 2012). Kemiğin çeşitli kuvvetler karşısında gösterdiği bu tepkiler, kemik kırıkları üzerine yapılan çalışmalarda temel olarak alınmaktadır.

Yaşayan bir insanın kemiği, karşı koyabileceğinden daha fazla bir dış kuvvet karşısında kırılmaktadır. Karşı koyabileceği kadar kuvvet karşısında önce eğilmekte, kuvvet çekildikten sonra ya eski haline dönmekte, ya da deformasyona uğrayarak şekil bozulması göstermektedir. İnsan kemiğinin farklı kuvvetler karşısında nasıl tepkiler verdiğini, Young'ın kuvvet karşısında dayanıklılık grafiğini kullanarak açıklamamız mümkündür (Tablo 1). Elastiklik, uygulanan kuvvetin kaybolması ile birlikte kemiğin eski haline dönmesi olarak tanımlanmaktadır. Elastik safhada, dış kuvvetlerin kaldırılması ile birlikte tüm deformasyonlar eski haline dönmektedir. Buna karşılık plastiklik, elastik safhadaki dayanma eşiğinin geçilip, kalıcı deformasyonların meydana geldiği safhaya verilen isimdir (Frankel ve Nordin, 2001; Hildebrand ve Goslow, 2001; Gozna, 1982; Özkaya ve Nordin, 1999; Reilly ve Burnstein, 1974).

2.3. Kuvvetin Hızı, Yönü ve Kırık Morfolojisi İlişkisi

Hareket eden bir objenin yarattığı kinetik enerji, kendi kütlesinin (m) yarısı ile objenin hızının (v) karesinin çarpımına eşittir ($E_k = ½ mv^2$). Bunun sonucunda meydana gelen hızlı ve yavaş kuvvetler, sahip oldukları enerji ile alakalı olarak, kemikler üzerinde farklı kırık özellikleri oluşturmaktadırlar. Birbirinden farklı hız ve enerjiye sahip kuvvetlerden meydana gelen kırıklar karşılaştırıldıklarında, kırılma

morfolojilerinin birbirinden farklı ve çıplak gözle ayırt edilebilir olduğu görülmüştür. Yıllardır bu konuda yapılan biyomekanik çalışmalar, kemiğin yavaş bir kuvvete daha az dayanma gücü olduğunu göstermiştir. Bunun sebebi, hızlı kuvvete karşılık yavaş bir kuvvetin kemiğe daha uzun süreli uyguladığı baskıdır. Buna karşılık, kemiğin yüksek hızdaki bir güce dayanma oranının yüksek olması, yavaş kuvvetlerdeki eğilme ve eski haline dönme sürecini geçirmemiş olmasına dayandırılmaktadır. Yüksek enerji sebebiyle kemik doğrudan kırılmakta veya parçalanmaktadır. Yüksek enerjili kuvvetler sırasında kemik, viskoelastik materyal özelliği yerine daha çok bir cam gibi reaksiyon göstermektedir (Gurdjian et al., 1950; Özkaya ve Nordin, 1999; Reilly and Burnstein, 1974, Symes S. et al., 2012). Sonuç olarak, insan kemiğinin hızlı (yüksek enerjili) ve yavaş kuvvetlere (düşük enerjili) karşı gösterdiği tepkiler ve buna bağlı kırılma özellikleri, ateşli silah travmaları (balistik travma), künt travma, kesici/delici, kesici-ezici alet travmalarının birbirinden ayırt edilebilmesine olanak sağlamaktadır.

Kemiğin kırılma çeşitleri birçok uzman tarafından incelenmiş ve sınıflandırmalar yapılmıştır (Gozna, 1982; Kimmerle ve Baraybar, 2008; McNulty, 2016; Tencer, 2006). Bir kemiğin kırılma şeklinin sadece dış kuvvetin hızına değil, yönüne, hangi kemiğe uygulandığına ve bireyin o durumdaki anatomik pozisyonuna bağlı olduğu görülmüştür. İlk bakışta, kırıkları basit kırıklar ve çok parçalı kırıklar olarak ayırabiliyor olsak da, kendi içlerinde farklı kırılma çeşitlerine göre farklı isimlere sahip olduklarını görmekteyiz. Bunlar genel olarak, lineer, transvers, oblik, konsantrik, ışınsal, spiral kırıklar, çökme kırıkları ve çoklu kırıklar şeklinde tanımlanmıştır. Lineer kırıklar, tekli kırıklardır. Tek bir çizgi halindedirler, boyutları

kısa veya uzun olabilmektedir. Transvers kırıklar, kemiğin şaftına dikey olarak meydana gelirler. Oblik kırıklar, kemiğin diyafizine diyagonal (çaprazlama) şekilde meydana gelmiş kırıklardır. Genelde, sıkıştırma ve eğme kuvvetlerinin birlikte görüldüğü travmalara özgü bir kırılma şeklidir (McNulty, 2016). Konsantrik kırıklar, genelde kafatasında ve kalça kemiklerinde görülen daire/ler şeklindeki kırıklardır (Kimmerle ve Baraybar, 2008). Işınsal kırıklar, darbe noktasından çeşitli yönlere yayılan lineer kırık/lar şeklindedirler. Çökme kırıkları, genelde künt travma özelliği olup, kemiklerde darbe noktasında içe doğru çökmeler şeklinde görülmektedir. Çoklu kırıklar ise kemiğin yüksek enerjili kuvvetlerden dolayı küçüklü büyüklü birçok parçaya ayrılarak parçalanmasına denmektedir.

2.4. Kuru ve Taze Kemikte Kırık Morfolojileri: Peri-mortem ve Post-mortem kırık tespiti

İnsan kemiklerinde travma analizi yaparken karşılaşılan, belki de en önemli ve çoğu zaman zorlayıcı durum, travmatik olayın ne zaman meydana geldiğini tahmin edebilmektir. Bu tahminler kemikler üzerinden yapıldığından, tahminin kolaylığı veya zorluğu, kemik dokusunun durumuna ve kemiğin ne kadar iyi korunduğuna bağlıdır. Örneğin; ateşe veya güneş ışığına maruz kalmış veya hayvanlar tarafından kemirilmiş kemiklerde, bu tür tafonomik sebeplerden dolayı tahminler zorlu ve riskli olabilmektedir. Kuru ve taze kemikte meydana gelen kırıkların kendilerine özgü özellikleri olmasına rağmen, bazı durumlarda bu özellikleri birbirilerinden ayırmak oldukça güçtür. Böyle durumlarda, kırık yüzeylerinin morfolojileri incelenerek travmanın zamanı hakkında tahmin

yapılabilmektedir. Kırık yüzeyinin görüntüsü, kırılma yönü, kırılma özellikleri ve kortikal kemikle arasındaki renk ve yapı farklılıkları gibi makroskobik incelemelerle tespit edilebilen özellikler, bazen zamanlama tahmini için yeterli olabilse de, zorlayıcı durumlarda mikroskobik incelemelere (Örn. Portatif taşınabilir mikroskoplar, SEM cihazı gibi) de başvurulmasını gerektirmektedir.

İnsan vücudundaki kemiklerde yüksek miktarda nem ve taze ilik bulunması, kemiğe esneklik sağlayarak yüksek derecedeki bir kuvveti emme, gerilmeye ve deformasyona karşı dayanabilme özellikleri verir (Wheatley, 2008). Kuru kemik, sert ve gevrek olduğundan taze kemikteki gibi elastiki ve plastiki özellikler taşımaz. Bu sebepten, düşük derecedeki bir kuvvetle çok kolay kırılabilir. Taze kemikte meydana gelmiş kırıklar, adli antropolojide peri-mortem kırıklar olarak değerlendirilirler. Bu kırıklar, travma anından başlayarak kemiğin kollajen yapısını koruduğu zaman dilimine kadar olan süreci içermektedir. Kısacası, ölüm gerçekleşse bile, kemiğin taze olduğu zaman dilimi içerisinde meydana tüm kırıklar adli antropolojide peri-mortem kırıklar olarak değerlendirilmektedirler. Peri-mortem kırıklar taze kemiklerde meydana geldiğinden ve taze kemik dış kuvvet esnasında yaylandığından, dalgalı bir kırılma özelliği göstermektedir. Bu kırıklar, düz bir çizgi halinde değil de, daha çok eğri, dalgalı, spiral ve bazen konsantrik şekilli görüntüler sergilemektedirler. Taze kemik kırıklarının (peri-mortem) yüzeyleri incelendiğinde genellikle pürüzsüz, küt, renkleri kortikal kemikle uyumlu, koyu ve mat olduğu gözlemlenmektedir. Diğer taraftan kuru kemik kırıkları (post-mortem), genelde düz bir çizgiyi andıran görüntüde veya zigzaglar şeklinde olup, kırık yüzeyleri pürüzlü, kabarık ve renk olarak genellikle kortikal kemikten daha açık renkte

görülmektedirler. Araştırmacılar, peri-mortem kırıklardaki kırık yüzeyi ile kortikal kemik yüzeyinin aynı renkte olmasını, bu kırığın post-mortem dönemden önce meydana gelmiş olmasıyla ilişkilendirmektedirler. Bunun sebebi, kırığın çürüme ve tafonomik lekelenmeden önce meydana gelmiş olmasındandır (Wieberg ve Wescott, 2008). Peri-mortem ve post-mortem ayırımına katkısı olan bu renk farklılığı her zaman için güvenilir bir yöntem değildir. Tafonomik sebeplerden zarar görmüş, yanmış, güneş ışığına maruz kalarak beyazlaşmış veya renk değiştirmiş kemiklerde kırık yüzeyi ile kortikal kemiğin aynı renkte olması, bu renk farkı özelliğine çok güvenmemek gerektiğini göstermektedir. Böyle durumlarda kırığın yüzeyine değil, kırılma özelliklerine ve şekline yoğunlaşmak daha doğru bir davranış olarak kabul edilmektedir.

Post-mortem kırıklar, kemiğin kuru olduğu zaman dilimi içerisinde, kasıtlı veya kasıtsız olaylar sonucunda meydana gelirler. İskelet kalıntıları güneşe, havaya, kuma, rüzgara veya ateşe maruz kaldığında içindeki nemi ve kollajen liflerinin özelliklerini kaybeder. Organik unsurlarını kaybeden kemik, bozulmaya ve parçalara ayrılmaya başlar. Parçalara ayrılma esnasında, kemiğin kortikal yüzeyinde sayısız kırıklar meydana gelir ve bu kırıklar mozaik görünümünde ince bir tabaka oluştururlar. Bu kırık parçacıkları, daha sonra tabakalara ayrılarak pul pul dökülürler. Kemiğin yüzeyinde meydana gelen bu post-mortem kırıklar ve çatlamalar, travmalar konusunda tecrübesiz biri için yanıltıcı olabilmektedir. Taze ve kuru kemik kırıklarının morfolojilerini ortaya koymak ve bu konudaki yanılma yüzdesini en aza indirmek için birçok araştırmacı bu konuda deneysel çalışmalarda bulunmuştur. Bu çalışmalar içerisinde en dikkat çekici olanlardan biri, B. P.

Wheatley (2008), Drop Weight Impact Test Makinesi kullanarak, 76 geyiğin uyluk kemiği üzerinde (42 taze ve 34 kuru kemik) yaptığı çalışmadır. Wheatley bu çalışması ile bazı peri-mortem kırık özelliklerinin, kuru kemik üzerinde de gözlemlenebilir olduğunu ispatlamıştır. Bu konudaki en önemli bulgusu, bir taze kemik (peri-mortem) kırığı özelliği olarak kabul edilen Kelebek Kırığı'nı (*Butterfly Fracture*) üç kuru kemikte ve bir taze kemikte meydana geldiğini tespit etmesidir. Post-mortem kelebek kırıkları ayrıca Ubelaker ve Adams'ın (1995), Weiberg ve Wescott'un (2008) çalışmalarında da yer almaktadır.

Kısacası peri-mortem ve post-mortem kemik kırıkları adli antropoloji çalışmalarının odak noktasında yer almaktadır. Bu konuda yapılmış tüm çalışmalar bu iki farklı zamanda meydana gelmiş kırıkların kesin olarak hangi durumlarda birbirinden ayrıldığı ve hangi durumlarda aynı özellikleri gösterdiği üzerine olmuştur. Fakat bu çalışmalar sadece kadavralar veya hayvanlar üzerinde yapılabildiğinden, hem insan hakları, hem de hayvan hakları açısından problem yaratmakta ve bundan dolayı sınırlı sayıda gerçekleştirilebilmektedir.

3. BÖLÜM

Adli Antropoloji'de Travma Çeşitleri ve Özellikleri

3.1. Ante-mortem Travma

Birinci bölümde bahsedilen ve travmalara neden olan kuvvetlerin meydana getirdiği hasarları onarmak için vücudun, hücre gelişimini yeniden düzenleyerek kendi kendini tamir etmeye çalıştığı bilinmektedir (Kimmerle ve Baraybar, 2008; Sauer, 1998; Schmitt K. Et al., 2014). Ante-mortem travma, bireylerin günlük hayatlarında, kemiklerinde meydana gelmiş ve yaşarken iyileşmiş veya iyileşmekte olan kırıkları içermektedir. Kısaca ante-mortem travma, insan kemiğinde gözlemlenen iyileşmeye (kaynaşmaya) bağlı osteojenik oluşumlardır.

İyileşme, kırılma anından itibaren başlamakta ve kaynaşmaya kadar devam eden süreçte bazı safhalardan geçmektedir. Kırılan bir kemikte, kırık bölgesinde öncelikle *hematom* meydana gelir. Hematom, travma bölgesinde, deri altında bölgesel kan birikmesine verilen isimdir. Daha sonra o bölgedeki bağ ve kıkırdak dokusunda, *fibrokartilaj kallus* oluşumu görülür. Bu safhadan sonra, süngerimsi kemikte onarım başlar ve *kemiksi kallus* meydana gelir. Kallus oluşumu, kemik kırığını örerek/sararak tamir eder ve kırığın kaynaşmasını sağlar (Lieberman ve Friedlaender, 2005). Kısacası kallus formasyonu, kemiğin kendi kendini onarmaya çalışması neticesinde oluşan kemik örüntüsüne verilen isimdir ve ayrıca ante-mortem travmayı belgeleyen en önemli bulgulardan biridir. (Fotoğraf-1).

Bunun yanında, ante-mortem kırığın kırılma özellikleri, travma çeşidinin belirlenmesinde (balistik/künt/kesici/delici/kesici-ezici); kırığın her iki kenarının kaynaşma derecesi, travmanın yaşının tespitinde (ölüm zamanına yakınlık veya uzaklık açısından) ve kaynaşma şekli de (iltihaba bağlı delikler, dislokasyon, medikal implantlar gibi) bireyin tıbbi yardım alıp almadığına işaret eden önemli bulgular olarak kabul edilmektedir. Kırık bölgesinde iyileşme bazen tamamlanmış, bazen de hâlâ kaynaşma durumunda görülebilmektedir. Bir iskelet üzerinde kaynaşma safhasında tespit edilen bir kırık, bu bireyin ölümüne yakın bir zaman içerisinde bu travmayı yaşamış olduğunu ispatlayan bir bulgudur (Barbian ve Sledzik, 2008). Hatta bu bilgi kimliklendirme açısından büyük önem taşımaktadır. Çünkü kaynaşmakta olan bir kırık, alçıda olan bir bacağa veya bir kola işaret ettiğinden, aranılan kişi listesinden bu bireyleri tespit etmek daha kolay ve hızlı olabilmektedir. Farklı zamanlarda meydana gelmiş ölüm öncesi kırıkların kaynaşma durumu incelenerek, hangisinin daha önce, hangisinin daha sonra meydana geldiği de tespit edilebilmektedir. Kaynaşma özelliklerine bakılarak o bireyin tedavi olup olmadığı da anlaşılabilir. Örneğin, ayağını kırdıktan sonra tedavi görmemiş bir bireyin ayağı yanlış noktadan birbirine kaynaşacak ve bu durum disabiliteyi artıracaktır (topallama, aksama gibi.) (Fotoğraf-2).

Medikal implantlar, ampütasyonlar veya kemiklerde görülen ameliyat izleri de ante-mortem bulgular içerisinde yer alır (Fotoğraflar-3, 4). Medikal implantlar, adli vakalarda bireylerin kişisel bilgilerine erişimi hızlandırdıklarından dolayı önemlidir. Hastanede takılan her implantın bir seri numarası vardır ve takılan kişiye özeldir. İmplant takılan bir bireyin kimlik bilgilerine, implantın seri numarasına

bakılarak hastane arşivinden ulaşılabilmektedir. Ampütasyonlar, bireylerin yaşarken sahip oldukları fiziksel görünümlerine etki eden durumlar olduklarından, kimliği bilinmeyen bireylerin tespitinde büyük önem taşımaktadırlar. Eli, kolu, bacağı, ayağı veya parmağı eksik olan bireylerin iskeletlerinde bunlar kolay tespit edilebildiğinden, bu vakalardaki kimliklendirme süreci de hızlanmaktadır.

Kısacası ante-mortem bulgular, bireylerin ölümden önceki hayatları ve sağlık durumları hakkında bilgiler edinebileceğimiz önemli delillerdir. Ante-mortem travmalar, iskeletleşmiş bireylerin ölmeden önce, yaşamlarında başlarından geçen olaylara ışık tutarak kimliklendirilmelerine yardımcı olmaktadır. Ante-mortem kırıkların kemik üzerinde tespiti, peri-mortem ve post-mortem kırıklara kıyasla çok daha kolay ve anlaşılırdır. Tabi ki bu tespitler sırasında yaş, cinsiyet, patolojik durumlar ve beslenme gibi unsurların kaynaşmanın sürecini etkileyebilen faktörler olduğu da unutulmamalıdır.

3.2. Peri-mortem Travma

Adli antropolojide peri-mortem travma, ölüm zamanı ve hemen sonrasında kemiğin hala taze ve kollajen yapısını koruduğu süre içinde, kemiklerde meydana gelen hasarları içermektedir. İnsan iskeletlerinde, peri-mortem zamanda meydana gelen travmalar genel olarak beşe ayrılmaktadır; Ateşli Silah (Balistik) Travmaları, Künt Travma, Kesici/Delici Alet Travmaları, Kesici-Ezici Alet Travmaları ve Çeşitli Travmalar. Çeşitli travmalar; Termal Travma (yanmış kemikler), Kimyasal Travma

(zehirlenme, kimyasalların sebep olduğu ölümler) ve Patolojik Travmalar'dır (osteosarcoma v.b).

Bu tezin konusu, kemiklerdeki ölüm zamanına ait kırıklarla ilgili olduğundan, peri-mortem travma çeşitleri ve bu travmalara özgü kırık özellikleri üzerinde detaylı durulacaktır.

3.2.1: Ateşli Silah Travmaları (Balistik Travma)

Ateşli silah travmaları, kemiklerde gözlemlenen kurşun deliklerini ve kurşunun yarattığı yüksek enerjiden kaynaklanan kırıkları içermektedir. Bu travma çeşidi ile ilgili en önemli iki husus, kemikler üzerinde giriş ve çıkış deliklerini tespit etmek ve mümkünse bunların birbirileri ile olan ilişkilerini saptamaktır.

Giriş ve çıkış deliklerinin kendilerine özgü özellikleri vardır. Örneğin kafatasındaki giriş delikleri, kemiğe giriş yaptıkları ektokraniyal yüzeyde hatları çoğunlukla yuvarlak, yuvarlağa benzer veya oval bir görünüm sergilemektedirler (Fotoğraf-5). Aynı deliğin endokraniyal yüzeyinde iç şev oluşumu görülmektedir (Fotoğraf-6). Bu oluşum, kurşunun bu noktadan giriş yaptığına işaret eden en önemli bulgudur. Çıkış delikleri, kafatasında ektokraniyal yüzeyde dış şev oluşumuna neden olmaktadırlar. Şev oluşumu, kurşunun kemiğe girişi ve çıkışı esnasında kendisiyle birlikte götürdüğü kemik parçacıklarından dolayı oluşan huni/külah şeklindeki bulgulara denmektedir (Fotoğraf-7). Kafatasında, genelde çıkış deliğinin endokraniyal yüzeyinde şev oluşumu görülmesi beklenmez (Fotoğraf-8). Bazı

durumlarda, kurşunun kemiğe olan açısına veya atış mesafesine bağlı olarak giriş deliklerinde ve çıkış deliklerinin diğer taraflarında hafif şev oluşumları görülmektedir. Kısacası giriş delikleri giriş yaptıkları noktada iç şev, çıkış delikleri ise dış şev oluşturmakla karakterizedirler. Kurşunun çıkış yaptığı noktada, yüksek enerji ile birlikte kırıp götürdüğü minik kemik parçacıkları, çıkış deliklerinin giriş deliklerinden daha büyük görünmesine sebep olmaktadırlar. Bu nedenle giriş delikleri, çoğunlukla çıkış deliklerinden daha küçük boyutlara sahiptirler. Ateşli silah yaralanmalarında, giriş ve çıkış deliklerinden yayılan, yüksek enerjiden kaynaklanan ışınsal kırıklar görülebilmektedir (Fotoğraf-9). Yine enerjiye bağlı olarak, yüksek enerjili durumlarda konsantrik kırıklar (Fotoğraf-10), çoklu kırıklar ve parçalanmalar (Fotoğraf-11), düşük enerjili durumlarda lineer (tekli) kırıklar veya kırıksız delik bulgularına da rastlanmaktadır (Fotoğraf-12) (Berryman ve Symes, 1998; Byers, 2010; Gina ve Hart, 2005; Kimmerle ve Baraybar, 2008; Passalacqua ve Rainwater, 2015; Rockhold, 1996)

Ateşli silah travmalarında giriş deliği elektronik kaliperle ölçülerek, kurşunun kalibre çapı yaklaşık olarak tespit edilebilmektedir. Kemik üzerinde, kurşun giriş ve çıkışlarının yarattığı kırıkların miktarı ve yoğunluğu incelenerek, atış mesafesi ‘yakın’ veya ‘uzak’ olarak tahmin edilebilmektedir (Gradašèeviæ et al., 2013, Kimmerle ve Baraybar, 2008, s.372). Uzak mesafeden ateş edilen durumlarda daha az sayıda ışınsal kırıklar, lineer kırıklar, kırıksız veya sadece giriş ama çıkışı olmayan kurşun delikleri (kafatası içinde kalmış kurşunlar) veya mesafeden dolayı enerjisini kaybederek kemiğe saplanıp kalan kurşun bulgularına rastlanılması mümkündür (Kimmerle ve Baraybar, 2008). Bunların yanında, atipik kurşun

yaralanmalarına rastlamak da mümkündür. Örneğin, çoğunlukla bir künt travma özelliği olan çökme kırıklarının, ateşli silah travmalarında görülmesi beklenmemektedir. Fakat kurşunun, kemiğe giriş yapmayarak yakın noktada durduğu ve kemiğin iç yüzeyinde çökme kırığına sebep olduğu vaka örnekleri de vardır (Passalacqua ve Rainwater, 2015 –s.14-17) (Fotoğraflar-13, 14).

Kurşun giriş veya çıkış deliklerinden başka, hem giriş hem de çıkış özelliklerini aynı anda gösteren, anahtar deliği görünümdeki teğet kurşun yaralanmaları vardır. Anahtar deliği yaralanmasının en belirleyici özelliği ise, hem iç hem dış şevin aynı yüzeyde birlikte görülmesidir (Fotoğraf-15). Endokraniyal yüzeyinden bakıldığında genellikle '∞' şeklini andıran teğet kurşun yaralarının, uzun eliptik bir görüntüye sahip olan örnekleri de vardır (Byers, 2010; Kimmerle ve Baraybar, 2008).

Yukarıda bahsedildiği üzere yüksek enerjiden dolayı meydana gelen konsantrik kırıklar, basınç ve yırtılmaya bağlı olarak, ışınsal kırıklara dikey şekilde oluştukları görülmektedir. Konstantrik kırıklar, kemiğin iç tabakasında, kurşunun yaydığı enerjiye bağlı basınç ve gerilmeden dolayı oluşmakta ve dış tabakaya geçerek konsantrik şekiller oluşturmaktadırlar (Berryman ve Symes, 1998). Bazı vakalarda, kafatasında oluşan bu konsantrik kırıklarla beraber, tıpa şeklinde (*plug&spall*) bir kemik parçası görülmektedir (Fotoğraf-16). Bu kemik parçası çıkış deliklerinin kapaklarıdır. Tıpa şeklindeki bu küçük kemik parçacıkları, hem giriş deliklerinin endokraniyal yüzeyinde, hem de çıkış deliklerinin ektokraniyal yüzeyinde görülebilmektedirler (Berryman ve Symes, 1998, Byers, 2010). .

Tam da bu noktada patlayıcılardan kaynaklanan saçma tanelerinin yarattığı giriş ve çıkış deliklerinden bahsetmekte yarar vardır. Bu giriş ve çıkış delikleri bazen kafa karıştırıcı olsa da, kurşun yaralanmalarından farklı bazı özellikler göstermektedir. Örneğin, giriş ve çıkış delikleri, kurşun deliklerinde olduğu gibi yuvarlak, oval veya eliptik bir yapı sergilemezler (çoğunlukla). Bu delikler daha çok yamuk ve hatları düzensiz şekillere sahiptir (Fotoğraflar-17). Saçma taneciklerinin kemikler üzerinde yarattığı giriş ve çıkış deliklerinde, kurşun deliklerinde olduğu gibi, iç ve dış şevler görülebilmektedir (Fotoğraf-18). Yine aynı şekilde, travmadan kaynaklanan ışınsal kırıklar görülebilmekte, fakat bunlar kurşun yaralanmalarında olduğu kadar dalgalı bir yapı sergilememektedir. Patlayıcılardan kaynaklanan saçma tanelerinin, kurşun yaralanmalarında görülen bazı özellikleri taklit etmesi akıl karıştırıcı olabilmektedir. Böyle durumlarda, X-Ray'dan yararlanarak minik metal parçacıklar kemiğe saplanmış şekilde tespit edilebilmektedir (Lee Goldstein A. Et al., 2014; Raja, 2010; Singh et al., 2016)

Bireylerin, ölüm zamanı ve civarında kaç travmatik olaya maruz kaldığını tespit etmek, minimum travma sayısını ve bunların sırasını belirlemek mümkündür (Kimmerle ve Baraybar, 2008). Sadece kurşun yaralanmalarına özgü olmamakla birlikte, kemikler üzerinde meydana gelen bu peri-mortem kırıkların meydana geliş sırası kolay, fakat makroskobik analizi açısından bazen karışık olabilecek bir yöntemle belirlenebilmektedir. Örneğin, kafatasında tespit edilen birden fazla kurşun yaralanmasında, hangisinin ilk veya hangilerinin sırayla meydana geldiğini bulmak için izlenmesi gereken yol, kırıkların kemik üzerinde nereden başlayıp nerede sonlandıklarını bulmaktır. Çünkü, bu ışınsal kırıklar her zaman kendilerinden önce

oluşan kırığın üzerinde durma eğilimi göstermektedirler. Yani bir kırık, kendinden önce meydana gelen kırığı atlayıp geçmemekte ve onun üzerinde sonlanmaktadır. Böylece, birden fazla travma bulgusunda kırıkların hangi kırıklar üzerinde durduğuna bakılarak sıra tahmini yapılabilmektedir (Fotoğraf-19).

Ateşli silah travmaları vakalarında, özellikle kafatasının temporal (kulak bölgesi), orbital (göz bölgesi), nasal (burun bölgesi), maksiller - mandibular (alt- üst çene, ağız bölgesi) ve foramen magnum bölgelerinde, giriş ve çıkış deliklerinden kaynaklı kırıklarla ilişkisi olmayan ışınsal kırıklar veya çoklu kırıklar görülebilmektedir. Bu kırıkların uzunlukları, giriş veya çıkış deliklerinden yayılan ışınsal kırıklara kıyasla genelde daha kısa olmaktadır. Bazen tek bir lineer kırık bazen de çoklu kırıklar şeklinde görülebilmektedirler. Bu kırıklar, kurşunun kafatasına giriş ve çıkış süreci içerisinde, kafatası içerisinde yarattığı yüksek enerjinin mevcut deliklere yönelerek dışarı çıkmaya çalışmasından dolayı meydana gelmiş kırıklar olması ihtimali yüksektir. Bu durumu destekleyebilecek bir örnek olarak, bazı ateşli silah yaralanmalarında kafatası süturlarının yer yer birbirinden ayrılması gösterilebilir.

Yukarıda özellikleri anlatılan giriş/çıkış delikleri ve şevler, her ne kadar ateşli silah travmalarına işaret etse de, ilk bakışta bir kurşun deliğini anımsatan, fakat farklı bir mekanizmadan dolayı meydana gelmiş ve giriş/çıkış deliği özelliği gösteren travma örnekleri de bulunmaktadır. Örneğin, metal şemsiye ucu ile kafatasına yapılan bir darbe sonucunda oluşmuş bir giriş deliği bu tür travmalara güzel bir örnektir (Passalacqua ve Rainwater, 2015 -s.18) (Fotoğraflar 20, 21).

Ateşli silahların sebep olduğu travma özellikleri, diğer travmalara göre daha az karmaşıktır. Bunun sebebi, hızlı kuvvetlerin yarattığı yüksek enerjinin kemiklerde meydana getirdiği karakteristik kırılma özellikleridir. Yukarıda bahsedildiği gibi giriş ve çıkış delikleri, anahtar deliği, şev, tıpa şeklindeki kemik parçaları, ışınsal kırıklar, lineer kırıklar, çoklu kırıklar, konsantrik kırıklar ve bazı durumlarda görülen plastik deformasyon, ateşli silah travmalarının başlıca özelliklerindendir. Ateşli silah yaralanmalarında, travma bölgesinde post-mortem kemik kaybı olmadığı sürece, travma mekanizması tespiti ve tanımlaması diğer travma çeşitlerine kıyasla daha açık ve nettir.

3.2.2. Künt Travma

Künt objelerle vurmak, darp etmek, yüksekten düşmek, trafik kazaları, uçak kazaları, patlayıcıların sebep olduğu yaralanmalar ve buna benzer durumlardan kaynaklanan kırıklara *Künt Travma* denir. Künt travmaya sebep olabilecek mekanizmaların çeşitliliğinden ötürü, bu tür yaralanmalarda travma özellikleri belirlerken konservatif bir tutum sergilenmektedir. Künt travmada, ateşli silah ve kesici-delici alet yaralanmalarında görülen kemiğe nüfus etme, giriş ve çıkış yapma gibi yaralanma özelliklerinin – bazı istisnalar dışında - görülmesi beklenmemektedir.

Künt travmaların çeşitliliğini göz önünde bulundurarak bu travma çeşidini iki ana gruba ayırabiliriz. Birincisi, darbe noktasının belirgin olarak görüldüğü merkez odaklı ve odak noktasında çökme kırıkları bulunan, bir obje ile vurma sonucu meydana gelen künt travma (Fotoğraf-22). İkincisi ise, odak noktası olmayan fakat

kırık/ların var olduğu, düz bir zemine çarpmaktan dolayı oluşan künt travma (Fotoğraf-23). Her iki durumda da çökme kırıkları, ışınsal kırıklar, konsantrik kırıklar, çoklu kırıklar, kelebek kırıkları ve plastik deformasyon en sık görülen künt travma özellikleridir (Byers, 2010; Kimmerle ve Baraybar, 2008; Passalacqua ve Rainwater, 2015; Pechnikova et. al, 2012; Pechnikova, 2013; Weiberg ve Wescott, 2008)

Künt travmaya sebep olan birbirinden farklı objeler, bazı durumlarda aynı tarz kırılmalara sebep olabilirler. Hatta, aynı objenin farklı noktaları aynı kemik üzerinde farklı travma kırıklarına sebep olabilmektedir. Örneğin, bir baltanın bıçaklı ucu kesici alet travmasına, sapı ise künt travmaya sebep olabilir. Bunu kemikler üzerinde gözlemlediğimizde, iki farklı cinayet aletinden bahsetmek yerine, hem kesici hem de künt travmaya sebep olabilecek aletlerin olasılığını da düşünerek bir rapor sunmamız gerekmektedir. Mesela kafatasını kayalıklara çarpan bir birey ile kafatasına odun parçasıyla vurulan bir bireyde, aynı kırık özelliklerinin gözlemlenmesi de mümkündür (Byers, 2010). Bu yüzden, ölüm sebebi künt travmaya bağlı olan vakalarda analiz yaparken, insan kemiklerinin nasıl bir bölgede bulunduklarını, buluntularla birlikte ele geçen muhtemel cinayet aleti veya aletlerinin yaratacağı muhtemel kırık özelliklerini de göz önünde bulundurmak gerekmektedir. Çok sık olmamakla birlikte, bazen kemikler üzerinde suç aletine ilişkin belirgin travmalar görülebilmektedir. Örneğin, levye veya çekiç gibi belirgin hatlara sahip objeler, darbe noktasında karakteristik izler bırakabilmektedir (Kimmerle ve Baraybar, 2008, .s.156-157) (Fotoğraf-24). Bu tip izler genelde yumuşak doku ve kas yoğunluğunun daha az bulunduğu kafatası kemerlerinde

belirgin görülebilmektedir (Byers, 2010; Kimmerle ve Baraybar, 2008; Passalacqua ve Rainwater 2015; Spitz, 1980).

Künt travmalar, genellikle kemiğe giriş yapmayan kenarları küt, kesici veya delici özelliği olmayan objelerin sebep olduğu yaralanmalar olarak bilinmektedir. Diğer yandan, yukarıda da bahsedildiği gibi bazı istisna durumlar da olabilmektedir. Bu istisna a-tipik künt travma bulguları, kemiğe nüfus ederek giriş özelliği gösteren travmalardır. Örneğin, ahşap bir sandalye ayağının kafatasında oluşturduğu travma örneğinde, künt özelliklere sahip ahşap bir objenin, kesici/delici obje travması gibi bir yaralanmaya sebep olabileceği görülmektedir. Bu travma, merkez odaklı, kemiğe giriş yapan, ışınsal kırıkları olmayan ve çökme özelliği göstermeyen a-tipik bir künt travması örneğidir (Fotoğraf-25) (Kimmerle ve Baraybar, 2008; s.162). Diğer bir a-tipik künt travma örneği, köşeli metal bir objenin kafatasına giriş yaptığı örnektir (Passalacqua ve Rainwater 2015; s.20) (Fotoğraf-26) Bu iki a-tipik örnekte olduğu gibi, bazı künt travma vakalarında künt bir objenin de kemiğe giriş yapabileceği açıkça görülmektedir. Metal obje örneğinde, her ne kadar obje köşeli olsa da, metal olduğundan kemiğe giriş yapmaya daha meyilli bir materyal olarak kabul edilebilir. Fakat ahşap sandalye ayağının kafatasına giriş yapması, hiçbir kesici özelliği olmayan bir objenin de istisna durumlarda kemiği delip geçme olasılığının bulunduğunu, aslında objenin şekli ve fonksiyonundan çok, yarattığı kuvvetin enerjisine odaklanmamızı ve a-tipik travmaları farklı bir kategoride incelememiz gerektiğini göstermektedir.

Yukarıda ateşli silah yaralanmalarında, kırılmaların yoğunluğu veya azlığından kurbanın ateş edilen noktaya uzaklığının veya yakınlığının tahmin

edilebilirliğinden bahsetmiştik. Künt travmada, kırıkların çokluğu veya azlığı, suç aletinin ağırlığı veya hafifliği hakkında fikir verebilmektedir (Byers, 2010; Kimmerle ve Baraybar, 2008; Pechnikova et. al, 2012; Pechnikova, 2013; Weiberg ve Wescott, 2008). Ağır objeler çoklu kırılmalara ve darbe noktasında belirgin çökmelere sebep olurken, hafif objeler daha az kırılmalara, hafif çökmelere, lineer kırıklara veya az sayıda ışınsal kırıklara sebep olmaktadırlar. Örneğin, aynı yüzeye aynı kuvvetle uygulanan bir levye, bir beyzbol sopasından daha az hasar vermektedir. Fakat, bu ağırlık ve hafiflik fonksiyonu, bazı künt travma vakalarında geçersizdir. Örneğin, araba kazaları, yüksekten düşme ve patlayıcılar söz konusu olduğunda objenin ağırlığından veya hafifliğinden bahsetmek mümkün değildir. Bu noktada yalnızca, travmanın düşük veya yüksek enerjili bir kuvvet sonucunda meydana geldiğinden bahsetmek daha doğru bir davranış olur.

Diğer taraftan, objelerle yapılan saldırılarda, saldırıyı gerçekleştiren kişilerin fiziksel gücü, travma biyomekaniğini etkileyen faktörlerden biridir. Aynı ölçülerde ve ağırlıkta bir odun sopasının, farklı fiziksel güce sahip iki birey tarafından aynı kurban üzerinde saldırı amaçlı kullanıldığını düşünürsek, daha güçlü olan bireyin odun sopasıyla kurbanın üzerinde yaratacağı kemik kırıklarının, daha az güçlü olan bireyin yaratacağı kırıklarla aynı miktarda ve özellikte olmasını bekleyemeyiz. Bu nedenle, künt travmalarda cinayet aleti tahminlerinde dikkatli ve tutucu olmak, yanlış tanımlamaları en aza indirmek açısından önemlidir. Künt travmalarda, kemik üzerinde cinayet aletinden kaynaklanan belirgin özellikler görülmedikçe bu tür tahminlerden kaçınılması, vakaların hukuki ilerleyişi açısından da ciddi önem taşımaktadır.

Kafatasında, künt travmadan ötürü meydana gelen karakteristik kırılma özellikleri vardır. Hugh Berryman ve Steven Symes (1998), bu konuda yaptıkları çalışmalarda, bazı belirgin özellikleri detaylı olarak ortaya koymuşlardır. Bu çalışmaların sonucuna göre, bir künt travmanın kafatasında kırıklar yaratması birçok safhadan geçmektedir. Künt travmadan etkilenen bölgelerde, kemikler önce içeriye doğru eğilmekte ve sonra yaylanarak eski pozisyonlarına dönmek için tekrar dışa doğru hareket etmektedirler. Bu esnada, içe ve dışa doğru yaylanan kemik üzerinde kırıklar oluşmaya başlar ve bunlar hem içerde hem dışarda ışınsal kırıkları oluşturuncaya kadar devam ederler. Eğer kuvvetin enerjisi yüksekse, darbenin odak noktasının etrafında bu ışınsal kırıklarla birlikte, gerilmeye ve yırtılmaya bağlı olarak konsantrik kırıkların da oluştuğu görülmektedir (Fotoğraf-27). Konsantrik kırıklar, tekli veya çoklu oluşan, darbe noktasının belli bir bölümünü ya da tamamını çevreleyen dairesel kırıklar şeklinde görülmektedir. Bu konsantrik kırıklar, hem darbe bölgesini belirlemekte hem de odak noktasında içe doğru çökerek, kurşun yaralanmalarında da görüldüğü gibi, tıpa/kapak şeklinde bir kemik parçası oluşturmaktadırlar (Fotoğraf -28).

Kafatasında, yüze gelen darbelerde *Le Fort Kırıkları* görülmektedir (Frakes ve Evans; 2004, Berryman ve Symes; 1998). Yüz bölgesinde meydana gelen bu kırık özellikleri bulundukları bölgelere göre 3'e ayrılırlar (Fotoğraf-29). Le Fort 1; maksiller alveol arkının transvers doğrultuda kırılarak yüzün geriye kalanından ayrılmasıdır. Bu travma çeşidi yüzün alt kısmından veya yandan gelen darbelerden ötürü meydana gelmektedir. Le Fort 2, maksilla ve nasal bölgesinin kafatasının geriye kalanından ayrılmasıdır. Yüzün ön tarafından, ortasına gelen bir darbede üst

çene ve üzerindeki nasofrontal bölgede oluşan bir travmadır. Bu tür maksilla kırıklarında, kırık hattı burun kökünden başlayarak, piramit biçiminde maksiller alveolar arka kadar uzanmaktadır. Bu kırılma şekli ve özelliğinden dolayı, adına *pramidal kırık* da denir. Le Fort 3; tüm yüzün kafatasının geriye kalanından ayrılmasıdır ve yüzün üst kısmına gelen darbelerden dolayı oluşmaktadır. Yüzü kafatasından tamamen ayıran bu travma, elmacık kemiklerini, nasal bölgesini, ön temporal kemeri ve maksillayı kapsamaktadır (Byers, 2010; Frakes, 2004;).

Künt travmaya özgü diğer bir kırık özelliği, kafatasının kaidesinde görülen *Yüzük Kırığı*'dır (Fotoğraf-30). Bu kırığın özelliği, kafatasından omurgaya doğru uygulanan bir itme kuvvetinden (kafa üzerine düşme) veya kafatasının omurgadan ayırılmaya çalışıldığı bir çekme kuvvetinden dolayı oluşmasından kaynaklanmaktadır. Bu kırıklar çoğunlukla foramen magnumu çevreleyen ve sella tursika bölgesinde son bulan kırıklardır (Berryman ve Symes, 1998; Byers, 2010). Künt travmaya bağlı, kafatasında görülen diğer bir kırık özelliği de basilar/kaide kırığıdır (*hinge fracture*) (Fotoğraf-31). Basilar kırık, kafatası kaidesinin bir kırık ile ikiye ayrılması olayıdır. Bu kırığa ayrıca motosikletçi kırığı da denmektedir. Bunun yanında, hyoid kemiği üzerinde görülen eğilmeler veya kırılmalar da künt travma bulgusu içerisine girerler (Fotoğraf-32). Hyoid kemiğindeki kırık veya eğilme bulgusu, boğazın iple veya elle sıkılarak bireyin öldürülmeye çalışılması (boğma) veya ip ile kendini asarak intihar etme gibi durumlara işaret ettiği sıkça rapor edilmektedir (Angel ve Caldwell, 1984; Byers, 2010; Campobassa et al., 2007; Dalati T., 2005; Green et al., 2000; Porr et al., 2012; Rash, 2011; Stewart, 1979; Ubelaker, 1992). Hyoid kırıklarından bahsetmişken değinmeden geçilmemesi

gereken bir konu da, şimdiye kadar sadece iki örneği görülmüş, biri medikal literatürün, diğeri de adli literatürün tek örnekleri olan, şiddetli kusmaya bağlı hyoid kemiği kırığı bulgularıdır (Gupta et al., 1995; White ve Carver, 2012).

Künt travmaya özgü diğer bir belirgin kırılma özelliği *Kelebek Kırığı*'dır. Kelebek Kırıkları, kemiğin şaftına tek taraftan uygulanan bir dış kuvvet neticesinde meydana gelmektedirler (B.P.Wheatley, 2008). Bu kırılma özelliğinde, kemik darbe noktasının her iki tarafından eğilerek kırılmakta ve darbe noktasında kırık görülmediğinden üçgen görünümlü bir travma bölgesi ortaya çıkmaktadır (Fotoğraf-33). Kelebek kırıkları genelde uzun kemiklerde ve kaburgalarda görülmektedir. Fakat, çene kemiğinde görüldüğü vakalar da vardır (Passalacqua ve Rainwater, 2015 –s.32). Christensen ve Smith'in, 2013 yılında domuzlar üzerinde patlayıcılarla yaptıkları çalışmada, kelebek kırıklarının patlayıcıların sebep olduğu travmalarda da gözlemlenebileceğini göstermiştir (Christensen ve Smith, 2013). Kelebek kırıkları ile ilgili sorun, 1. Bölümde sayfa 31'de bahsedildiği gibi post-mortem travma olarak da karşımıza çıkabilmesidir (Wheatley, 2008). Böyle durumlarda, travma sebebi tespitinden önce travmanın zamanlamasının belirlenmesi çok daha büyük önem taşımaktadır.

Bir künt travmanın, kemikler üzerindeki etkisi, bireylerin çocuk, genç, yaşlı, kadın veya erkek olmasına ve hangi kemikte meydana geldiğine bağlı olarak; kısacası birçok sebepten dolayı değişkenlik gösterebilir. Genel olarak düşünürsek, genç bireylerin kemik yapıları doğal olarak, yaşlı bireylerin kemik yapılarına göre daha dayanıklı olduğundan daha az kırılma özelliği gösterebilmektedir. Bunun

yanında, yetişkinlerden farklı olarak, çocuklarda düşme ve çarpma sonucu oluşan *Yeşil ağaç kırığı* ve *Toddler kırıkları* da görülebilmektedir. Yeşil ağaç kırıkları el bileği, kol, ön kol, köprücük kemiği ve ayak bileği kırıklarını içermektedir. Toddler kırığı ise, genellikle 8 yaş altı çocuklarda tibia (kaval) kemiğinin distal şaftında görülen kırıkları kapsamaktadır.

Tüm bireylerde, kalın kemiklerin ince kemiklere göre daha güçlü darbelere daha fazla karşı koyma eğilimleri vardır. Bunun yanında, darbe almamış bölgelerde, travmadan kaynaklanan enerji transferinden dolayı meydana gelmiş kırıklar da görülebilmektedir. Örneğin; kafatasının superior noktasına güçlü bir şekilde vurulan bir beyzbol sopasının enerjisi, kafatasından çeneye kadar zarar verebilecek kırıklar meydana getirebilmektedir. Kafatasına alınan darbelerde, darbe noktasından yayılan enerji, kafatasından başlayıp mandibular ramusa kadar uzanan kırıklar yaratabilmektedir; hatta bu kırıklar, yeterli derecedeki güçlü darbelerde dişleri de etkileyerek kırılmalarına neden olabilmektedirler. Aynı kemik üzerinde birden fazla meydana gelmiş künt travma bulgularında, darbe sırasının tahmini de mümkündür. Bunun için; ateşli silah yaralanmalarında olduğu gibi odak noktalarından yayılan kırıklar incelenmektedir. Bir kırık, kendisinden daha önce meydana gelen diğer bir kırığın üzerinde duracağından, kırıkların yönleri ve üzerinde durdukları kırıklar incelenerek numaralandırılmakta ve böylece darbe sırası belirlenmiş olmaktadır. Daha önce de bahsedildiği üzere, travma sırası analizinin mümkün olabilmesi için, incelenen kemiğin tüm ve eksiksiz olması gerekmektedir. Bu sebeple, çok parçalı olarak ele geçmiş insan kemiklerinde güvenilir travma tespiti ve yorumu için rekonstrüksiyon büyük önem taşımaktadır.

3.2.3. Kesici/Delici Alet Travması

Kesici/Delici alet travması, keskin yüzeye sahip veya delici özelliği olan objelerin kemikler üzerinde meydana getirdiği kesik, delik ve yarıklara denmektedir (Fotoğraf-34). Buz kırıcısı, metal şiş/çubuk, bıçak, pala, balta, testere veya keski gibi aletler bu tür travmalara neden olan aletlerden bazılarıdır. Bir kesici alet, kemiğe yeteri kadar kuvvetle nüfus ettiğinde birçok olay ortaya çıkmaktadır. Öncelikle, kesici/delici alet travmasında aletin saplandığı bir odak noktası vardır ve çoğu zaman kesik çizgilerinin özellikleri kuvvetin yönünün belirlenmesine de yardımcı olabilmektedir (Byers, 2010). Örneğin, kemik üzerinde kesici/delici bir aletin meydana getirdiği travma bulgusu, odak noktası külah şeklinde bir oyuk görünümünde ise, suç aletinin kemik yüzeyine dik veya dike yakın bir açı ile saplanmış olduğuna işaret eden bir bulgu olarak kabul edilmektedir. Bu tip yaralanmalar buz kırıcısı gibi ucu sivri bir aletle yapılan saldırılarda görülmektedir (Byers, 2010; Morse et al., 1983, Shaw KP et al., 2011; Spitz, 1993). Kesici alet travması vakalarında, kemiğe yeteri derecede kuvvet uygulandığında odak noktasından merkezli olarak yayılan kırık çizgileri de görülebilmektedir. Bu ışınsal kırıklar, künt travma ve ateşli silah travmasında görülen kırıklarla aynıdır, darbe noktasından dışarıya doğru yayılırlar ve genellikle kendilerinden önce meydana gelen bir darbeden yayılan kırıkların üzerinde dururlar. Bu durum da, diğer travma çeşitlerinde olduğu gibi travma sayısını belirlemede kullanılmaktadır. Kesici alet travmasında, bir künt travma özelliği olan basilar kırıkların (*hinge fractures*) görülebilmesi de mümkündür (Byers, 2010). Kesici aletten kaynaklanan bir dış kuvvetin kafatasında oluşturduğu basınçtan dolayı taze kemik, künt travma tavrıyla

eğilip kırılabilmektedir. Fakat bu kırıkların kesici alet travmalarında görülebilmesi için ciddi derecede bir kuvvet uygulanması gerekmektedir. Bu kuvvetler de genelde balta gibi, büyük doğrayıcı aletlerden kaynaklanarak, yarıklarla birlikte görülmektedirler (Byers, 2010; Kimmerle ve Baraybar, 2008).

Delikler, ucu sivri ve kesici aletlerle kemik yüzeyine dikey veya dikeye yakın kuvvetin uygulanmasıyla meydana gelen travmalardır (buz kırıcı, metal şiş gibi). Yaranın şekli, odak noktasında, genellikle içe doğru kırılmış küçük bir kemik katmanı ile birlikte, bir oyuk şeklinde görülmektedir. Bu oyuklar genellikle külah şeklinde olup, bitiş noktası (dibi) sivri, yuvarlak, üçgene benzer bir çukur gibi, aletin şekli ve kemiğe giriş açısına bağlı olarak değişen çeşitli şekillerde görülebilmektedirler. Bu deliklerin derinlikleri, aletin yapısına ve kuvvetin enerjisine göre değişkenlik göstermektedir. Düşük enerjili bir kuvvette, bu delikler zar zor belli olurken, yüksek enerjiye sahip bir kuvvette kemikte derin deliklere sebep olabilmektedirler. Yüksek enerjiye sahip bir kesici/delici alet kemiğe yeterince nüfus etmediği zaman, darbe noktasının diğer tarafında kemikte kabarıklığa sebep olabilmektedir. Bu noktaya parmakla dokunulduğunda hissedilen kabarıklık, kesici aletin kemiğe saplanıp gerçi çıktığı noktayı belgeleyen önemli bir bulgu olma özelliğin taşımaktadır (Byers, 2010; Kimmerle ve Baraybar, 2008; Passalacqua ve Rainwater 2015; Spitz, 1993).

Kesikler, bıçakla saldırı vakalarında genelde kemiğin yüzeyine çapraz yönde uygulanan kesici aletlerden dolayı meydana gelmektedirler. Kesikler, kemikte bazen ince bir çizgi şeklinde, bazen V-şekilli veya yarıklar şeklinde görülebilmektedir. Bu

yaraların uzunluğu, derinliği ve genişliği, travmaya sebep olan aletin boyutu, yapısı, olay anındaki kuvvetin enerjisi ve hangi kemiğe uygulandığı gibi birçok faktöre bağlı olarak değişebilmektedir (Morse et al., 1983; Shaw K.P. et al., 2011; Symes et al., 2002; Spitz; 1993). Kemikte geniş bir alanı etkileyen uzun bıçaklı aletlerin genellikle uzun kesiklere (Örn. Ekmek bıçağı, pala, kılıç gibi), küçük bir alanı etkileyen küçük/kısa bıçaklı aletlerin, küçük kesiklere sebep oldukları görülmektedir (Örn. Çakı). Yaranın genişliği de bıçağın kalınlığına bağlıdır. Fakat her zaman kesiğin genişliğini ölçmek doğru bir davranış olmayabilir; çünkü kemik taze olduğu için kesildiği noktada açılıp genişleyerek şekil farklılığından ötürü farklı değerlendirmelere sebep olabilmektedir (Maples, 1986). Sonuç olarak, kesiğin derinliği yapılan darbenin enerjisine ve darbe alan kemiğin dayanıklılığına bağlıdır. Doğal olarak, çok yüksek enerjiye sahip darbeler derin kesiklere neden olmaktadırlar. Kesikler, çoğunlukla küçük bıçaklı aletlerden kaynaklı meydana geldiğinden, kesik bölgesinde genellikle kırık oluşumu görülmemektedir. Bunun nedeni, küçük bıçaklı aletlerle yapılan saldırılarda, enerji kemiğin yüzeyine çapraz yönde uygulandığından kırık oluşturacak kadar enerji yaymadıklarından dolayıdır.

Yarıklar, ağır, uzun/geniş ve keskin kenarlı aletlerin kemiğe dikey/dikeye yakın bir güç uygulanmasıyla oluşmaktadır (Fotoğraf-35). Meydana gelen yaralar, genellikle V-şekilli bir girinti şeklinde görülmektedirler (Byers, 2010; Shaw, KP. 2011). Bu yaralara sebep olan aletlerin ağırlığından dolayı yarıklar, yüksek enerjiden kaynaklı ortaya çıkan geniş uzun ışınsal kırıklarla birlikte de görülebilmektedir. Buna ilaveten, kafatası kaidesinde basınçtan kaynaklı basilar kırıklar oluşabilmektedir. Yarıkların boyutları, kesici aletlerin çeşitlerine göre kısa veya

uzun olabilmekte, derinlikleri uygulanan kuvvetin gücüne bağlı olarak değişebilmektedir. Bu tür yarıklara sebep olan aletler genellikle satır, pala ve balta tipi aletlerdir. Bu aletlerden ortaya çıkan yaralanmalar bıçaklı aletlere göre daha karakteristik özelliklere sahiptirler. Bu aletlerin yarattığı kırık özellikleri *Kesici-Ezici Travmalar* bölümünde tartışılacaktır.

Kesici aletlerin yüzeyleri her ne kadar kemikler üzerinde farklı kesikler ve şekiller oluştursa da, bazı durumlar yukardaki bilgilere rağmen travma analizlerinde dikkatli olmayı gerektirmektedir. Bunun güzel bir örneğini Eric Bartelink ve meslektaşlarının (2001) bir maket bıçağı, bir meyve/sebze soyma bıçağı ve bir neşter bıçağını kullandıkları çalışmalarında görmekteyiz. Bu çalışmada, bu üç kesici aletin humerus kemiğinde oluşturduğu kesikler Scanning Electron Microscopy (SEM) kullanarak incelenmiştir. Bulgulara göre, bıçağın çeşidi ve kesik genişliği arasında yüksek bir ilişki vardır. Fakat çeşitli bıçakların yarattığı farklı kesik izlerinin genişliği, bazı durumlarda birbirine yakın derecede özellikler gösterebilmektedirler. Bu sebeple kesikleri sınıflandırırken ve alet tahmininde bulunurken dikkatli olunması gerektiği üzerinde durulmaktadır. Özetle E. Bartelink ve arkadaşları, bu çalışmaları ile muhtemel cinayet aletinin belirlenmesinde izlenecek en güvenli yolun, incelenen kesici aletin yarattığı kesik özellikleri ile vakadaki kesik bulgusunun özelliklerinin arasındaki nitel ve nicel uyumluluğun karşılaştırılması olduğuna dikkat çekmektedirler.

Donato ve arkadaşları (2016) bıçaklı bir alet kullanılarak öldürülen bir kadın iskeleti üzerinde yaptıkları makroskobik ve mikroskobik incelemeler sonucunda,

hem ölüm sebebi hem de ölüm şekli hakkında önemli bilgiler elde etmişlerdir. X-Ray, Taramalı Elektron Mikroskobu Eds Analizi (SEM-EDS) ve Polarize Işık Mikroskobu (Polarized Light Microscope) teknolojilerinden yararlandıkları bu çalışmanın sonucuna göre, bıçakla öldürme vakalarında ilk etapta çıplak gözle anlaşılabilecek ilk şeyin, dişli bir bıçakla (Örn. Ekmek bıçağı), dişsiz bir bıçağın (Örn. Çakı) kemikler üzerinde bıraktığı izlerin birbirinden farklı görüntülere sahip olduğudur. Öyle ki, her iki alet de kemik üzerinde lineer bir lezyon oluşturmasına rağmen, dişli bıçağın oluşturduğu kesiğin daha derin, geniş ve kemik yüzeyinde kırıklara sebep olabileceğini; dişsiz bıçağın oluşturduğu kesiğin daha sığ olduğunu ve genellikle darbe noktasında kırık görülmediğini belirlemişlerdir. Daha sonra bu vakanın mikroskobik incelemelerinde, bıçağın kemiği hangi doğrultuda kestiğini, yani travma dinamiğinin yönünü de belirlemeyi başarmışlardır. Donato ve arkadaşlarının bu çalışması, iskeletlerde kesici aletlerin sebep olduğu travmalarda, cinayet aletinin özelliklerinin, ölüm şeklinin ve saldırı yönünün belirlenebildiğini göstermiş olması açısından önemlidir.

Yukarıdaki örneklerde de görüleceği gibi, adli vakalarda kesici alet travmalarında karşılaşılan lezyonların analizleri için makroskopik incelemelerin yanında, X-ray, Polarize Işık Mikroskobu, Taramalı Elektron Mikroskobu, Bilgisayarlı Tomografi, Epifluorescence Mikroskop ve 3-D Optical Digitalizer gibi teknolojilerden yararlanmak, travma mekanizmasını daha iyi anlamak ve suç aletini ortaya çıkarmak açısından büyük önem taşımaktadır (Ambade ve Godbole, 2006; Bartelink et al., 2001; Bashir M. Et al., 2013; Blumenschine et al., 1996; Donato et al., 2016; Pechnikova et al., 2012).

3.2.4. Kesici-Ezici Alet Travması

Kesici – Ezici alet travması, boyutları büyük, ağır ve geniş bıçaklı aletlerin sebep olduğu, kemikler üzerinde kesiklerle birlikte, kırılmaların ve ezilmelerin görüldüğü yaralanmalardır. Kasap bıçağı, satır, balta, pala, testere gibi kesici ve ağır doğrama aletleri, keserken kemiği ikiye ayırmakta ve kemikte ezilmelere sebep olmaktadır. Kemikte hem kesici hem de ezici özellikler gösteren bu travmalar, bir doğrama girişimine işaret etmektedirler (Kimmerle ve Baraybar, 2008). Kesici-ezici alet, odak noktasında derin bir kesiğe/yarığa sebep olurken aynı bölgenin diğer yüzeyinde çoklu kırıklarla birlikte görülmekte, çoğu zaman da kemiğin ikiye ayrıldığı görülmektedir (Fotoğraflar-36, 37). Derin kesikler veya kemiği ikiye ayıran bu yarıklar, kemiklerde normal kesiklerden daha çok yer kaplar ve boyutları diğer kesiklere göre daha büyüktür.

Birçok araştırmacı, çeşitli kesici aletlerin kemikler üzerinde bıraktıkları izleri inceleyerek şüpheli alet tahmini konusunda çalışmalar yapmışlardır (Alunni-Perret V. Et al., 2005; Bonney, 2014; Eric Bartelink et al., 2001; Kimmerle ve Baraybar, 2008; Shaw et al., 2011, Wenham, 1989). Kimmerle ve Baraybar (2008) kesici-ezici alet travması için Guatemala (FAFG,1980-1984) ve Kolombiya (1990 ve sonrası) örneklerine dikkat çekerler. Bu örneklere baktığımızda, kesici-ezici aletlerin kemiklerde derin yarıklara, oyuklara (kesicinin şekline göre değişen), enerjiden kaynaklı kırıklara ve ezilmelere sebep olduğunu görmekteyiz. Bu özellikler, kemiğin kaç kez darbe aldığına ve kesici-ezici aletin özelliklerine göre değişebilmektedir. Sonuç olarak, tüm bu bulgular ışığında diyebiliriz ki, kemiklerde görülen derin

kesikler/oyuklar, kemiğin kesilerek ikiye ayrılması, kesik etrafında ve çevresinde kırıklarla birlikte görülmesi, doğrama işlemini gösteren önemli bir bulgu niteliğini taşımaktadır (Kimmerle ve Baraybar, 2008; Novak S.A ve Kollmann D.D., 2000).

3.2.5. Çeşitli Travmalar

Yukarıda bahsedilen travmaların dışında, kimyasalların, bazı hastalıkların ve yüksek ısının (termal travma) kemiklerde sebep olduğu farklı travma çeşitleri de bulunmaktadır. Bu travmalar yukarıda anlatılan diğer travmalar gibi, kemikler üzerinde şekil değişikliklerine, çatlamalara ve kırılmalara sebep olmaktadırlar.

Bazı bazlar, asitler ve zehirler kemik dokusunda çürüme, aşınma veya parçalanmalara sebep olur ve buna *Kimyasal Travma* denir. Bunun yanında radyasyona maruz kalmanın getirdiği hastalıklar ve fiziksel deformasyonlar da kimyasal travma içerisine girmektedirler. Kimyasal travmalar bireylerde, ani ölümlere sebep olmayabilirler. Ölüm süresi, maruz kaldığı kimyasala göre değişen, yavaş yavaş öldüren kimyasal bileşenler vardır. Bazen, günler ve haftalar alan zehirlenmeler sonucunda bireyler hayatlarını kaybetmektedirler. Kurbanlar zehri içtikten sonra birkaç gün yaşamışsa, zehir vücut dokusunda depolanmaya başlar. Bu kimyasallar, saç telleri, el ve ayak tırnakları ve bazı durumlarda kemiklerde depolanmaktadır (Maples ve Browning, 1994). Arsenik, kurşun ve uranyum gibi ağır metaller, laboratuvar incelemeleri sonucunda tespit edilebilirler. İnsan vücudunda, her ne kadar bu elementlerden biraz bulunuyor olsa da yüksek rakamlardaki bulgular, zehirlenmeden kaynaklanan ölümlere işaret etmektedirler.

Patolojik travma, kemikleri etkileyen hastalıkların vücutta meydana getirdiği deformasyonlar ve kırılmalardır. Bu travma, osteoporoz, kemik kanseri, fibröz displazi, osteosarkom gibi ve benzeri hastalıkların, kemik dokusunda yarattığı şekil değişiklikleri, deformasyonları ve kırıkları içermektedir. Örneğin, ileri derecedeki bir osteoporoz hastasında görülen stres kırıkları (kısa boyutlu lineer kırıklar/çatlaklar) veya tam kırıklar, osteoporoza bağlı olarak kemiğin süngerimsi dokusunun yavaş yavaş dejenere olması, yoğunluğunu kaybetmesi, ağırlığının azalması ve bunun neticesinde her türlü darbeye karşı koyma gücünü kaybetmiş olmasından dolayı meydana gelir. Patolojik durumlar sebebiyle kemikler, yıllar içerisinde sağlamlığını ve ağırlığını kaybederek çökmeye ve kırılmaya başlarlar. Bu tür travmaların meydana gelmesi için bir dış kuvvete gerek de olmayabilir, çünkü zaman aşımında vücut kendi ağırlığına bile karşı koyamayacak duruma gelir ve kemiklerde kırılmalar meydana gelmeye başlar (Örn. yaşlılarda kalça/femur başı kırıkları).

Termal Travma, insan kemiklerinin çeşitli derecelerde ısıya maruz kalması sonucunda, kemiklerde meydana gelen çeşitli renklenmeler (Örn. Siyah, gri, beyaz), kırılmalar ve ufalanmaları kapsamaktadır (Fotoğraf-38). Bu renklenmeler kemiğin ne kadar süre yüksek ısıya maruz kaldığı hakkında veya yüksek ısının yaklaşık derecesi hakkında fikir vermesi açısından önemlidir (Hermann ve Bennett, 1999). Yanmamış bir kemik yüzeyinden, külleşmiş bir yüzeye kadar çeşitli yanma safhaları vardır. Örneğin, siyah renk kömürleşmeyi gösterirken, beyaz renk kemiğin küle dönecek kadar uzun veya yüksek derecede yandığını gösteren bir bulgudur (Piga et al., 2009; Smidth ve Symes 2008; Thompson, 2004; Ubelaker, 2008). Öldürüldükten

sonra yakılmış bireylerde, farklı nedenlerden meydana gelmiş travmaları belirlemek mümkün olabilmektedir. Ateşli silah, künt, kesici/delici veya kesici-ezici aletlerin sebep olduğu travmalar, kemik külleşme safhasına gelmediği sürece kırılma özelliklerini korumaktadırlar (Pope ve Smith, 2004). Üzerinde peri-mortem travma olan bir kemiği yakmak veya yüksek ısıya maruz bırakmak peri-mortem travma bulgularını veya defektleri yok etmemekte, fakat ekstra kırıklara sebep olabilmektedir (Collini et al. 2015; Hermann ve Bennett, 1999; Marciniak S., 2009). Isıya maruz kalmış kemiklerde travma belirlerken, BT ve manyetik rezonans kullanılması da hukuki yetkililere delil sunmak açısından ciddi önem taşımaktadır (Carlo et al., 2007; Harris, 1991; Iwase et al., 1998).

3.3. Post-mortem Travma

Ölüm zamanı sonrasına ait bir zaman diliminde insanların, hayvanların veya doğa şartlarının kemikler üzerinde meydana getirdiği şekil, renk değişiklikleri ve kırıkların tümü post-mortem travmalardır (Fotoğraf-39). Kemiklerdeki bu hasarlar, ölüm gerçekleştikten sonra ve kemiğin kollajen yapısını yitirdiği bir zaman içerinde meydana gelmiş kırıklardır. Hayvanların, atıl durumda buldukları veya toprağı kazarak çıkardıkları vücut parçalarını kemirmelerinden dolayı meydana gelen kemirme izleri (Fotoğraf-40), adli ekiplerin iskeletleri bulundukları yerden çıkarmaları esnasında kazara meydana gelen kesikler, ezikler, çizikler, delikler veya kırıklar, güneş ışığına maruz kalmış kemiklerde görülen renk değişiklikleri, kırıklar, çatlaklar ve ufalanmalar gibi olayların hepsi post-mortem travmalar olarak kabul edilmektedirler.

Kuru kemik kırılma esnasında yaylanmaz; çünkü esnekliğini ve dış kuvveti emme potansiyelini kaybetmiştir. Bu sebeple, peri-mortem travmalarda görülen dalgalı kırıklar yerine, post-mortem süreçte genellikle düz bir doğrultuda ilerleyen, bazen zigzag şeklinde kırıklar gözlemlenmektedir (Fotoğraf-41). Kırık yüzeyleri incelendiğinde pürüzlü ve genelde renk olarak kortikal (kabuksal) kemikten daha açık renkte görünümü olan kırıklardır. (Weiberg ve Wescott, 2008; Baraybar 2008, Wheatley, 2008; Alunni-Perret, 2005; Lovell, 1997). Kemik üzerinde tespit edilen bir kırığın ölüm zamanına mı yoksa sonrasına mı ait olduğunun tahmini hukuki süreci etkileyen çok önemli bir faktördür. Peri-mortem ve post-mortem kırık ayırımı, güneşe uzun süre maruz kalmış kemiklerde zorlayıcı olabilmektedir. Kırık yüzeyi ile kortikal kemik arasındaki renk farkı böyle bir durumda belirgin bir şekilde tespit edilemeyebilir. Ya da peri-mortem süreçte meydana gelen bir kırık, post-mortem süreçte dış etkenlere bağlı olarak kırılmaya devam edebilmekte ve post-mortem kırık özelliği göstermesine sebep olabilmektedir. Bunun bir örneği antik iskeletlerde travma analizi çalışmasında gözlemlenmiştir (Çeker, 2015). Bu sebeple, iskeletlerde travma tespiti yaparken, kırıkların meydana geldiğini zamanı tahmin etmek için, kortikal kemikle kırık yüzeyi arasındaki renk farkına göre değil, kırığın gösterdiği özelliklere göre belirlemek gerekmektedir (Fotoğraf 41) (Çeker, D., 2014a, Facchini et al., 2008; Weiberg ve Wescott, 2008, Wheatley, 2008).

İnsan kemikleri üzerinde birçok farklı sebepten dolayı meydana gelmiş post-mortem hasarlar, bireylerin nasıl öldükleri hakkında bilgi vermiyor olsalar da, öldükten sonra başlarından neler geçtiği, nasıl bir ortamda saklandıkları ve ne gibi

tafonomik durumlara maruz kaldıkları hakkında bilgi vermelerinden dolayı adli antropolojik incelemeler açısından büyük önem taşımaktadır.

4. BÖLÜM

4.1. Konu

Adli vakalarda travmaya bağlı ölümlerde, ölüm nedenleri otopsi neticesinde belirlenmiş bireylerin iskeletlerindeki travmaları, peri-mortem süreçte çekilen BT (Bilgisayarlı Tomografi) görüntülerini kullanarak ve üç boyutlu dijital ortamda analiz ederek, kırıkları tespit etmek, kırık özelliklerini belirlemek, kırıkların travma mekanizması ile uyumluluklarını test etmek ve travma bulgularından hangisi/hangilerinin ölüme sebebiyet verdiğini belirleyerek, adli antropolojinin en önemli konularından biri olan, insan iskeletlerinden ölüm sebebi belirleme sorunsalına çözüm sunmak, bu tezin konusunu oluşturmaktadır.

4.2. Amaç

Bu çalışmanın amacı özel ve genel olarak ikiye ayrılmaktadır. Bu çalışmanın özel amacı bireysel demografiler (yaş, cinsiyet, patolojik durumlar) ve vücutta bulundukları lokasyonlar göz önünde tutularak, ölüme sebebiyet veren kemik kırıklarının ölüm zamanı (peri-mortem) içerisindeki özelliklerini üç boyutlu dijital ortamda tespit ederek görüntülemek, kırık özellikleri ile ölüm arasındaki ilişkiyi ortaya çıkarmak, muhtemel ölüm sebebini tahmin etmek ve adli otopsi sonuçlarındaki travmaya bağlı ölüm sebepleri ile karşılaştırarak, adli antropolojik analizlerde ölüm sebebi belirlemede sıkça kullanılan ‘muhtemel’ kelimesinin güvenilirliğini test etmek, insan iskeletlerinde ölüm sebebi ve travma mekanizması

belirleme çalışmalarındaki kesinlik ve güvenilirlik oranını yükseltmektir. Bu amaç doğrultusunda, Kuzey Kıbrıs popülasyonunda travmaya bağlı ölüm vakalarında, bireylerin kemiklerinde görülen kırılma özellikleri incelenerek tanımlanacak, bu özelliklere bağlı olarak travma çeşitleri tespit edilecek ve bu özelliklerin ölüm ile olan ilişkileri araştırılacaktır.

Bu çalışmanın genel amacı fizik antropoloji, adli antropoloji ve adli tıpta kullanılan teknik ve metotları bir araya getirerek, bu bilim dallarından doğacak yeni ve multidisipliner bir çalışma örneği sergilemek, modern adli vakalarda adli antropologların da adli tıp uzmanları ile birlikte çalışmalarının, adli vakaların çözümlenmesi açısından katkısına dikkat çekmek ve antropoloji bilimi ile adli bilimler arasında bir köprü kurmaktır. Ayrıca, 1970'lerden beri Amerika ve Avrupa'da önemi fark edilen, gelişip yayılan, mahkemelerde bilirkişiliğine ihtiyaç duyulan adli antropologların adli bilimler çalışmaları açısından önemine dikkat çekmek ve bu mesleğin ülkemizdeki eksikliği ve gerekliliği hakkında farkındalık yaratmaktır.

4.3. Materyal

Bu çalışmanın materyali, 20 Şubat 2016 ve 29 Kasım 2017 tarihleri arasında, trafik kazası, ateşli silah yaralanması, yüksekten düşme ve ip ile ası eylemi gibi olayların sonucunda, Kuzey Kıbrıs Türk Cumhuriyeti Lefkoşa ilçesinde bulunan DBNDH'nin acil servisine ağır yaralı olarak getirilmiş, BT çekildikten kısa bir süre

sonra hayatlarını kaybetmiş ve otopsisi yapılmış, 14-87 yaş arası 7 kadın ve 22 erkek bireyi içeren 30 vakadan oluşmaktadır.

4.4. Metot

Çalışma materyalini oluşturan bireyler, ağır yaralı olarak getirildikleri KKTC Lefkoşa DBNDH'nin radyoloji bölümündeki Siemens Somatom Emotions 16, bilgisayarlı tomografi (BT) ile taranmış, kırıkların peri-mortem BT görüntüleri çekilmiş ve RadiAnt DICOM Viewer 3.2.2 (64bit - evolution version) programı kullanılarak iskeletleri üç boyutlu dijital ortamda incelenmiştir. Adli antropolojik analizler esnasında kırıklar tek tek tespit edilip, görüntülenip, raporlanmıştır. Tespit edilen kırıklar, T.C Adalet Bakanlığı Adli Tıp Kurumu tarafından 2013'de yayınlanan 'Türk Ceza Kanunu'nda Tanımlanan Yaralama Suçlarının Adli Tıp Açısından Değerlendirilmesi' rehberinde belirtilen, TCK'nın 87. maddesinin 3. fıkrasında yer alan 'Vücutta Kemik Kırılmasının Değerlendirilmesi: Kırığın Hayat Fonksiyonlarını Etkileme Derecesi' puanlamasına göre değerlendirilmiş ve her vaka için kırıkların bireylerin hayat fonksiyonlarına etkileri hesaplanmıştır. Kırıkların ağırlık dereceleri, rehberde belirtilen vücut bölgelerine göre hesaplanmış ve adli antropolojik bulgular neticesinde muhtemel ölüm sebebi tahmin edilmiştir.

Kemiklerdeki kırıkların tespiti ve değerlendirmelerin tamamlanmasının ardından tüm bulgular, DBNDH Adli Tıp uzmanı Dr. İdris Deniz'in otopsi bulgularıyla karşılaştırılmış ve insan iskeletlerinden ölüm sebebi belirleme çalışmasının doğruluğu ve güvenilirliği test edilmiştir. Tüm bu çalışmalar esnasında

sonuçlar karşılaştırılıncaya kadar, antropolog ve adli tıp uzmanı birbirinden bağımsız olarak çalışmıştır. Adli antropolojik analiz ve adli otopsi bulguları, istatistiksel analizlerle değerlendirilip, sonuçlar kısmında tartışılmıştır.

4.4.1. Bilgisayarlı Tomografi (BT) Tarayıcısı ve RadiAnt DICOM Viewer ile Travma Belirleme

Dünyada ve ülkemizde, acil servise gelen travmaya bağlı vakalarda, ilk müdahalenin ardından, bireylerin hayati tehlikeleri ve zaman kısıtlılığı nedeniyle hızlı tanı koymak amaçlı, görüntüleme yöntemlerine başvurulmaktadır. Radyografi, ultrasonografi, bilgisayarlı tomografi (BT) ve manyetik rezonans görüntüleme (MR) acil vakalarda erken tanının konmasında kullanılan en yaygın görüntüleme yöntemleridir. Son yıllarda kırıkların değerlendirilmesinde ve cerrahi müdahalenin planlamasında bilgisayarlı tomografi daha çok kullanılmaya başlanmıştır.

Bilgisayarlı Tomografi'nin adli bilimlerde kullanılmasına kısaca bir göz atacak olursak, en başta X-Ray'in 1895 yılında, Wilhelm Röntgen tarafından keşfedilmesi ile başlamamız gerekmektedir. Çünkü Bilgisayarlı Tomografi (BT) veya global adıyla Computed Tomografi (CT), X ışınlarının kullanılarak vücudun milyonlarca noktasından görüntüler alınmasını ve incelenmek istenen bölgede kesitsel görüntülerin oluşturulmasını sağlayan bir görüntüleme cihazdır. BT, X-ray görüntülerinin ateşli silahlarla öldürülen kişilerde, vücuttaki kurşunu saptamak için kullanılmaya başlamasının ardından, iskeletlerdeki travmaları saptamak ve kimliklendirme yapmak amaçlı yaygın olarak kullanılması esnasında karşılaşılan

süperimpozisyon sorununu ortadan kaldırılmış ve görüntülere üç boyutluluk kazandırmıştır. Bilgisayarlı Tomografi (BT), Bilgisayarlı Eksenel Tomografi (Computed Axial Tomography) ya da BET Görüntüleme (CAT Scanning) olarak da bilinmektedir. İlk bilgisayarlı tomografi, 1972 yılında Godfrey Hounsfield (mühendis) ve Allan Cormack (fizikçi) tarafından icat edilmiş ve Nobel Barış Ödülüne layık görülmüştür. Sadece kafa görüntülerini sağlayan ilk klinik BT tarayıcısı cihazları, 1974 ve 1976 yılları arasında hastanelerde kullanılmaya başlanmış, ve daha sonra bu model geliştirilerek 1976 yılında tüm vücudu görüntüleyen yeni model üretilmiştir. 1980'lerden itibaren de BT tarayıcısı artık çok yaygın olarak kullanılmaya başlanmıştır. Günümüzde kullanılan en yeni ve gelişmiş modeli ise bir vücudu saniyeler içerisinde üç boyutlu olarak görüntüleyebilen, milyonlarca noktadan görüntü alarak 8 mm'lik dilimler halinde sunabilen Multidedector Computed Tomografı (MDCT) cihazıdır.

BT'nin adli otopsilere olan katkısı ve önemi, New Mexico Üniversitesi'nin 1996 yılında şüpheli bir çocuk istismarı vakasını incelemesi esnasında anlaşılmış (Hart B.L. Et al., 1996) ve 2000 yılından sonra, Avrupa'da adli patoloji merkezleri, BT ve MRI cihazlarının adli otopsiye faydasını değerlendirmeye başlamışlardır. Cesetlerin, MRI görüntüleri ile birleştirilmiş BT görüntülerinin kullanılarak sanal ortamda kansız analiz imkanı sağlayan bu otopsi çalışmalarına *Virtopsi* adını vermişlerdi (Burke, 2012). Virtopsi, New Mexico Űniversitesi Tıp Fakültesi'nin, Adli Görüntüleme Merkezi (Center for Forensic Imaging (CIF)) Amerika'da BT ve MRI görüntülerini adli otopsilerle birlikte kullanan tek merkez olarak bilinmektedir

(http://cfi.unm.edu/index.html). Birçok kriminal vakanın aydınlatılmasına büyük katkıda bulunan CIF, Amerika Ulusal Adalet Departmanı'ndan birçok ödül almıştır.

Bu merkez, 2011-2013 yılları arasında bu konudaki yaptıkları ilk çalışmalarında 4 yıl boyunca, otopsisi yapılmış 2100 cesedin post-mortem BT verilerini otopsi bulguları ile karşılaştırmışlardır. Bu çalışmadaki amaç, otopsi ile belirlenen ölüm sebebinin BT verileri ile belirlenip belirlenemeyeceğinin değerlendirilmesi üzerine olmuştur. Bu çalışmanın sonunda yapılan istatistiksel çalışmada, otopsi ve post-mortem BT görüntülerinin sonuçlarının ölüm sebebi tespitinde güçlü bir ikili olduğu kanıtlamışlardır. Hatta BT görüntülerinde, özellikle künt ve ateşli silah travması vakalarında, otopsiden daha çok travma tespit edildiğini ortaya çıkarmışlardır (Lathrop ve Nolte, 2016; Nolte K.B Et al., 2011). Bu çalışmaları ile kriminal vakalarda ölüm sebebine yeni bir bakış açısı kazandıran New Mexico Üniversitesi CFI Bölümü halen bu çalışmalarını geliştirecek iki benzer proje üzerinde çalışmaktadır.

Bu tez çalışmasında, bilgisayarlı tomografi cihazı olarak Siemens Somatom Emotions 16 kullanılmıştır. BT görüntüleri peri-mortem zamanda çekilmiş, travmaların peri-mortem süreçteki durumları incelenmiş, kırıklar bireylerin üç boyutlu iskeletleri üzerinden analiz edilmiş ve hayati fonksiyonlara etkisi hesaplanarak ölüm sebebi tahmin edilmiştir. BT verilerini görüntülemek ve bireylerin üzerindeki yumuşak dokuyu kaldırarak iskeletlerini üç boyutlu olarak analiz etmek amacıyla RadiAnt DICOM Viewer Programı kullanılmıştır (Fotoğraf-42. Bu program, X-Ray, BT ve MRI verilerini okuyarak üç boyutlu görsel analiz

olanağı sunan, tıp doktorları ve radyologlar tarafından kullanılan bir medikal bilgisayar programıdır. Bu program ile hem yumuşak dokuda, hem de insan iskeleti üzerinde üç boyutlu incelemeler yapılabilmekte ve birebir ölçümler alınabilmektedir. Program ayrıca detaylı inceleme için sanal otopsi (virtopsi) olanağı da sunmaktadır.

4.4.2: Türk Ceza Kanununa Göre Vücutta Kemik Kırılmasının Değerlendirilmesi: Kırığın Hayat Fonksiyonlarını Etkileme Derecesi

5237 sayılı Türk Ceza Kanunu'nun, yeniden düzenlenmiş hali Türkiye Büyük Millet Meclisi tarafından 26.09.2004 tarihinde kabul edilmiş ve 1.06.2005 tarihinde yürürlüğe girmişti. Bu yeni TCK, adli travmatoloji ile ilgili yeni tanımlamalar içermekte ve adli raporlara yeni düzenlemeler getirmekteydi. Adli raporlarda travmaya bağlı vakalarda, *mutad iştigale devam edememe* şeklindeki tanımlama kaldırılmış; bunun yerine yaralanmaların basit bir tıbbi müdahale ile giderilip giderilemeyeceği ölçüde hafif olup olmadığının değerlendirilmesinin yapılmasına; yaşamı tehlikeye sokan bir durum olup olmadığının mutlaka belirtilmesine, ayrıca yaralama suçunun eğer varsa diğer halleri ayrı ayrı belirtilmesine karar verilmişti. Kemik kırığı saptanmışsa bunların ayrı ayrı tanımlanmasına ve kişinin hayat fonksiyonlarına etkisinin belirtilmesine, birden fazla kırık varsa skorlama yapılarak ağırlığının hesaplanması kararlaştırılmıştı (Güzel S. Et al., 2005). 19 Haziran 2006 tarihinde revize edilen bu rehber, güncel ihtiyaçlar ışığında Haziran 2013 tarihinde tekrardan güncellemiştir ve halen bu şekli kullanılmaktadır (Aktaş ve Kaya, 2017; Gündoğmuş Ü. Et al., 2013).

Türk Ceza Kanunu'nun 87. maddesinin 3. fıkrasında ayrı bir kavram olarak yer alan 'Vücutta Kemik Kırılmasının Değerlendirilmesi'nde, kırılan 'her' kemiğe uluslararası kısaltılmış yaralanma cetveli (Abbreviated Injury Scale, AIS) ile uyumlu olması gözetilerek, kırığın hayat fonksiyonlarına etkisini belirten bir ağırlık puanı verilmiştir. Bu yeni düzenlemenin sebeplerinden biri de, TCK'nın 87. Maddesinin 3. fıkrasına göre 'Yaralamanın vücutta kemik kırıklarına neden olması halinde, kırığın hayat fonksiyonlarındaki etkisine göre bir yıldan altı yıla kadar hapis cezasına hükmolunacağı' bildirilmiş olmasıdır (Karbeyaz K. Et al., 2010; Yalvaç, 2005). Vücuttaki kemik kırıklarının kişilerin hayati fonksiyonlarına etkisinin hesaplanması, ölüme sebebiyet verip vermediğinin kanıtlanması, adli vaka olgularının hukuki süreçlerinde ciddi derecede önem teşkil etmektedir (Karbeyaz K. Et al, 2010).

Bu tez çalışmasında, insan kemiklerindeki kırıkların ölüm ile ilişkisi incelendiğinden ve insan kemiklerinden travmaya bağlı ölüm sebebi tespiti yapıldığından dolayı, incelenen 30 vakadaki 30 bireyde tespit edilen tüm kırıklar, 2013'de güncellenmiş olan TCK'nın 87. Maddesinin 3. fıkrasında belirtilen bölgelere ve ağırlık puanlarına göre skorlanmış, kişilerin hayati fonksiyonlarına etkisinin ağırlığı hesaplanmıştır. (http://www.atk.gov.tr/tckyaralama24-11-15.pdf) .

TCK'daki örnek değerlendirme:

Kişide bir tarafta kapalı radius ve diğer tarafta açık radius kırığı varsa;

- Radius kırığının derecesi: 2
- Radius açık kırığının derecesi: 3
- Skorlama: $\sqrt{2^2+3^2}= \sqrt{4+9}= \sqrt{13}= 3,6=$ **4**

Vücuttaki kemik kırıklarının kişinin hayat fonksiyonlarına etkisi, Hafif (1), Orta (2-3) ve Ağır (4-5-6) olarak sınıflandırıldığında ve birden fazla kırık olması nedeni ile skorlama yapılarak; kişide mevcut olan bir adet radius kırığı ve bir adet açık radius kırıklarının müştereken hayat fonksiyonlarını AĞIR (4) derecede etkileyeceği kanaatine varılmıştır.

4.5. Hipotezler

Bu tez çalışmasının alt yapısını oluşturan hipotezler aşağıdaki gibidir ve vaka analizleri süresince bu hipotezlerin doğruluğu ve güvenilirliği araştırılmıştır. Neticeleri, tartışma kısmında açıklanmıştır.

1. Modern adli vakalarda, BT tarayıcısı ile insan kemiklerindeki kırıklar tespit edilebilir.
2. BT tarayıcısı ile kemik kırıklarına sebep olan travmaların çeşitleri (Örn. kesici, künt veya kurşun yaralanmaları) tespit edilebilir.
3. BT verileri kullanılarak travmaya bağlı kemiklerdeki kırılma özellikleri gözlemlenebilir ve farklı travmalar birbirinden ayırt edilebilir.
4. BT tarayıcısı kemiklerde travmaya bağlı ölüm sebebi belirlemesinde kullanılabilir.
5. BT verileri tek başında ölüm sebebi belirlemede yeterli olabilir.
6. BT verileri tek başına yeterli değilse, adli otopsiye yardımcı veya tamamlayıcı bir unsur olarak kullanılabilir.

7. BT tarayıcısı, standart otopsi prosedürü esnasında belirlenemeyen kemik travmalarını belirleyebilir.
8. Modern adli vakalarda, ölüme sebebiyet veren kemik kırıklarının incelenmesi, iskeletler üzerindeki travmalardan ölüm sebebi belirlemede yol gösterici olabilir.
9. Kasıtlı ve kasıtsız olarak meydana gelmiş travmalar ayırt edilebilir.
10. Vücuttaki kemik kırıklarının sayısı ve özellikleri, yaş ve cinsiyete bağlı olarak değişkenlik gösterebilir.

5. BÖLÜM

Vakalar ve Bulgular

Bu tez içerisinde yer alan 30 vakadaki, 30 bireyde tespit edilen kemik kırıkları, 2013'de güncellenen TCK'nın 87. Maddesinin 3. fıkrasında belirtilen bölgelere ve kırık puanlarına göre skorlanmıştır. Bu skorlamada, bireylerin hayat fonksiyonlarını etkileyen kırıklar, TCK'da belirtilen vücudun beş bölgesine göre ayrı ayrı değerlendirilmiş (kafa, göğüs, omurga, batın-pelvis ve etraf bölgesi), bölgelerden elde edilen sonuçların bireylerin hayat fonksiyonlarına etkisi HAFİF (1), ORTA (2) ve AĞIR (4-5-6) olarak belirlenmiş ve adli antropolojik bulgular neticesinde muhtemel ölüm sebebi tahmin edilmiştir.

Vaka 1: Bu vaka, 27 yaşında bir erkek bireyin motosiklet kazası olayı ile temsil edilmektedir. Bu bireyin bilgisayarlı tomografi görüntüleri, kafa, boyun, göğüs, kalça ve üst bacakların 1/3'nü kapsamaktadır. Kollar, bacaklar ve el parmakları (sağ el hariç) tam olarak görüntülenememiş, ayaklar ve alt bacak kemiklerinin görüntüleri de bulunmamaktadır.

Bireyin bilgisayarlı tomografi görüntüleri üç boyutlu olarak incelendiğinde göğüs bölgesinde, sağlı sollu çok parçalı kaburga kırıkları ve sternumda kırık (Fotoğraf-43), sağ klavikula proksimal ucunda kırıkla birlikte çıkık (Fotoğraf-44), batın-pelvis bölgesinde sol asetabulumdan ayrılarak ters yöne dönen sol femur (Fotoğraf-45, 46), L1, L2, L3 ve L4 vertebraların sağ transverslerinde kırılma ve

kopma tespit edilmiştir (Fotoğraf-47). Görüntüler yakından incelendiğinde, göğüs bölgesindeki tahribatın sadece kaburga kırıklarından ibaret olmadığı görülmektedir. Bunun yanında, minimum üç torasik vertebranın korpuslarında da kırıklar tespit edilmiştir (Fotoğraf-48). Lumbar vertebraların korpuslarında kırık bulgusuna rastlanmamıştır. Bu bulgulara ilaveten, BT görüntülerinin dışında kalan sağ kolda, X-Ray görüntülerinde açıkça görülebilen sağ ulna ve radius kemiklerinde çoklu kırıklar tespit edilmiştir. Sağ ulna orta şaftından parçalanmış, sağ radius kemiği distal şaftına yakın bir noktadan kırılıp, kırılan parça vücut içerisinde yer değiştirmiştir (Fotoğraf-49). Bu kırılma ile birlikte eklem yerinden ayrılan radius kemiğinin x-ray görüntülerindeki pozisyonu, sağ el bileğinde muhtemel bir açık kırık bulgusuna işaret etmektedir.

Yukarıda bahsi geçen tüm bulgular künt travma özelliklerini taşımaktadır ve motosiklet kazası ile uyumlu bulgulardır. Bu bulgular ışığında bu vakadaki kemik kırıklarının, kişinin hayat fonksiyonlarına etkisi şöyle belirlenmiştir:

Göğüs Bölgesi:

Sağ klavikula kırığı derecesi: $2 = \sqrt{}2^2 = 2$

Tüm sağ ve sol kaburgaların her biri için kırık derecesi: $2 = 2^2$ (x24)=96

Sternum kırığının derecesi: $3=\sqrt{}3^2 = 3$

$\sqrt{}2+96+3= \sqrt{}101 = 10.04 =$ **10**

Omurga bölgesi:

3 thoracic korpus kırığının derecesi: $3^2+3^2+3^2=27$

4 lumbar transvers kopma kırığı (rehberde karşılığı olmadığından proc. transversus açık kırığı gibi değerlendirilmiştir): $3^2+3^2+3^2+3^2=36$

$\sqrt{27+36}=\sqrt{63}=7.93=$ **8**

Etraf bölgesi:

Sağ ulna kırığının derecesi: 2

Sağ radius açık kırığının derecesi 3

Sol femur çıkığının derecesi: 4

$\sqrt{2^2+3^2+4^2}=\sqrt{4+9+16}=\sqrt{29}=5.38=$ **5**

TCK'nın 87. maddesinin 3. fıkrasına göre, vücuttaki kemik kırıklarının kişinin hayat fonksiyonlarına etkisi Hafif (1), Orta (2-3) ve Ağır (4-5-6) olarak sınıflandırıldığında ve birden fazla kırık olması nedeni ile skorlama yapılarak; kişide mevcut olan göğüs bölgesi kırıklarının bireyin hayat fonksiyonlarını AĞIR (10) derecede, omurga bölgesi kırıklarının AĞIR (8) derecede ve etraf bölgesi kırıklarının AĞIR (5) derecede etkileyeceği kanaatine varılmıştır. Sonuç olarak, üç boyutlu BT görüntülerinden yapılan adli antropolojik analizler ve tespit edilen kemik kırıklarının TCK'da değerlendirilmesi neticesinde, bu bireyin muhtemel ölüm sebebinin, öncelikli olarak göğüs ve omurga bölgelerindeki kırıklara ve bunlara müştereken etraf bölgelerinde tespit edilen çoklu kemik kırıklarına bağlı olduğu tahmin edilmiştir.

Vaka 2: Bu vaka, 22 yaşında bir kadın bireyin yolda yaya olarak seyahat ettiği esnada araba çarpması sonucu hayatını kaybetmesi olayıdır. Bireyin BT görüntüleri kafatası, göğüs bölgesi, kalça ve üst bacak bölgesinin 1/3'nden

oluşmaktadır. Sağ ve sol omuz bölgesi, sağ ve sol kollar kısmi olarak görüntülenmiştir. Bu bireye ait X-Ray verilerinde, kollar sadece anterior yönden tek boyutlu olarak görülebilmektedir.

Bireyin BT verileri üç boyutlu olarak incelendiğinde kemik kırıklarının en yoğun olduğu bölge, göğüs bölgesi olarak belirlenmiştir. BT görüntülerinde, sağ kaburgaların en az 10 tanesinde (Fotoğraf-50) ve sol kaburgaların en az üç tanesinde (Sol 1., 2. ve 3.) kırıklar tespit edilmiştir (Fotoğraf-51). Bu bireye ait en belirgin kırık, sol coxa kemiğinde göze çarpmaktadır. Sol coxa kemiği, iskion-pubis ramus bölgesinden kırılmış ve deforme olmuştur (Fotoğraf-52).

Yukarıda bahsi geçen tüm bulgular künt travma özelliklerini taşımaktadır ve bireyin geçirdiği trafik kazası ile uyumlu bulgulardır. Bu bulgular ışığında bu vakadaki kemik kırıklarının, kişinin hayat fonksiyonlarına etkisi şöyle belirlenmiştir:

Göğüs Bölgesi:

Toplam 13 sağ ve sol kaburganın her biri için kırık derecesi: $2= 2^2$ (x13)= 52

$\sqrt{52}= 7.21=$ **7**

Batın-Pelvis Bölgesi:

İskion-pubis ramus kırığı derecesi: 3

$\sqrt{3^2}=\sqrt{9}=$ **3**

TCK'nın 87. maddesinin 3. fıkrasına göre, vücuttaki kemik kırıklarının kişinin hayat fonksiyonlarına etkisi Hafif (1), Orta (2-3) ve Ağır (4-5-6) olarak

sınıflandırıldığında ve birden fazla kırık olması nedeni ile skorlama yapılarak; kişide mevcut olan göğüs bölgesi kırıklarının bireyin hayat fonksiyonlarını AĞIR (7) derecede ve batın-pelvis bölgesi kırığının ORTA (3) derecede etkileyeceği kanaatine varılmıştır. Sonuç olarak, üç boyutlu BT görüntülerinden yapılan adli antropolojik analizler ve tespit edilen kemik kırıklarının TCK'da değerlendirilmesi neticesinde, bu bireyin muhtemel ölüm sebebinin öncelikli olarak göğüs bölgesindeki çoklu kaburga kırıklarına bağlı olduğu tahmin edilmektedir. Fakat batın-pelvis bölgesindeki travmanın da hayat fonksiyonlarına etkisi göz ardı edilmeyecek derecede olduğundan ölüm sebebi tanımlamalarından çıkarılması uygun görülmemiştir.

Vaka 3: Bir inşaat alanında, yaklaşık 4m yükseklikten düşerek beton zemine çarpan 38 yaşında erkek bireyin vakasıdır. Bu vakanın BT görüntüleri sadece kafa, göğüs, bel ve karın bölgesinden (T1-L1 bölgesi) oluşmaktadır.

BT görüntüleri üç boyutlu olarak incelendiğinde, bireyin kafa kaidesinde foramen magnumun posterior bölgesinden başlayıp, yukarıya doğru nuchal crest bölgesine doğru ilerleyen bir kırık tespit edilmiştir (Fotoğraf-53). Bu kırığın endokraniyal yüzeyinin incelenmesi için virtopsi ile kafatası açılmıştır. Endokraniyal yüzeyde kırıkta ayılma görüldüğü ve kafatasının posterior bölgesinde minik kemik parçalarının varlığı tespit edilmiştir (Fotoğraf-54). Foramen magnumdaki bu kırık, atlas vertebrada muhtemel bir kırığa işaret ettiği halde, BT görüntülerinde boyun bölgesi bulunmadığından, bu bölgedeki muhtemel kırıklar tespit edilememiştir. Kırık tespit edilen diğer bölge omurga bölgesidir. Minimum üç

torasik vertebranın korpuslarında parçalı kırıklara rastlanmıştır (T11-T12-L1) (Fotoğraf-55, 56, 57). BT görüntüleri L1 vertebra bölgesine kadar olduğundan, lumbar vertebralar, pelvis bölgesi, bacaklar, ayaklar ve bunlara ek olarak kollar ve eller incelenememiştir.

Yukarıda bahsi geçen tüm bulgular künt travma özelliklerini taşımaktadır ve yüksekten düşme ile uyumlu bulgulardır. Bu bulgular ışığında bu vakadaki kemik kırıklarının, kişinin hayat fonksiyonlarına etkisi şöyle belirlenmiştir:

Kafa Bölgesi:

Kaidede kırık derecesi: 4, $\sqrt{4^2}=$ **4** (rehberde foramen magnum kırıklarından bahsedilmediğinden kaide kırığı kategorisinde puanlandırılmıştır).

Omurga Bölgesi:

2 torasik korpus ve L1 kırıklarının her biri için kırık derecesi: 3

$\sqrt{3^2+3^2+3^2} = \sqrt{27}= 5.19=$ **5**

TCK'nın 87. maddesinin 3. fıkrasına göre, vücuttaki kemik kırıklarının kişinin hayat fonksiyonlarına etkisi Hafif (1), Orta (2-3) ve Ağır (4-5-6) olarak sınıflandırıldığında ve birden fazla kırık olması nedeni ile skorlama yapılarak; kişide mevcut olan kafa bölgesi kırığının bireyin hayat fonksiyonlarını AĞIR (4) derecede; omurga bölgesi kırıklarının AĞIR (5) derecede etkileyeceği kanaatine varılmıştır. Sonuç olarak, üç boyutlu BT görüntülerinden yapılan adli antropolojik analizler ve tespit edilen kemik kırıklarının TCK'da değerlendirilmesi neticesinde, bu bireyin

muhtemel ölüm sebebinin kafatası ve omurga bölgesindeki müşterek kırıklara bağlı olduğu tahmin edilmektedir.

Vaka 4: Vaka, 65 yaşında bir kadın bireyin arabada yolcu olarak bulunduğu esnada, arabanın yaklaşık 4m derinlikteki dere yatağına düşmesi sonucu meydana gelmiştir. Bu bireyin BT görüntüleri kafatası ve göğüs bölgesini içermektedir. Ayrıca göğüs, batın-pelvis bölgesi, sağ - sol bacak ve ayakların X-ray görüntüleri mevcuttur.

Bireyin BT ve X-ray görüntüleri incelendiğinde, göğüs bölgesinde çoklu kaburga kırıkları görülmüştür. Sağda, en az beş kaburga kırığı (Fotoğraf-58) ve solda en az yedi kaburganın sternal uçlarına doğru olan şaftlarında kırıklar tespit edilmiştir (Fotoğraf-59). Bireyde görülen diğer kırıklar, etraf bölgesinde belirlenmiştir. Sol femur distal şaftında ve epifizinde çok parçalı kırıklar (Fotoğraflar-60, 61), sol tibia ve sol fibulanın distal şaft ve epifizinde (pilon tibial+fibula kırığı) çok parçalı kırıklar tespit edilmiştir (Fotoğraf-62,63). Ayrıca, sağ humerus başında (humerus anatomicum) kırık bulgusu mevcuttur (Fotoğraf-64).

Yukarıda bahsi geçen tüm bulgular künt travma özelliklerini taşımaktadır ve bireyin başından geçen trafik kazası ile uyumlu bulgulardır. Bu bulgular ışığında bu vakadaki kemik kırıklarının, kişinin hayat fonksiyonlarına şöyle belirlenmiştir:

Göğüs Bölgesi:

Sağ ve sol toplam 12 kaburganın her biri için kırık derecesi 2= 2^2(x12)

$\sqrt{\ }48= 6.92=$ **7**

Etraf Bölgesi:

Sol femur distal şaft ve epifizi çok parçalı kırık derecesi: 5

Sol tibia ve fibula distal şaft (pilon tibial+fibula) kırığı derecesi: 4

Sağ humerus başı (humerus anatomicum) kırık derecesi: 4

$\sqrt{\ }5^2+4^2+4^2= \sqrt{\ }57= 7.54=$ **8**

TCK'nın 87. maddesinin üçüncü fıkrasına göre, vücuttaki kemik kırıklarının kişinin hayat fonksiyonlarına etkisi Hafif (1), Orta (2-3) ve Ağır (4-5-6) olarak sınıflandırıldığında ve birden fazla kırık olması nedeni ile skorlama yapılarak; kişide mevcut olan göğüs bölgesi kırıklarının bireyin hayat fonksiyonlarını AĞIR (7) derecede ve etraf bölgesi kırıklarının AĞIR (8) derecede etkileyeceği kanaatine varılmıştır. Sonuç olarak, üç boyutlu BT görüntülerinden yapılan adli antropolojik analizler ve tespit edilen kemik kırıklarının TCK'da değerlendirilmesi neticesinde, bu bireyin muhtemel ölüm sebebinin göğüs bölgesindeki çoklu kaburga kırıklarına bağlı olduğu tahmin edilmektedir. Fakat etraf bölgesi kırıklarının hayat fonksiyonlarına etkisi göz ardı edilmeyecek derecede yüksek olduğundan, ölüm sebebi tanımlamalarından çıkarılması uygun görülmemiştir.

Vaka 5: Vaka, 73 yaşında bir kadın bireyin, arabada yolcu olarak bulunduğu esnada, aracın başka bir arabayla çarpışması sonucu meydana gelmiştir. Bu bireyin BT görüntüleri kafatası, göğüs ve kısmi olarak etraf bölgesini içermektedir. Ayrıca göğüs, batın-pelvis bölgesi, sağ-sol kollar ve eller, sağ ve sol bacakların bir bölümünü gösteren X-Ray görüntüsü mevcuttur.

Bireyin BT görüntüleri incelendiğinde, kafatası kemiklerinde bir kırığa rastlanmamıştır. Fakat virtopsi ile kafatası açıldığında, orta kısımda iki adet, biri küçük diğeri daha büyük ebatlarda kemik parçacıklarına rastlanmıştır (Fotoğraf-65). Bu parçacıklar kafatasında muhtemel bir kırığı temsil etmelerine rağmen, nereden koptukları BT görüntülerinden tespit edilememiştir. Bu bireyin göğüs bölgesinde çoklu kaburga kırıkları mevcuttur. Sağda en az beş kaburga kırığı (Fotoğraf-66) ve solda en az 5 kaburganın sternal uçlarına yakın olan noktalarında kırıklar tespit edilmiştir (Fotoğraf-67). Bunun yanında, BT görüntülerinden kısmi olarak belirlenebilen, fakat X-Ray görüntülerinde açıkça belli olan sol radius kemiğinin orta şaftında bir ayrık kırık tespit edilmiştir (Fotoğraf-68). Bireyin sağ coxa kemiğinde, asetabulum bölgesinde de kırıklar mevcuttur. Bu kırıklar, sağ asetabulumun kubbe bölgesinden başlayıp superior, anterior ve posterior yönlere ilerleyerek yayılan kırıklar şeklinde gözlemlenmiştir (Fotoğraf-69).

Yukarıda bahsi geçen tüm bulgular künt travma özelliklerini taşımaktadır ve trafik kazası ile uyumlu bulgulardır. Bu bulgular ışığında bu vakadaki kemik kırıklarının, kişinin hayat fonksiyonlarına etkisi şöyle belirlenmiştir:

Göğüs Bölgesi:

Sağ ve sol toplam 10 kaburganın her biri için kırık derecesi: $2= 2^2(x10)$

$\sqrt{\ }40= 6.32=$ **6**

Etraf Bölgesi:

Sol radius ayrık kırık derecesi: 3, $\sqrt{\ }3^2=$ **3**

Batın-Pelvis Bölgesi:

Sağ coxa kırığı (asetabulum kubbesi) derecesi: 3, $\sqrt{3^2} = \mathbf{3}$

TCK'nın 87. maddesinin 3. fıkrasına göre, vücuttaki kemik kırıklarının kişinin hayat fonksiyonlarına etkisi Hafif (1), Orta (2-3) ve Ağır (4-5-6) olarak sınıflandırıldığında ve birden fazla kırık olması nedeni ile skorlama yapılarak; kişide mevcut olan göğüs bölgesi kırıklarının bireyin hayat fonksiyonlarını AĞIR (6) derecede; etraf bölgesi kırıklarının ORTA (3) derecede ve batın-pelvis bölgesi kırıklarının ORTA (3) derecede etkileyeceği kanaatine varılmıştır. Sonuç olarak, üç boyutlu BT görüntülerinden yapılan adli antropolojik analizler ve tespit edilen kemik kırıklarının TCK'da değerlendirilmesi neticesinde, bu bireyin muhtemel ölüm sebebinin göğüs bölgesi kırıklarına bağlı olduğu tahmin edilmektedir. Batın-pelvis bölgesi kırıklarının da bireyin hayati fonksiyonlarına etkisi göz ardı edilmeyecek derecede olduğundan travma tanımlamalarından çıkarılması uygun görülmemiştir. Radius kırığının tek başına ölüme sebebiyet verecek bir yaralanma olmadığı düşünülmektedir. Bu bulgulara ilave olarak kafatası içerisinde tespit edilen iki küçük kemik parçasının bu bölgedeki künt travma sonucunda meydana gelmiş olabilecek, 'muhtemel' bir beyin kanamasına işaret ettiği düşünülmektedir.

Vaka 6: 20 yaşında bir erkek bireyin, inşaatta çalıştığı esnada, yüksek gerilim hattına dokunarak elektrik çarpması sonucu, yaklaşık 6m yüksekten düşmesi ile ilgili bir vakadır. Bu bireyin BT görüntüleri kafatası, göğüs ve karın bölgesini içermektedir. Sağ ve sol humerus kemiklerinin tamamı, sağ ve sol ulna ve radius

kemiklerinin orta şaft bölümüne kadar olan kısımları sadece X-Ray görüntülerinden incelenebilmiştir.

Bireyin BT verileri incelendiğinde, kafatasının sol lateralinde parçalı çökme kırıkları tespit edilmiştir (Fotoğraf-70). Sol lateralde tespit edilen bu travma, sol frontal, sol orbital, sol spheniod, sol nazal, sol zigomatik, sol temporal ve sol parietal bölgelerini kapsamaktadır (Fotoğraf-71). BT görüntülerinin mevcut olduğu diğer bölgelerde kırık bulgusuna rastlanmamıştır.

Yukarıda bahsi geçen tüm bulgular künt travma özelliklerini taşımaktadır ve yüksekten düşmeyle uyumlu bulgulardır. Bireyin vücudundan geçen elektrik akımının kemiklere zarar verip vermediği hususunda bir bulguya rastlanmamıştır. Bu bulgular ışığında, vakadaki kemik kırıklarının kişinin hayat fonksiyonlarına etkisi şöyle belirlenmiştir:

Kafa Bölgesi:

Frontal-parietal-temporal-sphenoid-orbital müşterek çökme kırığı derecesi: 4

Nazal kemikte lineer kırık derecesi: 1

Zigomatik kemikte lineer kırık derecesi: 2

$\sqrt{4^2+1^2+2^2} = \sqrt{21} = 4.58 =$ **5**

TCK'nın 87. maddesinin 3. fıkrasına göre, vücuttaki kemik kırıklarının kişinin hayat fonksiyonlarına etkisi Hafif (1), Orta (2-3) ve Ağır (4-5-6) olarak sınıflandırıldığında ve birden fazla kırık olması nedeni ile skorlama yapılarak; kişide

mevcut olan kafa bölgesi kırıklarının bireyin hayat fonksiyonlarını AĞIR (5) derecede etkileyeceği kanaatine varılmıştır. Sonuç olarak, üç boyutlu BT görüntülerinden yapılan adli antropolojik analizler ve tespit edilen kemik kırıklarının TCK'da değerlendirilmesi neticesinde, bu bireyin muhtemel ölüm sebebinin kafa bölgesinde tespit edilen kırıklara bağlı olduğu tahmin edilmektedir.

Vaka 7: Bu vaka, 56 yaşında bir erkek bireyin, kullandığı aracın kontrolünü kaybederek bir ağaca çapması sonucunda meydana gelmiştir. Bu bireye ait BT görüntüleri yetersiz olduğundan adli antropolojik analizleri, X-Ray görüntülerinden yapılmıştır. Bu bireyin X-Ray görüntüleri, göğüs bölgesinin tamamı ve etraf bölgesinin (sağ ve sol bacak, sol ayak, sağ ve sol coxa kemiklerinin iskion-pubis bölümleri) bazı kısımlarından oluşmaktadır.

X-Ray görüntüleri analizleri bu bireyin göğüs, karın, üst ve alt ekstremitelerinin künt travmaya maruz kaldığına işaret etmektedir. Göğüs bölgesinde, sol kaburgalarda en az 5'nde ayrık kırık tespit edilmiştir (Fotoğraf-72). Sağ kaburgalardaki muhtemel kırıklar, süperimpozisyondan dolayı tespit edilememiştir. Sol ön kol kemiklerinde kırıklara rastlanmıştır. Sol ulna kemiğinin iki bölgesinde, proksimal şaft ve distal şaflarda tam kırıklar; sol radius kemiğinin orta şaftında tam kırık gözlemlenmiştir (Fotoğraf-73). Sağ femur kemiğinin 2/3 distal porsiyonunda parçalı kırık (Fotoğraf-74) ve sol femur kemiğinin orta şaftında tam kırık mevcuttur (Fotoğraf-75). Sol fibula distal şaftından kırılıp ayrılmış (Fotoğraf-76) ve tibia kemiğinin distal epifizinin medial yüzeyinde muhtemel kırık tespit edilmiştir (muhtemel kırıklar hesaplama dışında tutulmuştur). Bireyin batın-pelvis

bölgesi incelendiğinde, sağ coxa (Fotoğraf-77) ve sol coxa kemiklerinin (Fotoğraf-78) superior pubis ramus bölgelerinde ve iskion-pubis bölgelerinde tam kırıklar olduğu tespit edilmiştir. Sağ ve sol pubis bölgeleri de künt travmaya bağlı olarak birbirinden ayrılma göstermektedir (Fotoğraf-78). İki pubis symphysis arasındaki açıklık 1.8 cm olarak ölçülmüştür.

Yukarıda bahsi geçen tüm bulgular künt travma özelliklerini taşımaktadır ve bireyin geçirdiği trafik kazasıyla uyumlu bulgulardır. Bu bulgular ışığında, vakadaki kemik kırıklarının, kişinin hayat fonksiyonlarına etkisi şöyle belirlenmiştir:

Göğüs Bölgesi:

Sol 5 kaburganın her biri için kırık derecesi: 2

$\sqrt{}2^2+2^2+2^2+2^2+2^2= \sqrt{}20= 4.47=$ **4**

Etraf Bölgesi:

Sol kol ulna proksimal şaft açık kırık derecesi: 3

(Not: Bu kemikte birden fazla kırık olmasına rağmen TCK'ya göre en ağır form değerlendirmeye alınmıştır.)

Sol radius açık kırık derecesi: 3

Sağ femur parçalı kırık derecesi: 5

Sol femur açık kırık derecesi: 5

Sol fibula açık kırık: 2

$\sqrt{}3^2+3^2+5^2+5^2+2^2= \sqrt{}72= 8.48=$ **8**

Batın-Pelvis Bölgesi:

Sol iskion-pubis müşterek kırığı derecesi: 3

Sağ iskion-pubis müşterek kırığı derecesi: 3

(Not: Superior pubis ramus kırık derecesi 2 olduğundan, TCK'ya göre daha yüksek olan iskion-pubis kırıkları değerlendirmeye alınmıştır.)

Symphysis pubis ayrılması (0-3 cm arası) derecesi: 3

$\sqrt{}3^2+3^2+3^2= \sqrt{}27= 5.19=$ **5**

TCK'nın 87. maddesinin üçüncü fıkrasına göre, vücuttaki kemik kırıklarının hayat fonksiyonlarına etkisi Hafif (1), Orta (2-3) ve Ağır (4-5-6) olarak sınıflandırıldığında ve birden fazla kırık olması nedeni ile skorlama yapılarak; kişide mevcut olan göğüs bölgesi kırıklarının bireyin hayat fonksiyonlarını AĞIR (4) derecede, etraf bölgesi kırıklarının AĞIR (8) derecede ve batın-pelvis bölgesindeki kırıkların AĞIR (5) derecede etkileyeceği kanaatine varılmıştır. Sonuç olarak, bu vakanın değerlendirilmesi BT verilerinin yetersizliğinden ötürü, X-RAY görüntüleri üzerinden yapıldığından adli antropolojik incelemelerin özellikle göğüs bölgesinde yeterli olmadığının belirtilmesi gerekmektedir. Değerlendirmenin en yüksek olduğu etraf kırıklarının tek başına bireyin ölümüne sebebiyet verme ihtimali, göğüs ve batın-pelvis bölgesinden daha düşük olmasından ötürü, bireyin muhtemel ölüm sebebinin batın-pelvis bölgesi ve göğüs bölgesinde tespit edilen çoklu kırıklara bağlı olduğu tahmin edilmektedir. Fakat etraf bölgesindeki kırıkların bireyin hayat fonksiyonlarına etkisi yüksek derecede olduğundan ölüm sebebi tanımlamalarından çıkarılması uygun görülmemiştir.

Vaka 8: Bu vaka**,** 14 yaşında bir erkek bireyin yaya olarak kaldırımda yürüdüğü esnada, hakimiyetini kaybederek yoldan çıkan bir araba tarafından sürüklenmesi sonucu meydana gelen trafik kazası olayıdır. Bireyin BT verileri, kafa,

boyun ve kısmi göğüs görüntülerinden oluşmaktadır. Vücudun geriye kalan bölgeleri, kollar, kalça, bacaklar ve ayaklardaki olası travmalar bu sebeple analizin dışında kalmıştır. Kafatası, çene ve 4. torasik vertebra kemiğine kadar olan bölgeyi gösteren görüntülerde tespit edilen tek kırık sağ 2. kaburga kemiğinin distal şaftına doğru gözlemlenen bir tam kırıktır (Fotoğraf-79). Bu bulgu diğer kaburga kemiklerinde muhtemel kırıklara işaret etmesine rağmen, BT görüntülerinin eksikliğinden dolayı tespit edilememiştir.

Sağ 2. kaburga kemiğindeki bulgu künt travma özelliğini taşımaktadır ve trafik kazası ile uyumlu bir bulgudur. Bu bulgunun tek başına bireyin hayat fonksiyonuna etkisi $\sqrt{2^2}=$ **2** yani ORTA'dır. Bu bulgunun tek başına ölüme sebebiyet veremeyecek derecede olması ve BT görüntülerinin yetersizliğinden ötürü, bu vaka için muhtemel ölüm sebebi tahmininin yapılmaması tercih edilmiştir.

Vaka 9: Bu vaka 20 yaşında bir erkek bireyin, yaya olarak yürüdüğü esnada araba çarpması sonucu meydana gelmiştir. Bireyin BT görüntülerini kafa, boyun, göğüs ve karın bölgeleri oluşturmaktadır.

BT analizlerinde, bu bireyin kafatası kubbesinde birden fazla kırık tespit edilmiştir. Kırılma özellikleri yakından incelendiğinde, bu kırıkların sol temporaldeki bir darbe noktasından kaynaklandığı tahmin edilmektedir; fakat o bölgede BT görüntüsündeki kesitten dolayı darbe noktası görüntülenememiştir. Bu bölgeden kaynaklı iki lineer kırıktan bir tanesinin, sol parietalden sol frontale doğru devam ederek sol frontalde durduğu gözlemlenmiştir (Fotoğraf-80). Diğer lineer

kırığın, superior yönde ilerleyerek bregmaya kadar devam eden (Fotoğraf-81) ve orada koronal süturu ikiye ayırarak; biri koronal sütur boyunca devam eden ve sağ sphenoid kanada doğru ilerleyen bir kırık şeklinde (Fotoğraf-82), diğeri sol koronal süturu izleyerek sol temporalden kaynaklı bir önceki kırığın üzerinde durur şekilde gözlemlenmiştir (Fotoğraf-83). Göğüs bölgesinde sağ 3. ve 4. kaburgaların şaftlarında kırıklar vardır (Fotoğraf-84). En az, 4 torasik omurda korpus kırıkları gözlemlenmiştir (Fotoğraf-85). Bireyin pelvis bölgesinde sağ iskion-pubis kırığı tespit edilmiştir (Fotoğraf-86).

Yukarıda bahsi geçen tüm bulgular künt travma özelliklerini taşımaktadır ve trafik kazası ile uyumlu bulgulardır. Bu bulgular ışığında, vakadaki kemik kırıklarının, kişinin hayat fonksiyonlarına etkisi şöyle belirlenmiştir:

Kafa Bölgesi:

Lineer kırık-1 derecesi: 3

Lineer kırık-2 derecesi: 3

Lineer kırık-3 derecesi: 3

$\sqrt{3^2+3^2+3^2} = \sqrt{27} = 5.19 =$ **5**

(Not: TCK rehberinde kafatası süturu ayrılması için bir puanlama olmadığından değerlendirmeye eklenmemiştir.)

Göğüs Bölgesi:

2 kaburga kırığının her biri için derecesi: 2

$\sqrt{2^2+2^2} = \sqrt{8} = 2.82 =$ **3**

Omurga Bölgesi:

4 torasik korpus kırık derecesi: Her biri için 3

$\sqrt{}3^2+3^2+3^2+3 = \sqrt{}36 =$ **6**

Batın-Pelvis Bölgesi:

Sağ iskion-pubis kırık derecesi: 3, $\sqrt{}3^2 =$ **3**

TCK'nın 87. maddesinin üçüncü fıkrasına göre, vücuttaki kemik kırıklarının hayat fonksiyonlarına etkisi, Hafif (1), Orta (2-3) ve Ağır (4-5-6) olarak sınıflandırıldığında ve birden fazla kırık olması nedeni ile skorlama yapılarak; kişide mevcut olan kafa bölgesi kırıklarının bireyin hayat fonksiyonlarını AĞIR (5) derecede, göğüs bölgesi kırıklarının ORTA (3) derecede, omurga bölgesi kırıklarının AĞIR (6) derecede ve batın-pelvis bölgesi kırıklarının ORTA (3) derecede etkileyeceği kanaatine varılmıştır. Sonuç olarak, üç boyutlu BT görüntülerinden yapılan adli antropolojik analizler ve tespit edilen kemik kırıklarının TCK'da değerlendirilmesi neticesinde, bu bireyin muhtemel ölüm sebebinin kafa ve omurga bölgesi bölgesindeki çoklu kırık bulgularına bağlı olduğu tahmin edilmektedir. Fakat göğüs ve batın-pelvis bölgesindeki kırıkların bireyin hayat fonksiyonlarına etkisi göz ardı edilmeyecek derecede olduğundan ölüm sebebi tanımlamalarından çıkarılması uygun görülmemiştir.

Vaka 10: 25 yaşında bir erkek bireyin, arabada yolcu olarak seyahat ettiği esnada meydana gelen bir trafik kazası vakasıdır. Bu bireyin BT görüntüleri sadece pelvis bölgesinin bir bölümü ile femur kemiklerinin distal şaftına kadar olan (epifizler hariç) bölümü içermektedir. Pelvis kemiklerinin tamamı sadece X-Ray verilerinden görüntülenebilmiştir. Bireyin kafa, göğüs, dizler dahil bacaklar ve

ayaklarını kapsayan bölgelerinin BT veya X-Ray verileri bulunmamaktadır. Bu sebeple bu bölgelerdeki muhtemel travma bulguları tespit edilememiştir. Bireyin BT görüntülerinin mevcut olduğu bölümlerde ise kırık bulgusuna rastlanmamıştır.

Bu vakadaki travma analizi çalışmaları, veri yetersizliğinden ötürü yapılamamıştır. Bireyin vücudundaki muhtemel kemik kırıkları tespit edilememiş, travma çeşidi ve özellikleri belirlenememiştir. Bundan dolayı, bu vaka için travma çeşidi ve muhtemel ölüm sebebi tahmini yapılamamıştır.

Vaka 11: 28 yaşında bir erkek bireyin yüksekten düşmeye bağlı intihar vakasıdır. Bu vakada bireyin, yaklaşık 10 metre yükseklikten beton zemine düştüğü bilinmektedir. Vakadaki BT verileri kafa, göğüs, pelvis-batın bölgesi ile, sağ ve sol femur kemiklerinin orta şaft bölgesine kadar olan bölümlerinden oluşmaktadır.

Bireyin kafa bölgesine ait BT verilerinde sağ parietal kemiğinin posterior bölgesinde merkez odaklı bir çökme kırığı tespit edilmiştir (Fotoğraflar-87, 88). Çapı yaklaşık 48.6 mm olan bu çökme kırığından merkezli olarak, iki farklı yöne doğru ilerleyen ışınsal kırıklar görülmektedir (Fotoğraf-89). Bu kırıklardan bir tanesi anterior yönde sağ frontal bölgeye doğru ilerleme göstermektedir. Diğer kırığın da inferior yönde lambdoid sütura doğru ilerleyip durduğu görülmektedir. Bireyin göğüs bölgesi BT verilerinin net olmadığı gözlenmiştir. Buna rağmen, sağ 5. ve 6. kaburgalarda kırıklar tespit edilmiştir (Fotoğraf-90). Omurga bölgesinde 1 torasik vertebrada korpus kırığı bulunmuştur (Fotoğraf-91). Etraf bölgesinde, sağ femur kemiğinin şaftında parçalı kırık (Fotoğraflar-92, 93), sağ skapulanın supraspinous

fossa, subscapular fossa, acromial spine ve lateral sınırında kırıklar mevcuttur (Fotoğraf-94) ve sol humerus kemiğinde çıkık bulgusu tespit edilmiştir (Fotoğraf-95).

İncelenen bireyin vücudundaki kırıklar künt travma özelliklerini taşımaktadır ve yüksekten düşme ile uyumlu bulgulardır. Fakat sağ parietaldeki merkez odaklı çökme kırığının gösterdiği özelliklerin, bu tez materyali içerisindeki diğer yüksekten düşme vakalarından farklı olduğu gözlemlenmiştir. Tezin 2. Bölümü'nde, Künt Travma konusunda da belirtildiği gibi, bir künt travma bulgusunda merkez odak noktasının bulunması genellikle bir obje ile vurma olgusuna işaret etmektedir ve bu özelliğinden dolayı düz bir zemine çarpmadan ötürü meydana gelen kırıklardan ayrılmaktadır. Yüksekten düşme olaylarında düz zemine çarpan bireylerde darbenin odak noktasının görülmesi – genellikle - beklenmemektedir. Fakat bu bireyde gözlemlenen bu bulgunun iki şekilde açıklanması mümkün olabilir. Birey, ya bir obje ile başına darbe aldıktan sonra yüksekten düşmüştür, ya da düştüğü noktada sağ parietal bölgesini bir objeye çarpmıştır. Bu bulgunun ileri araştırması tez konusunun amaçları dışında kaldığından konu ile ilgili bir soruşturma yapılmamıştır.

Yukarıdaki bulgular künt travma özelliklerini taşımaktadır ve yüksekten düşme ile uyumlu bulgulardır. Bu vakadaki kemik kırıklarının, kişinin hayat fonksiyonlarına etkisi şöyle belirlenmiştir:

Kafa Bölgesi:

Kafatasında çökme kırığı derecesi 4, $\sqrt{4^2} = \mathbf{4}$

Göğüs Bölgesi:

Sağ 2 kaburga kemiğinin her biri için kırık derecesi: 2

Sağ skapulada (ayrıksız) kırık derecesi: 2

$\sqrt{}2^2+2^2+2^2= \sqrt{}12= 3.46=$ **3**

Omurga Bölgesi:

1 torasik vertebra korpus kırığı derecesi: 3, $\sqrt{}3^2=$ **3**

Etraf Bölgesi:

Sağ femur parçalı kırık derecesi: 5

Sol humerus çıkığı (omuz çıkığı) derecesi: 2

$\sqrt{}5^2+2^2= \sqrt{}29= 5.38=$ **5**

TCK'nın 87. maddesinin 3. fıkrasına göre, vücuttaki kemik kırıklarının kişinin hayat fonksiyonlarına etkisi Hafif (1), Orta (2-3) ve Ağır (4-5-6) olarak sınıflandırıldığında ve birden fazla kırık olması nedeni ile skorlama yapılarak; kişide mevcut olan kafa bölgesi kırıklarının bireyin hayat fonksiyonlarını AĞIR (4) derecede, göğüs bölgesi kırıklarının ORTA (3) derecede, omurga bölgesi kırıklarının ORTA (3) derecede ve etraf bölgesi kırıklarının AĞIR (5) derecede etkileyeceği kanaatine varılmıştır. Sonuç olarak, üç boyutlu BT görüntülerinden yapılan adli antropolojik analizler ve tespit edilen kemik kırıklarının TCK'da değerlendirilmesi ışığında, bu bireyin muhtemel ölüm sebebinin öncelikli olarak kafatasındaki çökme kırığı bulgusuna bağlı olduğu tahmin edilmektedir. Fakat göğüs, omurga ve etraf bölgesi kırıklarının da müştereken hayat fonksiyonlarına etkisi göz ardı edilmeyecek derecede olduğundan ölüm sebebi tanımlamalarından çıkarılması uygun görülmemiştir.

Vaka 12: 29 yaşında bir erkek bireyin motosiklet kullandığı anayolda, karşıdan gelen bir arabayla yüz yüze çarpışması sonucu meydana gelmiştir. Vakadaki BT verileri kafa, göğüs, pelvis bölgelerinden oluşmaktadır. Sağ ve sol kollar-eller, sağ ve sol bacaklar-ayaklar bölgelerinin BT verileri bulunmamaktadır.

Bireye ait BT görüntüleri üç boyutlu olarak incelendiğinde, göğüs bölgesinde sağlı sollu tüm kaburgalarda çoklu kırıklar tespit edilmiştir (Fotoğraflar-96, 97). Yine göğüs bölgesinde sternumda kırık bulgusu vardır (Fotoğraf-98). Omurga bölgesinde, en az iki torasik vertebra gövdesinde (T8-T9) (Fotoğraflar-99, 100), L1, L2 ve L3 vertebraların gövdelerinde kırıklara rastlanmıştır (Fotoğraflar-101, 102, 103). Bu bölgelerde ayrıca omurgada kayma tespit edilmiştir (Fotoğraf-104). Bireyin pelvis bölgesinde sağ iskionda kırık, sağ pubis ramusta kırık, sol coxa kemiğinde ise malgaigne kırığı tespit edilmiştir (Sol iskion kırığı+pubis kırığı+sakroiliak ayrılma) (Fotoğraf-105). Pubis symphysis bölgesinde de yaklaşık olarak 7.25 cm'lik bir ayrılma mevcuttur (Fotoğraf-106). Kafatasında ve boyun kemiklerinde travma izlerine rastlanmamıştır.

İncelenen bireyin vücudundaki kırıklar künt travma özelliklerini taşımaktadır ve geçirdiği trafik kazası ile uyumlu bulgulardır. Bu bulgular ışığında, vakadaki kemik kırıklarının, kişinin hayat fonksiyonlarına etkisi şöyle belirlenmiştir:

Göğüs Bölgesi:

Sağ ve sol kaburgalarda çoklu kırıkların derecesi her biri için 2 = 2^2 (x24)

Sternumda kırık derecesi: 3 = 3^2

$\sqrt{}96+9= \sqrt{}105= 10.24=$ **10**

Omurga Bölgesi:

T8 ve T9 torasik korpus kırığı derecesi: her biri için 3

L1-L2-L3 korpus kırık derecesi: her biri için 3

$\sqrt{}3^2+3^2+3^2+3^2+3^2= \sqrt{}45= 6.70=$ **7**

Pelvis – Batın Bölgesi:

Sağ iskion kırık derecesi: 2

(Not: TCK'da belirtildiği üzere sağ coxa kemiğinde tek kırık değerlendirmeye alınmıştır.)

Sol iskion+pubis kırığı+sakroiliak ayrılma (Malgaigne Kırığı): 6

Symphysis pubis ayrılma (3.cm'den fazla): 4

$\sqrt{}2^2+6^2+4^2= \sqrt{}56= 7.48=$ **7**

TCK'nın 87. maddesinin 3. fıkrasına göre, vücuttaki kemik kırıklarının kişinin hayat fonksiyonlarına etkisi Hafif (1), Orta (2-3) ve Ağır (4-5-6) olarak sınıflandırıldığında ve birden fazla kırık olması nedeni ile skorlama yapılarak; kişide mevcut olan göğüs bölgesi kırıklarının bireyin hayat fonksiyonlarını AĞIR (10) derecede, omurga bölgesi kırıklarının AĞIR (7) derecede, pelvis-batın bölgesi kırıklarının AĞIR (7) derecede etkileyeceği kanaatine varılmıştır. Sonuç olarak, üç boyutlu BT görüntülerinden yapılan adli antropolojik analizler ve tespit edilen kemik kırıklarının TCK'da değerlendirilmesi ışığında, bu bireyin muhtemel ölüm sebebinin öncelikli olarak göğüs bölgesindeki çoklu kırıklara ve buna müştereken omurga ve pelvis - batın bölgesindeki kırıklara bağlı olduğu tahmin edilmektedir.

Vaka 13: Bu vaka 49 yaşında bir kadın bireyin motosiklet kazasıdır. Kaza sırasında kendisi motosikletin arkasında bulunmaktadır. Vakadaki BT verileri kafa, göğüs, pelvis bölgelerinden oluşmaktadır. Sağ ve sol humerus, sağ ve sol femur kemiklerinin proksimal bölgeleri dışında kalan yerlerin BT verileri bulunmamaktadır.

BT görüntüleri incelendiğinde bireyin kafa bölgesinde, mandibulanın sol gövdesinde tam bir kırık tespit edilmiştir (Fotoğraflar-107, 108). Kafatası kemiklerinin geriye kalan bölümlerinde ve boyun bölgesinde bir kırığa rastlanmamıştır. Göğüs bölgesinde sol tarafta en az iki kaburgada kırıklar vardır. Sol femur boynunda tam kırık ile birlikte ayrılma görülmektedir (Fotoğraf-109). Bireyin alt bacak kemikleri ve ayakları ile kollar ve elleri BT görüntüleri dışında olduğundan bu bölgelerdeki muhtemel kırıklar tespit edilememiştir.

İncelenen bireyin vücudundaki kırıklar künt travma özelliklerini taşımaktadır ve geçirdiği trafik kazası ile uyumlu bulgulardır. Bu bulgular ışığında, vakadaki kemik kırıklarının, kişinin hayat fonksiyonlarına etkisi şöyle belirlenmiştir:

Kafa Bölgesi:

Mandibula kırığı derecesi: 3, $\sqrt{3^2} = \mathbf{3}$

Göğüs Bölgesi:

Sol 2 kaburga kemiğinde her biri için kırık derecesi: 3

$\sqrt{2^2+2^2} = \sqrt{8} = 2.82 = \mathbf{3}$

Etraf Bölgesi:

Sol femur boynu açık kırık derecesi: 5, $\sqrt{5^2} = \sqrt{25} = \mathbf{5}$

TCK'nın 87. maddesinin 3. fıkrasına göre, vücuttaki kemik kırıklarının kişinin hayat fonksiyonlarına etkisi Hafif (1), Orta (2-3) ve Ağır (4-5-6) olarak sınıflandırıldığında ve birden fazla kırık olması nedeni ile skorlama yapılarak; kişide mevcut olan kafa bölgesi kırıklarının bireyin hayat fonksiyonlarını ORTA (3) derecede, göğüs bölgesi kırıklarının ORTA (3) derecede ve etraf bölgesi kırıklarının AĞIR (5) derecede etkileyeceği kanaatine varılmıştır. Sonuç olarak, üç boyutlu BT görüntülerinden yapılan adli antropolojik analizler ve tespit edilen kemik kırıklarının TCK'da değerlendirilmesi neticesinde, bu bireyin muhtemel ölüm sebebinin kafa ve göğüs bölgesindeki müşterek kırıklara bağlı olduğu tahmin edilmiştir. Etraf bölgesindeki travmanın da bireyin hayat fonksiyonlarına etkisi göz ardı edilmeyecek derecede olduğundan ölüm sebebi tanımlamalarından çıkarılması uygun görülmemiştir.

Vaka 14: Bu vaka, 74 yaşındaki erkek bir bireyin yüksekten düşmesi ile meydana gelmiştir. Bireyin BT görüntüleri sadece göğüs ve pelvis bölgelerini içermektedir. X-ray görüntüsünde sadece kafa, boyun, göğüs ve kollar görülebilmektedir.

Bireye ait BT görüntüleri üç boyutlu olarak incelendiğinde, göğüste sağ (Fotoğraf-110) ve sol tüm kaburgalarda çoklu kırıklar tespit edilmiştir (Fotoğraf-111). Yine göğüs bölgesinde sternumda ayrık kırıklar vardır (Fotoğraf-112). Omurga bölgesinde L1, L2, L3, L4 ve L5 vertebraların sağ transverslerinde kırılma ve ayrılmalar tespit edilmiştir (Fotoğraf-113). Bireye ait kafatası ve boyun

bölgelerinin BT görüntüleri bulunmadığından, bu bölgelerdeki muhtemel kırıklar tespit edilememiştir.

İncelenen bireyin vücudundaki kırıklar künt travma özelliklerini taşımaktadır ve yüksekten düşme ile uyumlu bulgulardır. Bu bulgular ışığında, bu vakadaki kemik kırıklarının kişinin hayat fonksiyonlarına etkisi şöyle belirlenmiştir:

Göğüs Bölgesi:

Tüm sağ ve sol kaburgaların her biri için kırık derecesi: Her biri için $2 = 2^2$ (x24)

Sternumda ayrık kırık derecesi: $4 = 4^2$

$\sqrt{96+16} = \sqrt{112} = 10.58 =$ **11**

Omurga Bölgesi:

L1-L5 transverslerin kırılma-kopma derecesi: her biri için 3

(Not: TCK'da omur transverslerinin kopması ile ilgili bir derece olmadığından, açık kırık puanı verilmiştir.)

$\sqrt{3^2+3^2+3^2+3^2+3^2} = \sqrt{45} = 6.70 =$ **7**

TCK'nın 87. maddesinin 3. fıkrasına göre, vücuttaki kemik kırıklarının kişinin hayat fonksiyonlarına etkisi Hafif (1), Orta (2-3) ve Ağır (4-5-6) olarak sınıflandırıldığında ve birden fazla kırık olması nedeni ile skorlama yapılarak; kişide mevcut olan göğüs bölgesi kırıklarının bireyin hayat fonksiyonlarını AĞIR (11) derecede ve omurga kırıklarının AĞIR (7) derecede etkileyeceği kanaatine varılmıştır. Sonuç olarak, üç boyutlu BT görüntülerinden yapılan adli antropolojik analizler ve tespit edilen kemik kırıklarının TCK'da değerlendirilmesi neticesinde,

bu bireyin muhtemel ölüm sebebinin göğüs ve omurga bölgelerindeki çoklu kırıklara bağlı olduğu tahmin edilmektedir.

Vaka 15: Bu vaka, 49 yaşında bir erkek bireyin yaklaşık 4m yükseklikten beton zemine düştüğü bir iş kazasıdır. Vakadaki BT verileri kafa, boyun ve kısmi göğüs bölgesinden oluşmaktadır. Göğüs bölgesi, sadece sağ ve sol köprücük kemikleri, manubrium, sağ ve sol ilk üç kaburga kemiklerine kadar olan bölgeyi kapsamaktadır. Alt göğüs bölgesi, pelvis, sağ ve sol kollar-eller, sağ ve sol bacaklar-ayaklar bölgelerinin BT verileri bulunmamaktadır.

Bireye ait BT verilerinde, kafatasının sağ temporal kemiğinde kırık tespit edilmiştir. Bu kırık bölgesinden merkezli olarak superior, inferior ve anterior yönlere yayılan üç tane ışınsal kırık mevcuttur (Fotoğraf-114). Göğüs bölgesinin tamamı veri eksikliğinden dolayı tam olarak analiz edilememiş olsa da sağ klavikula kemiğinin orta şaftından kırılarak ayrıldığı (Fotoğraf-115) ve sağ skapulanın supraspinous fossa bölgesinde kırıkların olduğu tespit edilmiştir (Fotoğraf-116).

Bu vakada, bireyin vücudundaki kırıklar künt travma özelliklerini taşımaktadır ve yüksekten düşme ile ilgili uyumlu bulgulardır. Bu bulgular ışığında, vakadaki kemik kırıklarının, kişinin hayat fonksiyonlarına etkisi şöyle belirlenmiştir:

Kafa Bölgesi:

Sağ temporalde kırık derecesi: 4, $\sqrt{\ }4^2 = \mathbf{4}$

(Not: Bu kırıkta ayrılma görüldüğünden ve TCK'da kafatası kırıklarında böyle bir derece olmadığından, çökme kırığı derecesi ile değerlendirilmiştir.)

Göğüs Bölgesi:

Sağ klavikula açık kırığı (ayrılma) derecesi: 3

Sağ skapula kırık derecesi: 2

$\sqrt{}3^2+2^2= \sqrt{}13= 3.60=$ **4**

TCK'nın 87. maddesinin 3. fıkrasına göre, vücuttaki kemik kırıklarının kişinin hayat fonksiyonlarına etkisi Hafif (1), Orta (2-3) ve Ağır (4-5-6) olarak sınıflandırıldığında ve birden fazla kırık olması nedeni ile skorlama yapılarak; kişide mevcut olan kafa bölgesi kırıklarının bireyin hayat fonksiyonlarını AĞIR (4) derecede ve göğüs bölgesi kırıklarının AĞIR (4) derecede etkileyeceği kanaatine varılmıştır. Sonuç olarak, üç boyutlu BT görüntülerinden yapılan adli antropolojik analizler ve tespit edilen kemik kırıklarının TCK'da değerlendirilmesi neticesinde, bu bireyin muhtemel ölüm sebebinin kafa bölgesi ve göğüs bölgesi kırıklarına bağlı olduğu tahmin edilmektedir.

Vaka 16: 29 yaşında bir erkek bireyin kullandığı arabayla, karşıdan gelen bir kamyonun yüz yüze çarpışması sonucu meydana gelmiştir. Vakadaki BT verileri, göğüs bölgesi ile pelvis kemiklerinin iliac crest bölgesine kadar olan alanı kapsamaktadır. Kafa, pelvis iskion ve pubis bölgelerinin, sağ ve sol kollar-eller, sağ ve sol bacaklar-ayaklar bölgelerinin BT verileri bulunmamaktadır.

Bireye ait BT görüntüleri üç boyutlu olarak incelendiğinde, göğüs bölgesinde sol 6. kaburganın sternal ucunda kırık görülmektedir (Fotoğraf-117). Omurga bölgesinde L1, L2 ve L4 vertebraların korpuslarında kırıklar tespit edilmiştir (Fotoğraflar-118, 119, 120).

İncelenen bireyin vücudundaki kırıklar künt travma özelliklerini taşımaktadır ve geçirdiği trafik kazası ile uyumlu bulgulardır. Bu bulgular ışığında, vakadaki kemik kırıklarının kişinin hayat fonksiyonlarına etkisi şöyle belirlenmiştir:

Göğüs Bölgesi:

Sol 6. kaburga sternal ucunda kırık derecesi: $2 = \sqrt{}2^2 =$ **2**

Omurga Bölgesi:

L1-L2 ve L4 korpus kırık derecesi: $3 = 3^2+3^2+3^2$

$\sqrt{}3^2+3^2+3^2= \sqrt{}27= 5.19=$ **5**

TCK'nın 87. maddesinin 3. fıkrasına göre, vücuttaki kemik kırıklarının kişinin hayat fonksiyonlarına etkisi, Hafif (1), Orta (2-3) ve Ağır (4-5-6) olarak sınıflandırıldığında ve birden fazla kırık olması nedeni ile skorlama yapılarak; kişide mevcut olan göğüs bölgesi kırıklarının bireyin hayat fonksiyonlarını ORTA (2) derecede ve omurga bölgesi kırıklarının AĞIR (5) derecede etkileyeceği kanaatine varılmıştır. Sonuç olarak, üç boyutlu BT görüntülerinden yapılan adli antropolojik analizler ve tespit edilen kemik kırıklarının TCK'da değerlendirilmesi neticesinde, bu bireyin muhtemel ölüm sebebinin omurga bölgesi (bel-karın bölgesi) kırıklarına bağlı olduğu tahmin edilmektedir. Fakat göğüs bölgesindeki travmanın da hayat

fonksiyonlarına etkisi orta derecede olduğundan ölüm sebebi tanımlamalarından çıkarılması uygun görülmemiştir.

Vaka 17: Bu vaka, 6.5m yükseklikten beton zemine düşen bir erkek bireyin vakasıdır. Bireye ait BT verileri kafa, göğüs ve pelvis bölgelerinden oluşmaktadır. Sağ ve sol kollar-eller, sağ ve sol bacaklar-ayaklar bölgelerinin BT verileri bulunmamaktadır.

Bireye ait BT görüntüleri üç boyutlu olarak incelendiğinde, kafatasında sağ temporalde bir çökme kırığı (Fotoğraf-121) ve buradan başlayıp koronal süturu ikiye ayırarak (Fotoğraf-122), sol temporale ve oradan da sol spheniode kadar devam eden bir ayrık kırık tespit edilmiştir (Fotoğraf-123). Ayrıca sağ ve sol orbital kemiklerde, sağ ve sol zigomatik kemiklerde kırıklar vardır (Fotoğraf-124). Sağ skapula kemiğinin medial sınırında kırığa rastlanmıştır (Fotoğraf-125). Omurga bölgesinde en az iki torasik vertebrada korpus kırığı tespit edilmiştir (Fotoğraf-126, 127). Etraf bölgelerinin BT verileri olmadığından bireyin uzun kemiklerinde meydana gelmiş olabilecek muhtemel kırıklar tespit edilememiştir.

İncelenen bireyin vücudundaki kırıklar künt travma özelliklerini taşımaktadır ve yüksekten düşme ile ilgili uyumlu bulgulardır. Bu bulgular ışığında, vakadaki kemik kırıklarının kişinin hayat fonksiyonlarına etkisi şöyledir:

Kafa Bölgesi:

Sağ temporalde çökme kırığı derecesi: 4

Kafatası kubbesinde lineer kırık: 3

Sağ zigomatik kırığı derecesi: 2

Sol zigomatik kırığı derecesi: 2

(Not: TCK'da kafatasında ayrık kırık ve orbital kırıklar için bir derece olmadığından değerlendirmeye eklenememiştir.)

$\sqrt{}4^2+3^2+2^2+2^2= \sqrt{}33= 5.74=$ **6**

Göğüs Bölgesi:

Sağ skapula kırığı derecesi: 2, $\sqrt{}2^2=$ **2**

Omurga Bölgesi:

2 torasik korpus kırığı derecesi: 3 = 3^2+3^2

$\sqrt{}3^2+3^2= \sqrt{}18= 4.24=$ **4**

TCK'nın 87. maddesinin 3. fıkrasına göre, vücuttaki kemik kırıklarının kişinin hayat fonksiyonlarına etkisi, Hafif (1), Orta (2-3) ve Ağır (4-5-6) olarak sınıflandırıldığında ve birden fazla kırık olması nedeni ile skorlama yapılarak; kişide mevcut olan kafa bölgesi kırıklarının bireyin hayat fonksiyonlarını AĞIR (6) derecede, göğüs bölgesi kırıklarının ORTA (2) derecede ve omurga bölgesi kırıklarının AĞIR (4) derecede etkileyeceği kanaatine varılmıştır. Sonuç olarak, üç boyutlu BT görüntülerinden yapılan adli antropolojik analizler ve tespit edilen kemik kırıklarının TCK'da değerlendirilmesi neticesinde, bu bireyin muhtemel ölüm sebebinin öncelikli olarak kafa bölgesindeki çökme ve ayrık kırıklara bağlı olduğu tahmin edilmektedir. Bunun yanında, omurga bölgesindeki kırık bulguları da bireyin hayat fonksiyonlarını ağır derecede etkilemektedir. Sağ skapuladaki kırık bulgusunun, her ne kadar tek başına bireyin hayat fonksiyonuna etkisi orta derece

olsa da, bireyin göğüs bölgesine aldığı darbenin ağırlığına işaret etmesi açısından ölüm sebebi tanımlamalarından çıkarılması uygun görülmemiştir.

Vaka 18: Bu vaka, 38 yaşında bir erkek bireyin motosikletle yaptığı kaza sonucu meydana gelmiştir. Direksiyon hakimiyetini kaybederek kazaya kendisi sebep olmuştur, başka bir araçla çarpışma durumu yoktur. Vakadaki BT verileri kafa, göğüs, pelvis bölgelerinden oluşmaktadır. Sağ ve sol kollar-eller, sağ ve sol bacaklar-ayaklar bölgelerinin BT verileri bulunmamaktadır.

Bireye ait BT görüntüleri incelendiğinde kafatasının frontal bölgesinde geniş bir alanı kaplayan çökme kırığı tespit edilmiştir (Fotoğraf-128). Bu travmadan kaynaklı kırıklar sağ ve sol orbitallerde, sağ ve sol zigomatik kemiklerinde çökme şeklinde görülmüştür (Fotoğraf-129). Kafatasının inferior bölgesinde, basilar oksipitalde kırık bulgusu mevcuttur (Fotoğraf-130). Kafatası virtopsi ile açılıp iç bölümler incelendiğinde frontal bölgedeki travmadan merkezli kırıkların kafatası kaidesine kadar devam ettiği gözlemlenmiştir (Fotoğraf-131). Bireyin göğüs ve pelvis bölgelerine ait BT verilerinde kırıklara rastlanmamıştır.

İncelenen bireyin vücudundaki kırıklar künt travma özelliklerini taşımaktadır ve geçirdiği trafik kazası ile uyumlu bulgulardır Bu bulgular ışığında, vakadaki kemik kırıklarının kişinin hayat fonksiyonlarına etkisi şöyle belirlenmiştir:

Kafa Bölgesi:

Frontalde çökme kırığı derecesi: 4

Basilar occipital (kaide) kırık derecesi: 4

Sağ zigomatik çökme kırığı: 3

Sol zigomatik çökme kırığı: 3

$\sqrt{\ }4^2+4^2+3^2+3^2= \sqrt{\ }50= 7.07=$ **7**

TCK'nın 87. maddesinin 3. fıkrasına göre, vücuttaki kemik kırıklarının kişinin hayat fonksiyonlarına etkisi, Hafif (1), Orta (2-3) ve Ağır (4-5-6) olarak sınıflandırıldığında ve birden fazla kırık olması nedeni ile skorlama yapılarak; kişide mevcut olan kafa bölgesi kırıklarının bireyin hayat fonksiyonlarını AĞIR (7) derecede etkileyeceği kanaatine varılmıştır. Sonuç olarak, üç boyutlu BT görüntülerinden yapılan adli antropolojik analizler ve tespit edilen kemik kırıklarının TCK'da değerlendirilmesi neticesinde, bu bireyin muhtemel ölüm sebebinin kafa bölgesindeki çökme kırıklarına bağlı olduğu tahmin edilmektedir.

Vaka 19: 45 yaşında bir erkek bireyin silahla kendini vurması sonucu meydana gelen bir intihar vakasıdır. Vakadaki BT verileri sadece kafa bölgesinden oluşmaktadır.

BT görüntüleri incelendiğinde, sağ parietalde yaklaşık 1.34cm çapında (maksimum) bir ateşli silah giriş deliği ile birlikte üç yöne ayrılan ışınsal kırıklar tespit edilmiştir (Fotoğraf-132, 133). Giriş deliği yakından incelendiğinde, endokraniyal yöne doğru bir şev oluşumu gözlemlenmiştir (Fotoğraf-134). Ayrıca kurşunun çıkışa doğru izlediği yolda kendisi ile birlikte götürdüğü kemik parçacıklarının da, sağdan sola doğru, kurşunun geçiş yolundaki sıralı duruşu açıkça

gözlemlenebilmektedir (Fotoğraflar-135, 136). Kurşun deliğinden yayılan üç ışınsal kırıktan (Fotoğraf-137) biri inferior yönde ilerleyip sağ temporale doğru devam eder şekilde, diğeri superior yönde ilerleyip sol lateralden gelen başka bir kırıkla birleşir şekilde (çıkış deliğinden kaynaklı kırık) (Fotoğraf-138), üçüncü ışınsal kırık ise önce medial yönde ilerleyip, sonra oksipitale doğru yönelerek nuchal crest bölgesinin 2.61cm superior noktasında durur şekilde gözlemlenmiştir (Foroğraf-139). Giriş deliğinin ektokraniyal yüzeyinde gözlemlenen dışa fırlamış küçük kemik parçalarının yüksek ihtimalle bitişik atış veya çok yakın mesafe atışından kaynaklanmış olduğu düşünülmektedir (Fotoğraf-137).

Kafatasının sol parietal kemiğinde, yaklaşık 1.54cm çapında (maksimum) ikinci bir ateşli silah deliği tespit edilmiştir. Bu delikten kaynaklı iki ışınsal kırık ve posterior sınırında yarım konsantrik kırıkla birlikte görülmektedir (Fotoğraflar-140, 141). Delik yakından incelendiğinde, ektokraniyal yüzeyde dışa doğru şev oluşumu gözlemlenmiştir (Fotoğraf-142). Bu delikten yayılan ışınsal kırıklardan biri inferior yönde devam edip sağ temporalde durmaktadır. Diğer kırık ise superior yönde devam ederek, giriş deliğinden kaynaklı ışınsal kırıkla birleşerek frontal bölgeye doğru ilerleyen ve sol kaş kemeri üzerinde duran uzun bir lineer kırık şeklinde görülmektedir (Fotoğraf-143). Sol parietalde tespit edilen bu bulgu ateşli silah çıkış deliğidir ve sağ parietalde tespit edilen giriş deliği ile ilişkilidir. Bu giriş ve çıkış delikleri birlikte, kafatasında tek bir kurşun yaralanması olayını temsil etmektedirler.

Kafatası kubbesinde tespit edilen kırıklar ayrık kırıklardır ve çeşitli genişliklerde kafatasının bazı bölümlerinin ikiye ayrılmasına sebep olmuşlardır.

Örneğin giriş deliğinden kaynaklı sağ parietalde bulunan ve superior yöne devam eden kırığın yaklaşık olarak 8.73mm'lik bir ayrılmaya neden olduğu görülmektedir (Fotoğraf-144). Kafatasının superior bölgesindeki kırıkların sebep olduğu ayrılmalar (yaklaşık olarak) en az 5.77 mm ve en çok 7.51 mm şeklinde ölçülmüştür (Fotoğraf-145). Çıkış deliği bölgesinde ise bu durum en az 4.70 mm ve en çok 5.35 mm şeklinde ölçülmüştür (Fotoğraf-146).

İncelenen bireyin kafatasındaki bulgular ateşli silah travması özelliklerini taşımaktadır ve kurşun yaralanması ile ilişkili bulgulardır. Bu bulgular ışığında, vakadaki kemik kırıklarının, kişinin hayat fonksiyonlarına etkisi şöyle belirlenmiştir:

Kafa Bölgesi:

Sağ parietal kurşun giriş deliği: 4

Sol parietal kurşun çıkış deliği: 4

Kubbede lineer (ayrık) kırık: 3

Oksipitalde lineer (ayrık) kırık: 3

Frontalde lineer (ayrık) kırık: 3

$\sqrt{}4^2+4^2+3^2+3^2+3^2= \sqrt{}59= 7.68=$ **8**

Not: TCK rehberinde kafatası kemiğinde kurşun yaralanması için bir puan bulunmadığından, giriş ve çıkış delikleri için kafatası bölgesi için önerilen en yüksek derece verilmiştir; fakat bu derecenin 4'den daha ağır olacak şekilde değerlendirilmesi gerektiği düşünülmektedir. Bu yaralanmadan yayılan kırıklardan sadece ayrık olanlar dikkate alınmıştır. Kafatasında ayrık kırık puanlaması bulunmadığından rehberde mevcut olan lineer kırık puanı verilmiştir.

TCK'nın 87. maddesinin üçüncü fıkrasına göre, vücuttaki kemik kırıklarının kişinin hayat fonksiyonlarına etkisi, Hafif (1), Orta (2-3) ve Ağır (4-5-6) olarak sınıflandırıldığında ve birden fazla kırık olması nedeni ile skorlama yapılarak; kişide mevcut olan kafa bölgesi kırıklarının bireyin hayat fonksiyonlarını AĞIR (8) derecede etkileyeceği kanaatine varılmıştır. Sonuç olarak, üç boyutlu BT görüntülerinden yapılan adli antropolojik analizler ve tespit edilen kemik kırıklarının TCK'da değerlendirilmesi neticesinde, bu bireyin muhtemel ölüm sebebinin kafa bölgesindeki ateşli silah yaralanmasına bağlı olduğu tahmin edilmektedir.

Vaka 20: Bu vaka 40 yaşında bir kadın bireyin ateşli silahla öldürülmesi sonucu meydana gelmiştir. Vakadaki BT verileri kafa, göğüs ve pelvis bölgelerinden oluşmaktadır. Yine aynı bölgeleri kapsayan X-Ray görüntüleri de mevcuttur.

BT görüntüleri incelendiğinde, sol frontalde sol temporozigomatik süturun yaklaşık 2cm superior bölgesinde ve yaklaşık 1.09cm çapında (maksimum) bir ateşli silah giriş deliği ile birlikte beş farklı yöne yayılan ışınsal kırıklar ve yarım konsantrik kırık tespit edilmiştir. Bu kırıklardan kısa olanı sol kaş kemerine kadar ilerleyip durmaktadır (Fotoğraf-147). İkincisi, medial yöne doğru ilerleyerek kafatası kubbesinde ikiye ayrılmış, biri sağ kaş kemeri üzerinde durmuş diğeri posterior yöne devam eder şekilde gözlemlenmiştir (Fotoğraf-148). Üçüncü kırık sol temporalde devam eder şekilde, dördüncü kırık posterior yönde sol parietal boyunca ayrık kırık şeklinde (Fotoğraf-149) ve beşinci kırık superior yönde ilerleyerek çıkış deliğinden kaynaklı bir kırıkla birleştiği görülmektedir (Fotoğraf-150).

Kafatasının oksipital bölgesinde, nuchal crestin yaklaşık 5.38cm sağ superior tarafında ve yaklaşık 9.04mm çapında (maksimum) bir ateşli silah çıkış deliği tespit edilmiştir. Çıkış deliğinden kaynaklı iki ışınsal kırık mevcuttur. Bunlardan biri sağ inferior-lateral yönde ilerleyip durmaktadır. Diğer ise superior yönde ilerleyip, sol frontalde bulunan giriş deliğinden kaynaklı ve posterior yöne ilerleyen ışınsal kırık ile birleşme göstermektedir (Fotoğraf-151). Oksipital bölgede tespit edilen bu ateşli silah çıkış deliği, sol frontalde tespit edilen giriş deliği ilişkili bir bulgudur. Bu giriş ve çıkış delikleri birlikte, kafatasında tek bir kurşun yaralanması olayını temsil etmektedirler.

Göğüs bölgesine ait BT verileri incelendiğinde 4. torasik vertebranın sağ laminasında kırılma ve parçalanma, korpusunda ise lineer kırık tespit edilmiştir (Fotoğraf-152). Lamina bölgesindeki parçalanma ve kemik kaybı, göğüs bölgesindeki bir kurşun geçişine işaret etmektedir. Bireyin hem BT hem de X-ray görüntülerinde, sırt bölgesinde T4 ile aynı bölgede bir kurşun çekirdeği olduğu da tespit edilmiştir. BT ve X-Ray görüntülerinde sakrum kemiğinin posterior bölgesinde başka bir kurşun çekirdeği bulgusu mevcuttur (Fotoğraflar-153, 154). Sakrum kemiğinde kırık bulgusuna rastlanmamıştır, fakat enerjiden kaynaklı lineer kırıklar olması ihtimali yüksektir.

İncelenen bireyin kafatası, omurga, göğüs ve pelvis bölgelerindeki bulgular ateşli silah travması özelliklerini taşımaktadır ve kurşun yaralanması ile uyumlu bulgulardır. Bu bulgular ışığında bu vakadaki kemik kırıklarının, kişinin hayat fonksiyonlarına etkisi şöyle belirlenmiştir:

Kafa Bölgesi:

Sağ frontal kurşun giriş deliği: 4

Oksipital kurşun çıkış deliği: 4

Sol parietal kemiğinde lineer kırık: 3

Frontalde lineer kırık: 3

$\sqrt{}4^2+4^2+3^2+3^2+= \sqrt{}50= 7.07=$ **7**

Not: TCK rehberinde kafatası kemiğinde kurşun yaralanması için bir puan bulunmadığından, giriş ve çıkış delikleri için kafatası bölgesi için önerilen en yüksek derece verilmiştir; fakat bu derecenin 4'den daha ağır olacak şekilde değerlendirilmesi gerektiği düşünülmektedir. Bu yaralanmadan yayılan kırıklardan sadece ayrık olanlar dikkate alınmıştır. Kafatasında ayrık kırık puanlaması bulunmadığından rehberde mevcut olan lineer kırık puanı verilmiştir.

Omurga Bölgesi:

T4 lamina kırığı derecesi: 3

$\sqrt{}3^2= \sqrt{}\ 9=$ **3**

(Not: TCK'ya göre bir kemikte birden fazla kırık bulgusunda en ağır kırık değerlendirileceğinden, korpus kırığı değerlendirilme dışında tutulmuştur. Buna ilaveten, rehberde omurga kemiklerinde kurşun yaralanması ile ilgili bir puan bulunmamaktadır. Buradaki lamina kırığı kurşun yaralanmasına bağlı olduğundan, kişinin hayat fonksiyonuna etkisinin 3'den daha ağır olacak şekilde değerlendirilmesi gerektiği düşünülmektedir).

TCK'nın 87. maddesinin 3. fıkrasına göre, vücuttaki kemik kırıklarının kişinin hayat fonksiyonlarına etkisi, Hafif (1), Orta (2-3) ve Ağır (4-5-6) olarak

sınıflandırıldığında ve birden fazla kırık olması nedeni ile skorlama yapılarak; kişide mevcut olan kafa bölgesi kırıklarının bireyin hayat fonksiyonlarını AĞIR (7) derecede, omurga bölgesi kırıklarının ORTA (3) derecede etkileyeceği kanaatine varılmıştır. Sonuç olarak, üç boyutlu BT görüntülerinden yapılan adli antropolojik analizler ve tespit edilen kemik kırıklarının TCK'da değerlendirilmesi neticesinde, bu bireyin muhtemel ölüm sebebinin kafatası ve omurgasındaki (göğüs bölgesine denk gelen T4) kurşun yaralanmaları bulgularına bağlı olduğu tahmin edilmektedir.

Vaka 21: Bu vaka, 26 yaşında bir kadın bireyin geçirdiği trafik kazası sonucu meydana gelmiştir. Vakadaki BT verileri kafa, göğüs, pelvis bölgesi ve sağ-sol femur kemiklerinin proksimal bölgelerinden oluşmaktadır. Sağ, sol kollar ve elleri gösteren X-ray verileri mevcuttur.

Bireye ait BT görüntüleri üç boyutlu olarak incelendiğinde, kafatasında sağ parietal ve temporal bölgelerini kapsayan bir çökme kırığı tespit edilmiştir (Fotoğraf-155). Bu çökme kırığından yayılan kırıklar, sağ spheniod kanada ve sağ gözün arkasına kadar ulaşmaktadır (Fotoğraf-156). Sol temporal kemiğinde de kırık tespit edilmiş, fakat bu bölgede çökme görülmemiştir (Fotoğraf-157). Sol gözün altında, sol zigomatik kemiğinde de kırık vardır (Fotoğraf-158). Göğüs bölgesinde, sağ kaburgalarda en az iki kaburgada (8.ve 5.kaburgalar) ve solda en az 5 kaburgada kırıklar görülmüştür (4, 5, 6, 7, 8. kaburgalar) (Fotoğraf -159, 160). Omurga bölgesinde 1., 2., 3. ve 4. lumbar vertebraların sağ transverse process kısımlarının kırılarak ayrıldıkları tespit edilmiştir (Fotoğraf-161). Pelvis bölgesinde sağ coxa kemiğinde pubis ramusta kırılma ile birlikte ayrılma, iskionda kırılma ile birlikte

ayrılma, sol coxa kemiğinde symphysis pubiste kırılarak ayrılma, sol iskionda kırık ve sakrum kemiğinin sağ lateralinde kırıklara rastlanmıştır (Fotoğraf-162). Sağ kolda, humerus kemiğinin başı kırılarak kopmuş ve humerus şaftından ayrılmış şekilde tespit edilmiştir (Fotoğraf-163).

İncelenen bireyin vücudundaki kırıklar künt travma özelliklerini taşımaktadır ve geçirdiği trafik kazası ile uyumlu bulgulardır Bu bulgular ışığında, vakadaki kemik kırıklarının kişinin hayat fonksiyonlarına etkisi şöyle belirlenmiştir:

Kafa Bölgesi:

Sağ temporal çökme kırığı derecesi: 4

Sol temporalde lineer kırık derecesi: 3

Sol zigomatik kemiğinde kırık derecesi: 2

$\sqrt{}4^2+3^2+2^2= \sqrt{}29= 5.38=$ **5**

Göğüs Bölgesi:

Sağda 2 kaburga kırığı derecesi: her biri için 2

Solda 5 kaburga kırığı derecesi: her biri için 2

$\sqrt{}2^2+2^2+2^2+2^2+2^2+2^2+2^2= \sqrt{}28= 5.29=$ **5**

Omurga Bölgesi:

L1-L4 transversus proc. açık kırıkları her biri için kırık derecesi: 3 (x4)

$\sqrt{}3^2+3^2+3^2+3^2= \sqrt{}36=$ **6**

(Not: Lumbar vertebraların transversus proc. kopmaları TCK'da belirtilmediğinden açık kırık olarak değerlendirilmiştir).

Pelvis – Batın Bölgesi:

Sağ pubis ramus kırılma-ayrılma (çift taraflı kırılma olarak değerlendirilmiştir): 3

Sol pubis kırılma-ayrılma (çift taraflı kırılma olarak değerlendirilmiştir) derecesi: 3

Sacrum kırık derecesi: 3

$\sqrt{}3^2+3^2+3^2++= \sqrt{}27= 5.19 =$ **5**

(Not: Sağ ve sol iskion kırılma-ayrılmaları aynı kemiklerdeki 2. kırıklar olduğundan, TCK rehberinde belirtildiği gibi değerlendirme dışında tutulmuştur.)

Etraf Bölgesi:

Sol humerus başı kopma-ayrılma kırığı: 4, $\sqrt{}4^2=$ **4**

TCK'nın 87. maddesinin 3. fıkrasına göre, vücuttaki kemik kırıklarının kişinin hayat fonksiyonlarına etkisi, Hafif (1), Orta (2-3) ve Ağır (4-5-6) olarak sınıflandırıldığında ve birden fazla kırık olması nedeni ile skorlama yapılarak; kişide mevcut olan kafa bölgesi kırıklarının bireyin hayat fonksiyonlarını AĞIR (5) derecede, göğüs bölgesi kırıklarının AĞIR (5) derecede, omurga bölgesi kırıklarının AĞIR (6) derecede, batın-pelvis bölgesi kırıklarının AĞIR (5) derecede ve etraf bölgesi kırıklarının AĞIR (4) etkileyeceği kanaatine varılmıştır. Sonuç olarak, üç boyutlu BT görüntülerinden yapılan adli antropolojik analizler ve tespit edilen kemik kırıklarının TCK'da değerlendirilmesi neticesinde, bu bireyin muhtemel ölüm sebebinin öncelikli olarak kafatası kırıkları ve omurga, pelvis-batın bölgesi bölgelerindeki çoklu kırık bulgularına bağlı olduğu tahmin edilmektedir. Bunun yanında, etraf bölgesi kırıklarının bireyin hayat fonksiyonlarına etkisi göz ardı edilmeyecek derecede olduğundan ölüm sebebi tanımlamalarından çıkarılması uygun görülmemiştir.

Vaka 22: Bu vaka, 39 yaşındaki erkek bir bireyin inşaatta çalıştığı esnada yüksekten düşmesi sonucunda meydana gelmiştir. Vakaya ait BT görüntüleri kafa, göğüs, pelvis bölgesi ve femur kemiklerinin proksimal porsiyonlardan oluşturmaktadır.

Bireye ait BT görüntüleri üç boyutlu olarak incelendiğinde, kafatası kubbesinde frontalden posterior yöne doğru verteks bölgesine kadar devam eden bir lineer kırık vardır (Fotoğraf-164, 165). Kafatasının sağ lateral tarafında, sağ mastoid bölgesinde de başka bir kırık tespit edilmiştir (Fotoğraf-166, 167). Bireyin BT verilerinin mevcut olduğu diğer bölgelerde kemik kırığı bulgusuna rastlanmamıştır.

İncelenen bireyin vücudundaki kırıklar künt travma özelliklerini taşımaktadır ve yüksekten düşme ile uyumlu bulgulardır. Bu bulgular ışığında, vakadaki kemik kırıklarının kişinin hayat fonksiyonlarına etkisi şöyle belirlenmiştir:

Kafa Bölgesi:

Kafatası kubbesinde lineer kırık: 3

Mastoid kemik kırığı derecesi: 4

$\sqrt{3^2+4^2} = \sqrt{25} =$ **5**

TCK'nın 87. maddesinin 3. fıkrasına göre, vücuttaki kemik kırıklarının kişinin hayat fonksiyonlarına etkisi, Hafif (1), Orta (2-3) ve Ağır (4-5-6) olarak sınıflandırıldığında ve birden fazla kırık olması nedeni ile skorlama yapılarak; kişide mevcut olan kafa bölgesi kırıklarının bireyin hayat fonksiyonlarını AĞIR (5)

derecede etkileyeceği kanaatine varılmıştır. Sonuç olarak, üç boyutlu BT görüntülerinden yapılan adli antropolojik analizler ve tespit edilen kemik kırıklarının TCK'da değerlendirilmesi neticesinde, bu bireyin muhtemel ölüm sebebinin kafa bölgesindeki çoklu kırık bulgularına bağlı olduğu tahmin edilmektedir.

Vaka 23: 38 yaşındaki bir erkek bireyin bir apartmanın balkonundan düşmesi sonucu meydana gelmiştir. Vakadaki BT verileri kafa, göğüs ve pelvis bölgelerinden oluşmaktadır. Sağ ve sol kollar-eller kısmi olarak görüntülenebilmekte, sağ ve sol bacaklar-ayaklar bölgelerinin ise BT verileri bulunmamaktadır.

Bireye ait BT görüntüleri üç boyutlu olarak incelendiğinde, kafatasında kırık bulgusuna rastlanmamıştır, fakat kafa boşluğu içerisinde küçük bir kırık kemik parçası tespit edilmiştir. Bu bulgunun muhtemel bir kafa travmasına işaret ettiği düşünülmektedir (Fotoğraf-168). Omurgada L5 sağ transverse process uzantısında kırılma ve ayrılma görülmüştür. Kalça kemiklerinde, sakrum kemiğinin sağ ala bölgesinde kırık, sağ pubis kemiğinde kırık ve sağ iskion-pubis ramusta kırıklar tespit edilmiştir (Fotoğraf-169). Bireyin BT görüntülerinin olduğu diğer bölgelerde bir kırığa rastlanmamıştır.

İncelenen bireyin vücudundaki kırıklar künt travma özelliklerini taşımaktadır ve yüksekten düşme ile uyumlu bulgulardır Bu bulgular ışığında, vakadaki kemik kırıklarının kişinin hayat fonksiyonlarına etkisi şöyle belirlenmiştir:

Omurga Bölgesi:

L5 transversus proc. ayrık kırığı derecesi (açık kırık olarak değerlendirilmiştir): 3

$\sqrt{3^2}$= **3**

Pelvis – Batın Bölgesi:

Sakrumda kırık derecesi: 3

Sağ iskion-pubis kırığı derecesi: 3

(Not: Sağ pubis kırığı derecesi 2 olduğundan, iskion-pubis değerlendirmiştir.)

$\sqrt{3^2+3^2}$= $\sqrt{18}$= 4.24= **4**

TCK'nın 87. maddesinin üçüncü fıkrasına göre, vücuttaki kemik kırıklarının kişinin hayat fonksiyonlarına etkisi, Hafif (1), Orta (2-3) ve Ağır (4-5-6) olarak sınıflandırıldığında ve birden fazla kırık olması nedeni ile skorlama yapılarak; kişide mevcut olan, omurga bölgesi kırıklarının ORTA (3) derecede ve batın-pelvis bölgesi kırıklarının AĞIR (4) derecede etkileyeceği kanaatine varılmıştır. Sonuç olarak, üç boyutlu BT görüntülerinden yapılan adli antropolojik analizler ve tespit edilen kemik kırıklarının TCK'da değerlendirilmesi neticesinde, bu bireyin muhtemel ölüm sebebinin batın-pelvis bölgesindeki çoklu kırık bulgularına ve omurga bölgesi kırıklarına (L5'de batın bölgesi içerisindedir) bağlı olduğu tahmin edilmektedir.

Vaka 24: 87 yaşında bisikletli bir erkek bireye araba çarpması sonucu meydana gelmiştir. Vakadaki BT verileri kafa, göğüs ve pelvis bölgelerinden oluşmaktadır. Sağ ve sol kollar-eller, sağ ve sol bacaklar-ayaklar bölgelerinin BT verileri bulunmamaktadır.

Bireye ait BT görüntüleri incelendiğinde, kafatasında sağ temporal kemik boyunca devam eden bir kırık tespit edilmiştir (Fotoğraf-170). Kafatası virtopsi ile açıldığında, kafatası boşluğunda duran küçük bir kemik parçasına rastlanmıştır (Fotoğraf-171). Bu parça kafatasında muhtemel bir kırığı temsil etmesine rağmen, nereden koptuğu BT görüntülerinden tespit edilememiştir. BT verileri mevcut olan diğer bölgelerde travma izine rastlanmamıştır.

İncelenen bireyin vücudundaki kırıklar künt travma özelliklerini taşımaktadır ve geçirdiği trafik kazası ile uyumlu bulgulardır Bu bulgular ışığında, vakadaki kemik kırıklarının, kişinin hayat fonksiyonlarına etkisi şöyle belirlenmiştir:

Kafa Bölgesi:

Sağ temporal lineer kırığı derecesi: 3, $\sqrt{3^2}$= **3**

TCK'nın 87. maddesinin üçüncü fıkrasına göre, vücuttaki kemik kırıklarının kişinin hayat fonksiyonlarına etkisi, Hafif (1), Orta (2-3) ve Ağır (4-5-6) olarak sınıflandırıldığında ve birden fazla kırık olması nedeni ile skorlama yapılarak; kişide mevcut olan kafa bölgesi kırıklarının bireyin hayat fonksiyonlarını ORTA (3) derecede etkileyeceği kanaatine varılmıştır. Sonuç olarak, üç boyutlu BT görüntülerinden yapılan adli antropolojik analizler ve kemik kırıklarının TCK'da değerlendirilmesi neticesinde, bu bireyin muhtemel ölüm sebebinin kafatası travmasına bağlı olduğu tahmin edilmektedir.

Vaka 25: 27 yaşında bir erkek bireyin kendini iple asması sonucu gerçekleşmiştir. Vakaya ait BT görüntüleri yalnızca boyun kemiklerinden (C1-T1 arası) oluşmaktadır.

Mevcut BT görüntüleri üç boyutlu olarak incelendiğinde, axis vertebranın lamina kısmında (Fotoğraf-172), C5 (Fotoğraf-173) ve C6 vertebraların (Fotoğraf-174) korpuslarında kırıklar tespit edilmiştir. İpin bağlı olduğu bölgedeki C3, C4 vertebralarda ve hyoid kemiğindeki muhtemel kırıklar, ipin içerisindeki metal bileşenlerin BT görüntülerinde yarattığı parlamadan dolayı tespit edilememiştir.

İncelenen bireyin boynundaki kırıklar künt travma özelliklerini taşımaktadır ve ip ile ası eylemi ile uyumlu bulgulardır Bu bulgular ışığında, vakadaki kemik kırıklarının, kişinin hayat fonksiyonlarına etkisi şöyle belirlenmiştir:

Omurga Bölgesi:

Axis lamina kırığı derecesi (Hangman Kırığı): 4

C5 korpus kırığı derecesi: 3

C6 korpus kırığı derecesi: 3

$\sqrt{}4^2+3^2+3^2= \sqrt{}34= 5.83=$ **6**

TCK'nın 87. maddesinin üçüncü fıkrasına göre, vücuttaki kemik kırıklarının kişinin hayat fonksiyonlarına etkisi, Hafif (1), Orta (2-3) ve Ağır (4-5-6) olarak sınıflandırıldığında ve birden fazla kırık olması nedeni ile skorlama yapılarak; kişide mevcut olan boyun bölgesi kırıklarının bireyin hayat fonksiyonlarını AĞIR (6)

derecede etkileyeceği kanaatine varılmıştır. Sonuç olarak, üç boyutlu BT görüntülerinden yapılan adli antropolojik analizler ve tespit edilen kemik kırıklarının TCK'da değerlendirilmesi neticesinde, bu bireyin muhtemel ölüm sebebinin boyun bölgesi kırıklarına bağlı olduğu tahmin edilmektedir.

Vaka 26: 24 yaşında bir erkek bireyin apartman dairesinden, yaklaşık 4.5m yükseklikten, beton zemine düşmesi ile ilgili bir vakadır. Vakadaki BT verileri sadece kafa bölgesini kapsamaktadır.

Bu vakanın BT görüntüleri üç boyutlu olarak incelendiğinde, kafatasında çoklu kırıklara rastlanmıştır. Kafatasında sağ parietal ve temporal bölgeleri kapsayan bir müşterek kırık ve buradan kaynaklı sağ spheniod kanada ilerleyen bir lineer kırık, sağ frontalde koronal süturdan sağ orbitale kadar uzanan bir lineer kırık (Fotoğraf-175), sağ zigomatikte parçalı kırık (Fotoğraf-176), sağ zigomatik uzantıda bir lineer kırık (Fotoğraf-177), sol parietalde koronal süturdan posterio-laterale doğru uzanan bir lineer kırık (Fotoğraf-178) ve sol temporalde bir lineer kırık tespit edilmiştir (Fotoğraf-179).

İncelenen bireyin vücudundaki kırıklar künt travma özelliklerini taşımaktadır ve yüksekten düşme olayı ile uyumlu bulgulardır. Bu bulgular ışığında, vakadaki kemik kırıklarının, kişinin hayat fonksiyonlarına etkisi şöyledir:

Kafa Bölgesi:

Frontalde lineer kırık derecesi: 3

Sağ zigomatik parçalı kırık derecesi: 3

Sağ temporal-parietal müşterek ayrık-çökme kırığı derecesi: 4

Sağ temporalde lineer kırık derecesi: 3

Sağ temporal-zigomatik uzantıda lineer kırık derecesi: 3

Sol parietalde lineer kırık derecesi: 3

Sol temporalde lineer kırık derecesi: 3

$\sqrt{}3^2+3^2+4^2+3^2+3^2+3^2+3^2= \sqrt{}70= 8.36=$ **8**

(Not: Sağ orbit bölgesindeki kırıklar TCK'da belirtilmediğinden değerlendirilmemiştir.)

TCK'nın 87. maddesinin üçüncü fıkrasına göre, vücuttaki kemik kırıklarının kişinin hayat fonksiyonlarına etkisi, Hafif (1), Orta (2-3) ve Ağır (4-5-6) olarak sınıflandırıldığında ve birden fazla kırık olması nedeni ile skorlama yapılarak; kişide mevcut olan kafa bölgesi kırıklarının bireyin hayat fonksiyonlarını AĞIR (8) derecede etkileyeceği kanaatine varılmıştır. Sonuç olarak, üç boyutlu BT görüntülerinden yapılan adli antropolojik analizler ve tespit edilen kemik kırıklarının TCK'da değerlendirilmesi neticesinde, bu bireyin muhtemel ölüm sebebinin kafa bölgesindeki çoklu kırık bulgularına bağlı olduğu tahmin edilmektedir.

Vaka 27: 52 yaşında bir erkek bireyin akülü scooter kullandığı esnada karşıdan gelen bir arabanın çarpışması meydana gelmiştir. Vakadaki BT verileri kafa, göğüs, pelvis bölgelerinden oluşmaktadır. Sağ ve sol kollar-eller, sağ ve sol bacaklar-ayaklar bölgelerinin BT verileri bulunmamaktadır.

Bireye ait BT görüntüleri üç boyutlu olarak incelendiğinde, bireyin kemiklerinde herhangi bir kırık bulgusuna rastlanmamıştır. Bu sebepten dolayı, bu bireyin muhtemel ölüm sebebinin kemik kırıklarına bağlı olmadığı sonucuna varılmıştır.

Vaka 28: Bu vaka, 22 yaşında bir kadın bireyin kullandığı arabanın hakimiyetini kaybederek, yol kenarındaki cisimlere çarpması ile meydana gelmiştir. Vakadaki BT verileri kafa, göğüs, pelvis, kısmi üst kollar ve eller bölgelerinden oluşmaktadır. Sağ ve sol kolların bir bölümü, sağ ve sol bacaklar-ayaklar bölgelerinin BT verileri bulunmamaktadır.

Bireye ait BT görüntüleri üç boyutlu olarak incelendiğinde, kafatasında koronal süturda hafif ayrılma olduğu tespit edilmiştir (Fotoğraf-180). Sol temporal, sol parietal ve koronal sütur hattı boyunca devam eden lineer kırığın sağ parietalde durduğu görülmektedir (Fotoğraf-181). Kafatasının inferior bölgesinde, sol sphenoid kemiğinde de lineer kırık bulgusu vardır (Fotoğraf-182). Kafatası virtopsi ile açılıp iç kısımlar incelendiğinde, boşlukta duran küçük bir kemik parçası tespit edilmiştir (Fotoğraf-183). Bu kemik parçası kafatasında muhtemel bir kırığı temsil etmesine rağmen, nereden koptuğu BT görüntülerinden tespit edilemediğinden değerlendirme dışında tutulmuştur.

İncelenen bireyin vücudundaki kırıklar künt travma özelliklerini taşımaktadır ve geçirdiği trafik kazası ile uyumlu bulgulardır. Bu bulgular ışığında, bu vakadaki kemik kırıklarının kişinin hayat fonksiyonlarına etkisi şöyledir:

Kafa Bölgesi:

Sol temporal-sağ parietal lineer kırık derecesi: 3

Sol sphenoid inferior bölge lineer kırığı: 3

$\sqrt{}3^2+3^2= \sqrt{}18= 4.24=$ **4**

TCK'nın 87. maddesinin üçüncü fıkrasına göre, vücuttaki kemik kırıklarının kişinin hayat fonksiyonlarına etkisi, Hafif (1), Orta (2-3) ve Ağır (4-5-6) olarak sınıflandırıldığında ve birden fazla kırık olması nedeni ile skorlama yapılarak; kişide mevcut olan kafa bölgesi kırıklarının bireyin hayat fonksiyonlarını AĞIR (4) derecede etkileyeceği kanaatine varılmıştır. Sonuç olarak, üç boyutlu BT görüntülerinden yapılan adli antropolojik analizler ve tespit edilen kemik kırıklarının TCK'da değerlendirilmesi neticesinde, bu bireyin muhtemel ölüm sebebinin kafa bölgesindeki travma bulgularına bağlı olduğu tahmin edilmektedir.

Vaka 29: 86 yaşında bir erkek bireyin araba kullandığı esnada direksiyon hakimiyetini kaybederek, yol kenarındaki cisimlere çarpması sonucu meydana gelmiştir. Vakadaki BT verileri kafa ve göğüs bölgelerinden (T1-L1 arası) oluşmaktadır. Sağ ve sol kollar-eller, sağ ve sol bacaklar-ayaklar, omurganın L2-L5 omurları arasındaki bel/karın bölgesi ve pelvis bölgelerinin BT verileri bulunmamaktadır.

Bireye ait BT görüntüleri üç boyutlu olarak incelendiğinde, iki torasik vertebranın korpuslarında kırık tespit edilmiştir (Fotoğraflar-184, 185). Kafatasının endokraniyal yüzeyinde kırık bulgusu bulunmamaktadır. Fakat virtopsi ile

açıldığında, kafatası boşluğunda asılı duran birçok küçük kemik parçası gözlemlenmiştir (Fotoğraf-186, 187). Bu parçacıklar kafatası travmasına işaret etmelerine rağmen, nereden koptukları BT görüntülerinden tespit edilemediğinden değerlendirme dışında tutulmuştur.

İncelenen bireyin vücudundaki kırıklar künt travma özelliklerini taşımaktadır ve geçirdiği trafik kazası ile uyumlu bulgulardır Bu bulgular ışığında, vakadaki kemik kırıklarının, kişinin hayat fonksiyonlarına etkisi şöyle belirlenmiştir:

Omurga Bölgesi:

2 torasik korpus kırığı derecesi: her biri için 3

$\sqrt{3^2+3^2} = \sqrt{18} = 4.24 =$ **4**

TCK'nın 87. maddesinin üçüncü fıkrasına göre, vücuttaki kemik kırıklarının kişinin hayat fonksiyonlarına etkisi, Hafif (1), Orta (2-3) ve Ağır (4-5-6) olarak sınıflandırıldığında ve birden fazla kırık olması nedeni ile skorlama yapılarak; kişide mevcut olan omurga bölgesi kırıklarının bireyin hayat fonksiyonlarını AĞIR (4) derecede etkileyeceği kanaatine varılmıştır. Sonuç olarak, BT görüntülerinden yapılan adli antropolojik analizler ve tespit edilen kemik kırıklarının TCK'da değerlendirilmesi neticesinde, bu bireyin muhtemel ölüm sebebinin 'muhtemel' kafa travması ve omurga bölgesi kırıklarına bağlı olduğu tahmin edilmektedir.

Vaka 30: Bu vaka 60 yaşında bir erkek bireye, anayolda yaya olarak karşıdan karşıya geçmeye çalıştığı esnada, ağır vasıta çarpması sonucu meydana

gelmiştir. Vakadaki BT verileri kafa, boyun, göğüs, pelvis bölgelerinden oluşmaktadır. Sağ ve sol kollar-eller, sağ ve sol bacaklar-ayaklar bölgelerinin BT verileri bulunmamaktadır.

Bireyin BT görüntüleri üç boyutlu olarak incelendiğinde, kafatasının posterior bölgesinde nuchal crestten foramen magnuma kadar uzanan bir lineer kırık tespit edilmiştir (Fotoğraf-188,189). Göğüs bölgesinde sağ 5, 6, 7, 8, 9 ve 12. kaburgalarda (Fotoğraf-190) ve sol 5, 6, 7. kaburgalarda kırıklar tespit edilmiştir (Fotoğraf-191). Omurga bölgesinde bir torasik vertebra korpusunda (T12) lineer kırık bulgusu mevcuttur (Fotoğraf-192).

İncelenen bireyin vücudundaki kırıklar künt travma özelliklerini taşımaktadır ve geçirdiği trafik kazası ile uyumlu bulgulardır. Bu bulgular ışığında, vakadaki kemik kırıklarının kişinin hayat fonksiyonlarına etkisi şöyle belirlenmiştir:

Kafa Bölgesi:

Kafatası kaidesinde kırık derecesi: 4 = $\sqrt{\ }4^2$ = **4**

Göğüs Bölgesi:

Sağ 5, 6, 7, 8, 9, 12. kaburgalarda kırık derecesi her biri için: 2

Sol 5, 6, 7. kaburgalarda kırık derecesi her biri için: 2

$\sqrt{\ }2^2+2^2+2^2+2^2+2^2+2^2+2^2+2^2+2^2+2^2= \sqrt{\ }36=$ **6**

Omurga Bölgesi:

1 torasik korpus kırığı derecesi: 3 = $\sqrt{\ }3^2=$ **3**

TCK’nın 87. maddesinin 3. fıkrasına göre, vücuttaki kemik kırıklarının kişinin hayat fonksiyonlarına etkisi, Hafif (1), Orta (2-3) ve Ağır (4-5-6) olarak sınıflandırıldığında ve birden fazla kırık olması nedeni ile skorlama yapılarak; kişide mevcut olan kafa bölgesi kırığının bireyin hayat fonksiyonlarını AĞIR (4) derecede, göğüs bölgesi kırıklarının AĞIR (6) derecede ve omurga bölgesi kırığının ORTA (3) derecede etkileyeceği kanaatine varılmıştır. Sonuç olarak, BT görüntülerinden yapılan adli antropolojik analizler ve tespit edilen kemik kırıklarının TCK’da değerlendirilmesi neticesinde, bu bireyin muhtemel ölüm sebebinin kafa ve göğüs travmasına bağlı (1.torasik dahil) çoklu kemik kırıkları olduğu tahmin edilmektedir.

6. BÖLÜM

Değerlendirme ve Tartışma

Bu tez çalışmasında, 20 Şubat 2016 ve 29 Kasım 2017 tarihleri arasında DBNDH'nin acil servisine ağır yaralı olarak getirilmiş ve travmaya bağlı olarak ölmüş toplam 30 birey üzerinde incelemeler yapılmış, her birey için adli antropolojik rapor ve adli otopsi raporu düzenlenmiştir. Bu raporların hazırlanması esnasında, antropolog ve adli tıp uzmanı birbirinden bağımsız olarak çalışmıştır. Bireyler üzerinde tespit edilen kemik kırıkları çeşitlerine göre ayrılmış, kırıkların vücut bölgelerine göre dağılımı belirlenmiş, kırıkların kemikler üzerindeki görülme sıklığı tespit edilmiş ve bulguların istatistik analizleri SPSS 20.0 yazılımı kullanılarak Pearson testine tabi tutulmuş, sonuçlar tablo ve grafiklerle sunulmuştur.

Person testi tablolarında görülen *Pearson Correlation* tanımının karşısındaki rakam, Pearson korelasyon ilişkisi düzeyini göstermektir. Burada yazan rakam 0.40 ile 0.70 arasında ise değişkenler arasında *orta* düzeyde bir ilişki olduğu, 0.70 ile 0.90 arasında ise *yüksek* bir ilişki olduğu, 0.90 ve üzeri ise *çok yüksek* bir ilişki olduğu kabul edilmektedir (Büyüköztürk, Ş., 2013, s.32; Can A., 2013, s.77-79; Tan Ş., 2016, s.145). Bu tez çalışmasında tablonun ilgili bölümünde 0.70 ve üstü rakamlar dikkate alınmıştır. Bunun altındakiler – negatif anlamlı korelasyon uyumluluğu gösterenler hariç – dikkate alınmamıştır. Korelasyon tablosunda, '*Sig. 2 (tailed)*' tanımı Pearson korelasyon katsayısını göstermektedir. Bu rakamın 0.05'e eşit ve/veya küçük olması, çalışmanın istatistiksel olarak anlamlı olduğunu

göstermektedir. Korelasyon katsayısı 0.05'in altına indikçe istatistiksel çalışmanın geçerliliği yükselmektedir. Bu tez çalışmasındaki uyumlu korelasyon analizleri katsayısı, 0.00 olarak gözlemlenmiştir. Bu sonuç, yapılan mukayeselerin istatistiksel anlamda yüksek derecede olduğunu gösterir niteliktedir. Tabloda görülen 'N' harfi, bu testte karşılaştırılan olgu/vaka sayısına işaret etmektedir.

Bireylerin yaş, cinsiyet ve travma bulgusu çeşidine göre dağılımı Tablo 2.'de sunulmuştur. Ölümlerin yaşa göre dağılımı Grafik 1'de verilmiştir. Vakalardaki en genç birey 14 (Erkek) ve en yaşlı birey 87 (Erkek) yaşındadır. Ölüm olgularının en çok görüldüğü yaş aralığı 21-30 yaş olarak tespit edilmiştir. Bu yaş aralığında ölen bireylerin sayısı 9'dur (n=30, %30). 3 kişi 11-20 yaş aralığında (n=30, %10), 5 kişi 31-40 yaş aralığında (n=30, %16.7), 5 kişi 41-50 yaş aralığında (n=30, %16.7), 3 kişi 51-60 yaş aralığında (n=30, %10), 1 kişi 61-70 yaş aralığında (n=30, %3.3), 2 kişi 71-80 yaş aralığında (n=30, %6.7) ve 2 kişi 80-90 yaş aralığında (n=30, %6.7) hayatlarını kaybetmişlerdir. Tez materyali içerisinde 14 yaşından küçük ve 87 yaşından büyük bireyler bulunmamaktadır.

Tez materyalindeki 30 vakanın, 23'nü erkek (n= 30, %76.6) ve 7'sini kadın (n=30, %23.3) bireyler oluşmaktadır (Grafik 2). Bu bireylerden 28'nin (n=30, %93.3) künt travmaya bağlı kırıklar ve 2'nin (n=30, % 6.66) ateşli silah travmasına bağlı kırıklar sebebiyle hayatlarını kaybettikleri rapor edilmiştir (Grafik 3). Künt travma olgularının 8'i araba kazası (n=28, %28.6), 5'i motosiklet kazası (n=28, %17.9), 1'i bisiklet kazası (n=28, %3.6), 4'ü yaya iken vasıta çarpması (n=28, %14.3), 9'u yüksekten düşme (n=28, %32.1) ve 1'i ip ile ası eylemi (n=28, %3.6)

olaylarından oluşmaktadır. Araçlı trafik kazalarında (Araba, motosiklet, bisiklet) ölen bireylerin 9'u erkek (n=14, %64.28) ve 5'i kadın (n=14, %35.7), araçsız (yaya) kazalarda ölen bireylerin 3'ü erkek (n=4, %75) ve 1'i kadındır (n=4, %25). Yüksekten düşmeye bağlı olgularda ölen 9 bireyin tümünü erkek bireyler oluşturmaktadır (n=9). İp ile askı eylemi 1 kişiden oluşmakta ve erkek birey tarafından temsil edilmektedir (n=1). 2 ateşli silah olgusu (n=2), 1 erkek ve 1 kadın bireyden oluşmaktadır (Grafik 4).

Adli Antropolojik analizler esnasında bireylerde tespit edilen kırıklar, TCK rehberinde kemik kırıklarının skorlandığı vücut bölgeleri baz alınarak beş bölümde incelenmiştir (Gündoğmuş Ü. Et al., 2013). İncelenen 30 vakada, kemik kırıklarının vücut bölgelerinde görülme sıklığına göre dağılımı Grafik 5'de sunulmuştur. Buna göre, kafa bölgesi kırıkları 16 bireyde (n=30, %53.3) (Vaka no. 3, 6, 9, 11, 13, 15, 17, 18, 19, 20, 21, 22, 24, 26, 28, 30), göğüs bölgesi kırıkları 16 bireyde (n=30, %53.3) (Vaka no. 1, 2, 4, 5, 7, 8, 9, 11, 12, 13, 14, 15, 16, 17, 21, 30), omurga bölgesi kırıkları 14 bireyde (n=30, %46.66) (Vaka no. 1, 3, 9, 11, 12, 14, 16, 17, 20, 21, 23, 25, 29, 30), batın-pelvis bölgesi kırıkları 7 bireyde (n=30, %23.3) (Vaka no. 2, 5, 7, 9, 12, 21, 23) ve etraf bölgesi kırık/çıkıkları 7 bireyde (n=30, %23.3) (Vaka no. 1, 4, 5, 7, 11, 13, 21) tespit edilmiştir. 2 bireyde kırık bulgusu tespit edilememiştir (Vaka 10, 27) (n=30, %6.66). Bu bulgulara göre, bireylerin ölüme sebebiyet veren kemik kırıklarının en çok kafa ve göğüs bölgelerinde eşit olacak şekilde ve omurga bölgelerinde yoğunlaştığı görülmüştür.

Otuz birey için beş bölgede incelenen kırıklar, kendi içlerinde alt gruba ayrılarak daha detaylı bir incelenmeye tabi tutulmuştur. Bunlar, kafatası kemikleri, kaburgalar, omuz kemikleri (skapula-klavikula-humerus başı bölgesi), boyun omurları (C1-C7), göğüs omurları (T1-T12), bel-karın omurları (L1-L5), pelvis, kol-el kemikleri ve bacak-ayak kemikleridir. Bu gruplara göre kemik kırıklarının görülme sıklığı dağılımı Grafik 6'da sunulmuştur. Bu alt gruplar içerisinde yapılan detaylı incelemeler, en çok görülen kemik kırıklarının, 16 bireyde tespit edilen kafatası kemikleri kırıkları olduğunu göstermiştir (n=30, %53.3). Bunların 2 tanesi ateşli silah travması ve 14 tanesi künt travma nedeniyle meydana gelmiştir.

Kafatasında tespit edilen kırıkların korelasyon analizleri, kafa bölgesinde görülen bazı kırıklar arasında yüksek pozitif ve bazıları arasında çok yüksek pozitif anlamlı ilişkiler olduğunu göstermiştir. Kafa bölgesi kırıkları ile kafatası kubbesi arasında çok yüksek pozitif ilişki ($r(28)=.946$, $p=0.000$), kafa bölgesi ve kafatası kaidesi kırıkları arasında ($r(28)=.897$, $p=0.000$) yüksek pozitif ilişki, kafa bölgesi ve kafatasında çökme kırıkları arasında çok yüksek pozitif ilişki ($r(28)=.904$, $p=0.000$), kafa bölgesi ve kafatasında ayrık kırıklar arasında çok yüksek pozitif bir ilişki ($r(28)=.913$, $p=0.000$) olduğu gözlemlenmiştir (Tablo 3). Kafatası kubbesi kırıkları ile kafatası kaidesi kırıkları arasında yüksek pozitif ilişki ($r(28)=.860$, $p=0.000$), kafatası kubbesi ve kafatasında çökme kırıkları arasında çok yüksek pozitif ilişki ($r(28)=.903$, $p=0.000$), kafatası kubbesi ve kafatasında ayrık kırıklar arasında çok yüksek ($r(28)=.950$, $p=0.000$) pozitif bir ilişki tespit edilmiştir. Aynı şekilde kafatası kaide kırıkları ile kafatasında çökme kırıkları arasında çok yüksek pozitif bir ilişki ($r(28)=.893$, $p=0.000$), kafatası kaide kırıkları ile kafatasında ayrık kırıklar arasında

yüksek pozitif bir ilişki görülmüştür (r(28)=.869, p=0.000). Kafatasında çökme kırıkları ile kafatasında ayrık kırıklar arasında çok yüksek pozitif bir koralesyon ilişkisi tespit edilmiştir (r(28)=.918, p=0.000). Bu sonuçlar, 16 bireyde görülen ölümcül kafatası travmalarının en çok kafatası kubbesinde ve kaidesinde görüldüğünü göstermiştir. Ölümle neticelenen bu kırıklar çökme ve ayrık kırıklar şeklinde veya her ikisi birlikte görülmüştür. Kafatasındaki bu ölümcül kırık özelliklerinin korelasyon analizleri, bu kırıkların birbirileri ile uyumlu olarak arttığını, birlikte görülme sıklıklarının ve bireylerin ölümüne sebebiyet verme olasılıklarının çok yüksek olduğunu göstermektedir.

Göğüs bölgesinde tespit edilen kırıkların en çok kaburga kemiklerinde yoğunlaştığı gözlemlenmiştir (n=14, %47.7). Göğüs kemiklerindeki diğer kırıklar, göğüs omurlarında (T1-T12) (n=9, %30), omuz bölgesi kemiklerinde (skapula-klavikula-humerus başı) (n=7, %23.33) ve bel-karın bölgesi omurlarında (n=5, %16.66) tespit edilmiştir (Grafik 6). Bu bölgelerdeki kırıkların istatistik analizleri (Tablo 4), göğüs bölgesi kırıkları ile kaburga kırıkları arasında çok yüksek pozitif bir ilişki (r(28)=0.965, p=0.000) olduğunu ortaya koymuştur. Göğüs bölgesi kırıkları ile bel-karın bölgesi omurları kırıkları (L1-L5) arasında yüksek pozitif bir ilişki (r(28)=0.757, p=0.000), göğüs bölgesi kırıkları ile göğüs omurları kırıkları arasında (T1-T12) yüksek pozitif bir ilişki tespit edilmiştir (r(28)=0.721, p=0.000). Bu bölgeler kendi aralarında da karşılaştırılmış ve birbirleri ile uyumlulukları test edilmiştir. Buna göre, kaburga kırıkları ile göğüs omurları kırıkları arasında yüksek pozitif bir ilişki (r(28)=0.724, p=0.000), kaburga kırıkları ile bel-karın omurları arasında yüksek pozitif (r(28)=0.783, p=0.000) pozitif bir ilişki tespit edilmiştir.

Bel-karın omurları ile göğüs omurları arasında yüksek pozitif bir ilişki olduğu görülmüştür (r(28)=0.866, p=0.000). Bu sonuçlar, 16 bireyin göğüs bölgesinde tespit edilen ölümcül kırıkların en çok kaburgalarda görüldüğünü göstermektedir. Göğüs omurları, omuz bölgesi ve bel-karın omurları kırıkları göğüs bölgesinde tespit edilen ve kaburga kırıkları ile doğru orantılı bir şekilde artış gösteren diğer önemli kırıklardır. Bu bulgular, göğüs bölgesindeki kemik kırıklarının bireylerin hayati fonksiyonlarına etkisinin en az kafatası kırıkları kadar ağır olduğuna işaret etmektedir. Korelasyon analizleri kaburgalarda, göğüs omurlarında (T1-T12), omuz bölgesinde ve bel-karın bölgesi omurlarındaki kırıkların (L1-L5) birlikte görülmesinin bireylerin hayati fonksiyonlarını ağır derecede etkilediğini ve hayatlarını kaybetmelerine sebebiyet verecek kadar ciddi bulgular olduğunu göstermiştir.

Batın-pelvis bölgesi kırıklarını tespit etmek ve bireylerin hayati fonksiyonlarına etkisini belirlemek için pelvis ve bel-karın omurları birlikte incelenmiştir. 7 bireyde pelvis kırıkları (n=30, %23.3) (Vaka no. 2, 5, 7, 9, 12, 21, 23) ve 6 bireyde L1-L5 bel/karın omurlarında kırılmalar/kopmalar (n=30, %20) görülmüştür (Vaka no.1, 12, 14, 16, 21, 23). Hem pelvis kırıklarının hem de L1-L5 kırık/kopmalarının birlikte bulunduğu vaka sayısı 2'dir (n=30, %6.7) (Vaka no. 21, 23). Bu iki bölgedeki kırıkların korelasyon ilişkisi Tablo 5'de sunulmuştur. Bu tabloya göre batın-pelvis bölgesi ile pelvis kırıkları arasında çok yüksek pozitif bir korelasyon ilişkisi mevcuttur (r(28)=.959, p=0.000). Bu bölgenin analiz sonuçları, 7 bireyin batın-pelvis bölgesinde en çok görülen kırıkların pelvis kırıkları olduğunu göstermektedir. Pelvis bölgesi, karın bölgesi içerisinde olduğundan ve 30 vakanın en

az 15'de adli otopsi raporlarında ölüm sebebi tanımlamaları içerisinde yer aldığından, bu bölgede tespit edilen kemik kırıklarının, bireylerin hayati fonksiyonlarına etkisinin ağır derecede olduğu kanaatine varılmıştır.

Etraf bölgesi içerisinde olan bacak-ayak kırık/çıkıkları 5 bireyde (n=30, %16.7), kol-el kırık/çıkıkları 4 bireyde (n=30, %13.3) tespit edilmiştir. Bunların birbirileri ile korelasyon ilişkisi Tablo 6'da sunulmuştur. Bu korelasyon sonuçları, en yüksek korelasyonun kol bölgesinde olduğunu göstermiştir. Etraf bölgesi kırıkları ile kollardaki kırıklar arasında (r(28)=.849, p=0.000) yüksek pozitif bir ilişki olduğu tespit edilmiştir. Etraf bölgesi kemik kırıklarının birbirileri ile uyumluluk korelasyonlarının düşük sonuçlar verdiği görülmüştür. Bu bölgede alınan sonuçların diğer bölgelere kıyasla daha az uyumluluk göstermesinin nedeninin yüksek ihtimalle sorunlar bölümünde de belirtildiği gibi, bu bölgelerin BT verilerindeki eksiklikten kaynaklanmış olması düşünülmektedir.

Bu çalışmada incelenen örneklem grubunda kırıkların en az görüldüğü kemikler C1-C7 boyun omurları olmuştur. Bu bölgedeki kırıklar sadece 1 bireyde (n=30, %3.3), ip ile ası eylemi vakasında gözlemlenmiştir (Grafik 6). Bu bulgu her ne kadar tek başına boyun kırıklarının bireylerin ölümü ile yakından ilişkisini gösteriyor olsa da, 30 vaka içerisinde başka benzer bulgu olmadığından karşılaştırma yapılamamıştır. Bu bulgu ışığında, bu tez çalışması içerisinde gözlemlenen boyun omurları kırıkları ile ilgili yapılabilecek en uygun açıklama, boyun kırıklarının bireylerin hayat fonksiyonlarını ölümcül derecede etkilediğidir. En önemli göstergesi de kasıtlı travmaya (zarar vermek/ölmek/öldürmek amaçlı) işaret ediyor olmasıdır.

Kemik kırıklarının sayısı ve kemiklere göre dağılımı belirlendikten sonra, her vakadaki künt travma ve ateşli silah travmasına bağlı kırık özellikleri ayrı ayrı incelenmiş, tüm kırıklar gösterdikleri özelliklere göre gruplara ayrılmış ve aralarındaki korelasyon ilişkileri Tablo 7 ve 8'de sunulmuştur. Künt travmaya bağlı 26 ölüm olgusunda 5 çeşit kırılma özelliği saptanmıştır. Bunlar; lineer kırıklar, parçalı/çoklu kırıklar, çökme kırıkları, açık/ayrık kırıklar ve kopma kırıkları şeklinde gözlemlenmiştir. Bu beş kırık özelliği arasındaki korelasyon ilişkisi test edildiğinde (Tablo 7), çökme kırıkları ile parçalı çoklu kırıklar arasında yüksek pozitif ilişki ($r(28)=-.753$, $p=0.000$), çökme kırıkları ile açık/ayrık kırıklar arasında yüksek pozitif ilişki ($r(28)=-.707$, $p=0.000$), parçalı çoklu kırıklar ile açık ayrık kırıklar arasında yüksek pozitif ilişki ($r(28)=-.895$, $p=0.000$) ve parçalı çoklu kırıklar ile kopma kırıkları arasında yüksek pozitif bir ilişki olduğu tespit edilmiştir ($r(28)=.768$, $p=0.000$). Künt travmaya bağlı ölmüş bireylerin kafataslarında belirlenen bu ölümcül kırık özellikleri arasındaki yüksek korelasyon, künt travma vakalarında bu kırılma özelliklerinin tek tek veya birlikte bulunmaları olasılıklarının ne kadar yüksek olduğunu ve bireylerin hayati fonksiyonlarına ağırlıklarının ne kadar ciddi derecede olduğunu gösterir niteliktedir.

Ateşli silah yaralanmasına bağlı 2 ölüm olgusunda 5 çeşit kırılma özelliği gözlemlenmiştir. Bunlar; giriş/çıkış deliği, lineer kırık, konsantrik kırık, parçalı/çoklu kırık, ve açık/ayrık kırıklar şeklindedir. Bu kırıklar arasında yapılan korelasyon analizleri içerisinde giriş-çıkış delikleri ile konsantrik kırıklar arasında çok yüksek pozitif bir ilişki tespit edilmiştir ($r(28)=1.000$, $p=0.000$). Parçalı çoklu kırıklar ile açık ayrık kırıklar arasında da yüksek pozitif bir ilişki olduğu

görülmektedir (r(28)=.895, p=0.000) (Tablo 8, 9). Bu kırıkların analizleri yüksek sonuçlar verse de, vaka sayısının 2 olması daha çok kırık özelliği ve çeşitliliği tespiti açısından bir dezavantaj olmuştur. Yine de sonuç olarak, ateşli silah yaralanması nedeniyle kemikler üzerinde görülen kırılma özelliklerinin, her iki vakada birbirileri ile çok yüksek uyumluluk gösterdikleri gözlemlenmiştir.

Pearson testlerinde, yüksek pozitif ilişkilerin anlamlılığı kadar yüksek negatif ilişkilerin de anlamlılığı önemlidir. Bu tez çalışmasında, künt travma ve giriş çıkış delikleri arasında negatif anlamlı yüksek bir korelasyon ilişkisi görülmüştür (r(28)= -.730, p=0.000) (Tablo 9). Yine aynı şekilde, künt travma ile konsantrik kırıklar arasında negatif anlamlı bir ilişki gözlemlenmiştir (r(28)= -.730, p=0.000). Kurşun yaralanmalarının neden olduğu giriş ve çıkış deliklerinin künt travma vakalarında tespit edilmemesinden ötürü meydana gelmiş bu yüksek negatif anlamlı korelasyon ilişkisi, tez çalışma sonuçları bakımından anlamlı bir bulgudur. Konsantrik kırıkların sadece 2 ateşli silah yaralanması vakasında görülmesinden kaynaklanan, künt travma ve konsantrik kırıklar arasındaki yüksek negatif korelasyon bulgusu da bu tez çalışması adına anlamlı bir bulgudur.

BT analizleri sonucunda tespit edilen kırıkların gösterdikleri özelliklere göre, her vaka için travma çeşidi tanımlaması yapılmış, adli otopsi raporlarında belirtilen travma çeşidi tanımlamaları ile karşılaştırılmış ve uyumlulukları test edilmiştir (Tablo 10). Bu karşılaştırma sonucunda, 30 vakanın 27'sinin eşleşmiş olduğu görülmüştür (n=30, %90). Eşleşmeyen vakaların 1 tanesi (Vaka no.10) BT verisi yetersizliğinden, 1 tanesi (Vaka no.27) birey üzerinde kırık bulgusu olmamasından,

1 tanesi de (Vaka no.25) adli antropolojik analiz esnasında tespit edilen boyun omurları kırıklarının otopsi esnasında tespit edilmemiş olmasından kaynaklanmıştır. Adli antropolojik analizler sonucunda tespit edilen kırıklar, TCK'nın 87. maddesinin 3. fıkrasında belirtilen kemik kırıkları puanlaması rehberine göre değerlendirilerek bireylerin hayati fonksiyonlarına etkileri hesaplanmış ve her vaka için muhtemel ölüm sebebi tahmini yapılmıştır. Bu tahminler, otopsi raporlarındaki ölüm sebebi açıklamalarıyla karşılaştırılmıştır ve sonuçlar Tablo 11'da sunulmuştur. Bu tabloya göre, 30 vakanın 22'nde tam uyumluluk (%73.3) görülmüştür. 2, 3, 4, 5, 7, 9, 11, 12, 13, 14, 15, 16, 17, 18, 19, 20, 21, 22, 23, 24, 29, 30 numaralı vakalarda, adli antropolojik analizler sonucu belirlenen ölüm sebebi tanımlamaları ile adli otopsi raporunda belirtilen ölüm nedeni tanımlamalarındaki bulguların eşleştiği görülmektedir. 4 vakada (Vaka no 1, 6, 26 ve 28) belirlenemeyen travmaların kafa (Vaka no.1) ve göğüs bölgelerinde olduğu gözlemlenmiştir (Vaka no.6, 26, 28).

Tez çalışması süresince 30 bireye ait 1580 adet kemik incelenmiş ve 242'nde kırık/lar tespit edilmiştir (Tablo-12). Adli antropolojik analiz sonuçları, travma çeşidi tahminlerinde 30 vakadan 27'sinin doğru tahmin edilerek, insan iskeletlerinde travma çeşidi tespitinde %90 oranında bir başarı sağlandığını göstermiştir. 22 vakada tespit edilen tam uyumluluk ve 4 vakada tespit edilen yüksek yaklaşık uyumluluk göz önünde bulundurulduğunda, insan iskeletlerinden ölüm sebebi tahminlerinin %86.6 oranında bir başarı yüzdeliğine sahip olduğu görülmüştür. Bu da demektir ki, insan kemiklerinden analiz yapılmasını gerektiren adli vakalarda vücut bölgelerine ait kemiklerin tam olması halinde - bazı bireylerin BT verilerinde mevcut olmayan vücut bölümleri gibi – adli antropolojik analizler neticesinde

travma çeşidi ve buna bağlı ölüm sebebi yüksek oranda doğru tahmin edilebilmektedir.

Modern adli vakalarda travmaya bağlı ölümler, kasıtlı veya kasıtsız olaylar neticesinde meydana gelmektedir. Bu travmaların uzmanlar tarafından incelenmesi ve neticesinde ölüm sebeplerinin belirlenmesi sadece hukuki bir gereklilik değil, insani ve toplumsal değerler açısından da önemlidir (Aktaş ve Kaya, 2017; Gündoğmuş Ü. Et al., 2013; Güzel S. Et al., 2005; Karbeyaz K. Et al., 2010). Adli vakalarda veya şüpheli ölümlerde hukuki prosedürlerin yerine getirilebilmesi için, bireyin nasıl öldüğünün veya öldürüldüğünün ortaya çıkarılması için adli otopsiye ihtiyaç duyulmaktadır. Bu tez çalışması yumuşak dokunun olmadığı iskeletleşmiş, yarı iskeletleşmiş veya çürümüş insan kalıntılarındaki travmaların ve buna bağlı ölüm sebeplerinin belirlenebilmesi üzerine yapılan benzer çalışmalara katkıda bulunmak ve adli bilimler çalışmalarına yeni bir bakış açısı getirmek amacıyla ortaya çıkmıştır.

Bu tez çalışmasına benzer çalışmaların genellikle *post-mortem* X-Ray, BT ve MRI verileri kullanılarak yapıldığı ve travma tespitleri için çoğunlukla patologların görev aldıkları görülmektedir (Burke, 2012; Campobasso C.P Et al., 2007; Harris, 1991; Hart B.L. Et al., 1996, Lathrop ve Nolte, 2016; Nolte K.B Et al., 2011). Özellikle New Mexico Üniversitesi CFI bölümünde yapılan çalışmalar, otopsi ile belirlenen ölüm sebeplerinin *post-mortem* BT ve MRI verilerinin kullanılarak belirlenip belirlenemeyeceğinin değerlendirilmesi üzerinedir (Lathrop ve Nolte, 2016). Bu tez çalışmasının diğerlerinden farkı bu travmalara bağlı kırıkların ölümle

olan ilişkilerinin belirlenebilmesi için bireylerin BT verilerinin peri-mortem süreçte, yani ölüm öncesinde çekilmiş olması ve analizlerin bir antropolog tarafından gerçekleştirilmiş olmasıdır. Diğer çalışmalarda bireyler öldükten sonra BT'leri çekilirken, bu çalışmada Vaka 25 hariç (ip ile ası eylemi), bireyler BT çekimleri esnasında hala yaşamaktadırlar. Bu çalışmada bu yolun izlenmesinin nedeni, bireylerin iskeletlerinde tespit edilen travma bulgularının ölüm zamanı içerisindeki (*peri-mortem*) durumlarını incelemek, bireylerin hayati fonksiyonlarını nasıl etkilediklerini ortaya çıkarmak ve hangi durumlarda ölüme sebebiyet verdiklerini belgelemektir.

Travmatik vakaların cinsiyete bağlı değişkenliğini inceleyen çalışmalarda erkek olguların sayısının kadınlardan daha fazla olduğu bildirilmiştir (Ateşçelik ve Gürger, 2013; El-Menyar A. Et al., 2014; Karbeyaz K. Et al., 2010; Lathrop ve Nolte 2016). Bu tez çalışmasında da 30 vakanın, 23'nü erkek (n= 30, %76.6) ve 7'sini kadın (n=30, %23.3) bireyler oluşmaktadır. Tezdeki ölüm olgularının en çok görüldüğü yaş aralığı 21-30 yaşlar olarak belirlenmiştir. Benzer durum Eskişehir Osmangazi Üniversitesinde 306 adli raporun incelenip kemik kırıklarının değerlendirildiği çalışmada da rapor edildiği görülmüştür (Karbeyaz K. Et al., 2010). Tez çalışması esnasında tespit edilen travma çeşitleri ile, cinsiyet ve yaş grupları arasında anlamlı bir ilişki bulunmadığı gözlemlenmiştir (Tablo 2).

İnsan kemiklerindeki kırıkların incelendiği çalışmalarda, kemik kırıklarının en çok görüldüğü vakaların trafik kazaları olduğu rapor edilmektedir (Gören S. Et. al., 2007; Karbeyaz K. Et al., 2010; Lathrop ve Nolte 2016; Leth ve Ibsen, 2010;

Topcuoğlu M.Ş. Et al., 1996, Yağmur Y. Et al., 2000, Veysi V.T. Et al., 2009). Bu tez çalışmasında da vakaların %60'nı trafik kazaları oluşturmaktadır (n=18). Diğer yandan, vakaların %30'u yüksekten düşmeye bağlı (n=9), %6.7'si ateşli silah travmasına bağlı (n=2) ve %3.6'sı ip ile ası eylemine bağlı travmaların (n=1) görüldüğü olgulardır. Benzer bazı çalışmalarda da, bu tez çalışmasında olduğu gibi, yüksekten düşme vakaları trafik kazalarından sonra en sık görülen travmaya bağlı ölüm olgularıdır (Veysi V.T. Et al., 2009).

Bu çalışmanın sonuçlarında, 30 bireyde kemik kırıklarının en çok görüldüğü bölgeler kafa (n=16, %53.3) ve göğüs bölgeleri olarak belirlenmiştir (n=16, %53.3). Travmaya bağlı ölümler üzerine yapılan çalışmalarda kafa bölgesi kırıklarının ölümle olan yakın ilişkisi sıklıkla rapor edilmektedir (Gören et al, 2005; Karbeyaz K. Et al., 2010; Demirel, 2015). 1, 5, 23 ve 29 numaralı vakalarda BT analizlerinde kafatasında bir kırık olgusuna rastlanmamasına rağmen bireylerin adli otopsi raporunda künt kafa travmasından bahsedilmektedir. Bu bulgu ile ilgili benzer çalışmalar incelendiğinde kafa travmasına bağlı beyin kanamalarının gerçekleşmesi için kafa kırıklarına her zaman gerek olmadığının rapor edildiği görülmektedir (Demirel, 2015). Vaka 5, 23 ve 29'da kafa bölgesinde kırık bulgusu olmamasına rağmen, virtopsi sırasında kafatası içinde görülen minik kemik parçaları bu bireylerin muhtemel bir kafatası travması yaşamış olduklarını düşündürmüş ve adli antropolojik raporlarda muhtemel kafatası travması şeklinde bahsedilmiştir.

İstatistik sonuçları, kafatası kırıklarından sonra ölüme en çok sebebiyet veren kırıkların, göğüs bölgesinde görüldüğünü göstermiştir. Bu bölgede tespit edilen

kırıkların, bireylerin hayati fonksiyonlarını ağır derecede etkiledikleri ve en az kafatası kırıkları kadar ölüme neden oldukları sadece bu çalışmada değil benzer araştırmalarda da sıklıkla bahsedilmektedir (Bulger E.M. Et al., 2000; Lee R.B. Et al., 1990; Veysi V.T. et al., 2009). Tez sonuçları, göğüs bölgesinde tespit edilen kırıkların en çok kaburgalarda görüldüğünü göstermiştir. Bu bulgu, kaburga kırıklarının detaylı incelendiği çalışmalarda çoklu kaburga kırıklarının bireylerin hayati fonksiyonlarını yüksek derecede etkilediğini destekler niteliktedir (Lee R.B. Et al., 1990, Sirmali M. Et al., 2003). Bu çalışmada, göğüs omurlarında görülen kırıkların kaburga kırıkları ile yüksek pozitif ilişkisi olduğu, Sirmali ve arkadaşlarının (2013) torasik travmaları ile kaburga kırıklarını birlikte inceledikleri çalışmalarında da rapor edilmektedir. Göğüs bölgesi ile bel-karın bölgesi omurları kırıklarının birlikte görülmesi bu tez çalışmasında da görüldüğü gibi genellikle motosiklet kazalarında karşımıza çıkmaktadır (Lau E. Et al., 2008). Göğüs bölgesi kırıklılarının, omurga kırıkları ile birlikte görüldüğü vakalarda, bu kırıkların bireylerin hayati fonksiyonlarını ağır derecede etkiledikleri birçok araştırmacı tarafından da bahsedilmektedir (Burke, 2012; Sirmali M. Et al., 2003; Veysi V.T. Et al., 2009).

İp ile askı eylemi vakasında (Vaka 25), adli tıp uzmanı Dr. İdris Deniz ile yapılan istişareden sonra, adli antropolojik analizlerde tespit edilen boyun omurları kırıklarının adli otopsi raporunda yer almamasının nedeni belirlenmiştir. Bunun nedeninin, otopsi esnasında boyun omurlarındaki korpus kırıklarının tespitinde yaşanan bazı zorluklardan kaynaklandığı anlaşılmıştır. Adli antropolojik analizler esnasında kemikler, BT görüntülerinden üç boyutlu olarak incelenebilmekte ve

etraflarında yumuşak doku olmadan çıplak halde görüntülenebilmektedir (Campobasso C.P. Et al., 2007; Burke, 2012, Harris, 1991; Hart B.L. Et al., 1996; Lathrop ve Nolte, 2016; Nolte K.B. Et al., 2011). Adli otopsilerde boyun kemikleri her ne kadar inceleniyor olsa da, etraflarındaki et ve kas yoğunluğundan ötürü özellikle korpus kırıkları bazen tespit edilememektedir. Örneğin, Makino ve arkadaşları (2017) boyun kırıkları görülen 42 vakada, post-mortem BT verilerinden 74 kemik kırığını belirlediklerini ve aynı vakaların otopsilerinde 23 kemik kırığının tespit edildiğini rapor etmişlerdir. Bunun yanında, adli antropolojik analizler sonucu ölüm sebebi kemik kırıklarına bağlı olmadığı tahmin edilen 27 numaralı vakanın ölüm sebebi, adli otopsi raporunda Pulmoner Emboli olarak belirtilmiştir. Bu bulgu üzerine yapılan literatür araştırmasında, künt travmaya bağlı olarak gelişen ve kan pıhtısının damar yolunu tıkaması sonucu bireyin ölümüne neden olan bir bulgu olduğu görülmüştür (Godoy J.M.P. Et al., 2010,). Bu tez çalışmasındaki pülmoner emboli olgusu da künt travmaya bağlı olarak gelişmiş, fakat bireyin vücudunda bir kemik kırığı bulgusu tespit edilmemiştir.

İncelenen 30 vaka sonucunda, künt travmaya bağlı kırıkların genelde, lineer kırıklar, parçalı/çoklu kırıklar, çökme kırıkları, açık/ayrık kırıklar ve kopma kırıklardan oluştuğu; ateşli silah travmasına bağlı kırıkların giriş/çıkış delikleri, lineer kırık, parçalı/çoklu kırık, açık/ayrık kırık ve konsantrik kırıklardan meydana geldiği tespit edilmiştir. Bu bulgular, travma çeşidi ve kemik kırılma özellikleri üzerine yapılan diğer çalışmalarda da aynı sıklıkta bahsedilmektedir (Alunni-Perret V. Et al., 2005, Ambade ve Godbole, 2006; Bashir M. Et al., 2013; Berryman ve Symes, 1998; Burke, 2012; Byers, 2010; Facchini, 2008; Gina ve Hart, 2005;

Gozna, 1982; Harkess, 1996; Hart B.L. Et al., 1996; Humprey C. Et al., 2017; Gurdjian, 1950; Kimmerle ve Baraybar, 2008; Lovell, 1997; McNulty L.S., 2016; Passalacqua ve Rainwater, 2015; Pechnikova, 2013). Özellikle iki ateşli silah yaralanması vakasında görülen giriş-çıkış delikleri ile konsantrik kırıklar arasındaki çok yüksek pozitif ilişki ve kafatasında görülen ayrık kırıkların, benzer çalışmalarda bitişik atış veya yakın mesafeden yapılan atışlardan kaynaklanan yaralanmalarda görüldüğü rapor edilmiştir. Bu bulgu da, bu iki vakada görülen kırık özelliklerini ve travma mekanizmasını destekler niteliktedir (Cecchetto G. Et al., 2013; Gradašèeviæ A. Et al., 2013; Humprey C. Et al., 2017).

Tez ile ilgili diğer bir tartışma konusu, adli antropologların ve adli tıp uzmanların kullandığı peri-mortem ve post-mortem terminolojisinin birbirinden farklı olduğudur (Nawrocki 2009; Symes S. Et al., 2002). Adli tıp uzmanları peri-mortem zamanı, yaralanma/hastalık ile başlayan ve bedenin yaşam sürecinin son bulması ile tamamlanan bir süreç olarak tanımlamaktadırlar. Buna karşılık adli antropologlar bu kelimeleri, kemiğin taze veya kuru durumdayken, dış mekanik kuvvetlere verdiği tepkiye göre tanımlamaktadır. Bir adli antropolog peri-mortem terimini kullandığı zaman, dış kuvvetlerin taze kemikte yarattığı değişiklikleri kastetmektedir. Adli antropolojide post-mortem kavramı, kemiğin kuru ve kollajen yapısını yitirdiği zaman sürecinde meydana gelen değişiklikleri içermektedir. Ölü insan vücudunun bozulma derecesinin çeşitli tafonomik koşullara bağlı olmasından dolayı bu süreç belirsiz bir zaman dilimini kapsayabilmektedir. Bu sebepten, adli tıp uzmanlarının ölümün gerçekleşmesiyle başlayan post-mortem süreç kavramı, adli

antropologların peri-mortem olarak değerlendirdiği sürece sarkabilmekte, hatta örtüşebilmektedir (Nawrocki 2009; Symes S. Et al., 2002).

Sonuç olarak bu çalışma, modern adli vakalarda BT tarayıcısı ve bu verileri üç boyutlu görüntüye dönüştüren bir program ile insan iskeletlerinde travma tespiti yapılabilmesinin mümkün olduğunu göstermektedir. BT tarayıcısı ile görüntü alınan her noktada detaylı kemik analizi yapılabilmekte, kırıklar çeşitli açılardan ve üç boyutlu olarak incelenebilmektedir. Kemiklerin sadece kortikal bölgeleri değil, trabeküler bölgelerinde de incelemeler yapılabilmektedir ve kırıkların süngerimsi dokuda nasıl devam ettikleri izlenebilmektedir (Burke, 2012). Birçok çalışmada da bahsedildiği gibi, kırıklar gösterdikleri özelliklere göre bireylerin kasıtlı veya kasıtsız olaylar neticesinde hayatlarını kaybettiklerine işaret etmektedirler. Bu tez çalışması esnasında, kasıtlı travmaların genelde kafataslarında ve boyunda (Vaka 19, 20, Vaka 25), kasıtsız (kaza) travmaların genelde uzun kemik kırıklarını da içeren vakalar oldukları gözlemlenmiştir (Peleq ve Caffe, 2013; McNulty, 2016).

Bu çalışma esnasında BT tarayıcısı ile standart otopsi prosedürü esnasında belirlenemeyen kemik travmaları belirlenmiştir. Örneğin Vaka 1'deki sol femur çıkığı, Vaka 4'te sağ humerus başı kopma kırığı, Vaka 11'deki sağ skapula kırığı ve sol humerus çıkığı, Vaka 17'deki sağ skapula kırığı, Vaka 21'deki lumbar omurlarında kopmalar ve sol humerus kemiğindeki koparak ayrılma, Vaka 25'deki boyun kırıkları otopsi esnasında belirlenemeyen bulgulardır. Bu tez ile birlikte BT analizlerinin adli otopsilere katkısı açık şekilde görülmektedir (Harris 1991; Iwasea H. Et al., 1998; Lathrop ve Nolte 2016). Burada belirtilmesi gereken önemli nokta,

BT kullanılarak, üzerinde hala yumuşak doku olan bir bireyin kemiklerindeki travmaya bağlı değişikliklerin detaylı olarak incelenmesinin mümkün olduğu, fakat ölüm sebebinin net olarak belirlenebilmesi için adli otopsiye ihtiyaç duyulmasıdır. Bu sebepten dolayı, ölüm sebebi tespitinde BT'nin tek başına kullanılmaması, fakat otopsiye yardımcı veya tamamlayıcı bir unsur olarak kesinlikle kullanılması gerektiği sonucuna varılmıştır.

Sonuç

Bu tez çalışmasında, 20 Şubat 2016 ve 29 Kasım 2017 tarihleri arasında araba kazası, motosiklet kazası, yüksekten düşme, yaya iken araç çarpması, ip ile ası eylemi ve ateşli silah yaralanması gibi olaylar sonucunda hayatlarını kaybetmiş, yaşı, cinsiyeti belli ve ölüm sebebi adli otopsi sonucunda belirlenmiş 30 adli vaka üzerinde çalışılmıştır. Bu tezin materyali, Lefkoşa DBNDH'ne ağır yaralı olarak getirilmiş, ölüm öncesi BT çekilmiş (Vaka 25 hariç) ve kısa bir süre sonra hayatlarını kaybetmiş 23'ü erkek ve 7'si kadın 30 bireyden oluşmaktadır. Otuz bireye ait 1580 adet kemik bilgisayarlı tomografi ve üç boyutlu medikal görüntüleme programı kullanılarak incelenmiş ve 242'nde travma tespit edilmiştir. Travma çeşitleri ve muhtemel ölüm sebepleri adli otopsi sonuçlarından habersiz olarak tespit edilmiş, sonrasında adli otopsi sonuçları ile karşılaştırılmış ve kırıkların ölümle ilişkisi araştırılmıştır.

Bu çalışmanın sonuçlarına göre 28 kişinin künt travmaya bağlı (%93.3) ve 2 kişinin (%6.7) ateşli silah yaralanması nedeniyle hayatlarını kaybettikleri

belirlenmiştir. Cinsiyete göre ölüm oranı karşılaştırıldığında, erkek bireylerin ölüm oranının (n=23, %76.6) kadın bireylere (n=7, %23.3) göre daha fazla olduğu gözlemlenmiştir. Travmaya bağlı ölümlerin en çok 21-30 yaş aralığında (n=9, %30) görüldüğü ve ölüme sebebiyet veren kırıkların en fazla kafatası ve göğüs bölgelerinde (n=30/16, %53.3) yoğunlaştığı tespit edilmiştir.

Adli antropolojik analizler, kafa ve göğüs bölgelerindeki kırıkların, bireylerin hayat fonksiyonlarını eşit ve ağır derecede etkilediklerini göstermiştir. 16 bireyde görülen ölümcül kafa travmaları, en çok kafatası kubbesi ve kafatası kaidesinde tespit edilmiştir. Bu ölümcül kırıklar çökme ve ayrık kırıklar şeklinde veya her ikisi birlikte görülmüştür. Bu kırıkların tek tek veya birlikte görülme sıklıklarının artmasının, bireylerin ölümü ile çok yüksek ilişkili olduğu sonucuna varılmıştır. Göğüs bölgesindeki ölümcül kırıklar en çok kaburgalarda görülmüştür. 16 bireyde tespit edilen bu ölümcül kırıkların, göğüs omurları, omuz bölgesi ve bel-karın omurları ile doğru orantılı bir şekilde artış gösterdiği tespit edilmiştir. Bu bulgular, göğüs bölgesindeki kemik kırıklarının en az kafatası kırıkları kadar ağır ve ölümcül olduğuna işaret etmiştir. Batın-pelvis bölgesi analiz sonuçları, 7 bireyde tespit edilen kırıkların en çok pelvis kemiklerinde olduğunu göstermiştir. Pelvis kemikleri, karın bölgesi içerisinde olduğundan ve 30 vakanın en az 15'de adli otopsi raporlarındaki ölüm sebebi tanımlamaları içerisinde yer aldığından, bu bölgedeki kemik kırıklarının da ölüm ile ilişkisinin yüksek derecede olduğu kanaatine varılmıştır.

Bu tezdeki adli antropolojik analizler, travma çeşidi tespitinde %90 (n=30/27) ve ölüm sebebi tahminlerinde %86.6 (n=30/26) oranında başarılı

olmuştur. Bu tez çalışması sırasında kullanılan metot ve tekniklerle belirlenen travma özelliklerinin, insan iskeletlerinde travma çeşidi ve ölüm sebebi belirlemesinde kullanılabileceğini göstermiştir. Bu çalışma ile belirlenen kırık türleri tanımlamalarının, adli antropoloji laboratuvarlarında travma tanımlamalarında ve antik dönem insan kemikleri incelemelerinde travmaya bağlı ölüm sebebi belirlemelerinde yaşanan sorunlara ışık tutması açısından önemlidir. Gerek antik dönem iskelet kalıntılarında gerekse adli vakalarda her zaman yumuşak dokuya rastlanması mümkün değildir. Çürümüş, yanmış veya iskeletleşmiş şekilde bulunan bireylerde ölüm şekli ve ölüm sebebi belirlemek yumuşak doku kayboldukça zorlaşmaktadır. Bu tez çalışması ile birlikte bu tür vakalarda yaşanan bu zorluklara çözüm getirilmesi amaçlanmıştır. Bu nedenle bu tez çalışmasında elde edilen bulgular; bir yandan adli antropolojik vakalarda ölen bireylerin hukuki süreçlerinin başlatılması veya devamı açısından, ölüm şekilleri ve ölüm sebeplerinin belirlenmesi, kasıtlı ve kasıtsız ölümlerin gün ışığına çıkarılması, eğer varsa sorumluların/suçluların hakkettikleri cezaları almaları açısından ciddi derecede önem taşımaktadır, diğer yandan bu bulgulardan, antik dönem iskelet çalışmalarında travmaya bağlı ölümlerin tespit edilmesinde yararlanılabilecektir.

Bu tez çalışması ile birlikte ayrıca, adli tıp ve adli antropoloji bilimlerinin birbirilerine olan katkılarına dikkat çekmek, gerekliliği ve önemi hakkında farkındalık yaratmak ve adli bilimler çalışmalarına yeni bir bakış açısı getirmek amaçlanmıştır. Bu tez ile birlikte ortaya çıkan disiplinler arası çalışma örneğinin Türkiye ve Kuzey Kıbrıs'taki adli bilimler çalışmaları için bir ön model oluşturması da hedeflenmiştir (Ek-4). Bu tez çalışması, dünyadaki diğer örnekleri gibi

(Berryman ve Lanfear 2012; Dirkmaat, 2012; Mundorff A.Z. Et al, 2008; Rainwater W.C. Et al., 2012) adli antropologların adli tıp uzmanları ile birlikte çalışmalarının öneminin, tıbbi ve hukuki süreçteki başarı ve kazanımlar açısından küçümsenemeyecek boyutlarda olduğunu göstermiştir.

Sorunlar

Tez çalışması esnasında çeşitli sorunlarla karşılaşılmıştır. Bu sorunlardan en önemlisi, teze uygun materyal toplama süreci ile ilgili olmuştur. Öncelikle Kuzey Kıbrıs'ın küçük bir ada yerleşimi olması ve ölümlerin diğer ülkelere kıyasla çok daha az olması, bu sorunların en başında gelmiştir. Yine de, 2016 ve 2017 yıllarında birçok ölüm vakası olmasına rağmen, bireylerin olay yerinde ya da hastaneye yetişemeden ambulansta hayatlarını kaybetmiş olmaları ve bu vakaların adli tıpta post-mortem (ölüm sonrası) olarak değerlendirildiğinden dolayı, 25. Vaka hariç (ip ile ası eylemi), birçok bireyin çalışma dışında tutulmasına sebep olmuştur. Bu durum, tez için uygun ve yeterli miktarda vaka sayısının toplanma sürecini 1 yıl, 8 aya çıkarmıştır (20.02.2016-29.11.2017).

BNDH prosedürlerine göre bir bireye BT çekilebilmesi için, ya ağır yaralı olarak hastaneye gelmiş olması, travmatik bir vaka olması, ya da farklı bir sebepten hastaneye gelmiş ve sorumlu doktor tarafından BT çekilmesi gerekli görülmüş olması gerekmektedir. BT görüntüleri genelde kafa, boyun, göğüs, karın ve kalça bölgelerinden oluşmaktadır. Fakat bazı vakalarda sadece kafa, sadece boyun veya sadece göğüs bölgelerinin verilerinin olması, BT çekilmeyen bölgelerdeki

travmaların tespit edilememesine sebep olmuştur. Bu nedenden dolayı, BT verileri yanında, eğer varsa bireylerin X-Ray görüntüleri de incelenmiş ve özellikle BT verileri yetersiz olan bir vakadaki (Örn. Vaka 7) kırıklar, sadece X-Ray görüntülerinden tespit edilmeye çalışılmıştır. X-Ray görüntülerinin de nadiren tüm vücut, genellikle sadece göğüs, sadece kollar-eller, veya sadece bacaklar- ayaklar bölgelerinden oluştuğu gözlemlenmiştir. Kısacası, hastaneye ağır yaralı olarak getirilmiş vakaların sadece belirli bölgelerine BT çekilmiş olması, tez esnasında analizi yapılan bölge sayısının kısıtlanmasına ve muhtemel travmaların belirlenememesine sebep olmuştur. Özellikle, Vaka 26'da tespit edilemeyen künt göğüs travması, o bölgeye ait BT verilerinin bulunmamasından kaynaklanmaktadır. Aynı şekilde 2 vakada da BT verilerinin yetersizliğinden ötürü tespit yapılamamıştır (Vaka no.8, 10), çünkü bu iki vakada travma bölgesi dışındaki bölgelerin BT'si çekilmiştir.

BT analizleri esnasında karşılaşılan diğer bir sorun, bireylerin üç boyutlu omurga görüntülerinde, superior ve inferior korpuslardaki kırıkların tespiti için BT negatiflerine gerek duyulmasıydı. Anterior ve posterior yüzeylerde sorun yaşanmazken, bu bölgelerin alt ve üst omurlarla artiküle olmasından dolayı bu noktaların üç boyutlu olarak incelenememesine sebep olmuştur. Bu sorun BT negatifleri kullanılarak çözülmüştür. Bunlara ilaveten, yaşlı bireylerde kemik ağırlığının azalmasından dolayı görüntü kalitesinde azalma görülmüş ve bu sebepten dolayı bazı kemiklerdeki kırık tespitlerinin daha zor hale geldiği gözlemlenmiştir (Örn.Vaka 17). Yaşlı bireylerin üç boyutlu iskeletlerinde, kemiklerde delikler/boşluklar gözlemlenmiş ve bunların travma bulgusu olarak algılanabileceği

görülmüştür. Bunun yanında, travmaya bağlı olarak ölmüş, fakat BT görüntülerinde kırık bulgusu olmayan vakalarda ölüm sebebi tahmini yapılamamıştır (Vaka 27).

Karşılaşılan diğer bir sorun TCK'daki kemik kırıkları puanlaması rehberi ile ilgili olmuştur. Bu sorun genelde kafa bölgesi ile ilgili kırıklarda yaşanmıştır. Örneğin, Vaka 19 ve Vaka 20'de görülen ateşli silah yaralanmasına bağlı giriş ve çıkış delikleri için rehberde bir açıklama ve puanlama bulunmamaktadır. Bu sebepten, bu vakalardaki kurşun delikleri değerlendirilirken, kafa bölgesi için önerilen en yüksek derece olan '4' puanı verilmiştir. Fakat, kafatasında bir kurşun deliği bulgusu, **tek başına ölümcül bir yaralanmaya işaret edebileceğinden bu derecenin daha yüksek olması gerektiği düşünülmektedir.** Kafa bölgesi puanlamalarında karşılaşılan diğer sorun, ateşli silah ve künt travma vakalarında görülen kafatasında veya yüzde görülen açık/ayrık kırıklar, sütur ayrılmaları gibi durumlarda ortaya çıkmıştır (Örn.Vaka 9, 11, 15, 17, 19, 20, 21). TCK rehberinde bununla ilgili bir derece bulunmamakla birlikte, kafatasındaki sütur ayrılmalarının ve ayrık kırıkların bireylerin hayat fonksiyonlarını yüksek derecede etkilediği görülmüştür. Kafatası kaidesi kırıkları TCK'da 4 puan üzerinden değerlendirilmektedir ve kafatası kaidesini kapsayan tüm kırıklar için geçerlidir. Vaka 3 ve Vaka 30'da bireylerin kafatası kaidesindeki kırıklar foramen magnum bölgelerini de etkilemektedir ve oksipital bölgedeki bir lineer kırıktan daha ciddi derecede bir hayati tehlike oluşturduğu gözlemlenmiştir. Fakat rehberde foramen magnum bölgesi için bir derece bulunmadığından, diğer kafatası kaidesi kırıkları gibi değerlendirilmek zorunda kalınmıştır. Bunlara ek olarak, rehberde orbital bölge

kırıkları ile ilgili bir puan bulunmadığından Vaka 6, 17, 18 ve 26'daki kırıklar değerlendirmeye alınamamıştır.

Değerlendirme sırasında yaşanan diğer sorun omurga kırıkları ile ilgili olmuştur. Vaka 14, 21 ve 23'de omurlarda tespit edilen transversus kopma ve ayrılma bulguları ile ilgili bir puanlama olmadığından açık kırık (3 puan) olarak değerlendirilmiştir. Vaka 20'de karşılaşılan T4 vertebradaki kurşun yaralanmasına bağlı lamina korpus kırığı 3 puan ile derecelendirilmiş, fakat bu kırık künt travma kırığından daha ciddi derecede bireyin hayat fonksiyonunu etkileyeceğinden bu puanın düşük olduğu kanaatine varılmıştır.

Öneriler

Bu tez çalışmasının sonuçları, travmaya bağlı ölümlerde veya hastaneye ağır yaralı olarak getirilen travmatik vakalarda BT görüntülerinin tüm vücuda yapılması gerektiğinin önemini ortaya koymuştur. Bu tür vakalarda BT kullanılması, bireylerin vücutlarında meydana gelen kırıkların sayısının, lokasyonunun ve hayat fonksiyonlarına etkisinin daha hızlı şekilde belirlenebilmesi ve doğru müdahale edilebilmesi açısından önemlidir. Adli vakalarda, post-mortem BT verileri otopsi öncesinde yapılmalı, böylece klasik otopside belirlenemeyen travmatik olguların belirlenmesine olanak sağlanmalıdır.

Bu tez çalışması sırasında, TCK'da vücutta kemik kırılmasının değerlendirilmesi rehberinde kullanılan puanlamaların daha çok künt travma

vakaları için uygun olduğu görülmüştür. Kurşun yaralanmaları ile ilgili puanlamanın sadece femur kemiği için yapılmış olduğu ve etraf bölgesinde tespit edilen ateşli silah yaralanmasına bağlı 'zımba tarzı kemik kırıkları' puanlamasından genel olarak bahsedildiği gözlemlenmiştir. **Kafa, göğüs, omurga, batın-pelvis bölgesi gibi, bireylerin hayati organlarının mevcut olduğu bölgelerdeki kemiklerde tespit edilen giriş, çıkış delikleri için bir puanlama getirilmesi önerilmektedir.** Gerek adli otopsilerde, gerekse adli antropolojik incelemelerde kurşun deliklerinin en yoğun olarak gözlemlendiği bölgeler öncelikle kafatası, sonra kaburga kemikleri, pelvis bölgesi ve omurga bölgeleridir. Etraf bölgesindeki kurşun yaralanmaları, bu bölgelerdeki yaralanmalara kıyasla daha az hayati risk oluşturmaktadır. Bunun yanında, TCK rehberinde kesici/delicilerin kemiklerde meydana getirdiği lezyonlar/deliklerle ilgili puanlamaların da eklenmesi gerektiği düşünülmektedir.

Kısacası, bu tez çalışmasında karşılaşılan sorunlar neticesinde; **BT çekiminin bireyin tüm vücuduna yapılması, sadece ağır yaralı bireylere değil ölmüş bireylere de BT çekilmesi, TCK'da kemik kırıkları ile ilgili puan tablosunun güncellenmesi, kafa bölgesi kırıklarına, orbital bölge kırıkları, kafatasında ayrık kırıklar ve foramen magnum kırıkları bulguları eklenmesi ve puanlanması, kafatası/yüz, kaburga, omurga ve pelvis kemiklerinde tespit edilen ateşli silah yaralanmasına bağlı giriş çıkış delikleri için ayrı ayrı puan eklenmesi; kemiklerde kesici, delici bulgular için de madde eklenmesi ve puanlanması, ve omurgada transverse processlerde görülen kopmalarla ilgili uygun bir puan eklenerek puan tablosunun genişletilerek güncellenmesi önerilmektedir.**

Ölü incelemelerinde yumuşak dokunun olmadığı, bireylerin çürümüş, yarı iskeletleşmiş, mumyalaşmış, sabunlaşmış veya tamamen iskeletleşmiş olduğu vakalarla da karşılaşılmaktadır. Dünyanın birçok ülkesinde, bu tür vakalarda adli tıp uzmanları ve adli antropologlar birlikte çalışmakta, özellikle insan iskeletlerinden kimliklendirme ve ölüm sebebi belirlemede adli bilimlere ve hukuki sürece büyük katkı sağlamaktadırlar (Dirkmaat, 2015; Langley et.al, 2012; Stanojevic, 2012). Bu tez çalışması ile Türkiye ve Kuzey Kıbrıs'ta bu farkındalığın artması ve yaygınlaştırılması amaçlanmıştır. Son zamanlarda artan kitle ölümler, kıyılara vuran mülteci cesetleri, yıllar sonra ortaya çıkan toplu mezarlar gibi olayların aydınlatılması ve hukuki süreçlerinin ilerlemesi açısından bu bilim dalına daha çok önem verilmesi ve bu konularda görev yapacak uzmanların yetiştirilmesi ve adli antropologların da ölü incelemeleri çalışmalarında görev alması önerilmektedir.

ÖZET

Adli Antropoloji'de, insan kemiklerindeki kırıklar, ezikler, kesikler ve delikler analiz edilerek travma çeşidi, ölüm şekli ve ölüm sebebi tahminleri yapılmaktadır. Bu tez çalışmasının amacı, ölüm sebebi travmaya bağlı bireylerin kemiklerindeki kırıkları, BT yardımı ile peri-mortem süreçte incelemek ve kırıkların ölümle ilişkisini teşhis etmektedir. Bu tezin materyali, 20 Şubat 2016 ve 29 Kasım 2017 tarihleri arasında travmaya bağlı olarak ölen 23'ü erkek ve 7'si kadın, 30 adli vakadan oluşmaktadır. Vakalar, araba kazası, motosiklet kazası, yüksekten düşme, yaya iken araç çarpması, ip ile ası eylemi ve ateşli silah yaralanması olaylarından oluşmaktadır. Bireylerin BT verileri, 1 vaka hariç, ağır yaralı olarak getirildikleri

hastanede ölüm öncesinde çekilmiştir. Üç boyutlu medikal görüntüleme programı kullanılarak 30 bireye ait 1580 adet kemik incelenmiş ve 242'nde travma tespit edilmiştir. Travma çeşitleri ve muhtemel ölüm sebepleri adli otopsi sonuçlarından habersiz olarak belirlenmiş, daha sonra adli otopsi sonuçları ile karşılaştırılmıştır. Bu çalışmanın sonuçları, 28 kişinin künt travmaya bağlı (%93.3) ve 2 kişinin (%6.7) ateşli silah yaralanması nedeniyle hayatlarını kaybettiğini, erkek bireylerin (n=23, %76.6) ölüm oranının kadınlara (n=7, %23.3) göre daha fazla olduğunu, travmaya bağlı ölümlerin en çok 21-30 yaş aralığında (n=9, %30) gözlemlendiğini ve ölüme sebebiyet veren kırıkların en fazla kafatası ve göğüs bölgelerinde tespit edildiğini göstermiştir (n=30/16, %53.3). Bu tezdeki adli antropolojik analizlerin, travma çeşidi tespitinde %90 (n=30/27), ölüm sebebi tahminlerinde %86.6 (n=30/26) oranında bir başarı yüzdeliğine sahip olduğu görülmüştür. Ayrıca farklı travmalara bağlı kırılma özellikleri de ayrıntılı olarak tanımlanmıştır. Tanımlanan bu travma türlerinden hem adli antropolojide hem de antik dönem iskelet çalışmalarında yararlanılabilecektir. Sonuç olarak bu çalışma, adli antropoloji ve biyolojik antropoloji çalışmalarında travmaya bağlı analizlerde kullanılacak referans bir çalışma olacaktır.

SUMMARY

In forensic anthropology, skeletal trauma analysis is conducted to determine the patterns of trauma in violent deaths. Bone fractures, cut marks and other defects observed on the human bones are analyzed in order to determine the manner and cause of death. The aim of this study was to examine bone fracturing patterns of the

victims, utilizing CT scan so as to diagnose the relation between bone fracture and mortality. The sample of this study consists of 30 cases of forensic significance, and includes 23 male and 7 female individuals who died from traumatic injuries between 20 February 2016 and 29 November 2017. The victims died from car accidents, motorbike accidents, fall from height, pedestrian fatalities, hanging and firearm. Gravely injured individuals underwent CT scanning in the national hospital prior to death (Except 1 individual). 1580 bones were analyzed and 242 bone fractures were located by using 3-D medical imaging program, blinded to the autopsy findings. When the results were compared with the autopsy findings, 90% of trauma type (n=30/27) and 86.6% cause of death (n=30/26) determinations were found consistent. The results of the study indicated that 28 individuals died from blunt trauma (93.3%) and 2 individuals from gunshot trauma (6.6%). The number of deaths for men (n=23, 76.7%) was greater than for female (n=7, 23.3%), the highest mortality age range was between 21-30 years old (n=9, 30%) and fatal bone fractures were located on the head and chest (n=30/16, 53.3%). In addition, fracturing patterns of different types of trauma are described in this study. These trauma descriptions can be used both in forensic anthropology and bioarchaeology. As a result, this study can be used as a reference for trauma analysis in forensic anthropology and biological anthropology.

KAYNAKÇA

Aktaş, E.Ö., Kaya A., (2017), **Yaralama Suçlarının Adli Tıbbi Değerlendirmesinde Kullanılan Kılavuza Bakış**, Adli Tıp Bülteni, 22(1): 45-53.

Alunni-Perret, V., Muller-Bolla, M., Laugier, J.P., Lupi-Pegurier, L., Bertrand, M.F., Staccini, P.,Bolla, M., and Quatrehomme, G., (2005), **Scanning Electron Microscopy Analysis of Experimental Bone Hacking Trauma**, J. Forensic Sci. 50(4): 796–801.

Ambade V.N, Godbole H.V., (2006), **Comparison of Wound Patterns in Homicide by Sharp and Blunt Force**, Forensic Sci. Int., 156: 166-170.

Ateşçelik M., Gürger M., (2013), **Acil Servise Künt Travma ile Başvuran Hastaların İncelenmesi**, 2013, Cilt 18, Sayı 2, Sayfa(lar) 103-108.

Barbian T.L., Sledzik S.P., (2008), **Healing Following Cranial Trauma**, J Forensic Sci, March 2008, Vol. 53: 263–268.

Bartelink, E.J., Wiersema, J.M., Demaree, and R.S., (2001), **Quantitative Analysis of Sharp-Force Trauma: An Application of Scanning Electron Microscopy in Forensic Anthropology**, J. Forensic Sci. 46(6): 1288–1293.

Bashir M, McWilliams R.G., Desmond M., Kuduvalli M., Oo A., Field M., (2013), **Blunt Aortic Injury Secondary to Fragmented Tenth Thoracic Vertebral Body**, Ann. Thorac. Surg, (95): 2161-2164.

Berryman H.E. ve Symes S.A., (1998), **Recognizing Gunshot and Blunt Cranial Trauma Through Fracture Interpretation**, Forensic Osteology, Ed. By K.J.Reichs (1998), s. 333-352.

Berryman, E.H, Lanfear K.A., (2012), **Forensic Anthropologists in Medical Examiner's and Coroner's Offices**: A History, A Companion to Forensic Anthropology, ed. By C.D.Dirkmaat, Wiley-Blackwell, 2012, Part VII: 534-548.

Blumenschine R.J, Marean C.W, Capaldo S.D., (1996), **Blind Tests of Inter-Analyst Correspondence and Accuracy in the Identification of Cut Marks, Percussion Marks and Carnivore Tooth Marks on Bone Surfaces**, Journal of Archaeological Science, 23: 493-507.

Bonney H., (2014), **An investigation of the use of discriminant analysis for the classification of blade edge type from cut marks made by metal and bamboo blades**, American Journal of Physical Anthropology, Volume 154, Issue 4, August 2014, s. 575–584.

Brogdon B.G, Vogel H, McDowell J.D., (2003), **A Radiology Atlas of Abuse, Torture, Terrorism, and Inflicted Trauma**, CRC Press LLC.

Brogdon B.G., (1998), **Forensic Radiology**, CRC Press LLC.

Bulger E.M., Arneson M.A., Mock C.N., Jurkovich GJ., (2000), **Rib Fractures in The Elderly**, J Trauma-Injury Infec Crit Care. 2000, 48(6):1040–1046.

Burke P.M., (2012), **Forensic Pathology of Fractures and Mechanisms of Injury**, Postmortem CT Scanning, CRC Press LLC.

Büyüköztürk, Ş., (2013), **Sosyal Bilimler İçin Veri Analizi El Kitabı**, Pegem Akademi Yayıncılık, 2013, s.32.

Byers, S.N., (2010), **Introduction to Forensic Anthropology: Death, Trauma and the Skeleton**, A text book, Pearson and AB, s. 274-354.

Campobasso C.P., Dell'Erba S.A., MD, Belviso M., MD, Di Vella G., (2007), **Craniofacial Identification by Comparison of Antemortem and Postmortem Radiographs Two Case Reports Dealing With Burnt Bodies**, Am J Forensic Med Pathol, 28: 182–186.

Can, A., (2013), **SPSS ile Bilimsel Araştırma Sürecinde Nicel Veri Analizi**, Pegem Akademi, 2013, 77-79.

Cecchetto, G., Fais, P., Giraudo, C., Boscolo-Berto, R., Amagliani, A., Miotto, D., Feltrin, G.,Viel, G., S. Ferrara, S.D., **Micro-CT Features of Intermediate Gunshot Wounds Severely Damaged by Fire**, Int. J. Legal Medicine, March 2013, Volume 127, Issue 2, pp 419–425.

Charoonnate N., Narongchai P., Vongvaivet S., (2010), **Fractures of the hyoid bone and thyroid cartilage in suicidal hanging**, J Med Assoc Thai. 2010, 93(10): 1211–1216.

Christensen M.A, Smith V.A., (2013), **Rib Butterfly Fractures as a Possible Indicator of Blast Trauma**, **Journal of Forensic Sciences,** 2013 Jan, 58 Suppl 1:S15-9.

Collini, F., Amadasi A., Mazzucchi A., Porta D., Regazzola, L.V., Garofalo P., Blasio D.A., Cattaneo C., (2015), **The Erratic Behavior of Lesions in Burnt Bone**, J Forensic Sci, September 2015, 60 (5): 1290-4.

Çeker, D., (2014), **Adli Antropolojide Perimortem ve Postmortem Kırıkların Ayırımı ve Travma Analizlerindeki Önemi**, Ankara Üniversitesi Dil ve Tarih Coğrafya Fakültesi Antropoloji Dergisi Sayı: 27, s. 47-64.

Dalati T., (2005), **Isolated hyoid bone fracture, review of an unusual entity**, Int J Oral Maxillofac Surg., 2005, 34(4): 449–452.

Demirel, B.C., (2015), **Kafa ve Yüz Travmalarının Adli Tıp Açısından Önemi**, T.C. Ege Üniversitesi Tıp Fakültesi Adli Tıp Ana Bilim Dalı, Bitirme Tezi, 2015, İzmir.

Dirkmaat, C.D, (2015), **A companion to Forensic Anthropology**, Wiley, Blackwell, 2015, Part VII, p.534-549.

Dirkmaat, C.D, (2012), **Developments in Human Skeletal Trauma Analysis, in: A Companion to Forensic Anthropology,** Part VII, Ed. By Deniis C. Dirkmaat, Blackwell Publishing, s.337-339.

Donato L., di Luca, Vecchiotti C, Cipolloni L., (2016), **Study of Skeletal Remains: Solving a Homicide Case with Forensic Anthropology and Review of the Literature**, J.Forensic Anthropol., 1: 105.

El-Menyar, A., El-HennawyH., Al-Thani H.,4 Asim M., Abdelrahman H., Zarour A., Parchani A., Peralta R., Latifi R., (2014), **Traumatic injury among females: does gender matter?**, J Trauma Manag. Outcomes. 2014, 8: 8.

Fachhini F., Rastelli E., Belcastro M. G., (2008), **Peri Mortem Cranial Injuries from a Medieval Grave in Saint Peter's Cathedral, Bologna, Italy**, Int. J. Osteoarchaeol. 18: 421–430.

Favero, F., (1991), **Medicina Legal**, 12th Ed. Belo Horizonte, Villa Rica, s. 21-32.

Frakes M.A, Evans T., (2004), **Evaluation and management of the patient with LeFort facial fractures, J. Trauma Nurs**, 2004 Jul-Sep, 11(3): 95-101.

Frankel, V.H. ve Nordin, M., (2001), **Biomechanics of bone, In M. Nordin and V.H. Frankel (eds), Basic Biomechanics of the Musculoskeletal System**, 3rd edn. Lippincott Williams and Wilkins, Philadephia, PA, s. 26 – 59.

Galloway, A., (1999), **The Biomechanics of Fracture Production . In A. Galloway (ed), Broken Bones: Anthropological Analysis of Blunt Force Trauma**, Charles C. Thomas, Springfield, IL., s. 35-62.

Veysi V.T., Vassilios S.N., Paliobeis C., Efstathopoulos N., (2009), **Prevalence of chest trauma, associated injuries and mortality: a level I trauma centre experience**, Int. Orthop., 2009 Oct, 33(5): 1425–1433.

Gina O., Hart M.A., (2005), **Fracture Pattern Interpretation in the Skull: Differentiating Blunt Force From Ballistics Trauma Using Concentric Fractures**, Journal of Forensic Sciences, Volume:50, Issue:6, November 2005, s. 1276-1281.

Godoy J.M.P, Echeverria F.R., Baitello L.A., Espada P.C., Morioka Y.R., (2010), **Prevalence of Death Due to Pulmonary Embolism After Trauma**, Lung India. 2010 Apr-Jun, 27(2): 72–74.

Gozna, E.R., (1982), **Biomechanics of Long Bone Injuries**, In E.R. Gozna and I.J. Harrington (eds), Biomechanics of Musculoskeletal Injury Williams and Wilkins, Baltimore, MD., s. 1-24.

Gören, S., Subaşı M., Tıraşcı Y., Kaza Z., (2005), **Trafik Kazalarına Bağlı Ölümler**, Türkiye Klinikleri Adli Tıp Dergisi, 2005, 2:9-13.

Gradašèeviæ, A., Resiæ, E., Sarajliæ, N., Franjiæ, B., Salkiæ, A., Džuzdanoviæ-Pašaliæ A., (2013), **Is it possible to determine firearm calibre and shooting range from the examination of gunshot residue in close range gunshot wounds? An experimental study**, Journal of Health Sciences 2013;3(3):232-237.

Green H, James RA, Gilbert JD, Byard RW., (2000), **Fractures of the hyoid bone and laryngeal cartilages in suicidal hanging**, J. Clin Forensic Med. 2000, 7(3):123–126.

Gurdjian, E.S., Webster, J.E., Lissner, H.R., (1950), **The Mechanism of Skull Fracture**, Radiology, 54(3): 313 – 338 .

Gupta R., Clarke D.E., Wyer P., (1995), **Stress Fracture of the Hyoid Bone Caused by Induced Vomiting**, Int. Journ. of Annals of Emergency Medicine, Volume 26, Issue 4, October 1995, s. 518-521.

Gündoğmuş, Ü., Balcı Y., Çetin G., (2013), **Türk Ceza Kanunu'nda Tanımlanan Yaralama Suçlarının Adli Tıp Açısından Değerlendirilmesi**, TC Adalet Bakanlığı, Adli Tıp Kurumu, Haziran 2013 güncellenmiş son hali.

Güzel. S, Balcı Y., Çetin G., (2005), **Yeni Türk Ceza Kanunu'nda Tanımlanan Yaralanma Suçlarının Adli Tıp Açısından Değerlendirilmesi ve Adli Rapor Tanzimi İçin Rehber**, Eylül 2005.

Harkess , J.W., Ramsey , W.C., Harkess, J.W., (1996), **Principles of fractures and dislocations**, In C.A. Rockwood, D.P.

Harris L.S., (1991), **Postmortem Magnetic Resonance Images Of The Injured Brain: Effective Evidence In The Courtroom**, Foren. Sci. Int. 50 (1991) 179–185.

Hart B.L., Dudley M.H., Zumwalt R.E., (1996), **Postmortem Cranial MRI and Autopsy Correlation in Suspected Child Abuse**, Am. J Forensic Med Pathol. 1996 Sep, 17 (3): 217-24.

Herrmann N.P, Bennett J.L., (1999), **The Differentiation of Traumatic And Heat-Related Fractures in Burned Bone**, J Forensic Sci., 1999, 44 (3): 461–469.

Hildebrand, M., Goslow, G., (2001), **Analysis of Vertebrate Structure**, 5th edn. John Wiley and Sons, New York, s. 380 – 400.

Humphrey, C., Kumaratilake J., Henneberg M., (2017), **Variability of Characteristics of Cranial Projectile Trauma in Skeletal Material**, Anthropol Anz., 2017 Dec 1,74(4):283-296.

Iwasea H.,Yamadab Y., Ootanib S., Sasaki Y., Nagao M., Iwadate K., Takatori T., (1998), **Evidence For An Antemortem Injury Of A Burned Head Dissected From A Burned Body**, Forensic Science International, 94 (1998), s. 9–14.

Karbeyaz, K., Gündüz, T., Balcı, Y., (2010), Yeni Türk Ceza Kanunu Çerçevesinde Kemik Kırıklarına Adli Tıbbi Yaklaşım, Ulus Travma Acil Cerrahi Dergisi 2010, 16(5): 453-458.

Kimmerle E.H., Baraybar J.P., (2008), **Skeletal Trauma: Blunt Force Trauma (Chp.4), Sharp Force Trauma (Chp.6)**, CRC Press Taylor & Francis Group, USA 2008, s. 151-196, 263-314.

Kotabagi R.B., Charati S.C., Jayachandar D., (2005), **Clinical Autopsy vs Medicolegal Autopsy**, Med J Armed Forces India, 2005 Jul, 61(3): 258–263.

Lathrop L.S, Nolte B.K., (2016), **Utility of Postmortem X-ray Computed Tomography (CT) in Supplanting or Supplementing Medicolegal Autopsies**, Final Technical Report NIJ Award 2010-DN-BX-K205, accepted January 2016, s.1-97.

Lau E., Ong K., Kurtz S., Schmier J., Edidin A., (2008), **Mortality Following the Diagnosis of a Vertebral Compression Fracture in the Medicare Population**, J Bone Joint Surg Am. 2008 Jul;90(7):1479-86.

Lee Goldstein A., Klausner J.M., Soffer D., (2014), **Not a Blunt Issue, but Penetrating: An Israeli experience with abdominal injury in civilian multiple casualty blast incidents**, Am Surg 2014, 80(1):98–101.

Lee R.B., Bass S.M., Morris J.A., Jr., MacKenzie E.J., (1990), **Three or more rib fractures as an indicator for transfer to a Level I trauma center: a population-based study**, J. Trauma-Injury Infect Crit Care.,1990, 30(6):689–694.

Leth P.M, Ibsen M., (2010), **Abbreviated Injury Scale Scoring in Traffic Fatalities: Comparison of Computerized Tomography and Autopsy,** Journal of Trauma Injury, Infection, and Critical Care, June 2010, 68(6):1413-6.

Lieberman J.R., Friedlaender G.E., (2005), **Bone Regeneration and Repair, Biology and Clinical Applications**, Humana Press Inc., Totowa, New Jersey.

Lovell, Nancy C., (1997), **Trauma Analysis in Paleopathology**, Yearbook Of Physical Anthropology, 40:139-170.

Makino, Y., Yokota H., Nakatani E., Yajima D., Inokuchi G., Motomura A., Chiba F., Torimitsu S., Uno T., Iwase H., (2017), **Differences between postmortem CT and autopsy in death investigation of cervical spine injuries**, Forensic Sci Int., 2017 Dec, 281:44-51.

Maples W. R., Browning M., (1994), **Dead Men Do Tell Tales. The Strange and Fascinating Cases of a Forensic Anthropologist**, New York: Doubleday.

Maples, W.R., (1986), **Trauma Analysis By The Forensic Anthropologist**, In K. J Reichs (ed.): Forensic Osteology. Springfield: CC Thomas, pp.218-228.

Marciniak S., (2009), **A Preliminary Assessment of the Identification of Saw Marks on Burned Bone**, J Forensic Sci, July 2009, 54(4):779-85.

McNulty L.S., (2016), **An Analysis of Skeletal Trauma Patterning of Accidental and Intentional Injury**, PhD diss., The University of Tennessee, Knoxville.

Mundorff, A. Z., Shaler, R. C., Bieschke, E., and Mar-Cash, E., (2008), **Marrying anthropology and DNA: Essential for solving complex commingling problems in cases of extreme fragmentation, In Recovery, analysis and identification of commingled human remains**, ed. Adams, B. J. and Byrd, J. E., 285–300. Totowa, NJ: Humana Press.

Rainwater, W.C, Crowder, C., Hartnett, M.K., Fridie, S.J., Figura J.B., Godbold, J., Warnash, C.S, Adams, J.B, (2012), **Forensic Anthropology at the New York Office of Chief Medical Examiner**, A Companion to Forensic Anthropology, ed. By C.D.Dirkmaat, Wiley-Blackwell, 2012, Part VII: 549-592.

Seriff N., Khan F.A., Phillips W.,Khan A., (1974), **Unusual Unilateral Blunt Chest Trauma without Rib Fractures Leading to Pulmonary Laceration Requiring Pneumonectomy**, Chest, Elsevier, 66(2):211-214.

Novak S.A, Kollmann D.D., (2000), **Perimortem Processing Of Human Remains Among The Great Basin Fremont**, Int. J. Osteoarchaeol. 10: 65–75.

Morse D., Duncan J. And Stoutamire J., (1983), **Handbook of Forensic Archaeology and Anthropology**, Tahallassee, Rose Printing.

Nolte K.B., Mlady G., Zumwalt R.E., Cushnyr B., Paul I.D., Wiest P.W., (2011), **Postmortem X-ray Computed Tomography (CT) and Forensic Autopsy: A Review of the Utility, the Challenges and the Future Implications**, Academic Forensic Pathology, 1(1):40-51, 2011.

Özkaya , N. and Nordin , M ., (1999), **Fundamental of Biomechanics: Equilibrium, Motion and Deformation** , 2nd ed. (s. 17 – 21, 125–147, 206– 210). Springer Science and Business Media , New York .

Passalacqua V.N, Rainwater W.C, (2015), **Skeletal Trauma Analysis: Case Studies in Context**, Wiley Blackwell.

Pearson, O.M. and Lieberman, D.E., (2004), **The aging of Wolff ' s law: ontogeny and responses to mechanical loading in cortical bone**, American Journal of Physical Anthropology, 39 : 63 – 99 .

Pechnikova M., Porta D., Mazarelli D., Rizzi A., Drozdova E., (2012), **Detection of Metal Residues on Bone Using SEM-EDS. Part I: Blunt Force Injury**, Forensic. Sci. Int, 223:87-90.

Pechnikova M. (2013), **Forensic Analysis of Bone Fractures Caused by Blunt Force Trauma**, PhD diss., Masaryk University, Czech Republic.

Peleq K., Jaffe D.H., **Characteristics of Unintentional and Intentional Injuries in Israel Between the Years 2000-2006**, Harefuah. 2010 Jul, 149(7):418-21, 482.

Pierce, M.C. , Bertocci , G.E. , Vogeley , E. , and Moreland , M.S., (2004), **Evaluating long bone fractures in children: a biomechanical approach with illustrative cases**, Child Abuse and Neglect 28 (5): 505 – 524.

Piga G., Thompson T., Malgosa A., Enzo S., (2009), **The Potential of X-Ray Diffraction in the Analysis of Burned Remains from Forensic Contexts**, J Forensic Sci, May 2009, 54(3): 534-9.

Pinherio, J., (2006), **Introduction to Forensic Medicine and Pathology, Chapter 2, In: Forensic Anthropology and Medicine: Complementary Sciences From**

Recovery to Cause of Death, Ed.by S.Schmitt, E.Cunha and J.Pinherio, Humana Press Inc., Totowa, NJ. Sayfa: 13-37.

Pope J.E, Smith C.O., (2004), **Identification of Traumatic Injury in Burned Cranial Bone: An Experimental Approach**, J Forensic Sci, May 2004, Vol. 49, No. 3, Paper ID JFS2003286.

Porr J., Laframboise M., Kazemi M, (2012), **Traumatic Hyoid Bone Fracture – A case report and review of the literature,** Journal of Canadian Chiropr Assoc., 2012 Dec, 56(4): 269–274.

Pull ter Gunne A.F., Skolasky R.L., Cohen D.B., (2010), **Fracture Characteristics Predict Patient Mortality After Blunt Force Cervical Trauma**, Eur J Emerg Med. 2010 Apr;17(2):107-9.

Raja A.S., Propper B.W., Vandenberg S.L., (2010), **Imaging utilization during explosive multiple casualty incidents**, J Trauma 2010, 68(6):1421–1424.

Rash W., (2011), **Hyoid/Thyroid fracture**, J. Emerg Nurs. 2011, 37(2):182–183.

Reichs, K.J., (1998), **Forensic Osteology: Advances in the identification of human remains**, 2nd ed.Springfield, IL: Charles C Thomas, s. 204–236.

Reilly, D.T. and Burstein, A.H., (1974), **The Mechanical Properties of Cortical Bone**, Journal of Bone Joint Surgery 56A (5): 1001 – 1021.

Rockhold, L.A., (1996), **Burned Bone Trauma, In Bones: Bullets, Burns, Bludgeons, Blunderers**, And Why. Ed. S A. Symes, Bone Trauma Workshop presented to the 48th Annual Meeting of the American Academy of Forensic Sciences, Nashville, TN.

Sauer, Norman J., (1998), **The Timing Of Injuries And The Manner Of Death: Distinguishing Among Antemortem, Perimortem and Postmortem Trauma**, Forensic Osteology, Chapter 15:321-331.

Saukko, P., Knight B., (2004), **Knight's Forensic Pathology**, 3rd Ed. Arnold, London, sayfa 1-52, 352-368.

Schmidt W.C., Symes A.S., (2008), **The Analysis of Burned Human Remains**, Elsevier.

Schmitt A., Cunha E., Pinheiro J., (2006), **Forensic Anthropology and Medicine; Complementary Sciences from Recovery to Cause of Death**, Humana Press, Totowa, New Jersey.

Schmitt K., Niederer F., Cronin D.S., Muser H.M., Walz F., (2014), **Trauma Biomechanics;An Introduction to Injury Biomechanics**, Fourth Edition, Springer.

Shaw K.P., Chung J.H., Chung F.C., Tseng B.Y., Pan C.H., (2011), **A Method for Studying Knife Tool Marks on Bone**, J Forensic Sci, 56: 967-971.

Singh, K.A., Ditkofsky G.N, York D.J, Abujudeh H.H., Avery A.L., Brunner J.F., Sodickson A.D, Lev H.M, (2016), **Blast Injuries: From Improvised Explosive Device Blasts to the Boston Marathon Bombing**, Trauma/Emergency Radiology, Radiographics, Vol.36, Issue 1, p.295-307.

Sirmali, M., Türüt H., Topçu S., Gülhan E., Yazici., Kaya S., Taştepe İ., (2013), **A Comprehensive Analysis of Traumatic Rib Fractures: Morbidity, mortality and management**, European Journal of Cardio-Thoracic Surgery, 1 July 2003, 24 (1): 133–138.

Spitz, W. U., (1980), **The road traffic victim, In: Spitz, W. U., Fisher, R, S., eds. Medicolegal Investigation of Death**, Chapter 15. Springfield, IL: Charles C. Thomas.

Spitz, W.U., (1993), **Sharp Force Injury, In Spitz WU (Ed.). 1993. Spitz and Fisher's medicolegal investigation of death: Guidelines for the application of pathology to crime investigation**, 3rd ed. Springfield, IL: Charles C Thomas, s. 252–310.

Stanojevich, V., (2012), **The role of Forensic Anthropologist in a Death Investigation**, Univ. Of Ontario Inst. Of Technology, Canada, June 18, 2012.

Stewart T. D. (1979), **Essentials of Forensic Anthropology**. Springfield, IL: Charles C.Thomas.

Symes, S.A., Smith O.C., Berryman H.E., Pope E.J., (1999), **Patterned Thermal Destruction of Human Remains**, Paper presented to the 30th Anniversary Edition of the T.D. Stewart Personal Identification in Mass Disasters, Sponsored by the Central Identification Laboratory, Hawaii, and Smithsonian Institution, Washington DC.

Symes A.S., Williams J.A., Murray E.A., Hoffman M.J., Holland D.T., Saul M.J., Saul P.F., Pope J.E., (2002), **Taphonomic Context of Sharp-Force Trauma in Suspected Cases of Human Mutilation and Dismemberment**, Chapter 21, Advances in Forensic Taphonomy: Method, Theory, and Archaeological Perspectives, ed by William D. Haglund, Marcella H. Sorg, CRC Press.

Symes A.S, Ericka N., L ' Abbé, Chapman. E, Wolff I., Dirkmaat C.D., (2012), **Interpreting Traumatic Injury to Bone in Medicolegal Investigations**, Chapter 17, A Companion to Forensic Anthropology, First Edition, Edited by Dennis C. Dirkmaat. Blackwell Publishing Ltd, s. 340-389.

Tan, Ş., (2016), **SPSS ve Excell Uygulamalı Temel İstatistik-1**, Pegem Akademi Yayıncılık, 2013, s.145.

Thompson T.J.U., (2004), **Recent Advances in The Study of Burned Bone And Their Implications for Forensic Anthropology**, Forensic Science International, 146S (2004), s. 203-205.

Topcuoğlu, M.Ş., Kısacıkoğlu B., Salih K., Pekediz A., Yalınız H., Bayram H., Tokcan A., (1996), **Alt Ekstremitenin İskelet ve Yumuşak Dokular ile Komplike Vasküler Yaralanmalarda Properatif Değerlendirme**, UTD 1996, 2:180-4.

Ubelaker D.H., (2008), **The forensic evaluation of burned skeletal remains: A synthesis**, Forensic Science International, FSI-5528, s.1-5.

Ubelaker D.H, Adams B.J, (1995), **Differentiation of Perimortem and Postmortem Trauma Using Taphonomic indicator**, J. Forensic Sci, 40: 509-512.

Wenham, S.J., (1989), **Anatomical interpretations of Anglo-Saxon weapon injuries**, In Hawkes, S.C. (Ed.) Weapons and warfare in Anglo-Saxon England. Oxford, s. 123–139.

Weiberg, Danielle A.M, Wescott, Daniel J., (2008), **Estimating The Timing Of Long Bone Fractures: Correlation Between The Postmortem Interval**, Bone Moisture Content, and Blunt Force Trauma Characteristics, J Forensic Sci, 53(5): 1028-34.

Wheatley, Bruce P., (2008), **Perimortem or Postmortem Fractures? An Experimental Study of Fracture Patterns in Deer Femora**, J Forensic Sci, 53(1): 69-72.

White J.K., Carver J., (2012), **Self-induced vomiting as a probable mechanism of an isolated hyoid bone fracture**, Am J Forensic Med Pathol. 2012 Jun, 33(2): 170-2.

Yağmur Y., Uğur M., Kara İ.H., Güloğlu C., Aldemir M., Kiraz M., (2000), **Acil Servise Başvuran Multitravmalı Olgularda Travma Skorları ile AT-III, Trombosit Sayısı, APTT, PT ve Fbrinojen Düzeylerinin Değerlendirilmesi**, T. Klin. J. Med. Sci., 2000, 20:123-31.

Yalvaç, G., (2005), **Karşılaştırmalı/Gerekçeli Türk Ceza Kanunu, CMK, CGTİK ve İlgili Kanunlar ile Yönetmelikler**, Ankara: Adalet Yayınevi, 2005: 75-529.

EKLER

1- Fotoğraflar



Fotoğraf -1: Sağ kaburga kemiğinde kallus oluşumu örneği

(Kaynak: Alain Wittmann; Kimmerle ve Baraybar, 2008).



Fotoğraf -2: Orta şaftından kırıldıktan sonra, dislokasyona uğrayarak kaynaşmış sağ femur.



Fotoğraflar-3, 4: Solda implant takılmış bir sağ femur örneği ve sağda ampüte edilmiş bir sağ femur örneği (Kaynak: http://what-when-how.com/forensic-sciences/bone-pathology-and-antemortem-trauma-in-forensic-cases/).



Fotoğraf-5: Sağ temporal kemiğinde ateşli silah giriş deliği bulgusu.

(Kaynak: Alain Wittmann; Kimmerle ve Baraybar, 2008)

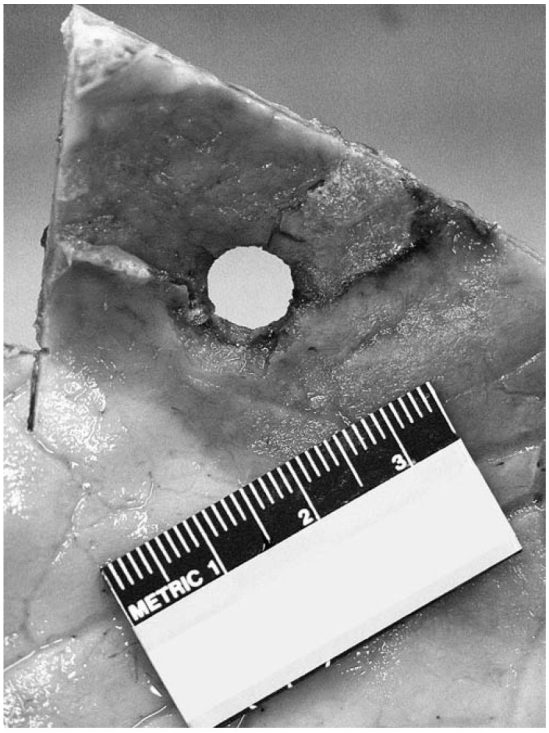

Fotoğraf-6: Bir kurşun giriş deliğinin endokraniyal tarafındaki şev oluşumu (Kaynak: Alain Wittmann; Kimmerle ve Baraybar, 2008)



Fotoğraf-7: Kafatasında kurşun çıkış deliği bulgusu ve dışa doğru şev oluşumu örneği (Kaynak: Alain Wittman; Kimmerle ve Baraybar 2008).



Fotoğraf-8: Bir kurşun çıkış deliğinin endokraniyal görünüşü (Kaynak: Alain Wittman; Kimmerle ve Baraybar 2008).



Fotoğraf-9: Solda giriş deliğinden kaynaklı, sağda çıkış deliğinden kaynaklı ışınsal kırıklar.

(Kaynak: https://anthropology.si.edu/writteninbone/trauma.html).

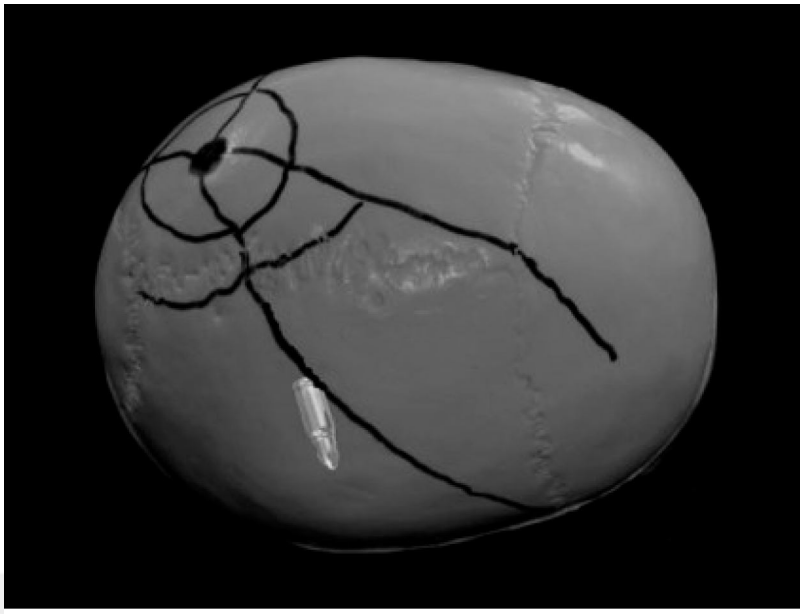

Fotoğraf-10: Kurşun deliğinin etrafında konsantrik kırık oluşumları.

(Kaynak:http://www.martynedge.com/presentation-aids/fracture-propagation/).



Fotoğraf-11: Kurşun yaralanmasına bağlı çoklu kırıkların üç boyutlu

BT görüntüsü (Kaynak: https://www.nlm.nih.gov/).



Fotoğraf-12: Kırıksız, kurşun giriş deliği bulgusu

(Kaynak: Alain Wittman; Kimmerle ve Baraybar 2008).

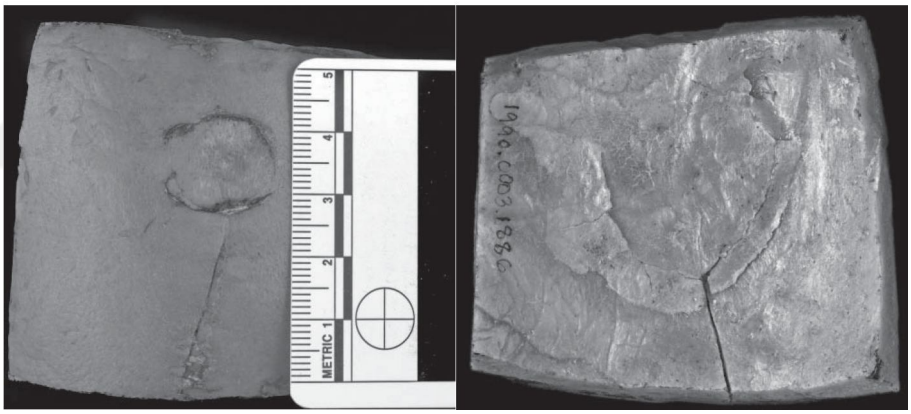

Fotoğraflar-13, 14: Kemiğe giriş yapmamış bir kurşundan kaynaklanan çökme kırığının ektokraniyal (solda) ve endokraniyal görünüşü (sağda) (Passalacqua ve Rainwater, 2015).

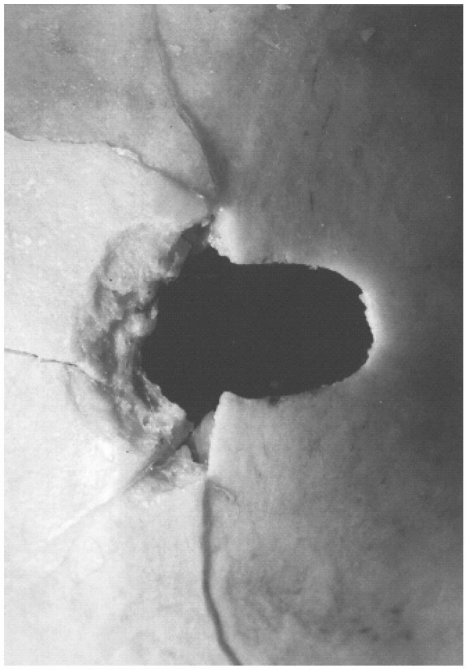

Fotoğraf-15: Kurşun yaralanmasına bağlı anahtar deliği bulgusu.

(http://www.kenrahn.com/Marsh/Autopsy/gsw.html).

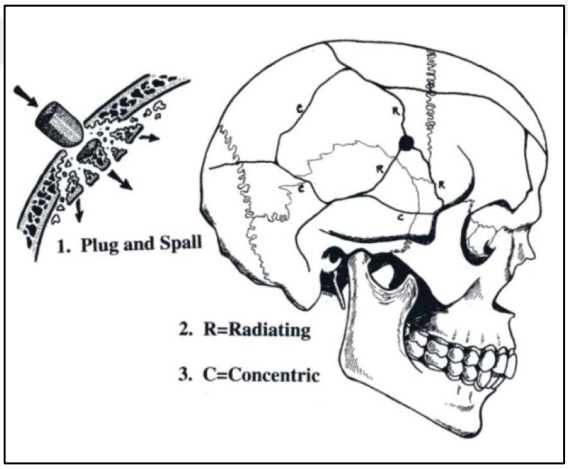

Fotoğraf-16: Kurşun yaralanmalarında, tıpa/kapak (plug&spall) şeklindeki kemik parçacıklarının oluşumu (Kaynak: http://www.heroicage.org/issues/14/oliver.php).

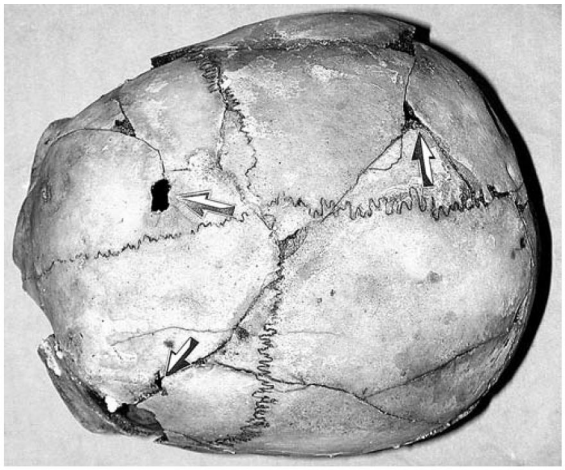

Fotoğraf-17: Patlayıcıdan kaynaklı saçma tanelerinin oluşturduğu giriş delikleri ve ışınsal kırıkların ektokraniyal görünüşü (Kaynak: Kimmerle ve Baraybar, 2008).

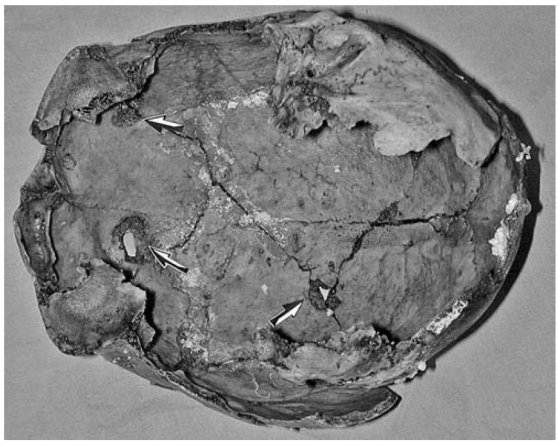

Fotoğraf 18: Patlayıcıdan kaynaklı saçma tanelerinin oluşturduğu giriş deliklerinin endokraniyal tarafta oluşturduğu şev oluşumları (Kaynak: Kimmerle ve Baraybar, 2008)

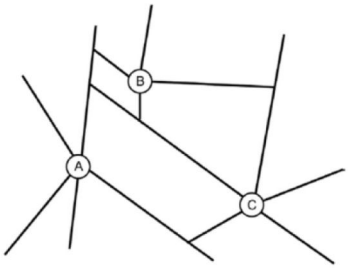

Fotoğraf-19: Yukarıdaki üç darbe noktasının meydana geliş sırası A-C-B şeklindedir.

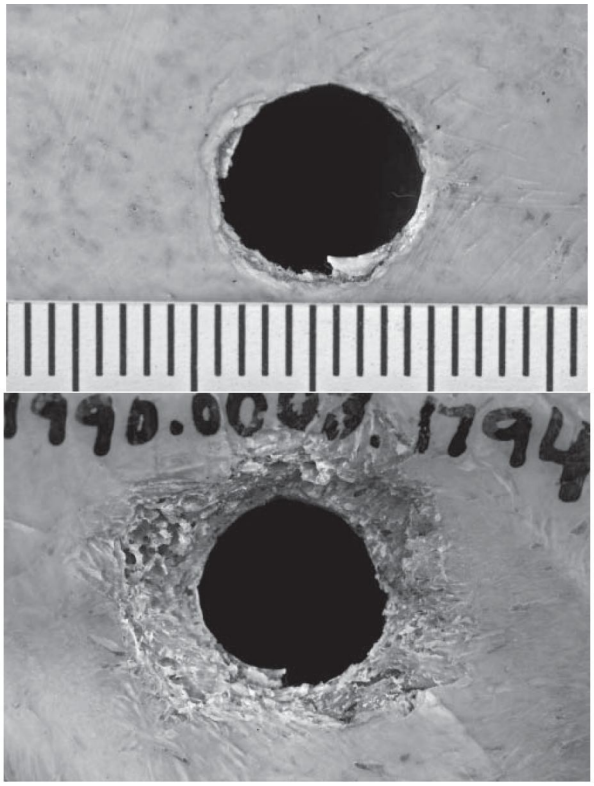

Fotoğraflar-20, 21: Kafatasında, metal şemsiye ucundan kaynaklanan giriş deliğinin ektokraniyal görünüşü (üstte) ve endokraniyalde oluşturduğu şev oluşumu (altta) (Kaynak: Passalacqua ve Rainwater, 2015).

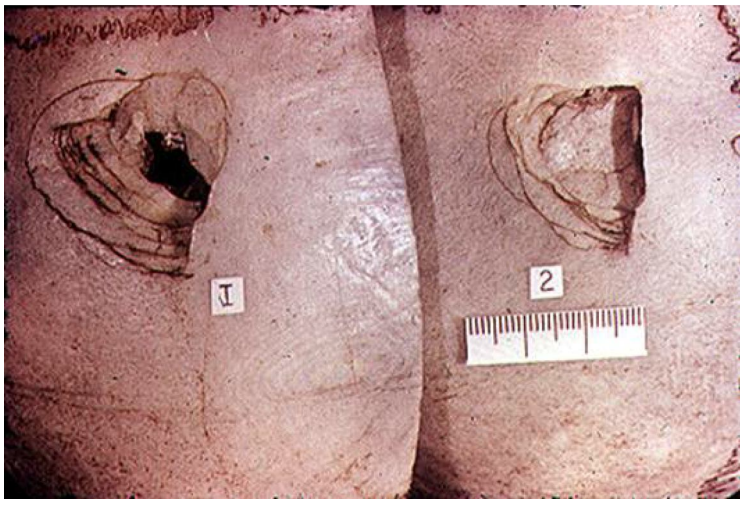

Fotoğraf-22: Odak noktası olan, obje ile vurmaya bağlı künt travma bulgusu. (Kaynak: intranet.tdmu.edu.ua).



Fotoğraf-23: Odak noktası olmayan künt travmaya bağlı kırıklar (Kaynak: Kimmerle ve Baraybar, 2008).

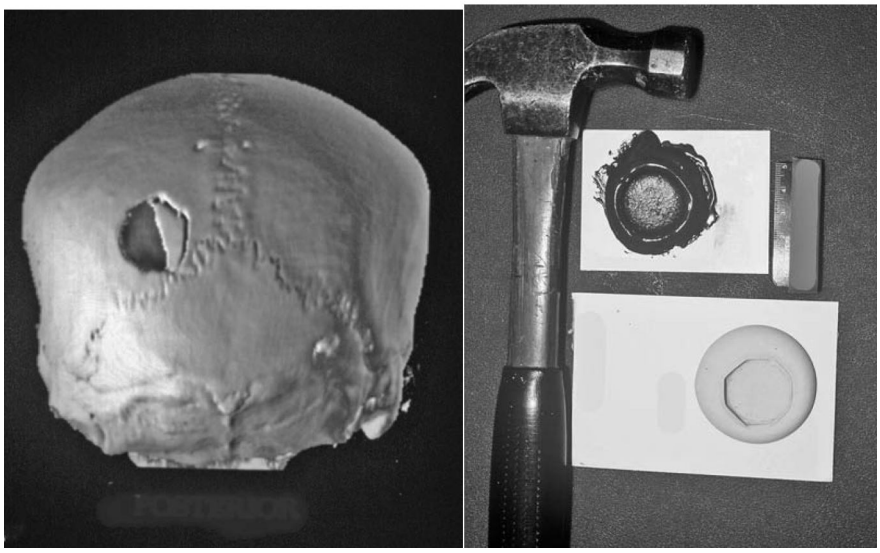

Fotoğraf-24: Bir metal çekicin kafatasında oluşturduğu karakteristik kırılma özelliği (Kaynak: Kimmerle ve Baraybar, 2008).

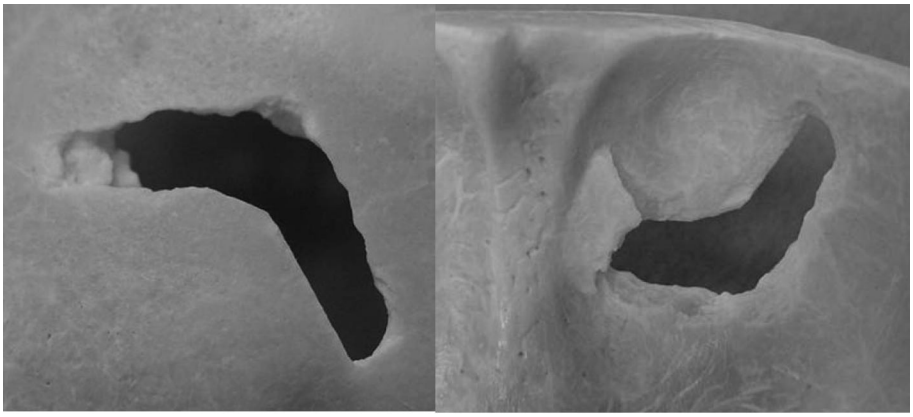

Fotoğraf-25: Bir ahşap sandalye ayağının kafatasında meydana getirdiği a-tipik künt travma bulgusu. Solda ektokraniyal, sağda endokraniyal görünüş (Kaynak: Kimmerle ve Baraybar, 2008).



Fotoğraf-26: Kafatasına giriş yapmış künt metal objenin solda ektokraniyal ve sağda endokraniyal görünüşü, a-tipik künt travma bulgusu (Kaynak: Passalacqua ve Rainwater, 2015).



Fotoğraf-27: Künt travmaya bağlı çoklu kırıklar ve konsantrik kırıklar (Kaynak: intranet.tdmu.edu.ua).

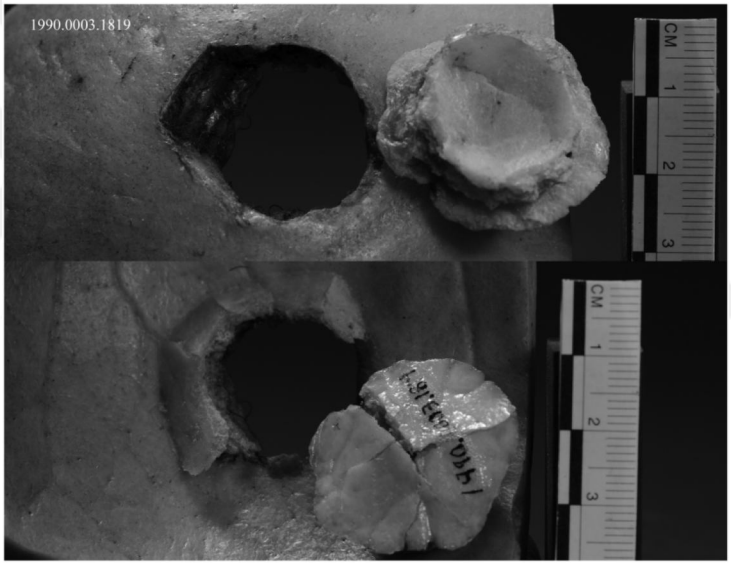

Fotoğraf-28: Künt obje travmasına bağlı tıpa/kapak şeklinde kemik parçası bulgusu (Kaynak: https://www.cambridge.org/core/books/bioarchaeological-and-forensic-perspectives-on-violence).

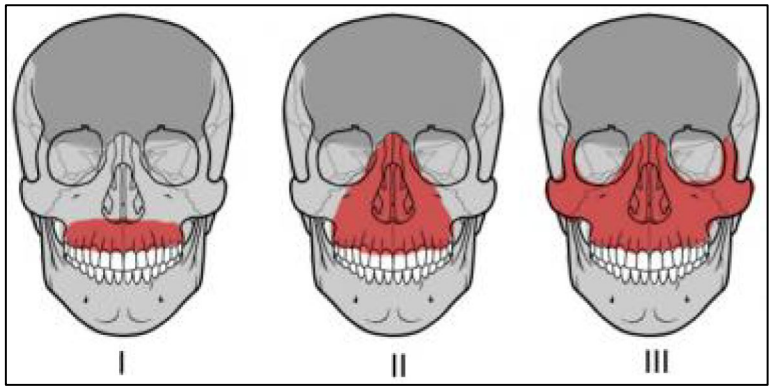

Fotoğraf-29: Le Fort I-II-III kırıklarının etkilendiği bölgeler (Kaynak:

https://emedicine.medscape.com/article/434875-overview)

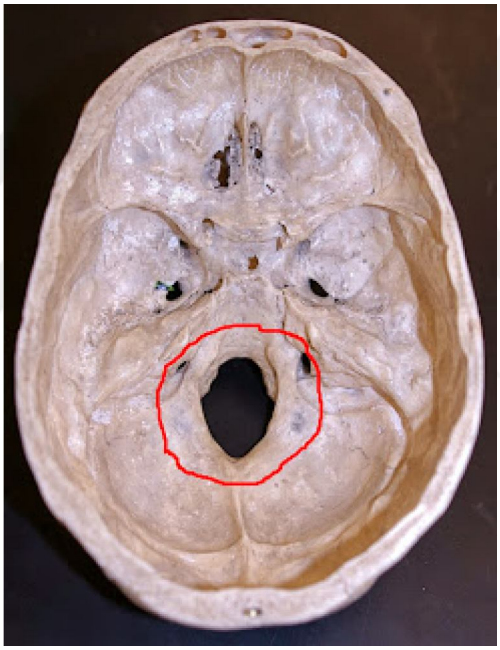

Fotoğraf 30: Yüzük kırıklarının meydana geldiği bölge

(Kaynak: http://forensicholmes.blogspot.com/2013/11/skull-fracture.html).

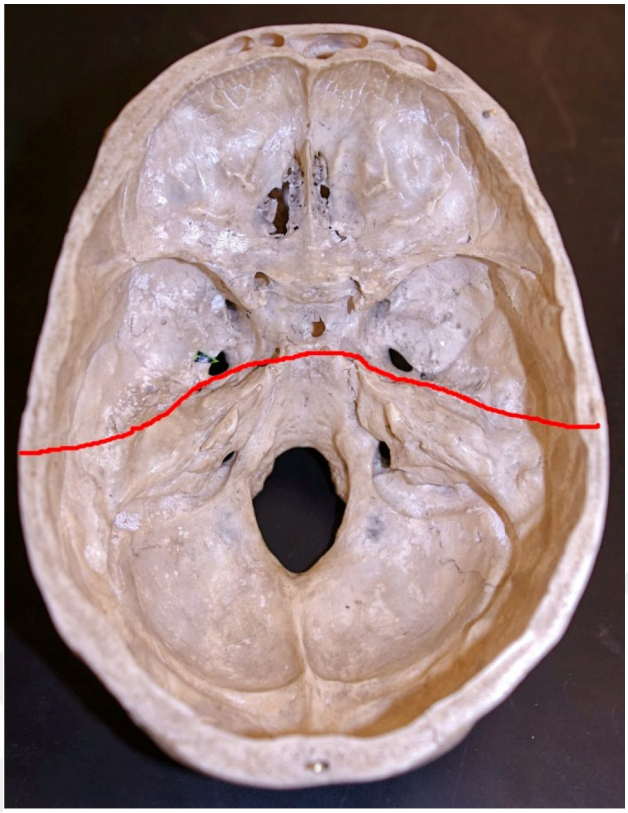

Fotoğraf-31: Basilar/kaide kırığı örneği (Kaynak: http://forensicholmes.blogspot.com/2013/11/skull-fracture.html).



Fotoğraf-32: Hyoid kemiğinde kırık bulgusu örneği (Kaynak: https://www.researchgate.net/figure/299473167_fig2_Figure-2-Fracture-of-left-horn-of-hyoid-bone).



Fotoğraf-33: Fibula kemiğinin distal şaftında kelebek kırığı bulgusu (Kaynak: http://ispub.com/IJBA/3/2/11380).



Fotoğraf-34: Üçüncü servikal vertebrada kesik bulgusu (Kaynak: Kimmerle ve Baraybar, 2008).



Fotoğraf-35: Kesici aletten kaynaklanan yarık bulgusu örneği (Kaynak: http://bodiesbeliefsburials.blogspot.com/2013/03/yathats-gonna-leave-mark.html).

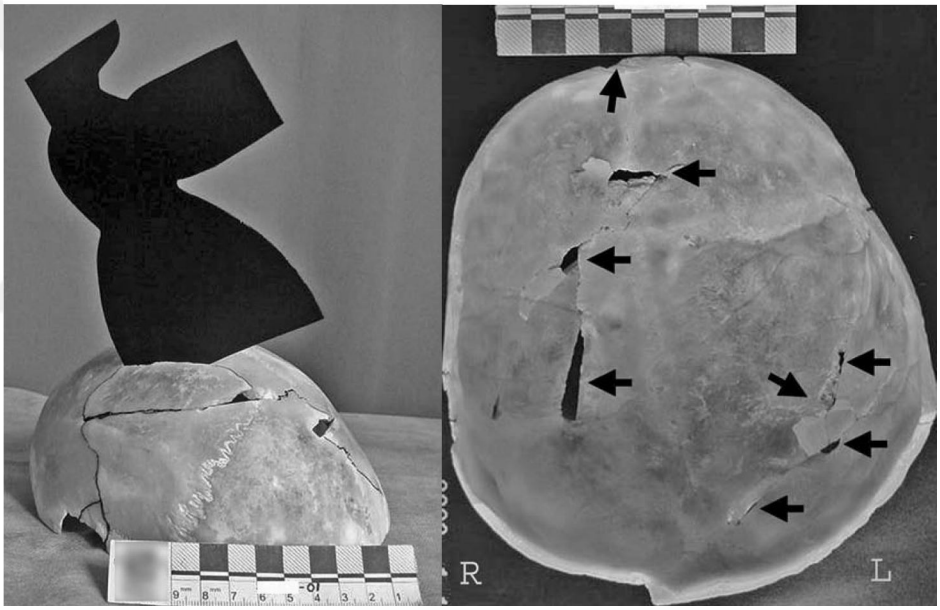

Fotoğraflar-36, 37: Solda, kesici-ezici travmaya bağlı çoklu kırıklar ve sağda, darbe noktalarının endokraniyal yüzeyindeki ezilmeler (Kaynak: Kimmerle ve Barabaybar, 2008).



Fotoğraf-38: Solda bir distal parmak kemiği ve sağda ısıya maruz kalmış distal parmak kemiği (Kaynak: (Passalacqua ve Rainwater, 2015).



Fotoğraf-39: Güneş yanığı (beyaz renk) ve post-mortem kırıkları olan uzun kemik parçası.

(Kaynak: https://anthropology.si.edu)



Fotoğraf-40: Hayvanlar tarafından kemirilmiş kemik örnekleri

(Kaynak: http://anthropology.si.edu/writteninbone/writing_bone_biographies.html).



Fotoğraf-41: Üstte post-mortem ve altta peri-mortem kırık örneği.



Fotoğraf-42: BT verileri ve RadiAnt Viewer programı kullanarak yumuşak dokunun kaldırılması ve kemiklerin incelenmesi işlemi.

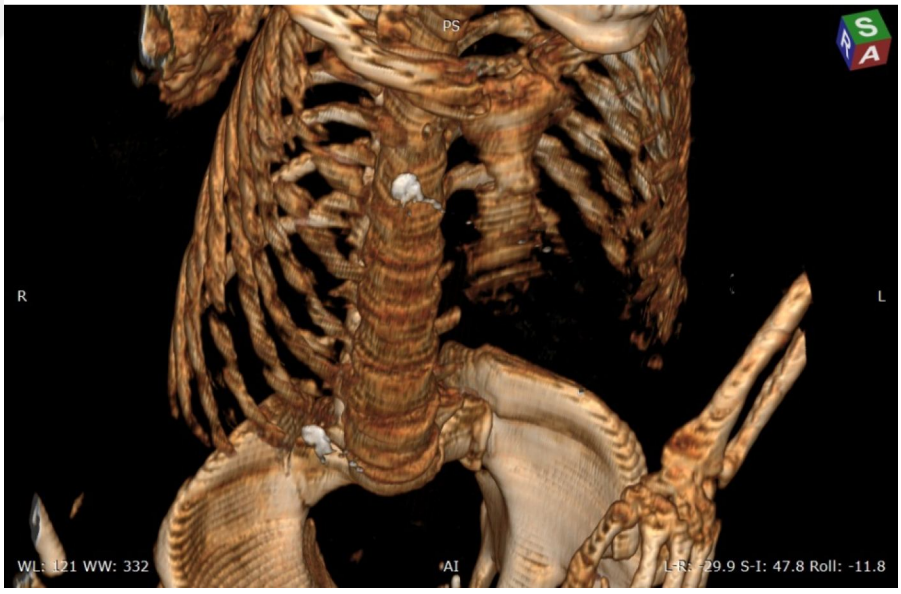

Fotoğraf-43: Sağ ve sol tüm kaburgalarda künt travmaya bağlı çoklu kırıklar ve sternumda kırık bulgusu (Vaka 1-Motosiklet kazası).



Fotoğraf-44: Künt travmaya bağlı sağ klavikula kırık ve çıkık (Vaka 1-Motosiklet kazası).

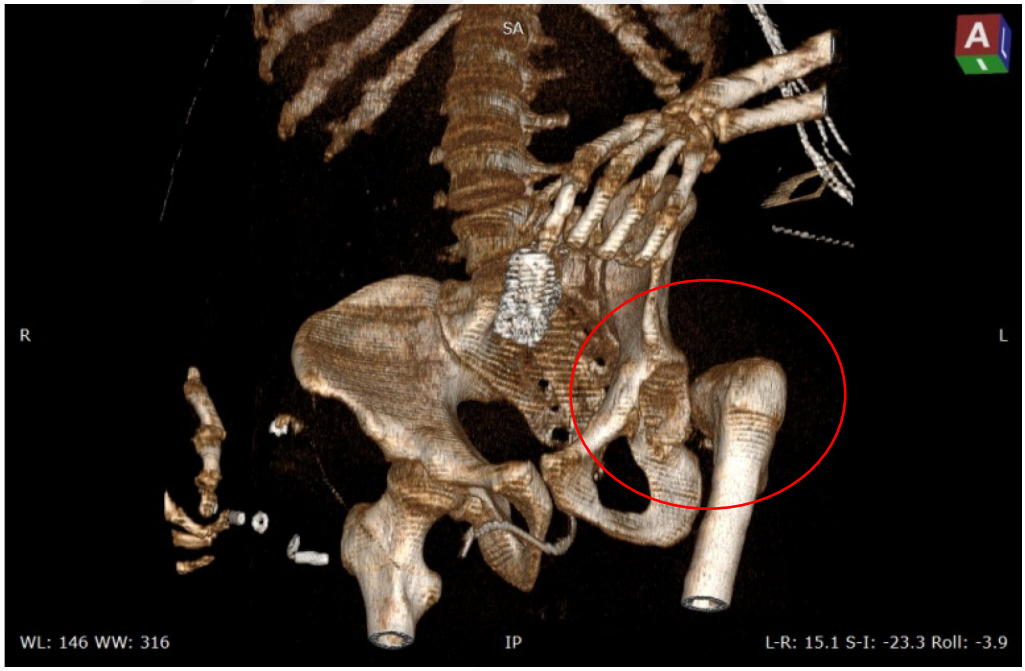

Fotoğraf-45: Künt travmaya bağlı sol femur dislokasyonu anterior görünüşü (Vaka 1-Motosiklet kazası).

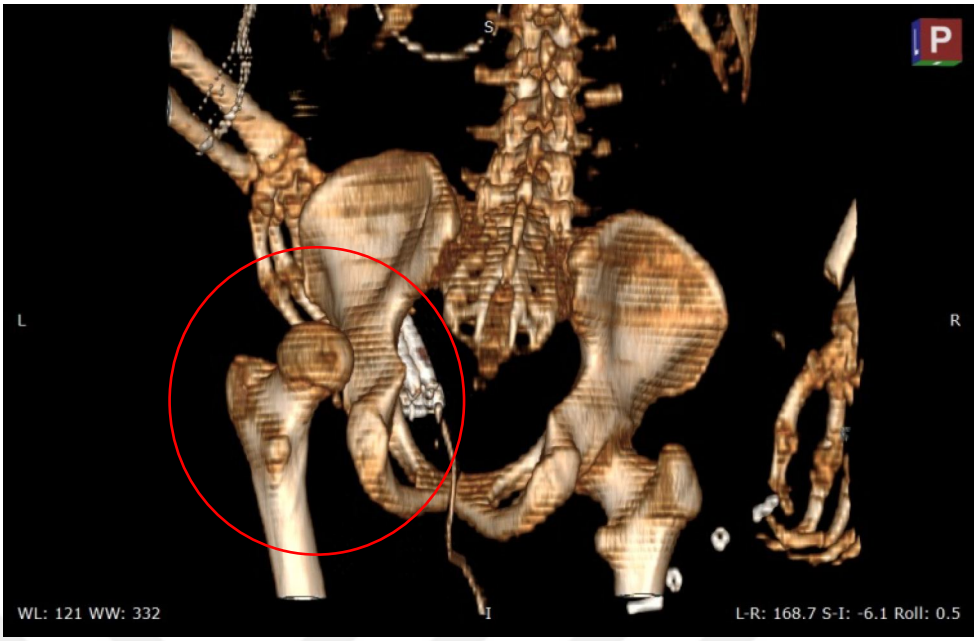

Fotoğraf-46: Künt travmaya bağlı sol femur dislokasyonu posterior görünüşü (Vaka 1-Motosiklet kazası).

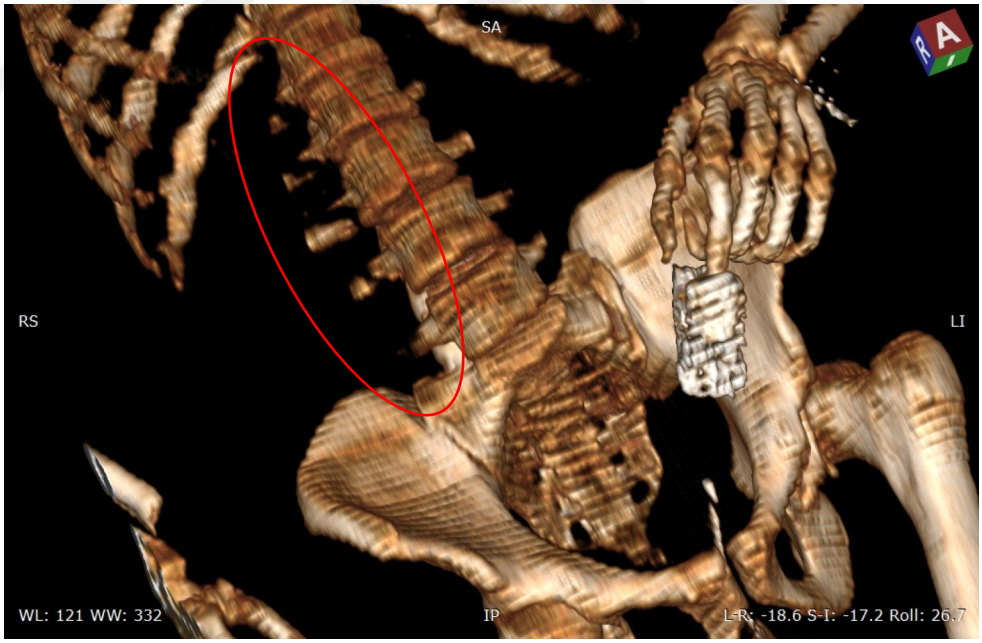

Fotoğraf-47: L1, L2, L3 ve L4 vertebraların sağ transverslerinde künt travmaya bağlı kırılma ve kopma bulguları (Vaka 1-Motosiklet Kazası).

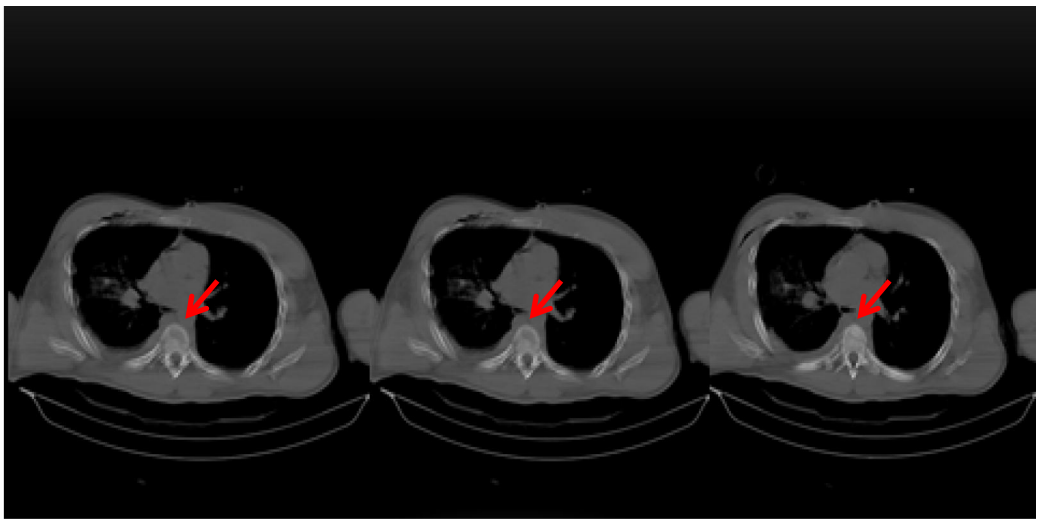

Fotoğraf-48: 3 torasik vertebra korpuslarında künt travma bulguları (Vaka 1-Motosiklet kazası).

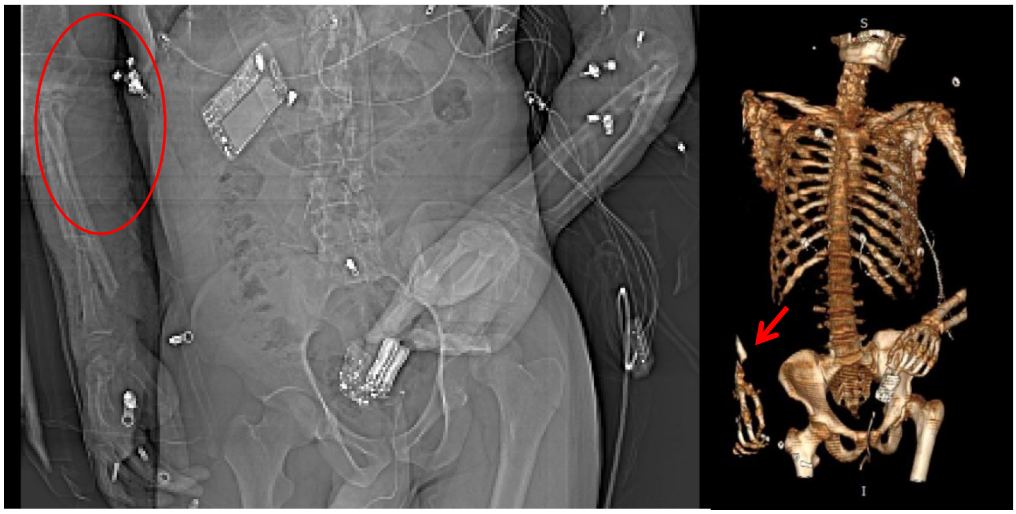

Fotoğraf-49: Sağ ulna ve sağ radius künt travma bulguları (Vaka 1-Motosiklet kazası).

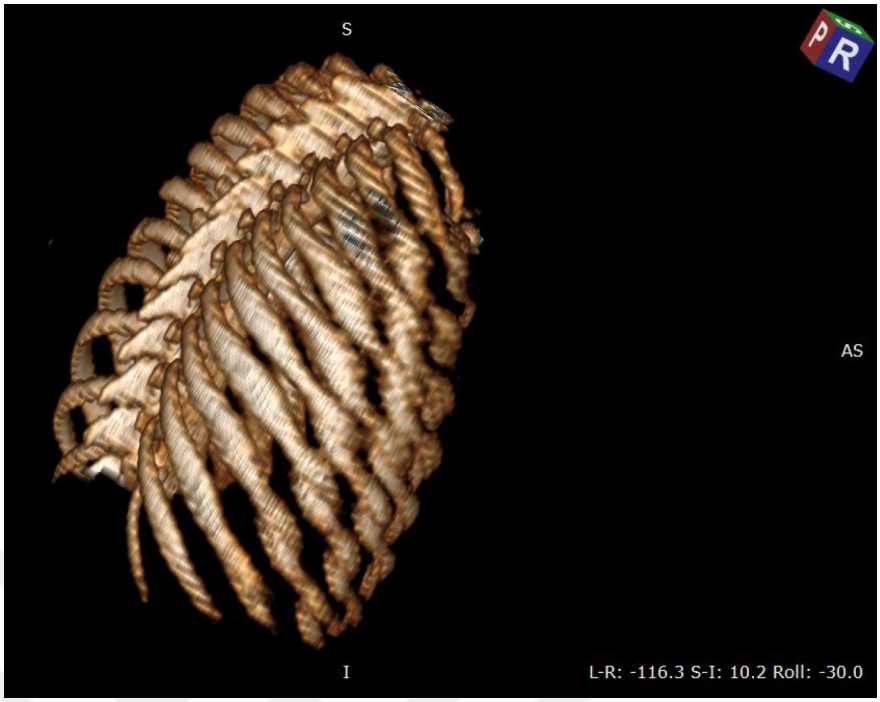

Fotoğraf-50: 1'den 10'a kadar olan sağ kaburgalarda künt travma kırıkları (Vaka 2-Yaya iken araba çarpması).

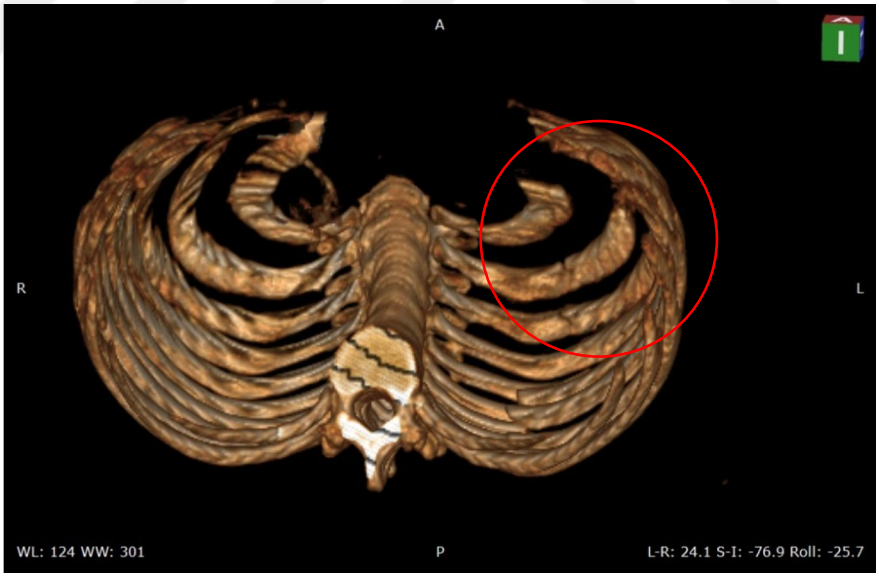

Fotoğraf-51: 1-2-3. Sol kaburgalarda künt travma kırıkları. Torasik vertebrada görülen kesikler virtopsi sırasında meydana gelmiştir (Vaka 2-Yaya iken araba çarpması).

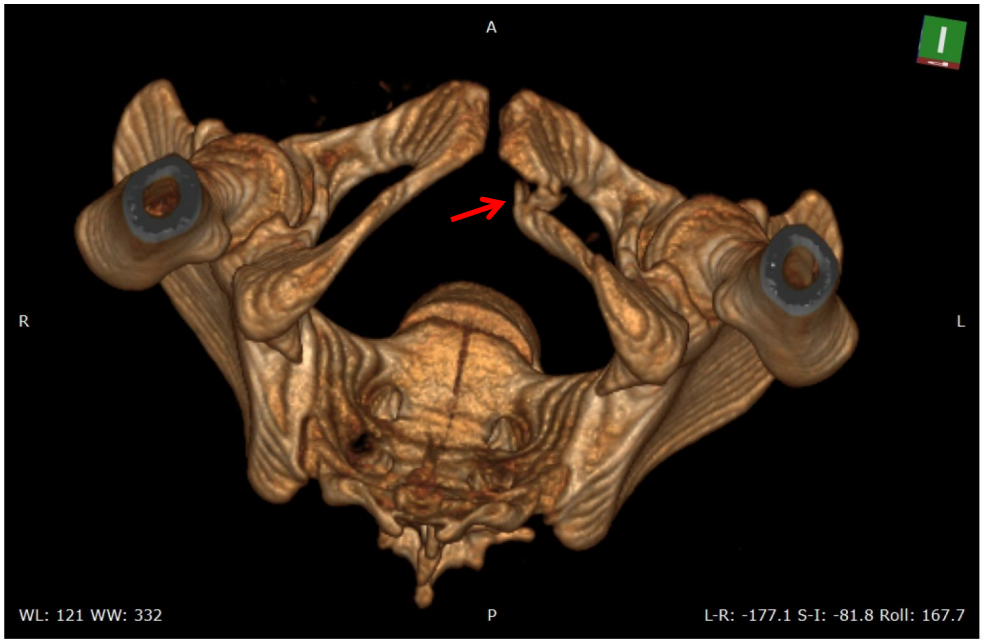

Fotoğraf-52: Sol iskion-pubis ramus künt travma kırığı bulgusu (Vaka 2-Yaya iken araba çarpması).



Fotoğraf-53: Künt travmaya bağlı kafatası kaidesinde kırık (Vaka 3-Yüksekten düşme).

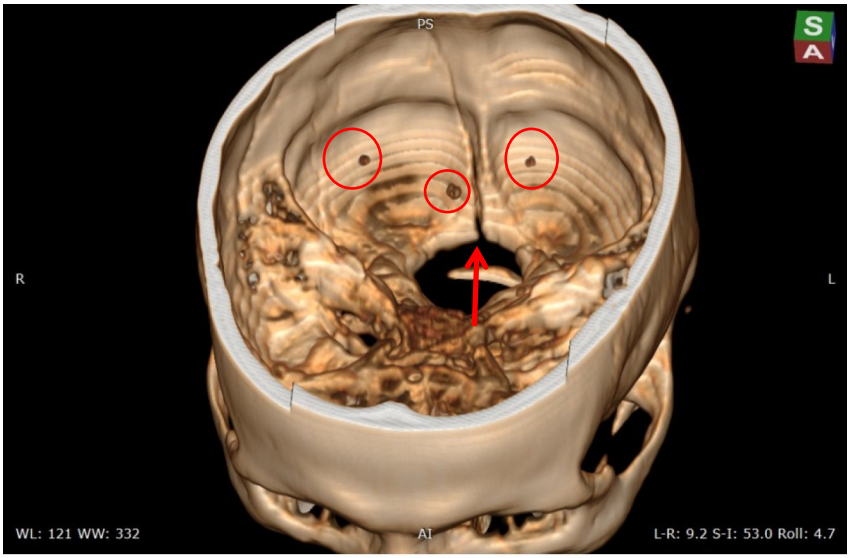

Fotoğraf-54: Künt travmaya bağlı kaide kırığı ve kemik parçacıkları (Vaka 3- Yüksekten düşme).

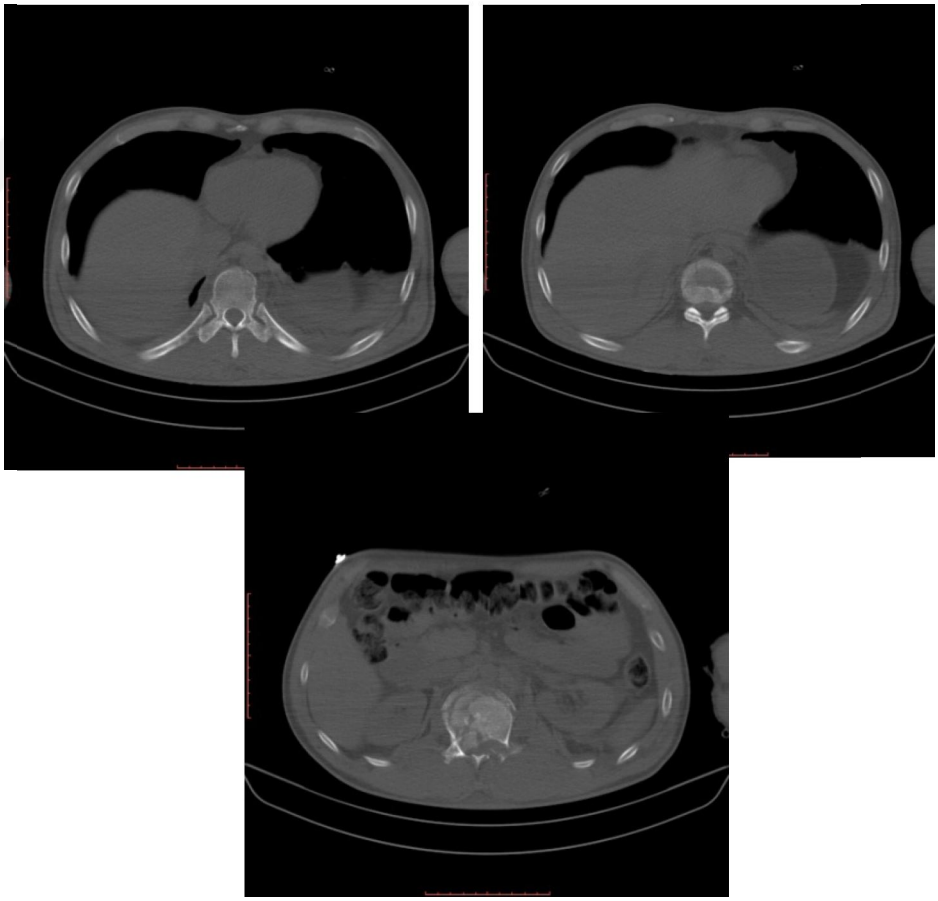

Fotoğraflar-55, 56, 57: Künt travmaya bağlı T11 (yukarda solda), T12 (yukarda sağda) ve L1(altta) korpus kırıkları (Vaka 3- Yüksekten düşme).

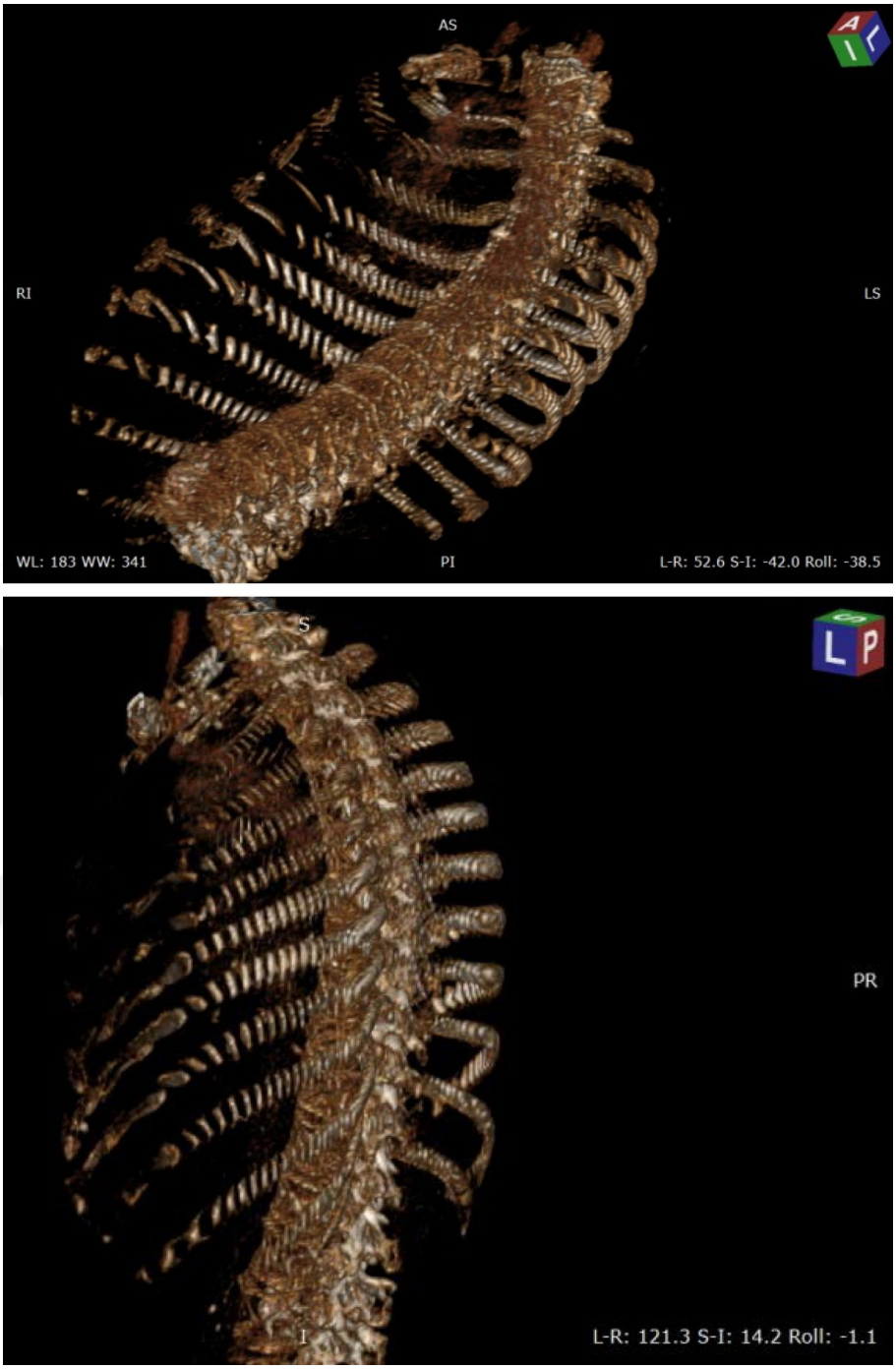

Fotoğraflar-58, 59: Sağ kaburga (üstte) ve sol kaburgalarda (altta) künt travmaya bağlı kırıklar (Vaka 4-Araba kazası).



Fotoğraflar-60, 61: Solda, sol femurdaki parçalı künt kırıklarının lateral görünüşü ve sağda posterior görünüşü (Vaka 4-Araba kazası).



Fotoğraflar-62, 63: Solda, sol tibia ve fibula distal şaftlarında tespit edilen künt kırıkların anterior görünüşü ve solda lateral görünüşü (Vaka 4-Araba kazası).

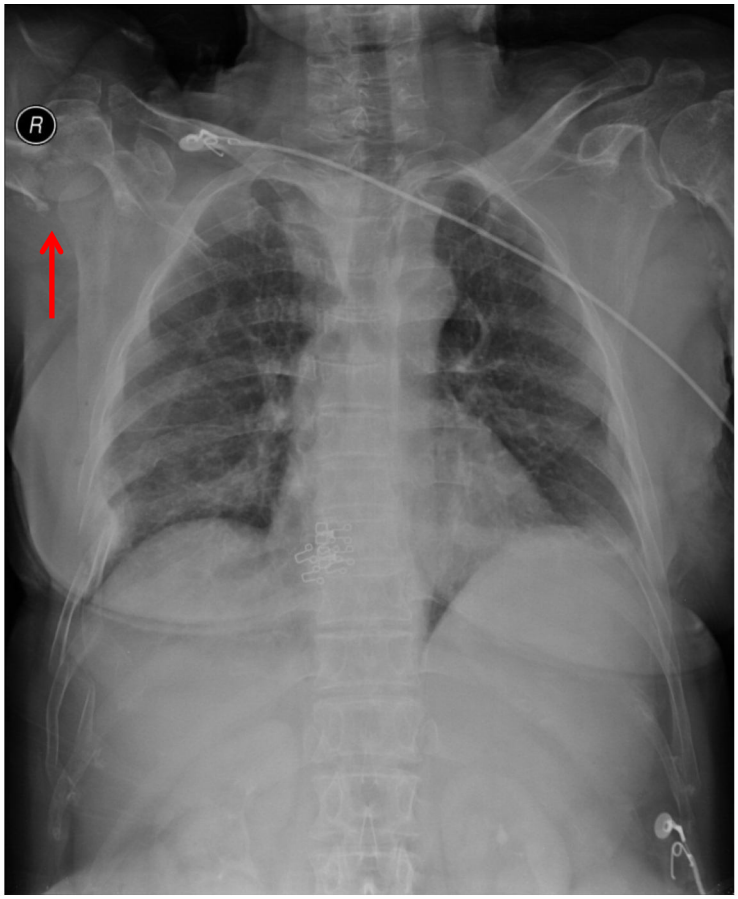

Fotoğraf-64: Sağ humerus başında künt travmaya bağlı kırık bulgusu (Vaka 4-Araba kazası).

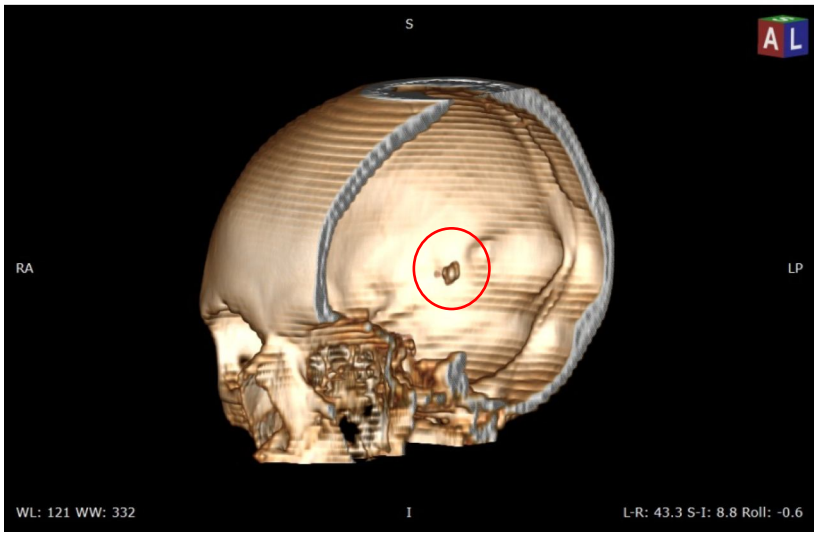

Fotoğraf-65: Kafatası içerisinde tespit edilen iki kemik parçası bulgusu (Vaka 5-Araba kazası).

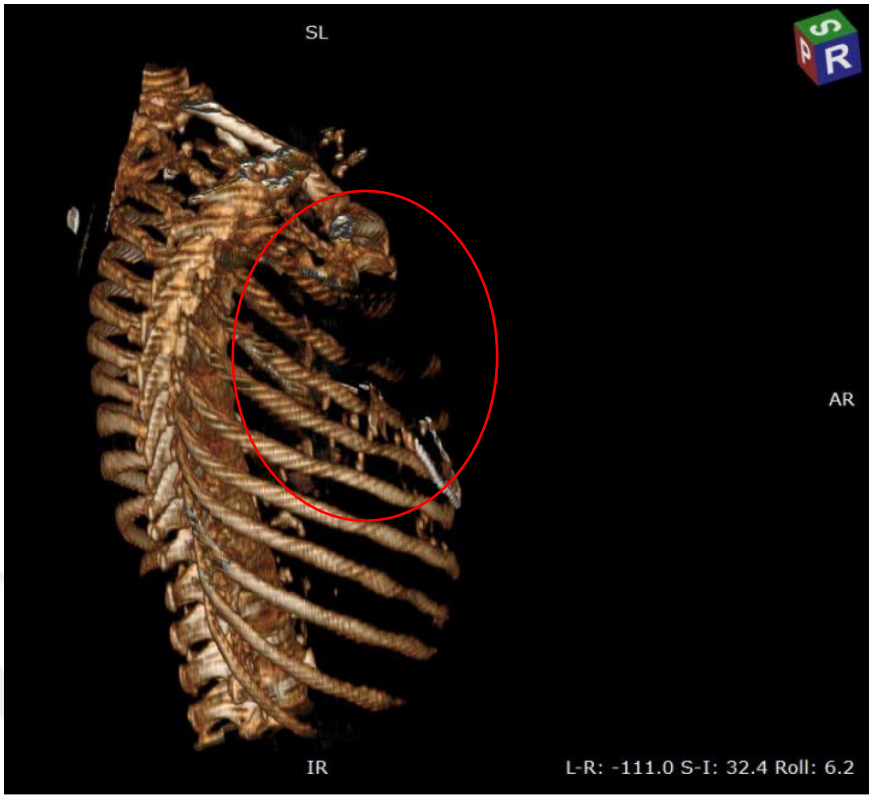

Fotoğraf-66: Sağ kaburga kemiklerinde künt kırıklar (Vaka 5-Araba kazası).



Fotoğraflar-67: Sol kaburga kemiklerinde künt kırıklar (Vaka 5-Araba kazası).

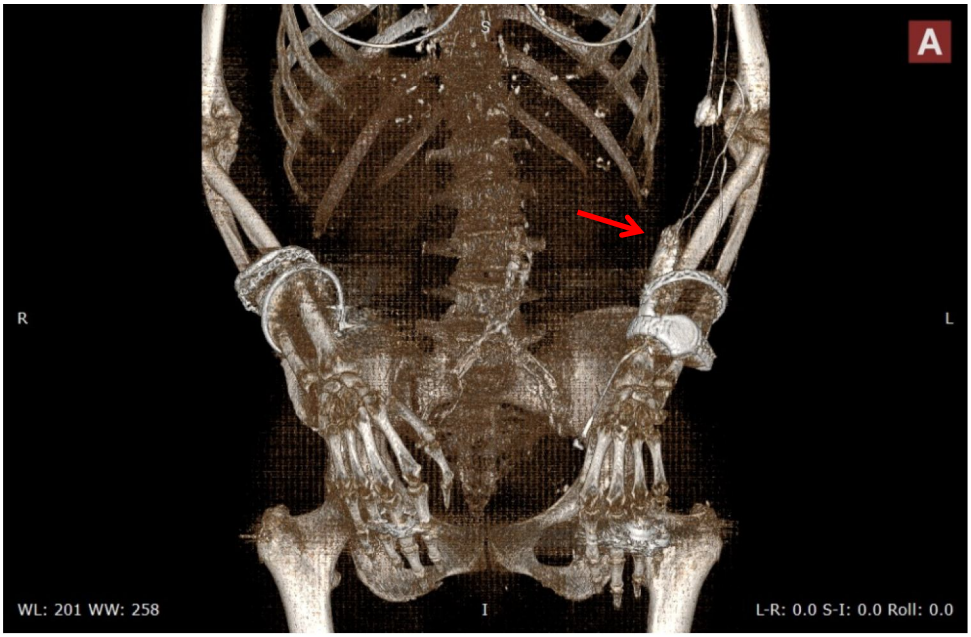

Fotoğraf-68: Sol radius şaftında künt travmaya bağlı ayrık kırık (Vaka 5-Araba kazası).



Fotoğraf-69: Künt travmaya bağlı sağ coxa kırığı (Vaka 5-Araba kazası).

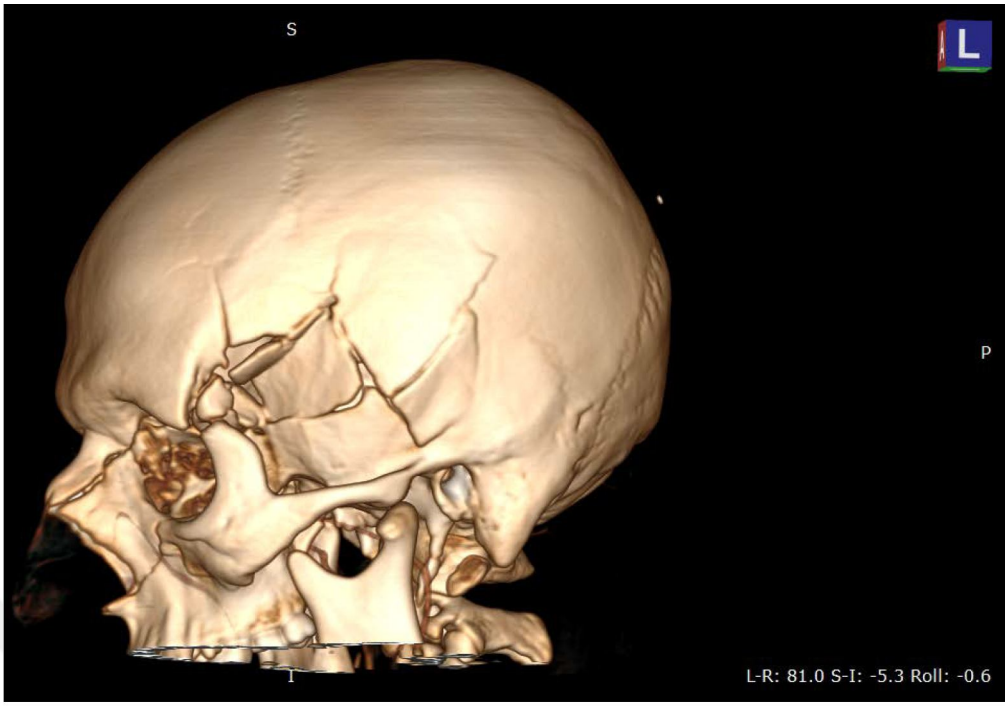

Fotoğraf-70: Kafatasında sol lateralde künt travmaya bağlı kırıklar (Vaka 6-Yüksekten düşme).

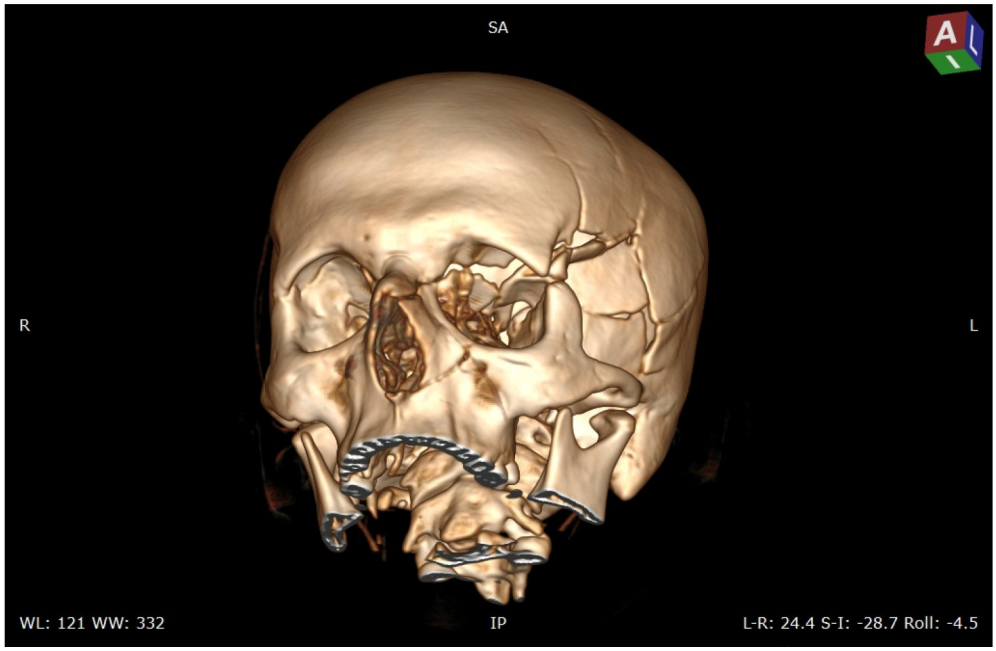

Fotoğraf-71: Sol frontal, orbital, nasal, zigomatik, parietal, temporal ve sphenoid kemiklerde künt travmaya bağlı parçalı kırıklar ve çökme kırıkları (Vaka 6-Yüksekten düşme).

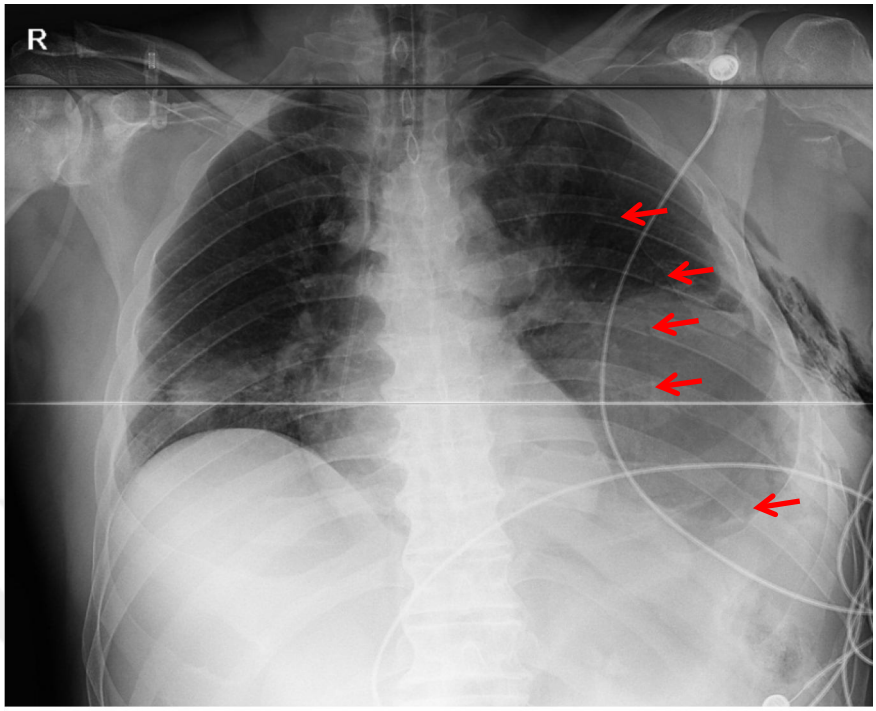

Fotoğraf-72: Sol kaburgalarda künt kırık bulguları (Vaka 7-Araba kazası).



Fotoğraf-73: Sol kolda, künt travmaya bağlı ulna ve radius kırıkları (Vaka 7-Araba kazası).



Fotoğraf-74: Sağ femur kemiğinin 2/3 distal porsiyonunda künt travmaya bağlı parçalı kırık bulgusu (Vaka 7-Araba kazası).



Fotoğraf-75: Sol femur kemiğinde, künt travmaya bağlı tam kırık bulgusu (Vaka 7-Araba kazası).



Foroğraf-76: Sol fibula distal şaftında künt travmaya bağlı tam kırık bulgusu (Vaka 7-Araba kazası).

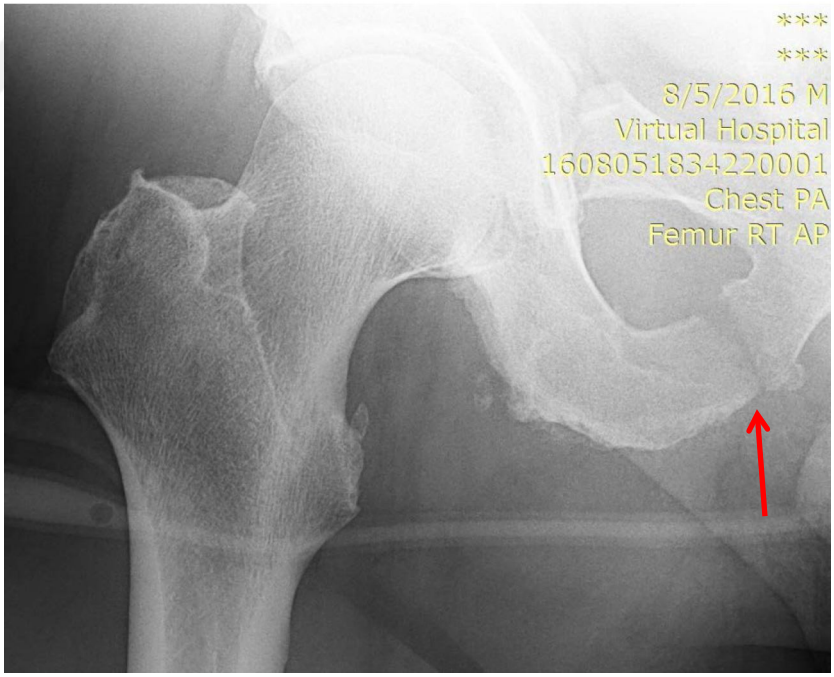

Fotoğraf-77: Künt travmaya bağlı, sağ superior pubis ramus ve iskion-pubis kırığı bulgusu (Vaka 7-Araba kazası).

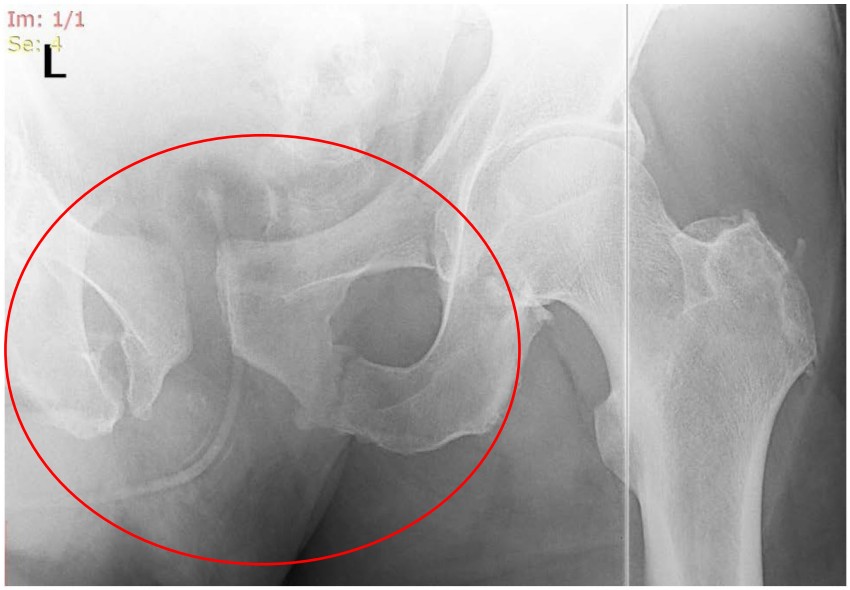

Fotoğraf-78: Künt travmaya bağlı, sol superior pubis ramus, iskion-pubis kırığı ve symphsis pubis ayrılması (Vaka 7-Araba kazası).

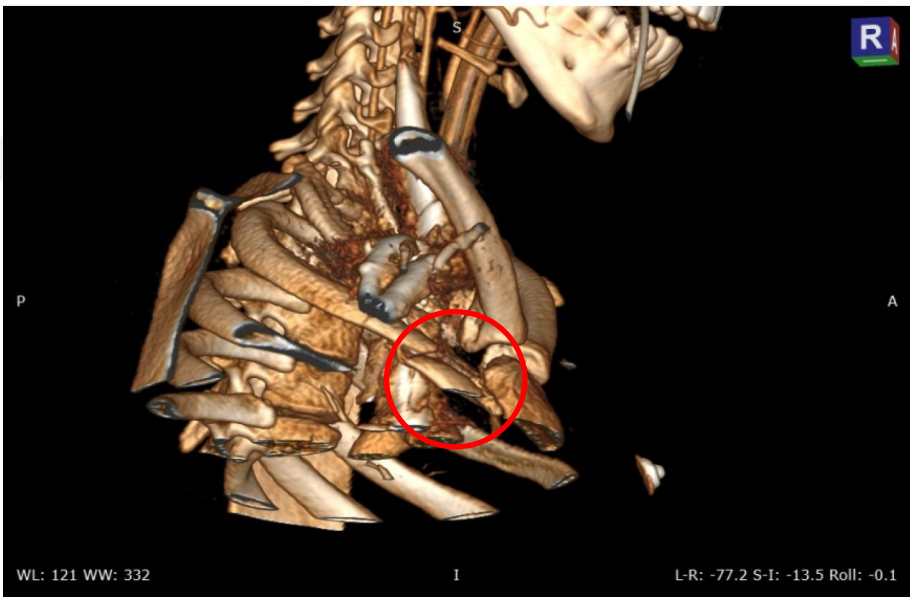

Fotoğraf-79: Sağ kaburga distal şaftında künt travmaya bağlı kırık bulgusu (Vaka 8-Yaya iken araba çarpması).

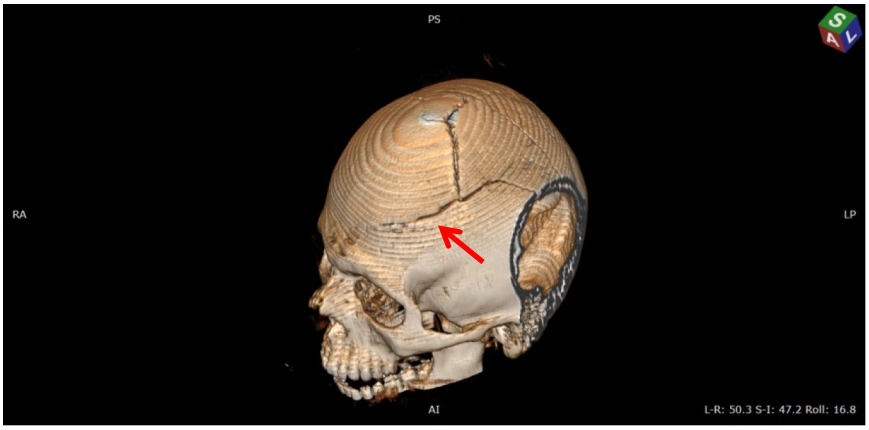

Fotoğraf-80: Sol lateralde görülen kesit ve o bölgeden kaynaklı sol frontale ilerleyen kırık (Vaka 9-Yaya iken araba çarpması).

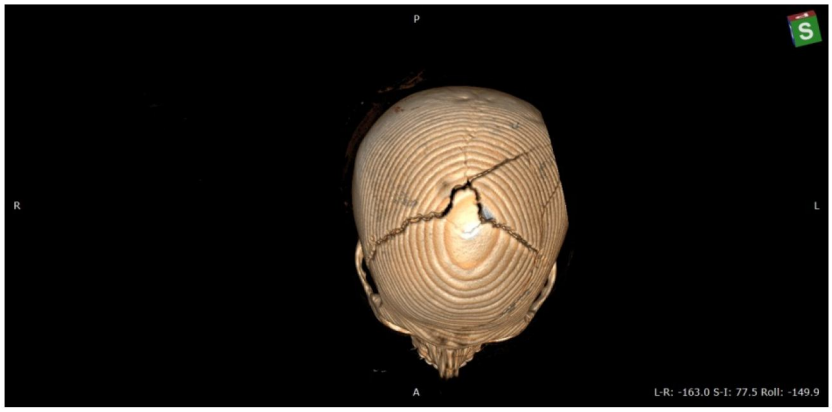

Fotoğraf-81: Sol lateralde görülen kesitten kaynaklı bregmaya kadar devam eden kırık ve koronal sütur ayrılması (Vaka 9- Yaya iken araba çarpması).

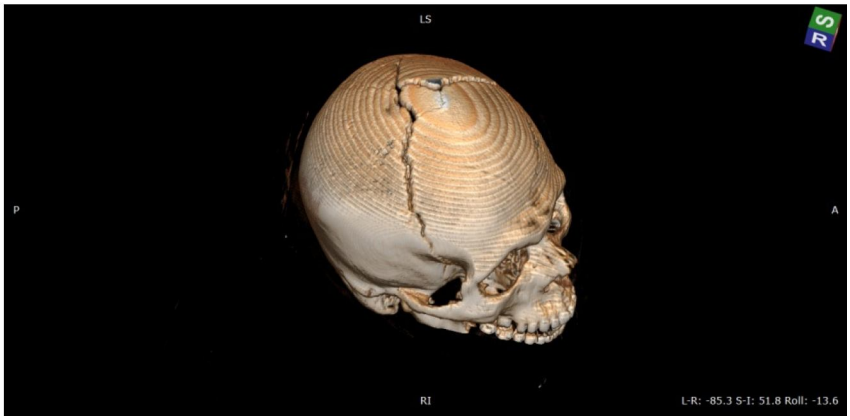

Fotoğraf-82: Sağ sphenoide kadar devam eden lineer kırık (Vaka 9- Yaya iken araba çarpması).

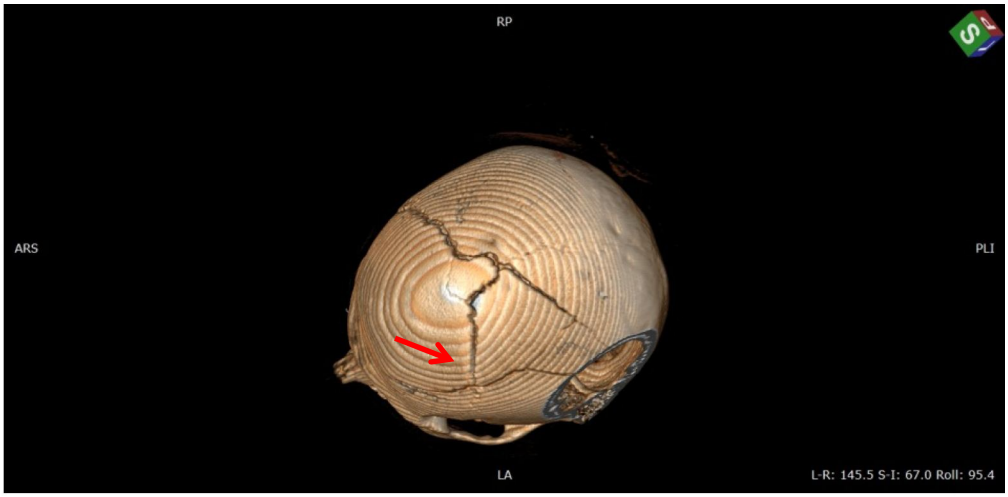

Fotoğraf-83: Sol lateraldeki kırık üzerinde duran koronal sütur ayrılması (Vaka 9- Yaya iken araba çarpması).

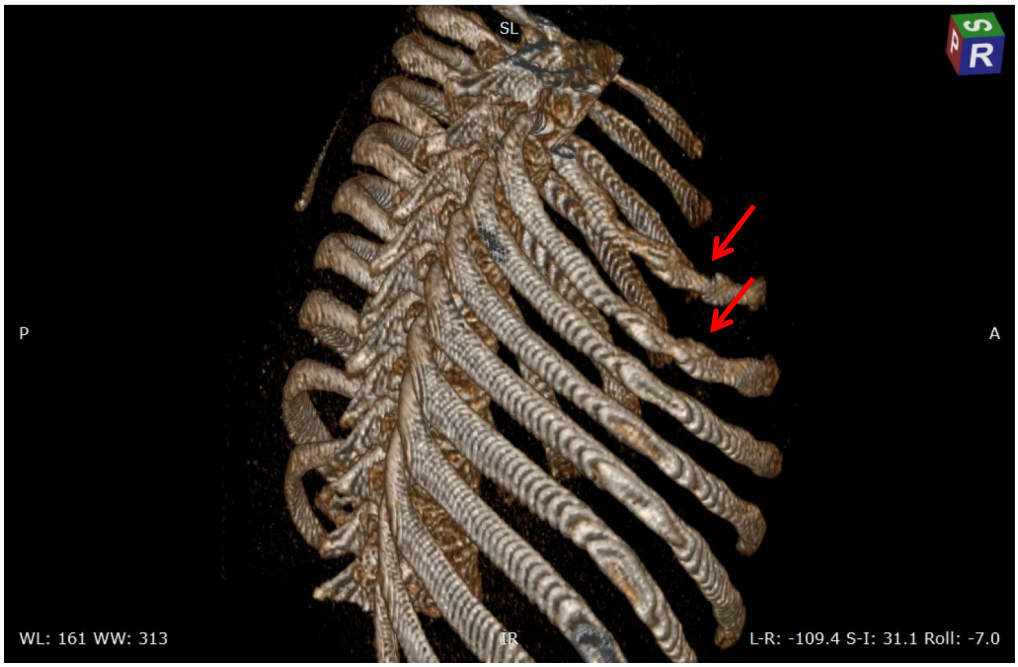

Fotoğraf-84: Sağ 3. ve 4. kaburga kemiklerinde kırıklar (Vaka 9-Yaya iken araba çarpması).



Fotoğraf-85: 4 torasik vertebrada künt travmaya bağlı korpus kırıkları (Vaka 9- Yaya iken araba çarpması).



Fotoğraf-86: Künt travmaya bağlı sağ iskion-pubis kırığı (Vaka 9- Yaya iken araba çarpması).

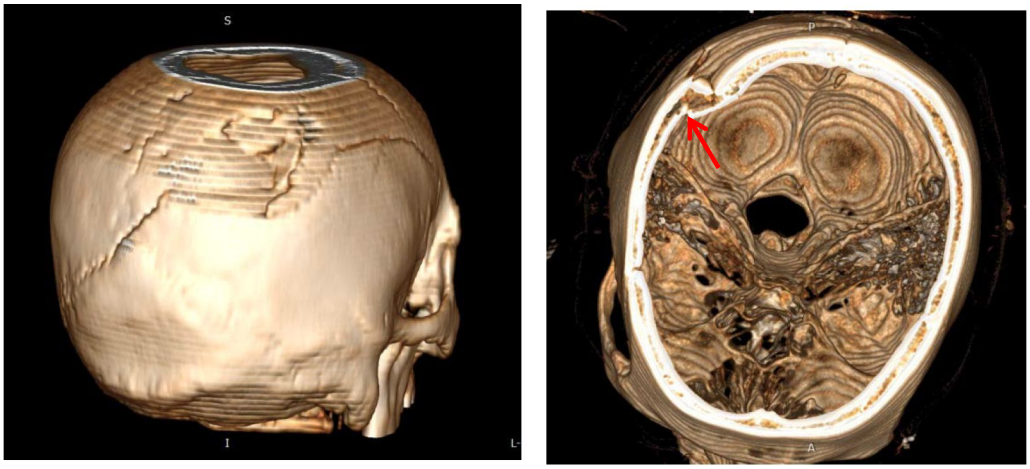

Fotoğraf-87, 88: Sağ parietalin posterior bölgesinde künt travmaya bağlı çökme kırığı (solda), kırık bölgesinde kompakt kemik ve diploë'nin görünüşü (sağda) (Vaka 11-Yüksekten düşme).

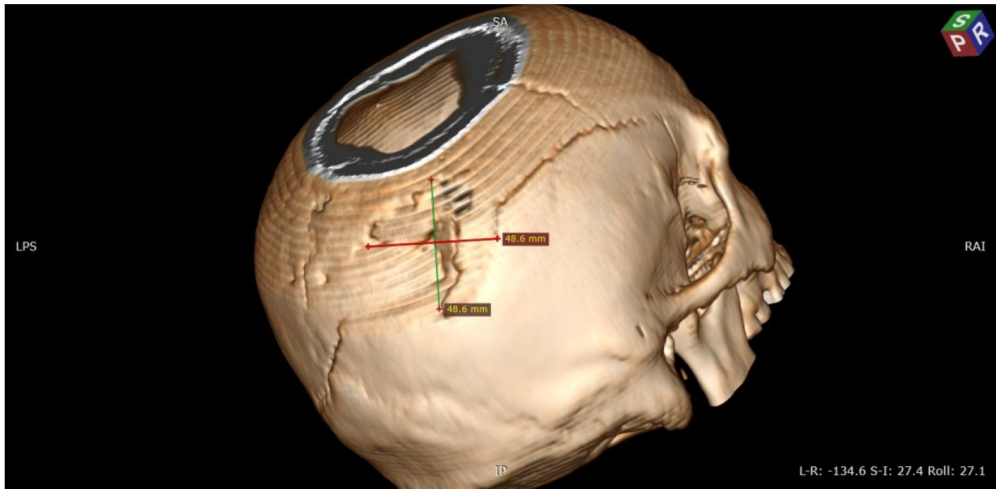

Fotoğraf-89: Merkez odaklı çökme kırığı, merkezden anterior ve posterior yönlere doğru yayılan ışınsal kırıklar (Vaka 11-Yüksekten düşme).

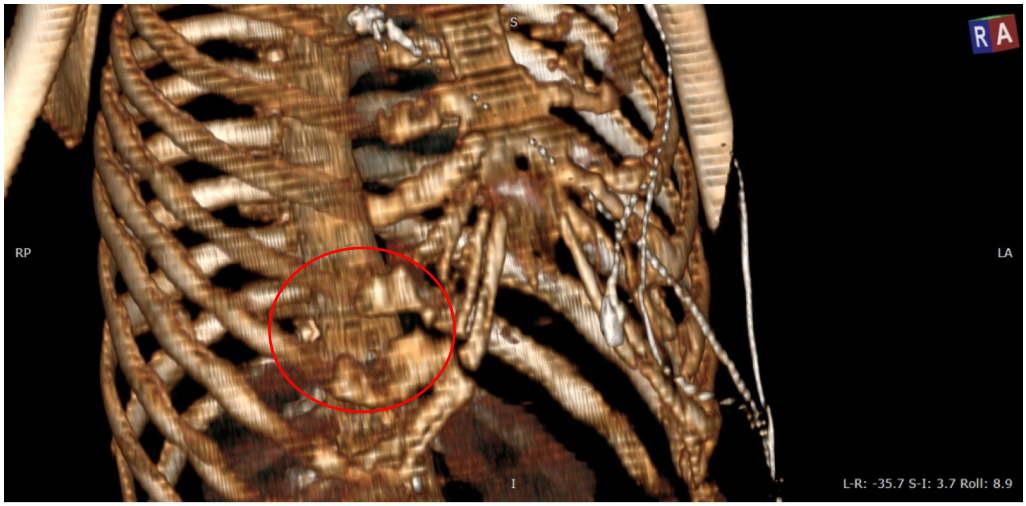

Fotoğraf-90: Sağ 5. ve 6. kaburgaların uçlarında künt travmaya bağlı kırıklar (Vaka 11-Yüksekten düşme).

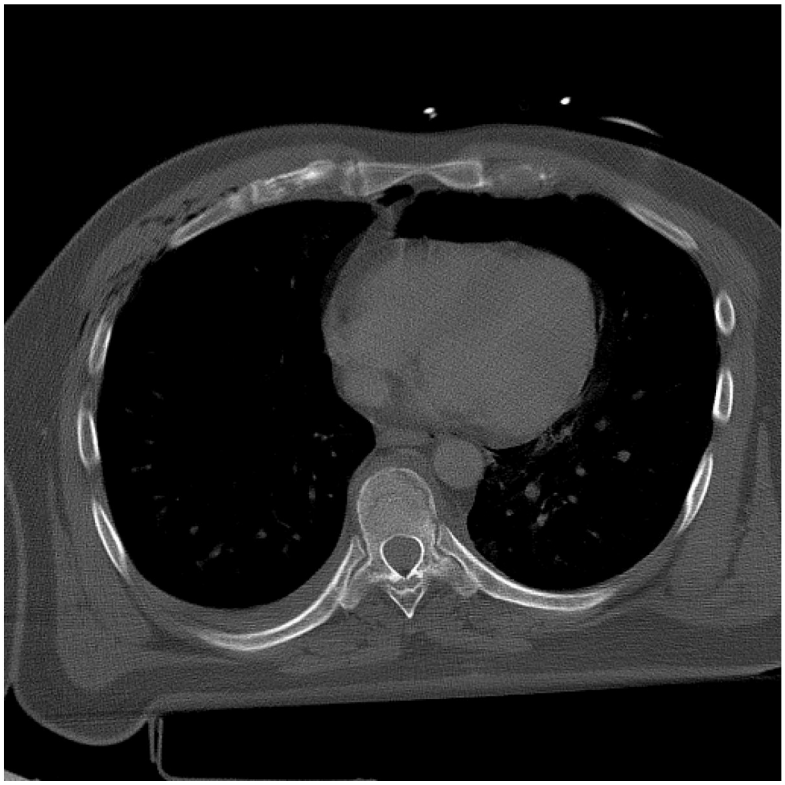

Fotoğraf-91: Künt travmaya bağlı torasik vertebra korpus kırığı (Vaka 11-Yüksekten düşme).



Fotoğraf-92: Sağ femur şaftı parçalı kırık bulgusu sağ lateral görünüş (Vaka 11-Yüksekten düşme).

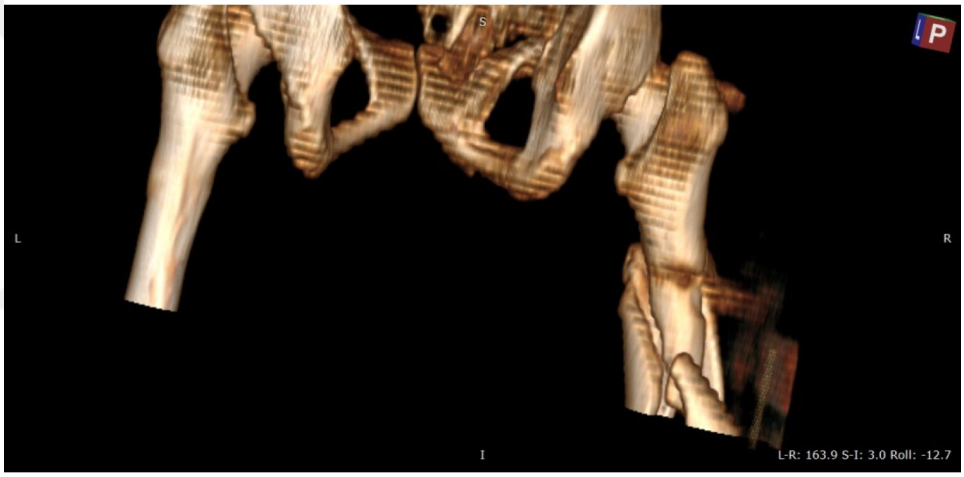

Fotoğraf-93: Aynı kırığın posterior görünüşü (Vaka 11-Yüksekten düşme).



Fotoğraf-94: Sağ skapula kemiğinin supraspinous fossa, subscapular fossa, acromial spine ve lateral sınırında künt travmaya bağlı kırıklar (Vaka 11-Yüksekten düşme).

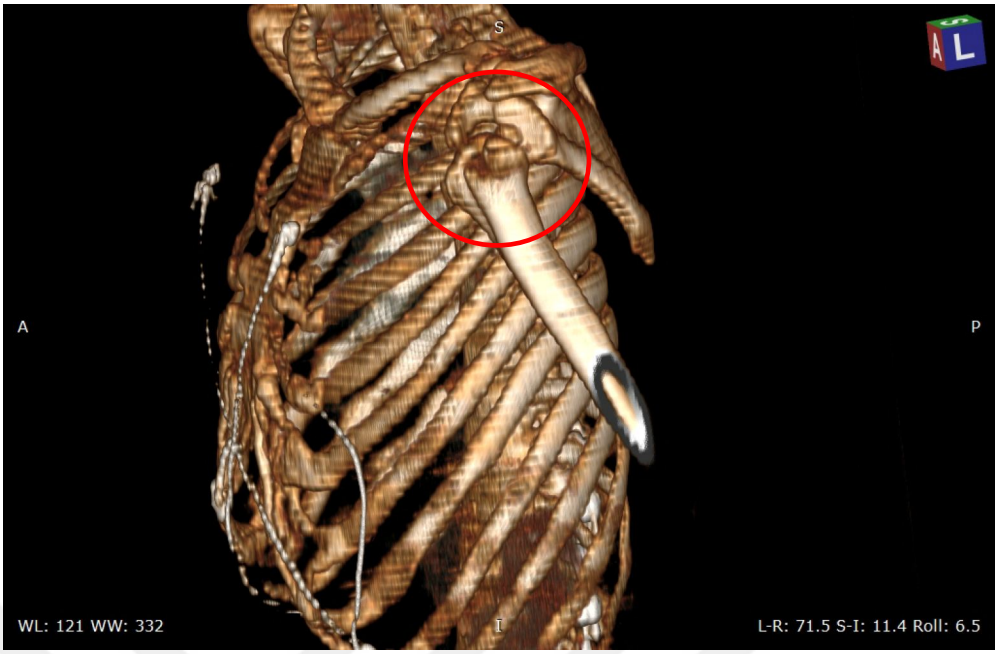

Fotoğraf-95: Künt travmaya bağlı sol humerus başı çıkığı (Vaka 11-Yüksekten düşme).

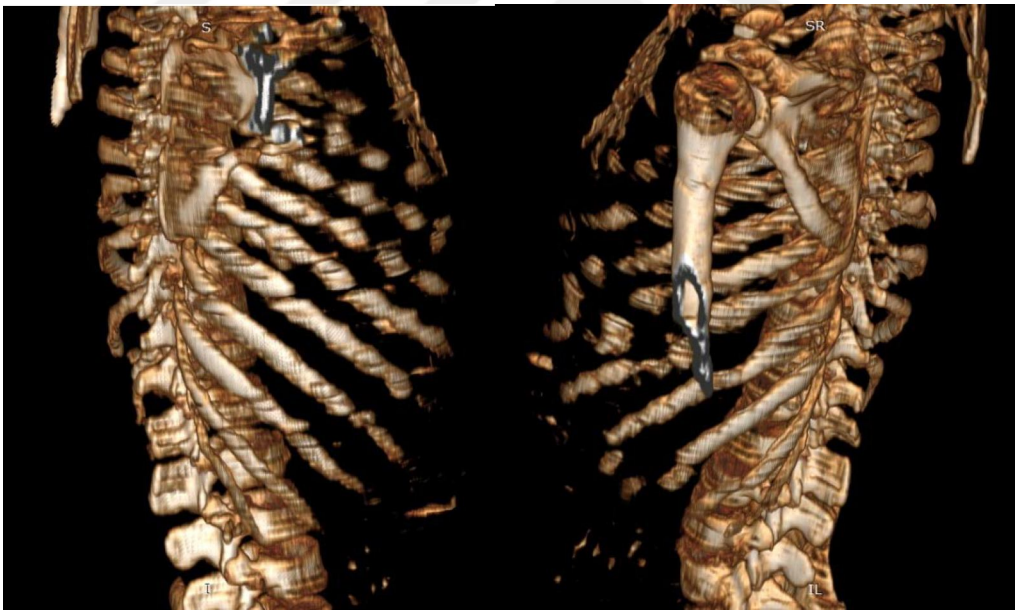

Fotoğraflar-96, 97: Sağ (solda) ve sol kaburgalarda (sağda) künt travmaya bağlı çoklu kırıklar (Vaka 12-Motosiklet kazası).

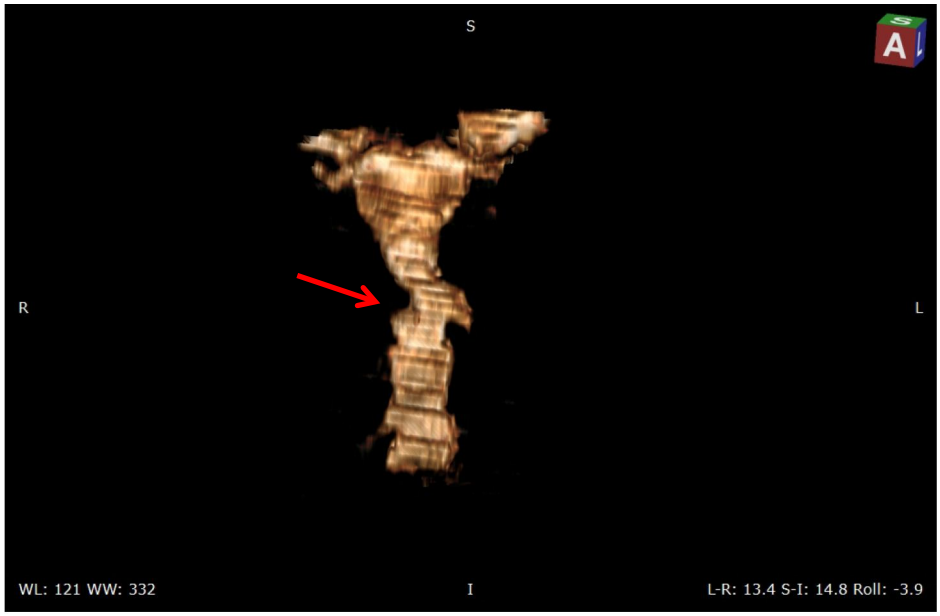

Fotoğraf-98: Sternum kemiğinde künt travmaya bağlı kırılma (Vaka 12-Motosiklet kazası).

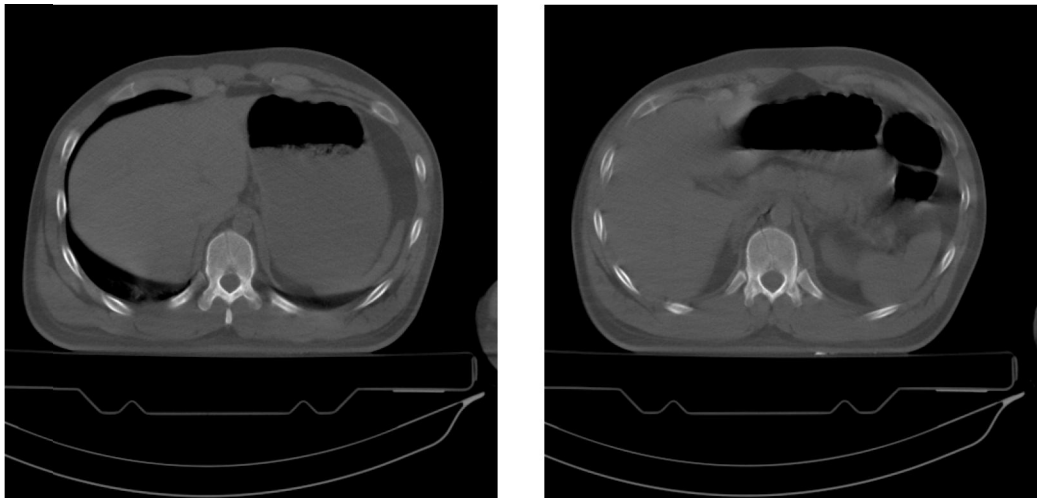

Fotoğraflar-99, 100: T8 ve T9 vertebra korpuslarında künt travmaya bağlı kırıklar (Vaka 12-Motosiklet kazası).

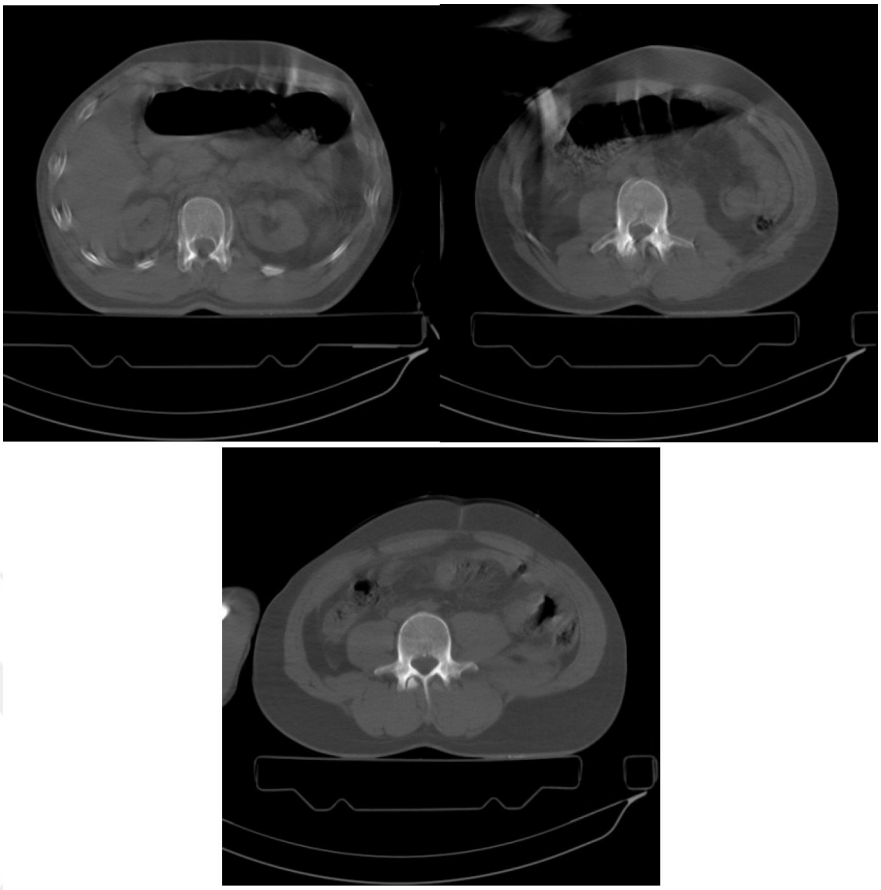

Fotoğraflar-101, 102, 103: Künt travmaya bağlı, L1 (üst solda), L2 (üst sağda) ve L3'de (altta) korpus kırıkları (Vaka 12-Motosiklet kazası).

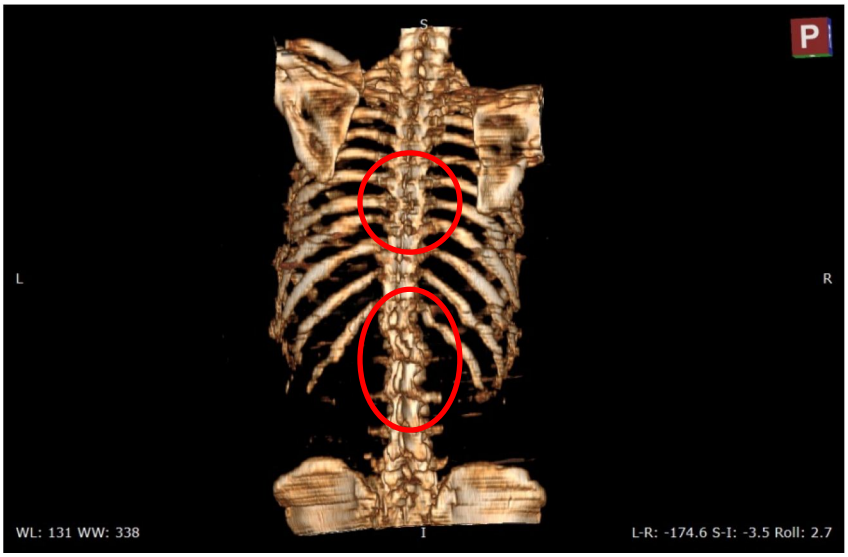

Fotoğraf-104: Torasik ve lumbar vertebralarda kırıkla birlikte kayma bulgusu posterior görünüş (Vaka 12-Motosiklet kazası).

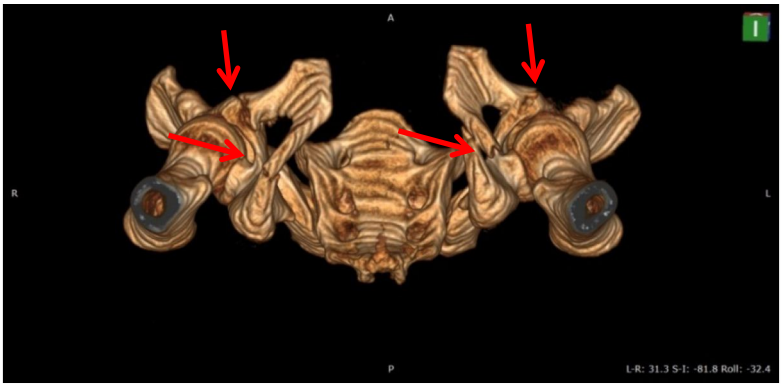

Fotoğraf-105: Sağ coxa iskion ve pubis ramus kırığı, sol coxa kemiğinde pubis ramus ve iskion-pubis künt kırığı bulguları (Vaka 12-Motosiklet kazası).

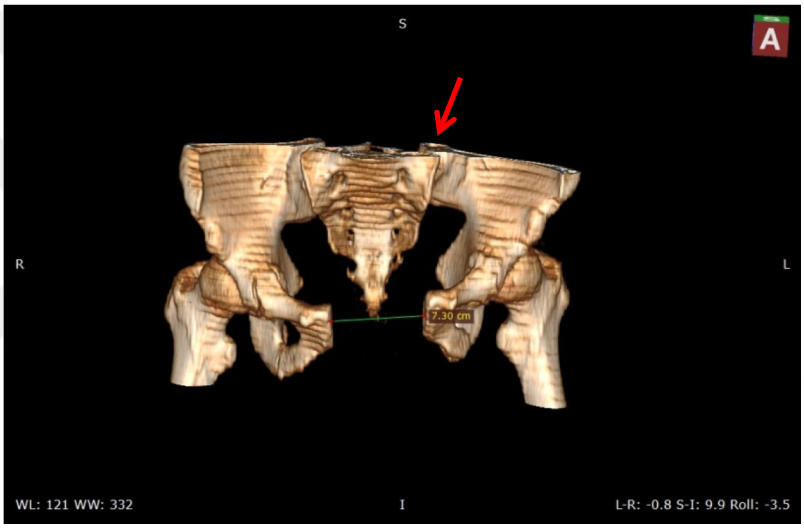

Fotoğraf-106: Pubis symphysis ve sol sakroiliak ayrılma bulgusu (Vaka 12-Motosiklet kazası).



Fotoğraflar-107, 108: Künt travmaya bağlı mandibula kırığı anterior görünüş (solda) ve inferior görünüş (sağda) (Vaka 13-Motosiklet kazası).

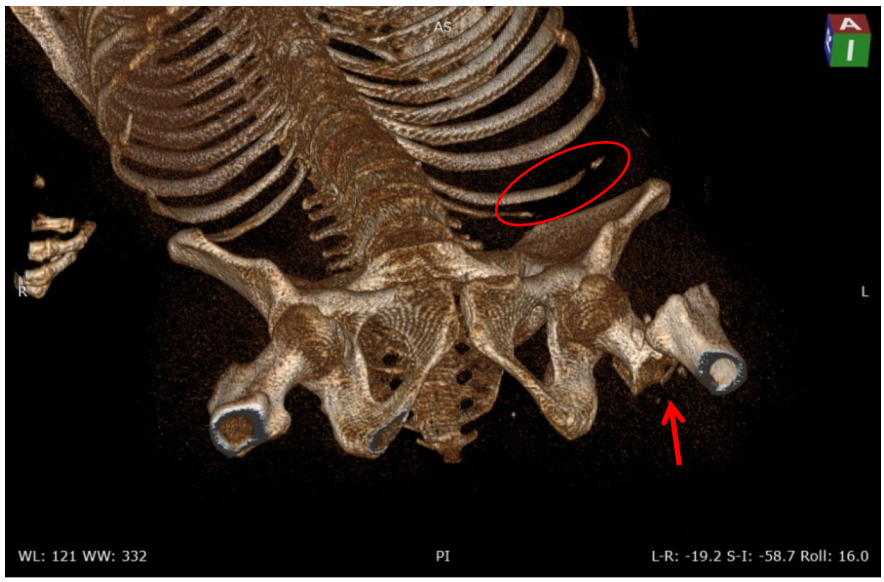

Fotoğraf-109: Künt travmaya bağlı femur boynu kırığı ve ayrılması, ayrıca sol alt iki kaburgada kırıklar (Vaka 13-Motosiklet kazası).



Fotoğraf-110: Sağ kaburgalarda künt çoklu kırıklar (Vaka 14-Yüksekten düşme).



Fotoğraf-111: Sol kaburgalarda künt çoklu kırıklar (Vaka 14-Yüksekten düşme).

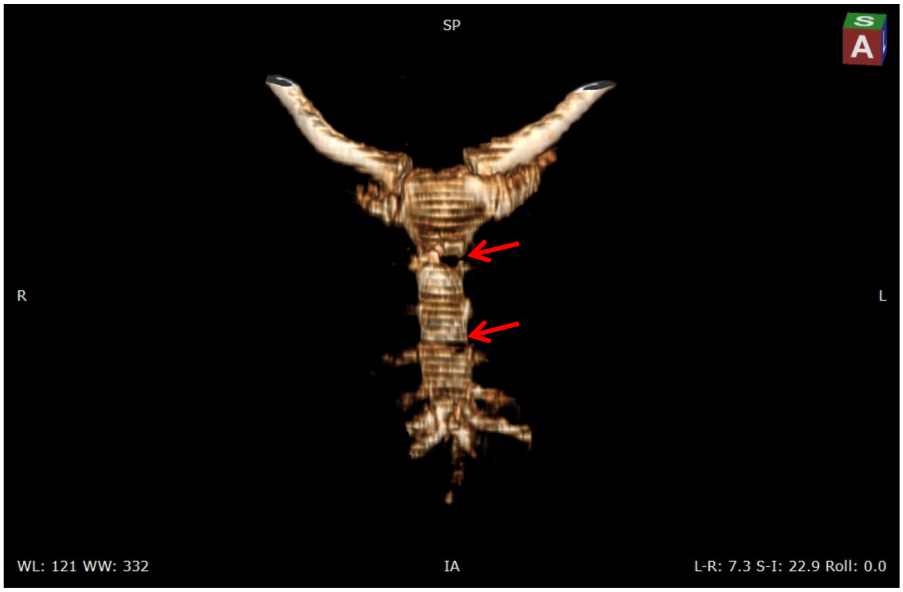

Fotoğraf-112: Sternumda künt travma kırıkları (Vaka 14-Yüksekten düşme).

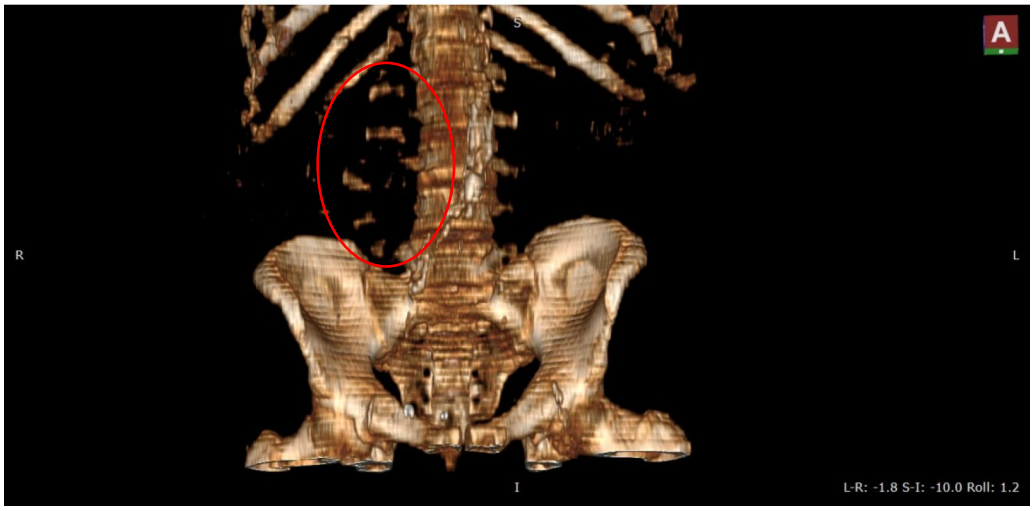

Fotoğraf-113: Künt travmaya bağlı L1-L5 vertebraların transvers uçlarında kırılma ve kopmalar (Vaka 14-Yüksekten düşme).

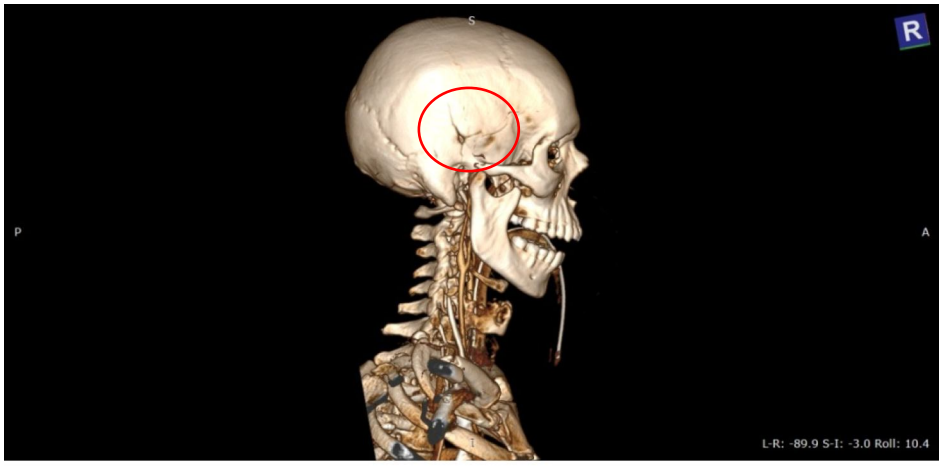

Fotoğraf-114: Sağ temporalde künt kırık bulgusu (Vaka 15-Yüksekten düşme).

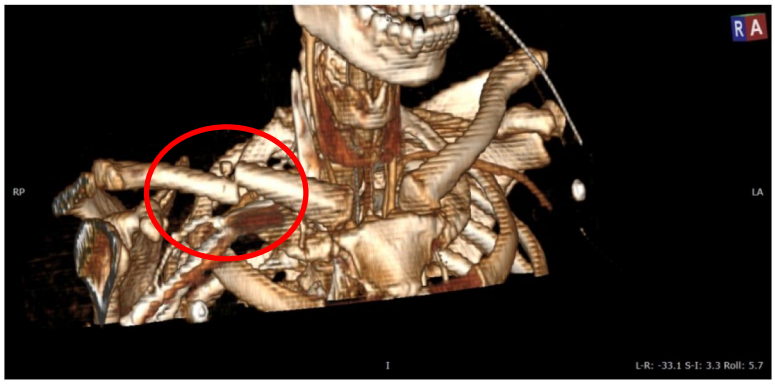

Fotoğraf-115: Sağ klavikula kemiğinde künt travmaya bağlı kırılma ve ayrılma (Vaka 15-Yüksekten düşme).

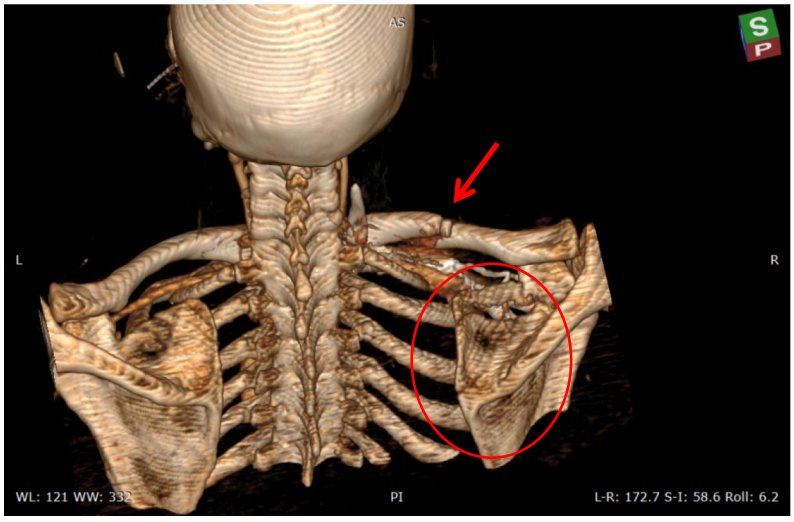

Fotoğraf-116: Sağ skapulada künt kırıklar ve sağ klavikuladaki künt travmanın superior posterior görünüşü (Vaka 15-Yüksekten düşme).

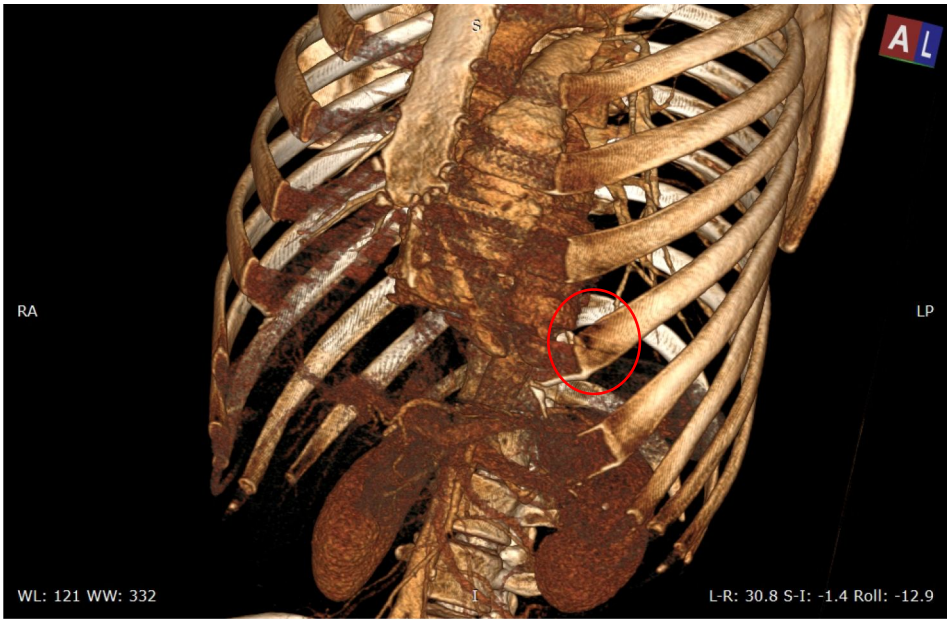

Fotoğraf-117: Sol 6. kaburga kemiğinin sternal ucunda künt travmaya bağlı kırık (Vaka 16-Araba kazası).

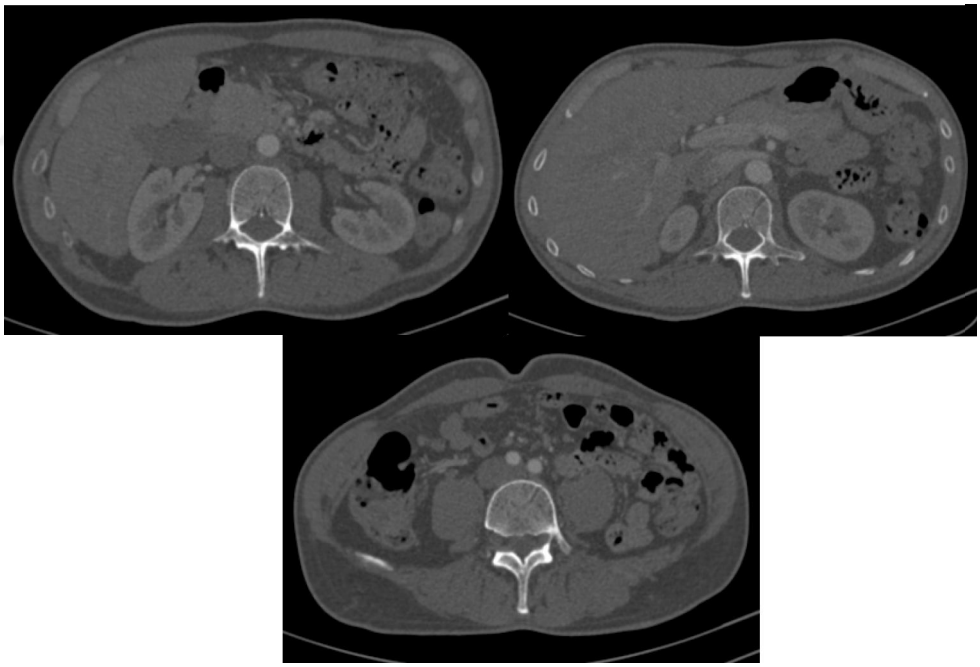

Fotoğraflar-118, 119, 120: Künt travmaya bağlı, L1 (yukarda solda), L2 (yukarda sağda) ve L4 (altta) vertebralarda korpus kırıkları (Vaka 16-Araba kazası).

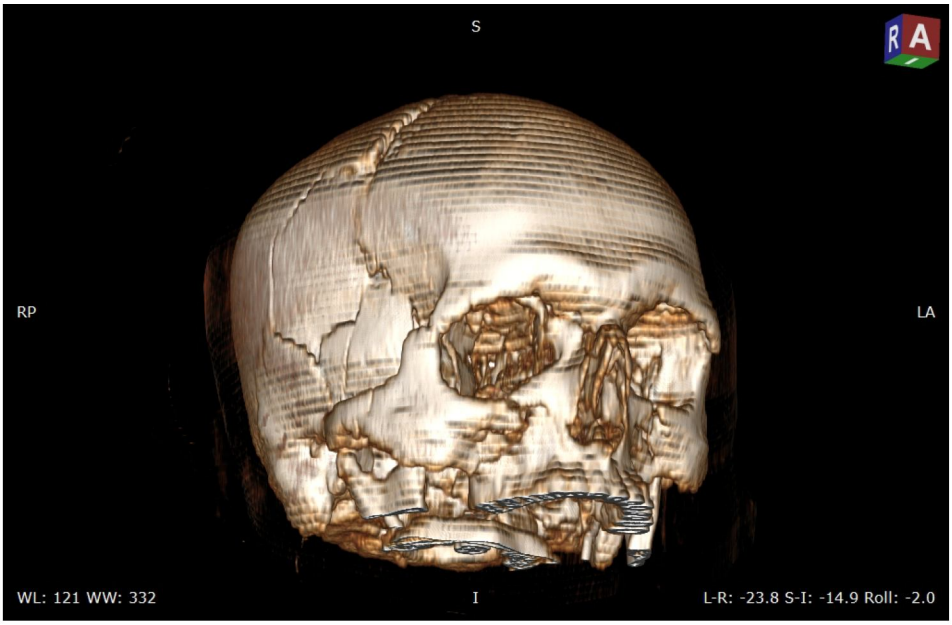

Fotoğraf-121: Sağ temporalde künt travmaya bağlı çökme kırığı, sağ zigomatik kemiğinde kırık (Vaka 17-Yüksekten düşme).



Fotoğraf-122: Künt travmaya bağlı kafatası kubbesinde ayrık kırık, koronal sütur ayrılması bulgusu (Vaka 17-Yüksekten düşme).

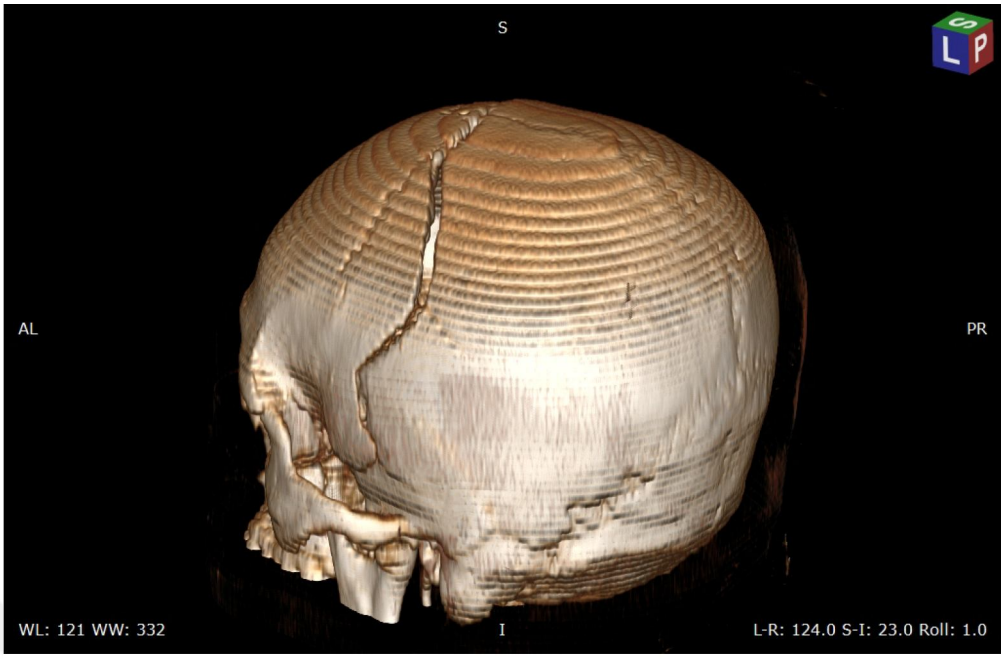

Fotoğraf-123: Sol parietal ve temporal kemiklerinde künt travmaya bağlı kırılma ve ayrılma bulgusu (Vaka 17-Yüksekten düşme).

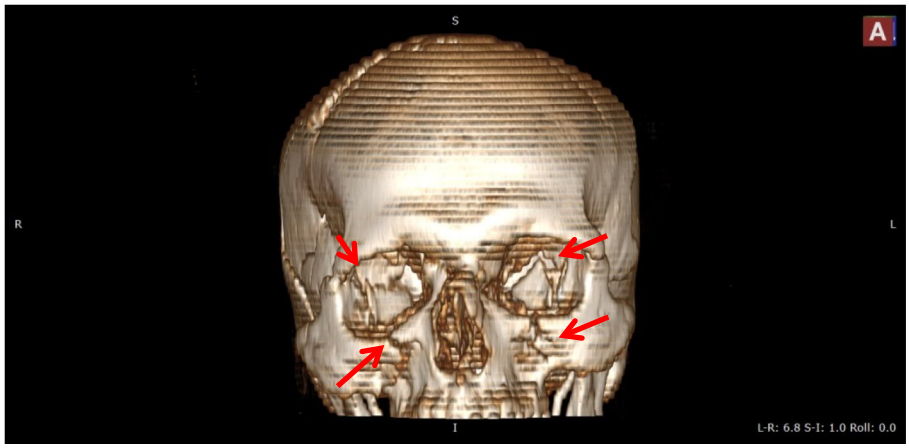

Fotoğraf-124: Sağ ve sol orbital, sağ ve sol zigomatik kemiklerde kırıklar (Vaka 17-Yüksekten düşme).

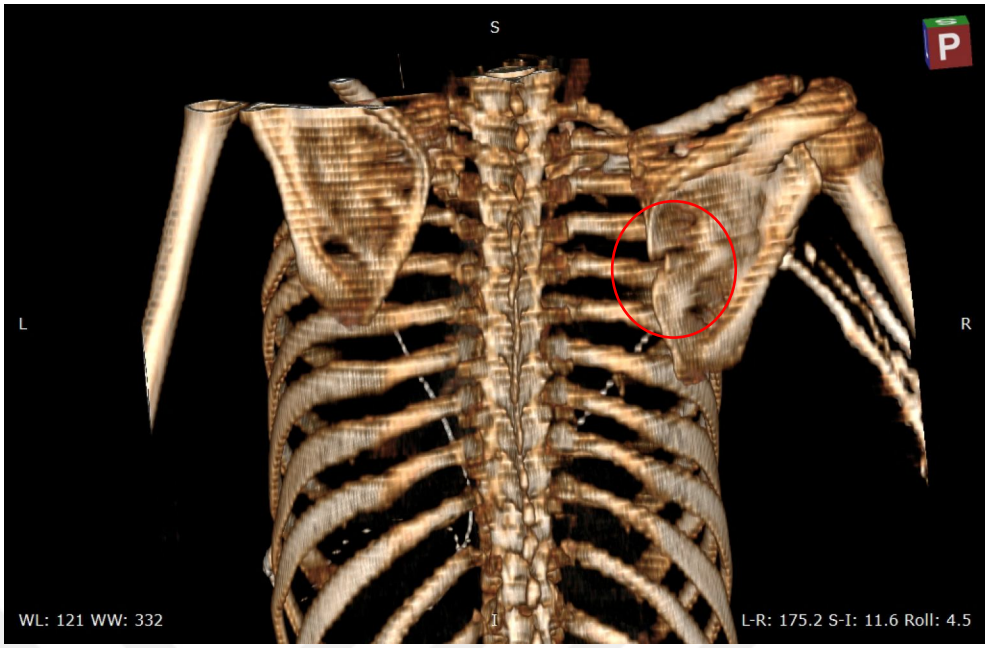

Fotoğraf-125: Sağ skapula medial bordüründe künt travma kırığı (Vaka 17-Yüksekten düşme).

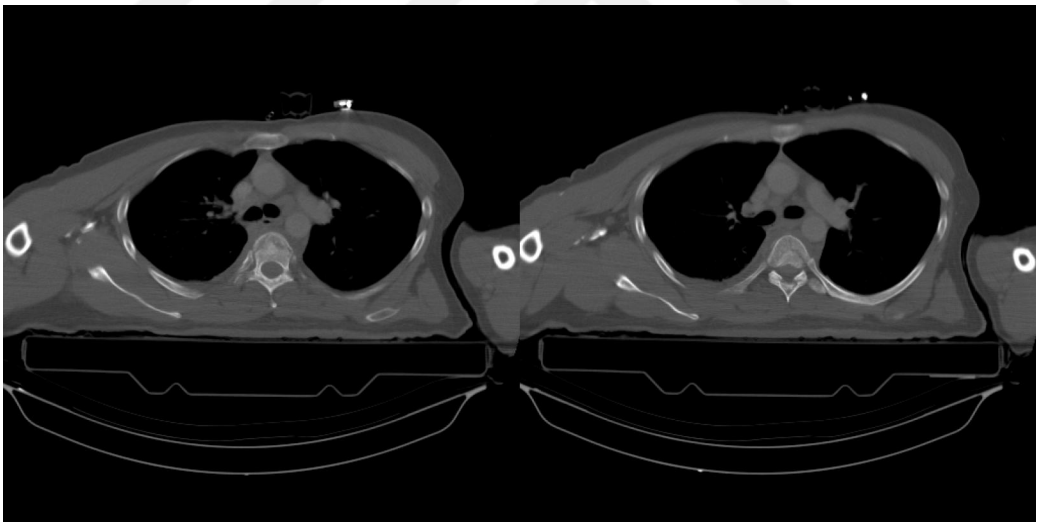

Fotoğraf-126, 127: İki torasik vertebrada künt travmaya bağlı korpus kırıkları (Vaka 17-Yüksekten düşme).

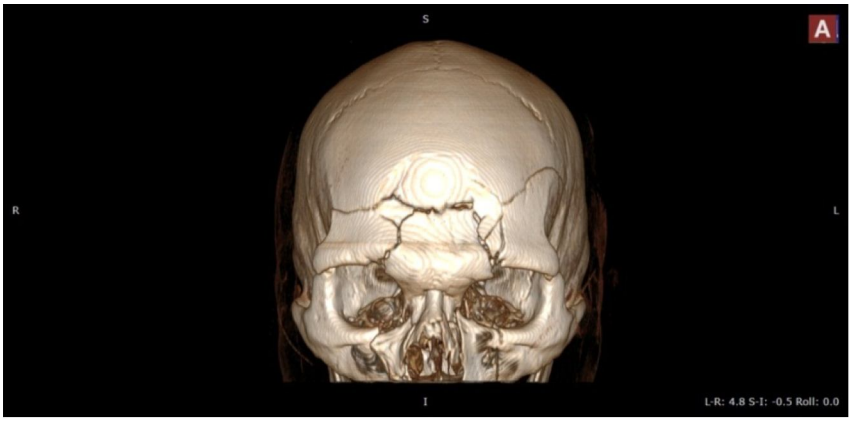

Fotoğraf-128: Frontalde künt travmaya bağlı çökme kırığı (Vaka 18-Motosiklet kazası).

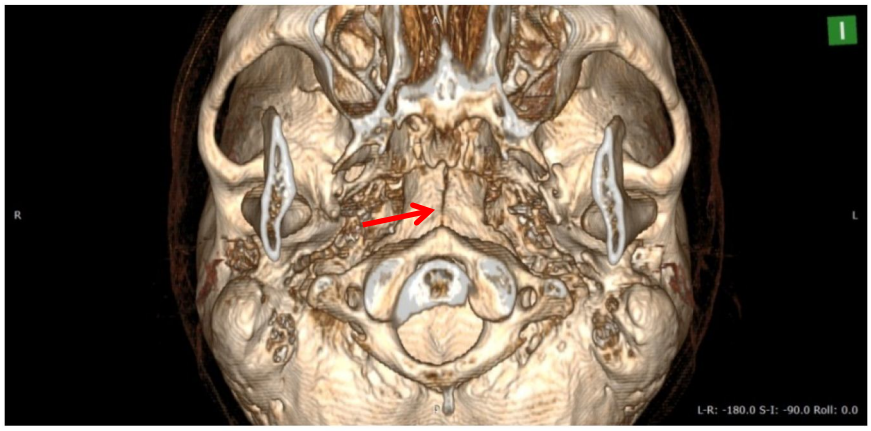

Fotoğraf-129: Kafatası basilar oksipital bölgede künt travma kırığı (Vaka 18-Motosiklet kazası).

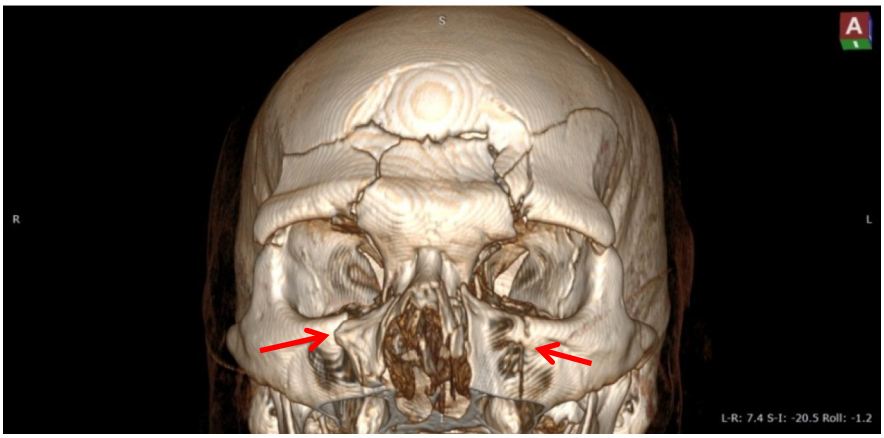

Fotoğraf-130: Sağ ve sol zigomatik kemiklerde künt kırıklar (Vaka 18-Motosiklet kazası).



Fotoğraf-131: Frontal çökme ve basilar bölge kırıkları inferior görünüş (Vaka 18-Motosiklet kazası).

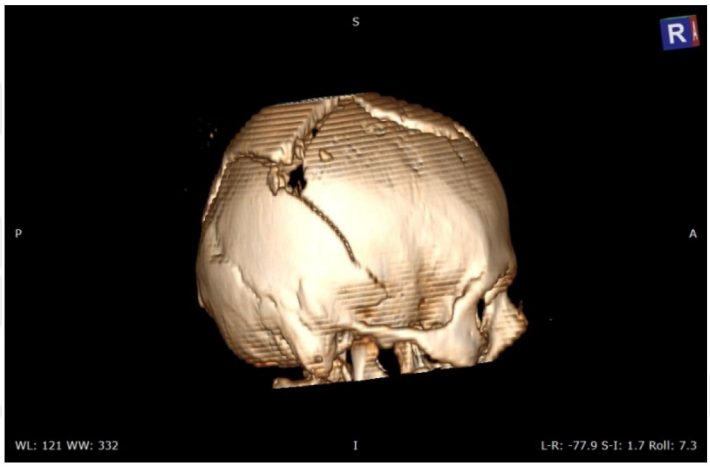

Fotoğraf-132: Sağ parietalde kurşun giriş deliği bulgusu (Vaka 19-Ateşli silah)

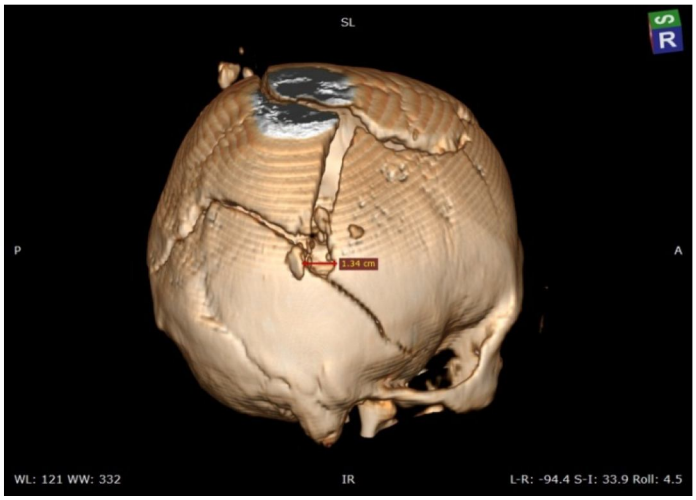

Fotoğraf-133: Sağ parietalde kurşun giriş deliği maksimum çapı ve ışınsal kırıklar (Vaka 19-Ateşli silah).

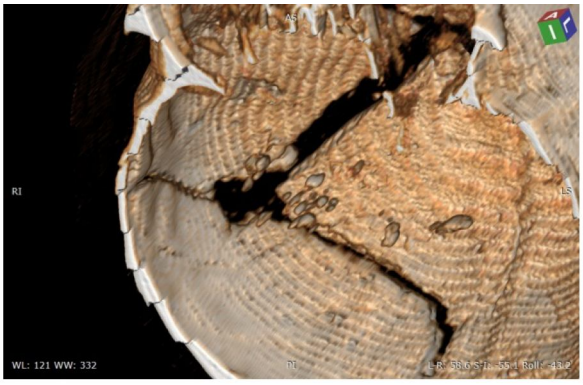

Fotoğraf-134: Giriş deliğinin endokraniyal görünüşü, kopan parçacıklarla birlikte içe doğru şev oluşumu (Vaka 19-Ateşli silah).

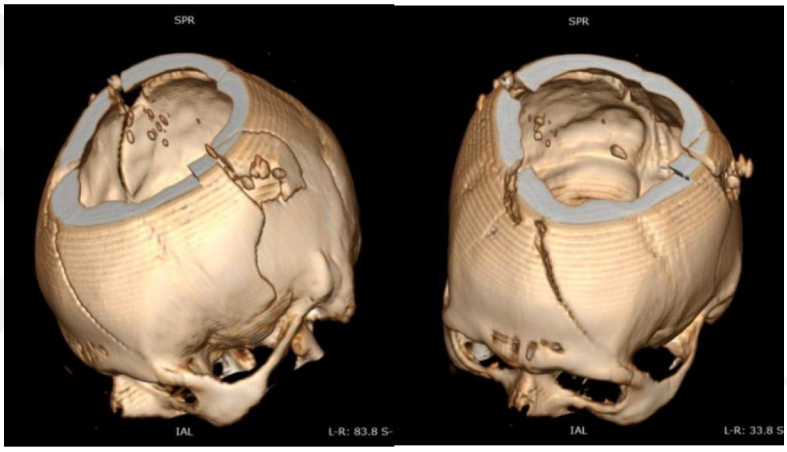

Fotoğraflar-135, 136: Kurşun giriş deliğinden çıkış deliğine doğru, geçiş yolunda tespit edilen küçük kemik parçaları (Vaka 19-Ateşli silah).

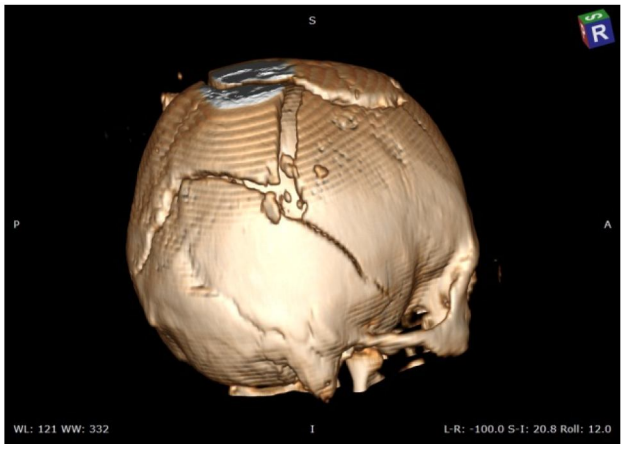

Fotoğraf-137: Giriş deliğinden üç yöne ayrılan ışınsal kırıklar (Vaka 19-Ateşli silah).

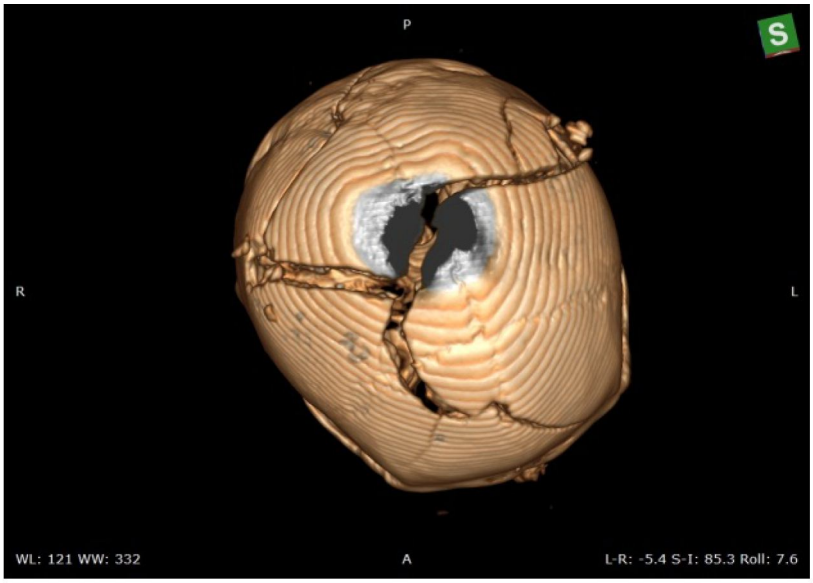

Fotoğraf-138: Giriş deliğinden başlayıp superior yönde ilerleyen ve çıkış deliğinden kaynaklı kırıkla birleşen ışınsal ayrık kırık, frontalde ayrık kırık bulguları (Vaka 19-Ateşli silah).

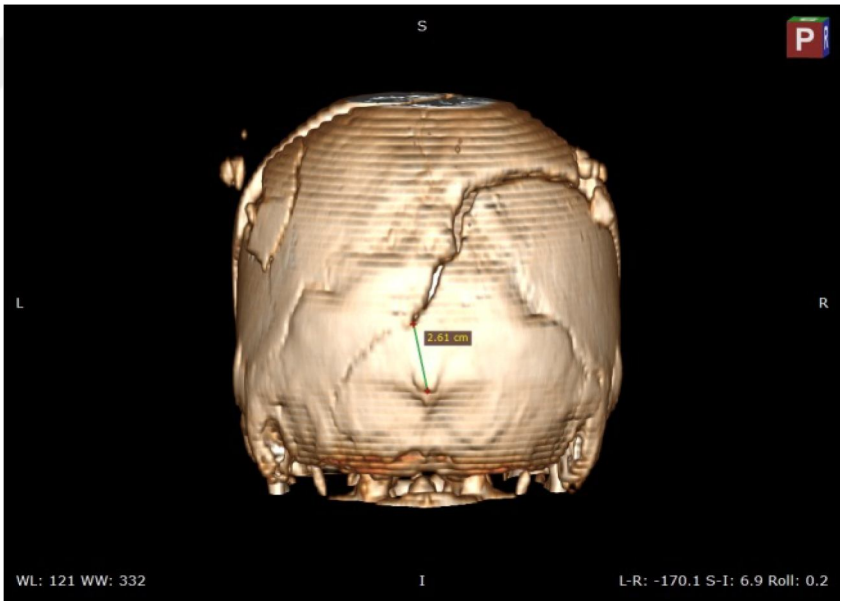

Fotoğraf-139: Kuşun giriş deliğinden yayılan ışınsal ayrık kırık (Vaka 19-Ateşli silah).

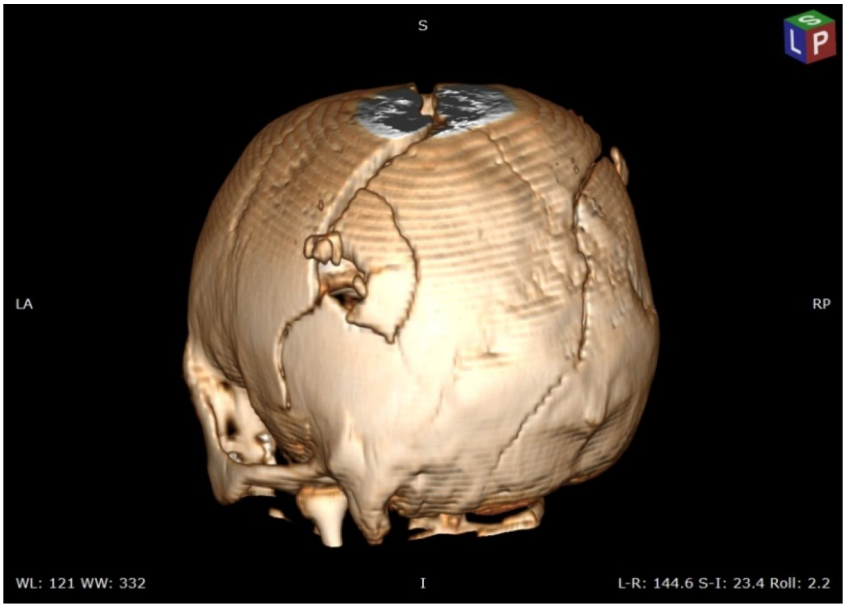

Fotoğraf-140: Sol parietalde kurşun çıkış deliği, yarım konsantrik kırık, ışınsal kırıklar ve dışa fırlamış kemik parçacıkları (Vaka 19-Ateşli silah).

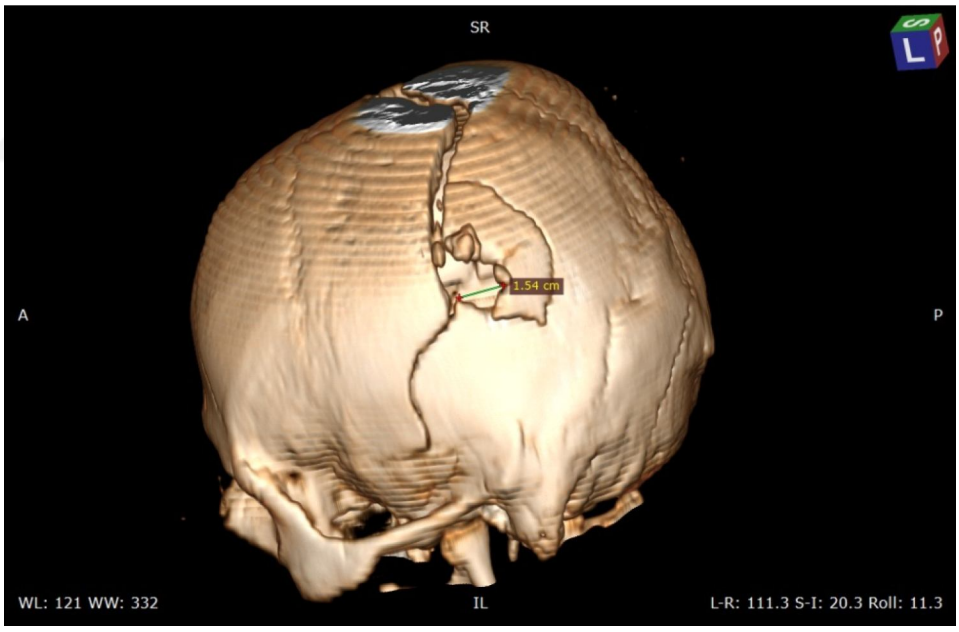

Fotoğraf-141: Sol parietalde ateşli silah travması kurşun çıkış deliği maksimum çapı (Vaka 19-Ateşli silah).

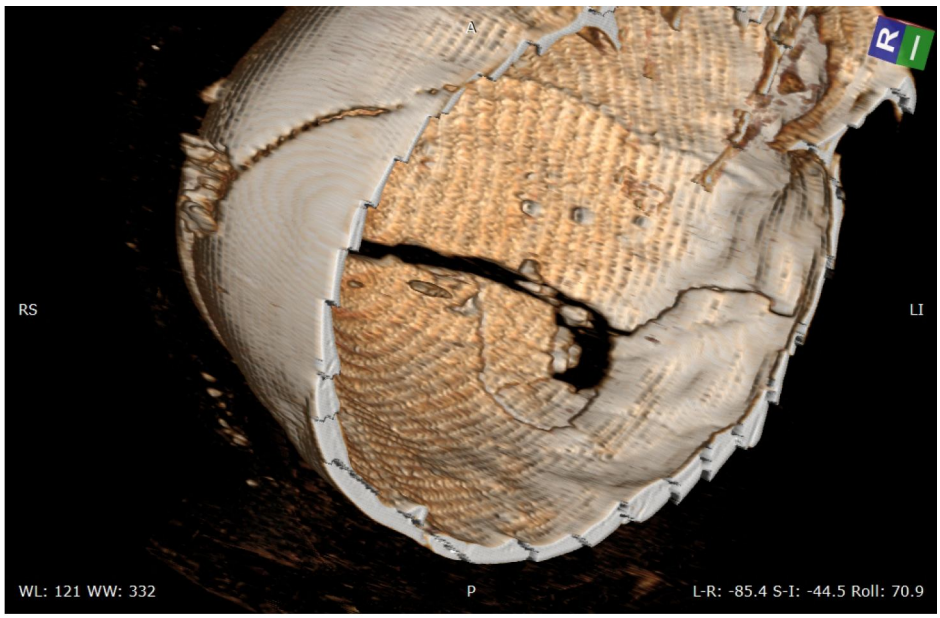

Fotoğraf-142: Çıkış deliğinin endokraniyal görünüşü, dışa doğru şev oluşumu (Vaka 19-Ateşli silah).

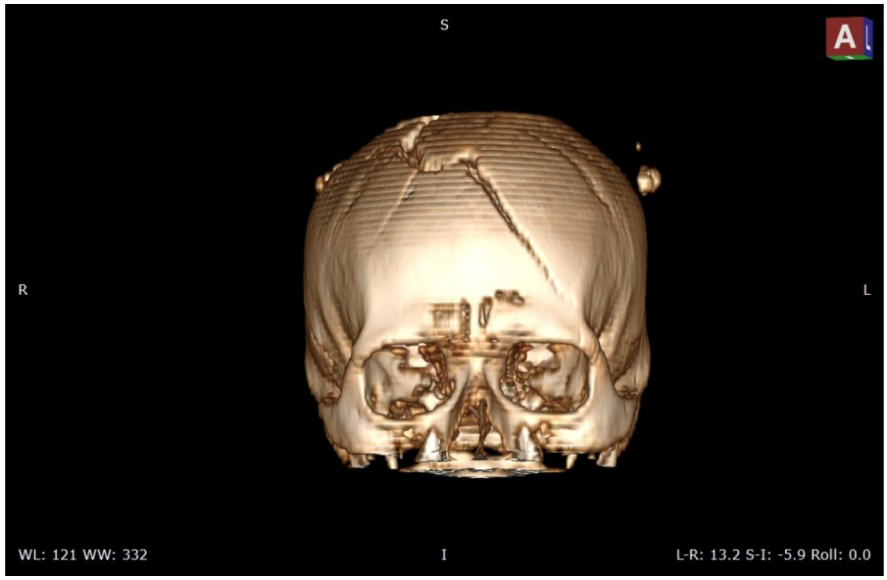

Fotoğraf-143: Frontalde ayrık ışınsal kırık (Vaka 19-Ateşli silah).



Fotoğraf-144: Giriş deliğinden kaynaklı enerjinin oluşturduğu 8.73 mm'lik ayrık kırık bulgusu (Vaka 19-Ateşli silah).

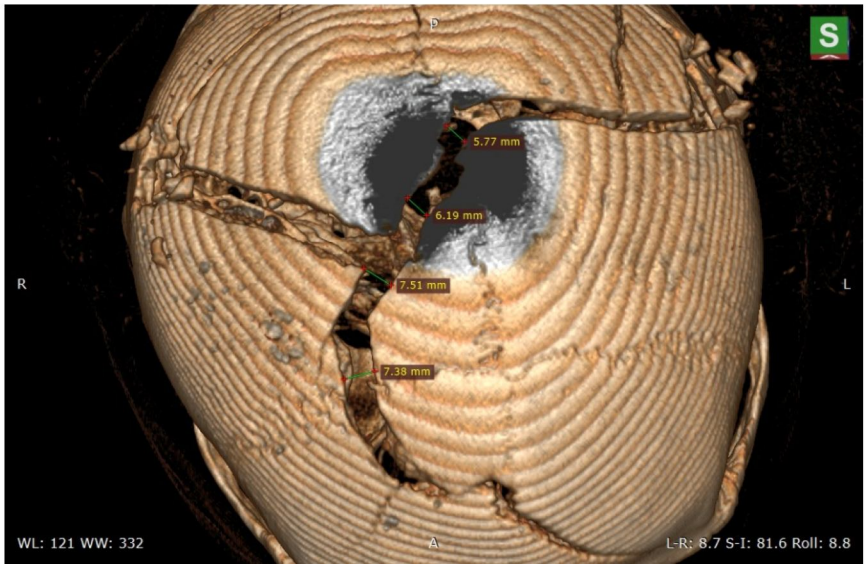

Fotoğraf-145: Ateşli silah yaralanmasına bağlı kafatası kubbesinde minimum 5.77mm ve maksimum 7.51mm 'lik ayrık kırıklar (Vaka 19-Ateşli silah).

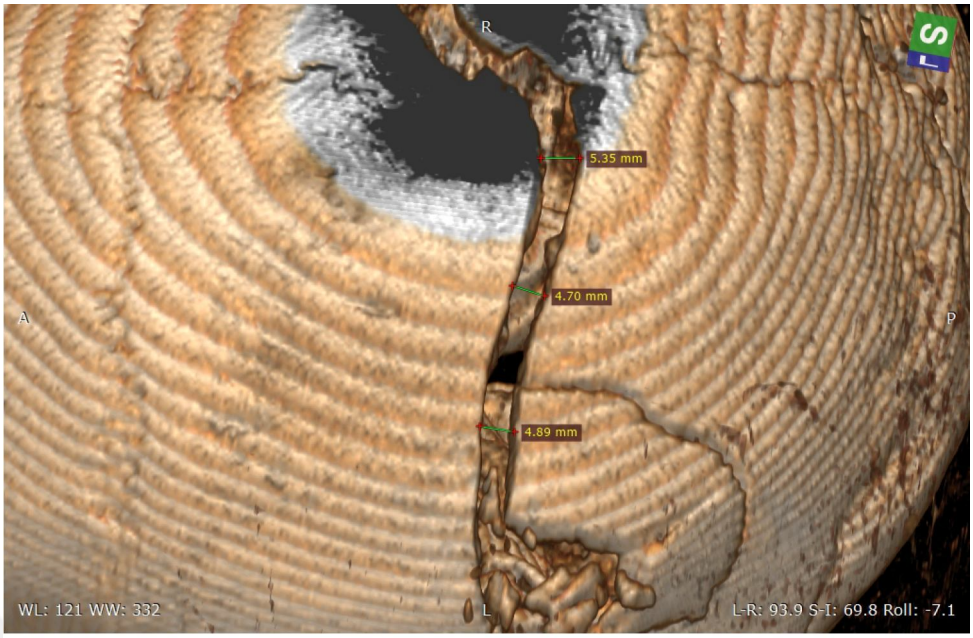

Fotoğraf-146: Çıkış deliğinden kaynaklı minimum 4.70mm ve maksimum 5.35mm'lik ayrık kırıklar (Vaka 19-Ateşli silah).

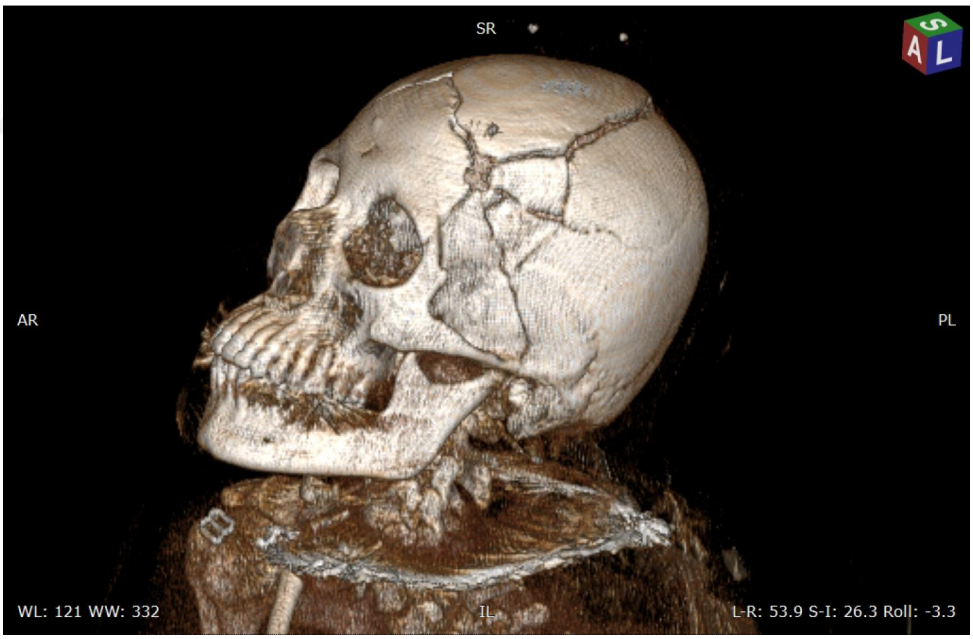

Fotoğraf-147: Sol frontalde ateşli silah giriş deliği, beş ışınsal kırık ve yarım konsantrik kırık bulguları (Vaka 20-Ateşli silah).

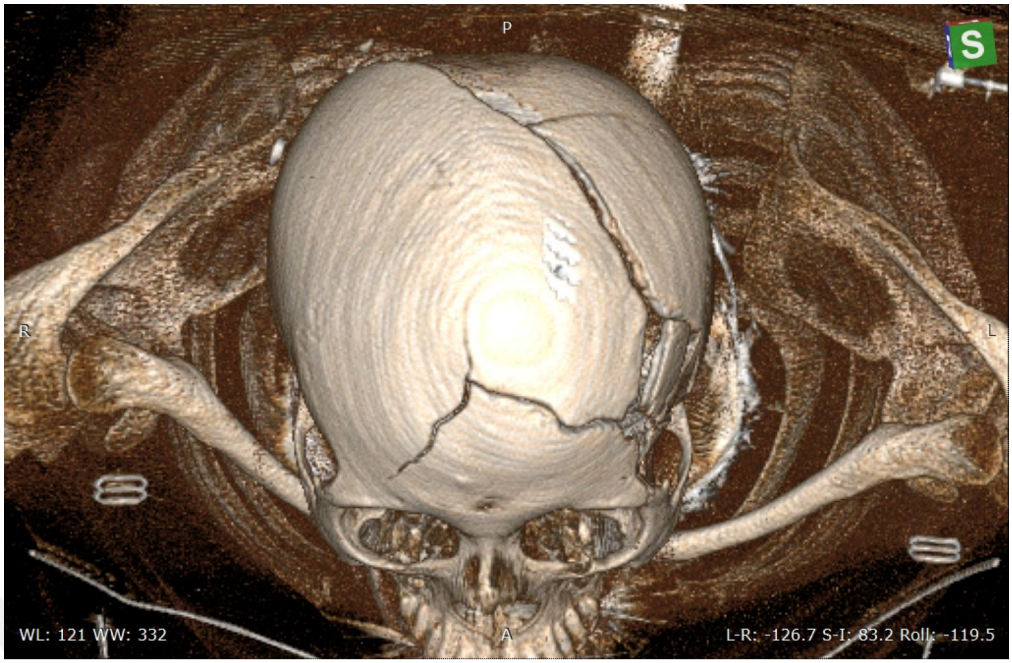

Fotoğraf-148: Giriş deliğinden yayılan, sağ frontale ve posterior yöne ilerleyen ışınsal kırıklar (Vaka 20-Ateşli silah).

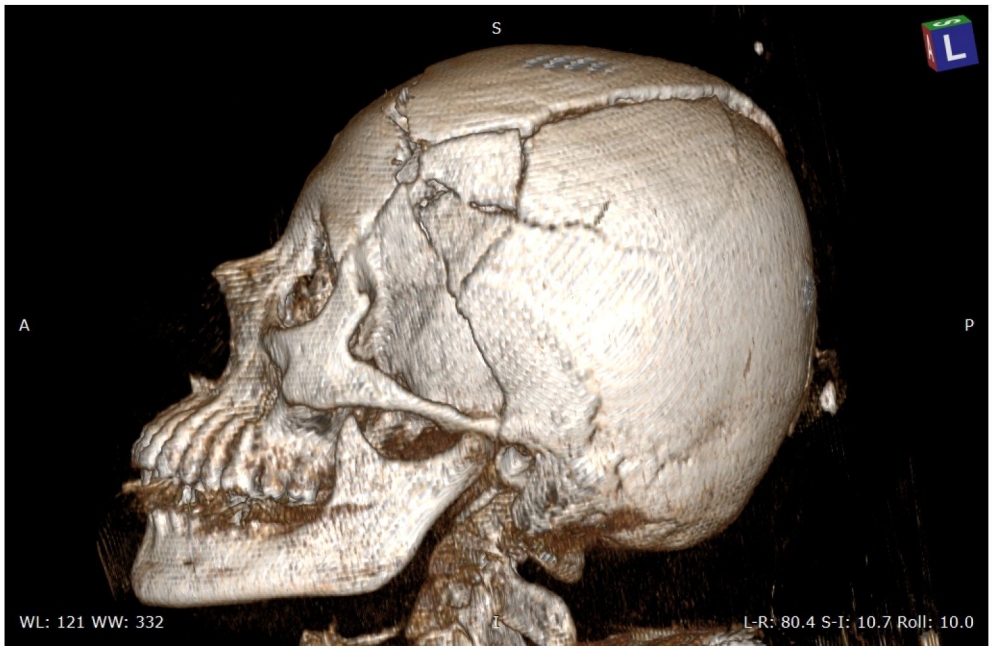

Fotoğraf-149: Sol temporal ve sol parietal boyunca uzanan kırıklar (Vaka 20-Ateşli silah).



Fotoğraf-150: Superior yönde yayılarak çıkış deliğinden kaynaklı başka bir kırıkla birleşen ışınsal kırık (Vaka 20-Ateşli silah).

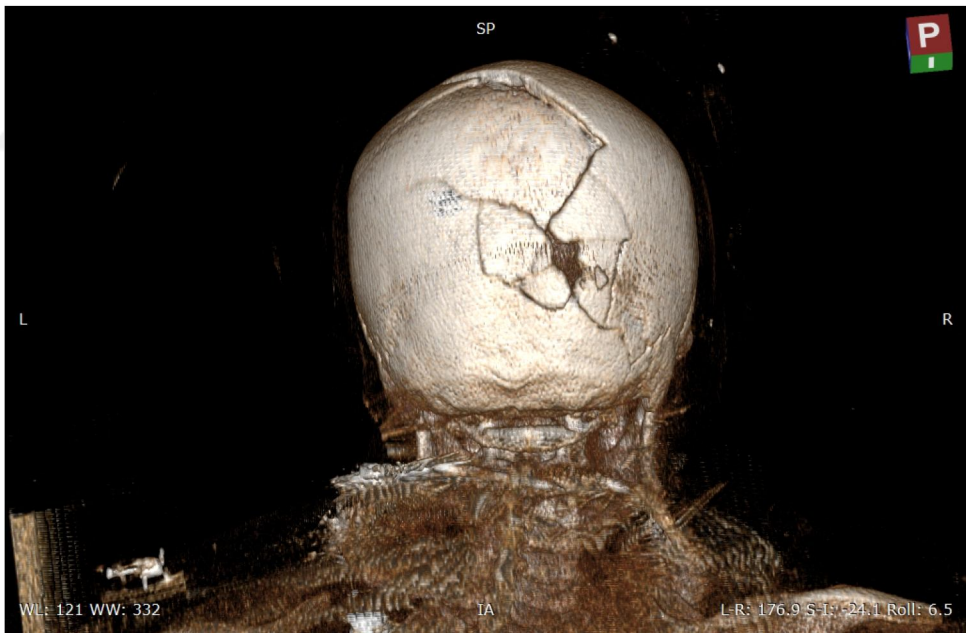

Fotoğraf-151: Oksipital kemikte kurşun çıkış deliği ve merkezden yayılan ışınsal kırık bulguları (Vaka 20-Ateşli silah).

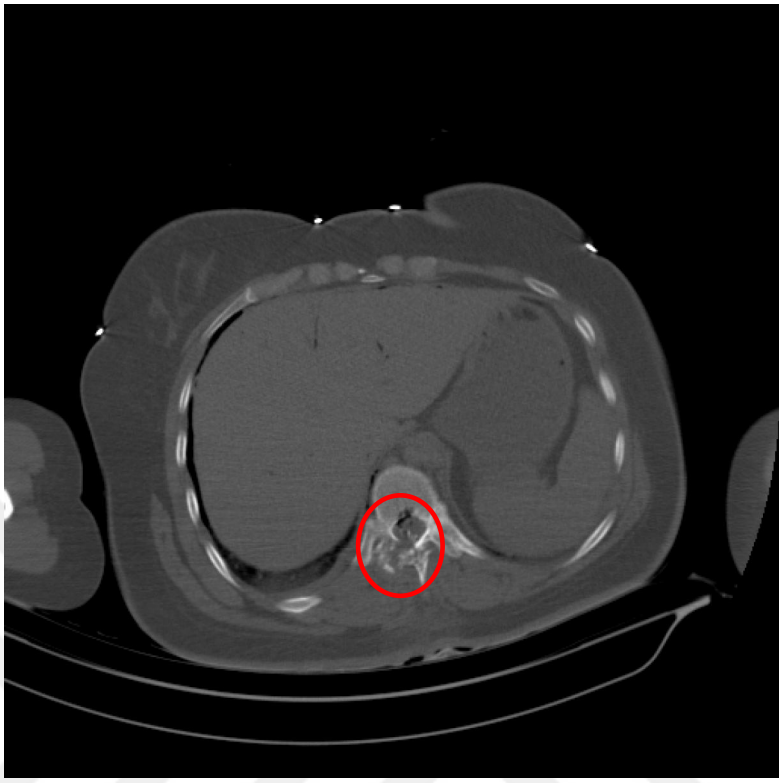

Fotoğraf-152: T4'de lamina parçalanması ve korpus kırığı inferior görünüş (Vaka 20-Ateşli silah).

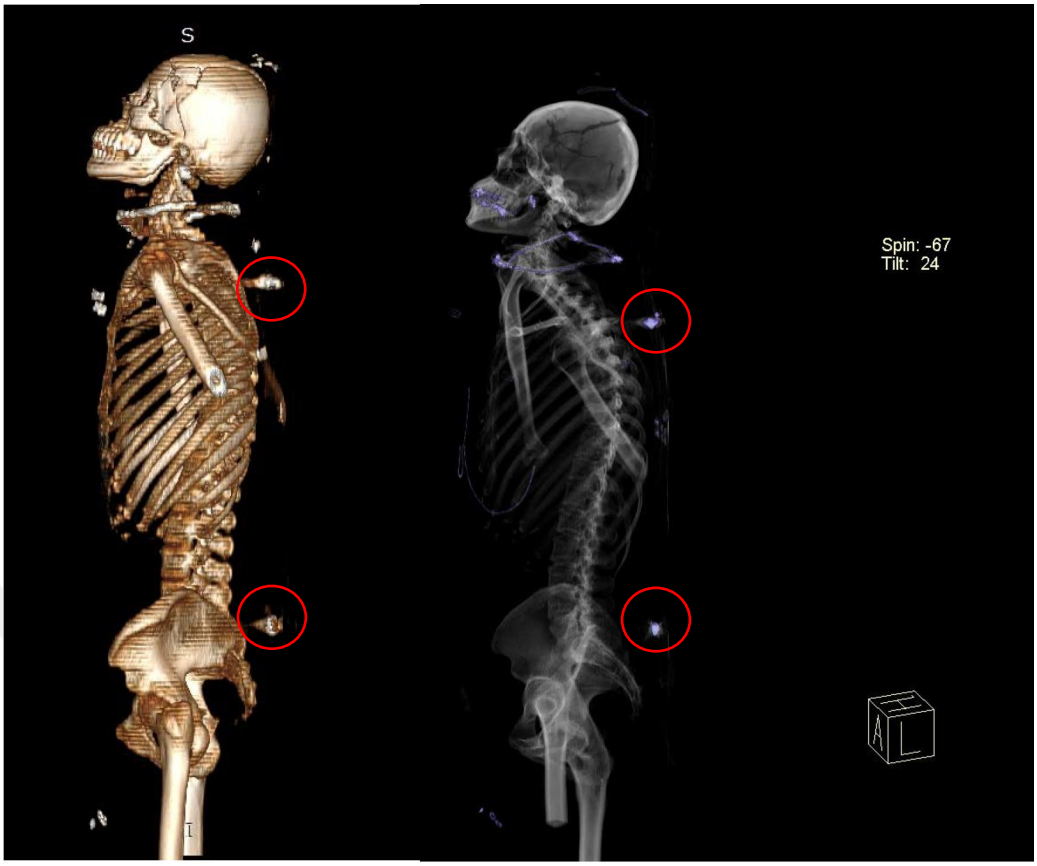

Fotoğraflar-153, 154: BT ve X-Ray görüntülerinde tespit edilen kurşun çekirdekleri (Vaka 20-Ateşli silah).

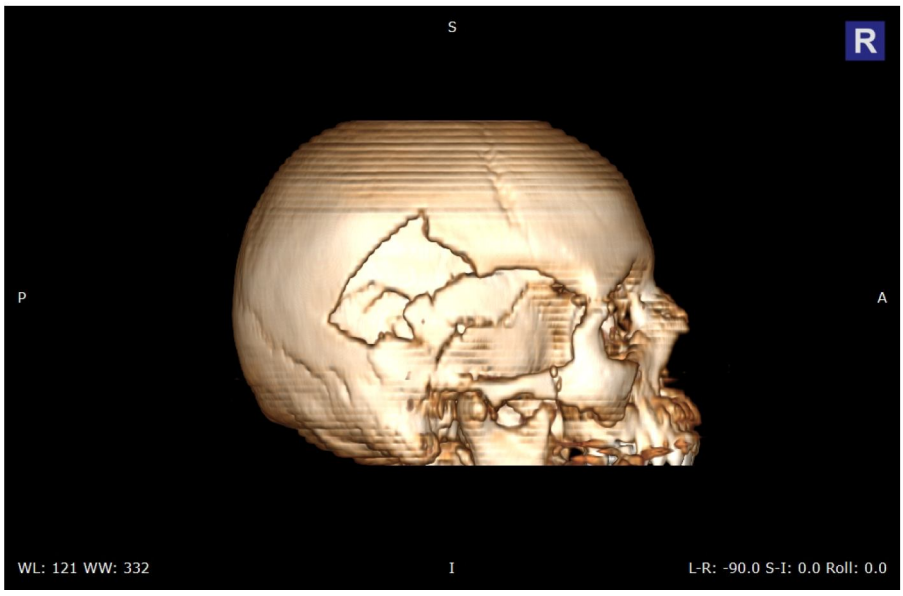

Fotoğraf-155: Sağ parietal ve temporaldeki künt kırıklar (Vaka 21-Araba kazası).

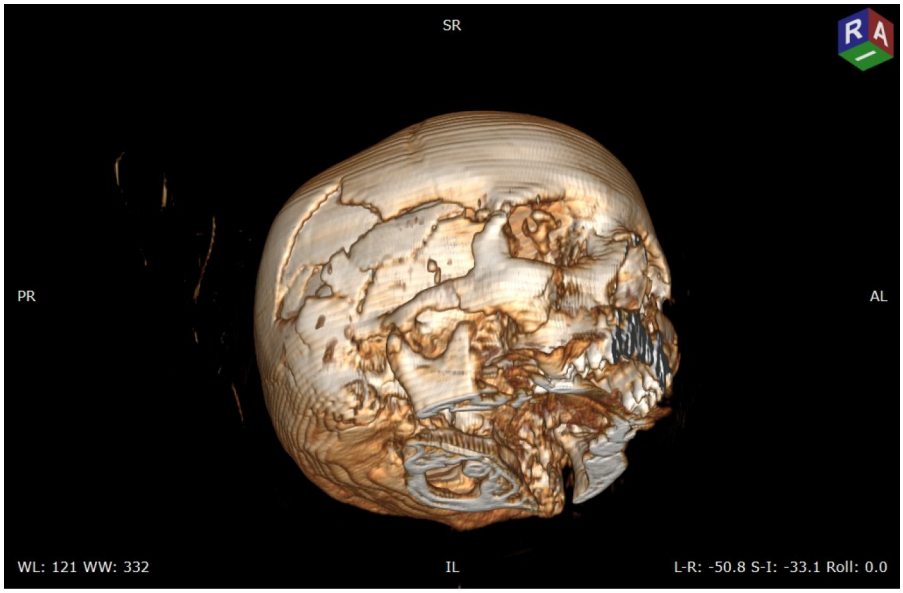

Fotoğraf-156: Sağ temporalde künt travmaya bağlı çökme kırığı (Vaka 21-Araba kazası).

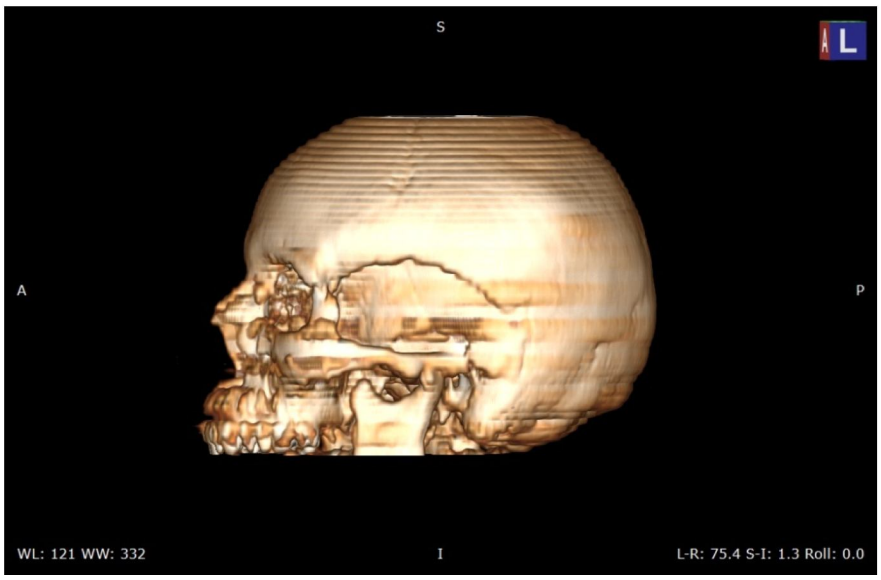

Fotoğraf-157: Sol temporalde künt kırık bulgusu (Vaka 21-Araba kazası).

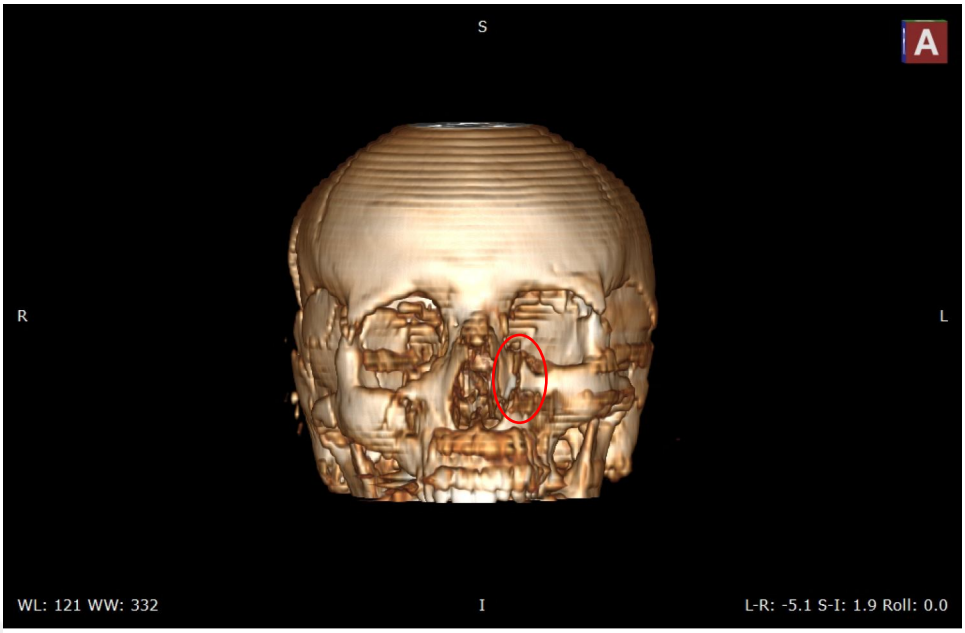

Fotoğraf-158: Sol zigomatik kemiğinde künt kırık bulgusu (Vaka 21-Araba kazası).



Fotoğraf-159, 160: Sol (solda) ve sağ kaburga (sağda) kemiklerinde künt travmaya bağlı kırıklar (Vaka 21-Araba kazası).

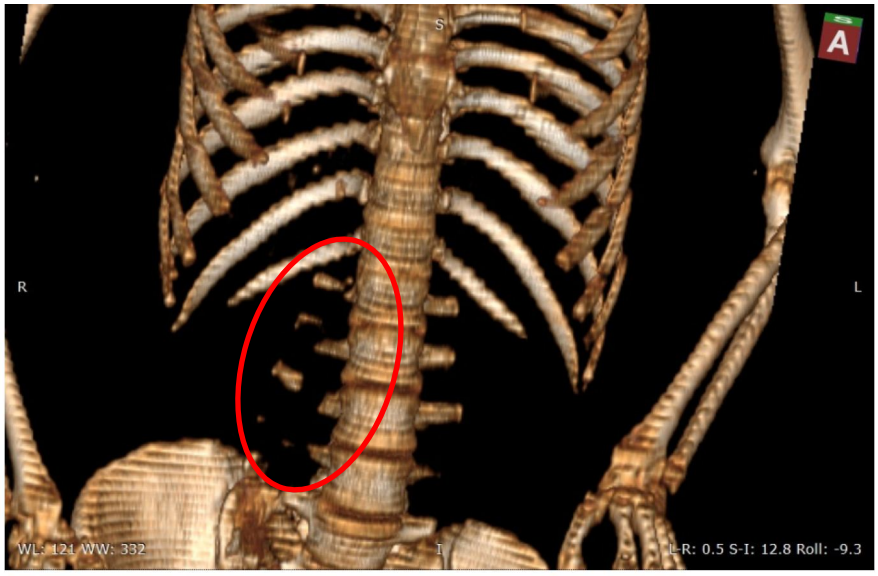

Fotoğraf-161: Künt travmaya bağlı L1, L2, L3 ve L4 sağ transverse process kırılma ve kopmaları (Vaka 21-Araba kazası).



Fotoğraf-162: Sağ-sol coxa kemiklerinde künt travmaya bağlı kırılma ve ayrılmalar, sakrumda kırık bulgusu, posterior görünüş (Vaka 21-Araba kazası).

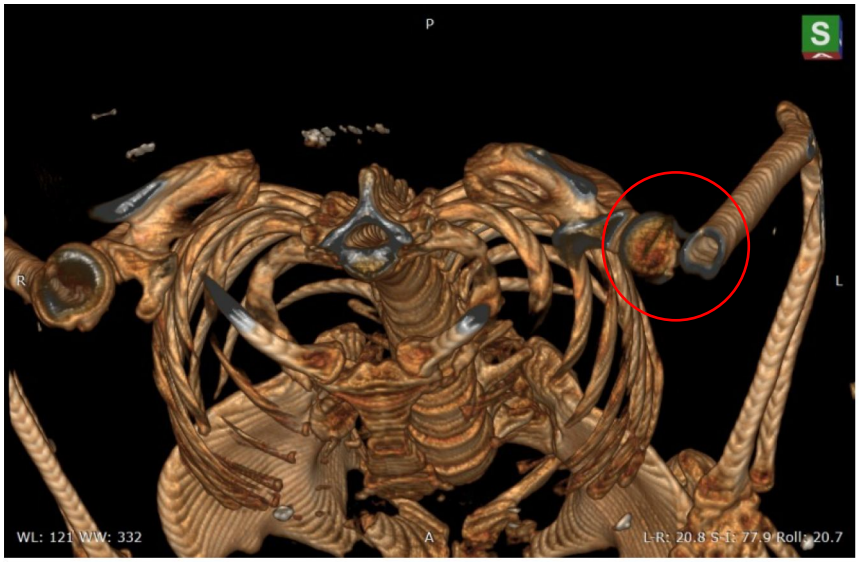

Fotoğraf-163: Sol humerus kemiği başında kırılma ve ayrılma bulgusu (Vaka 21-Araba kazası).

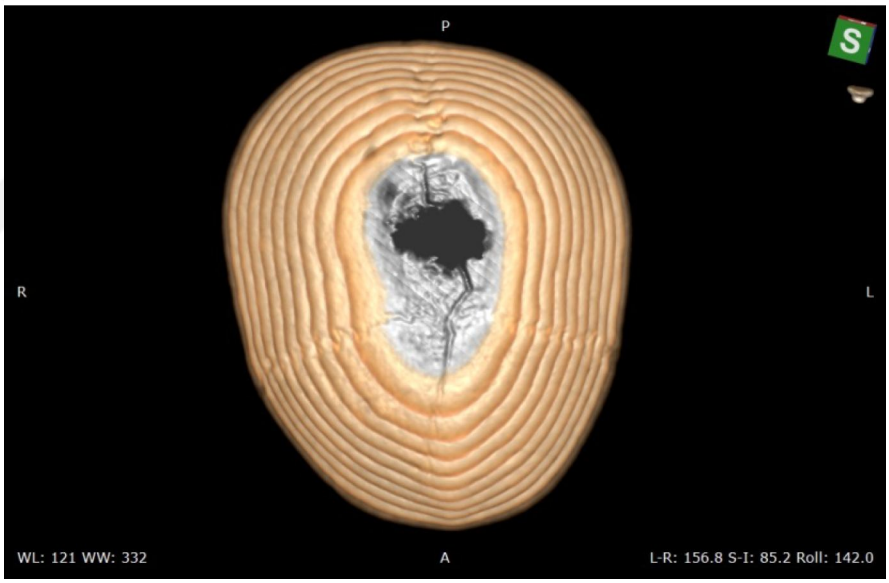

Fotoğraf-164: Kafatasının superior bölgesinde künt travmaya bağlı lineer kırık bulgusu (Vaka 22-Yüksekten düşme).

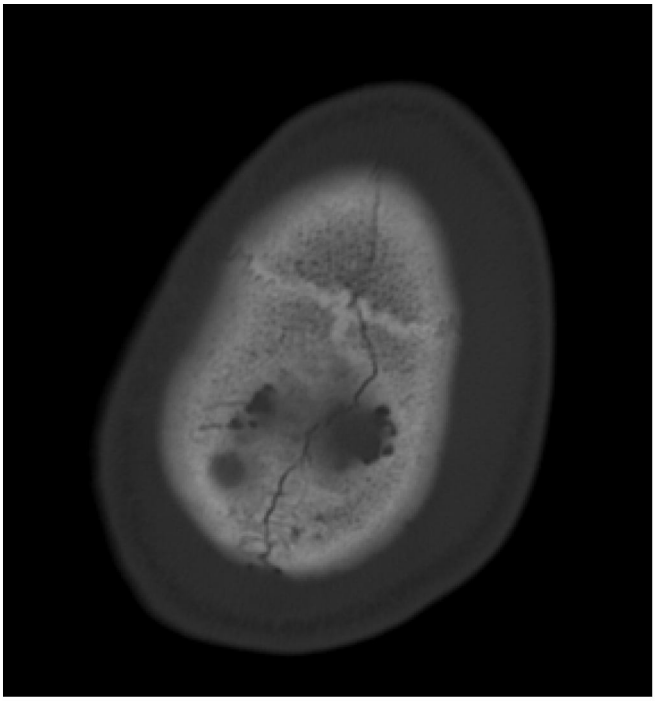

Fotoğraf-165: Kafatası superior bölgesindekş künt kırığının negatif BT görüntüsü (Vaka 22-Yüksekten düşme).

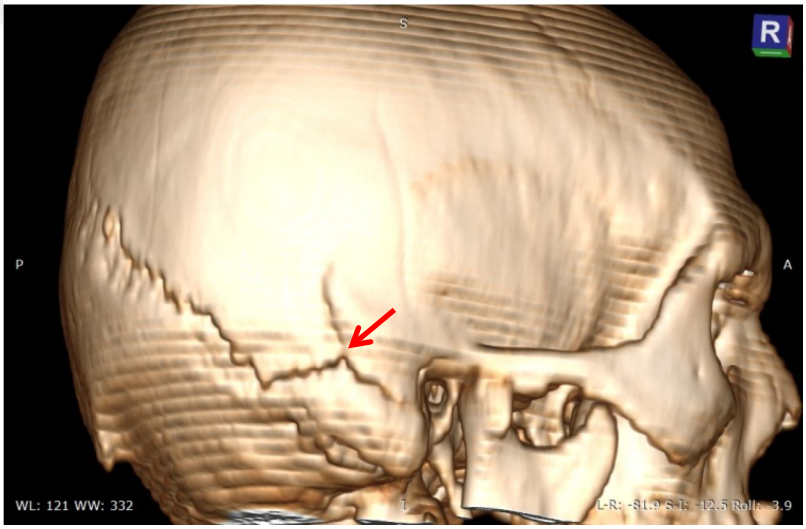

Fotoğraf-166: Sağ mastoid bölgesinde künt travma kırığı bulgusu (Vaka 22-Yüksekten düşme).

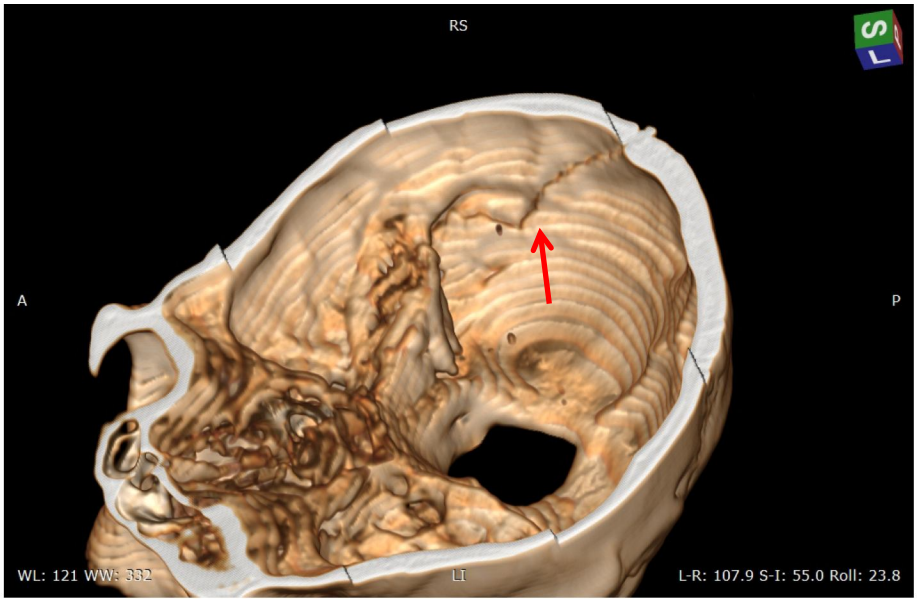

Fotoğraf-167: Sağ mastoid bölgesindeki kırığın endokraniyal görünüşü (Vaka 22-Yüksekten düşme).

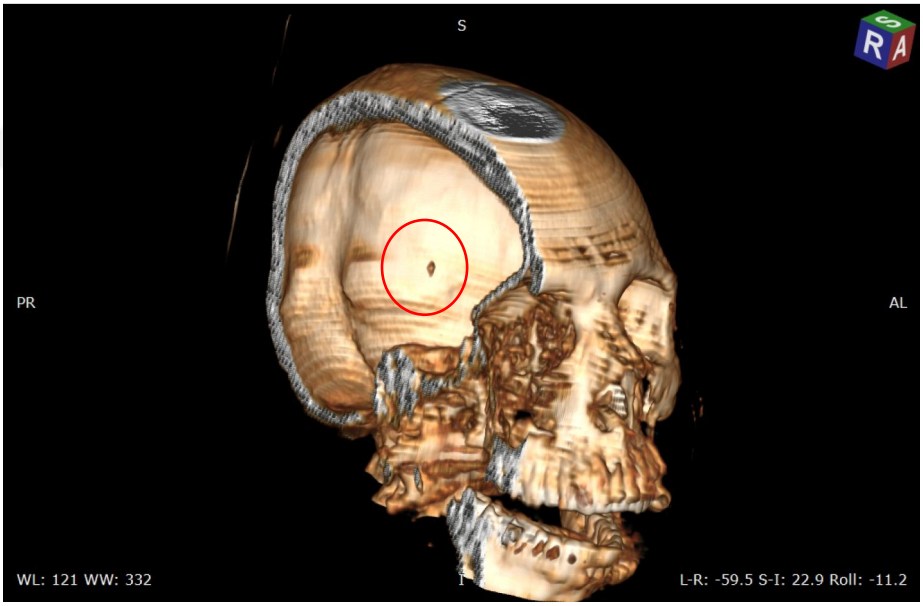

Fotoğraf-168: Kafatası içerisinde tespit edilen küçük kemik parçası (Vaka 23-Yüksekten düşme).

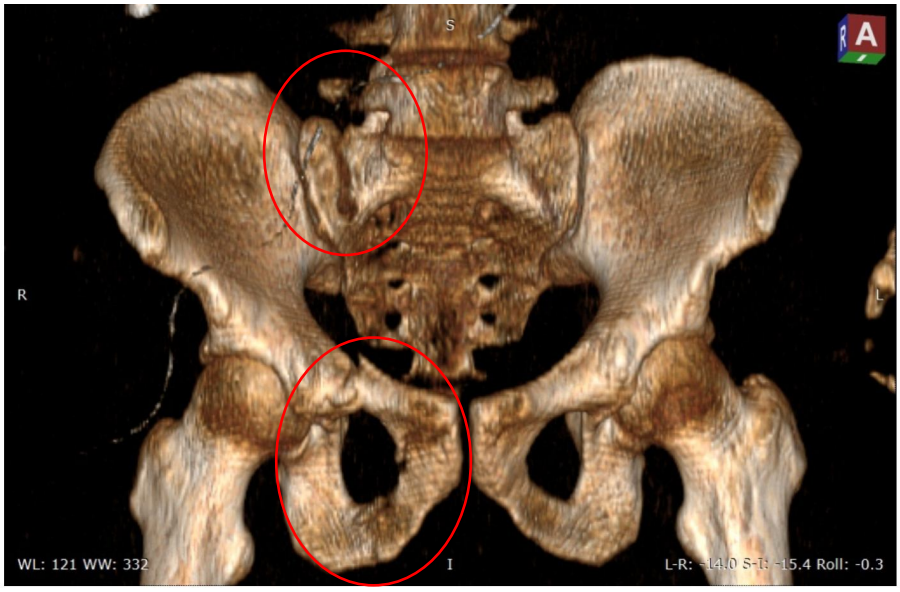

Fotoğraf-169: Künt travmaya bağlı sağ coxa kemiğinde, pubis ve iskion-pubis kırığı, sakrum sağ ala kırığı ve L5 transverse process kırılma-ayrılma bulguları (Vaka 23-Yüksekten düşme).

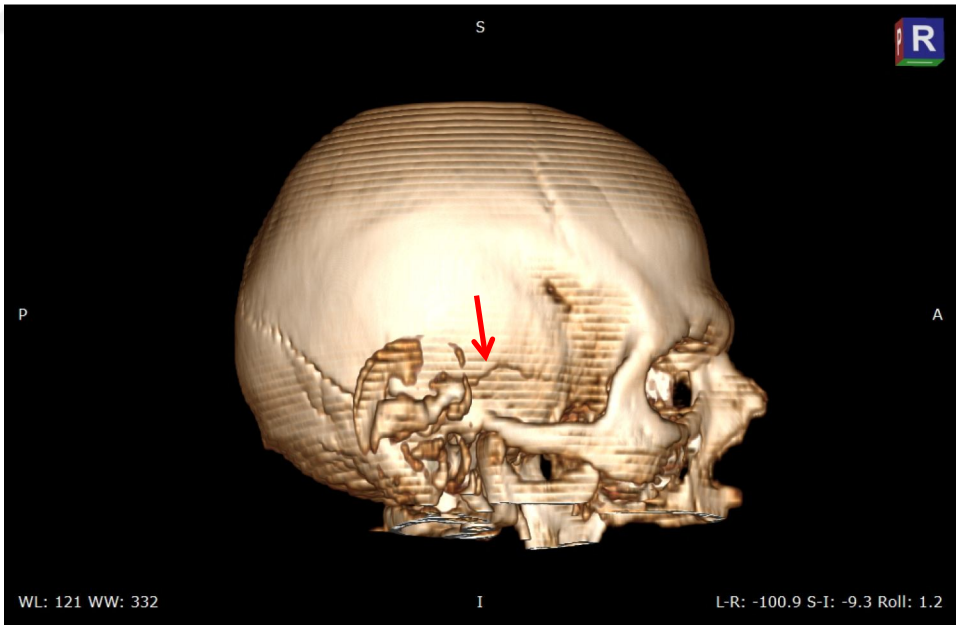

Fotoğraf-170: Künt travmaya bağlı sağ temporalde kırık bulgusu (Vaka 24-Bisikletli iken araba çarpması).

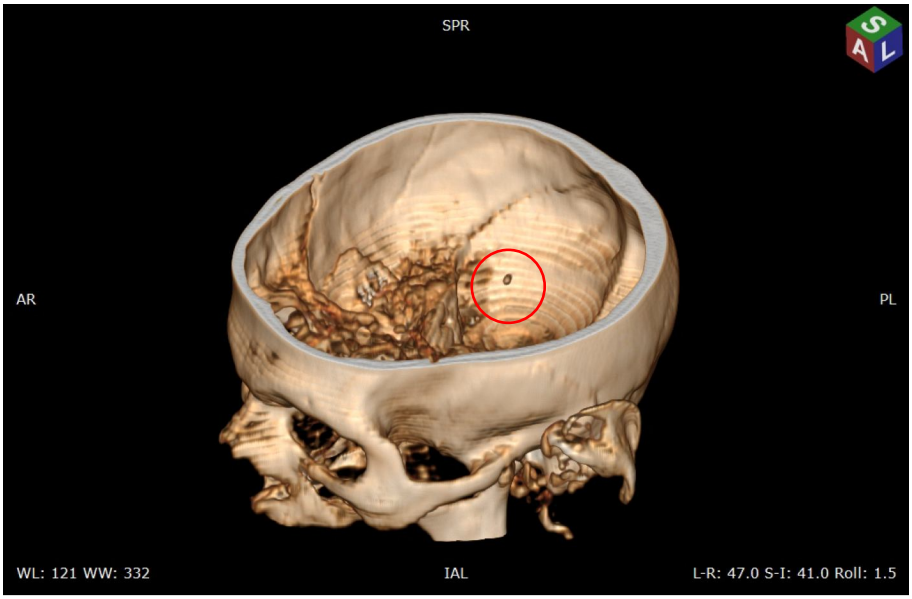

Fotoğraf-171: Sağ temporal kırığının inferior görünümü ve kafatası içinde kemik parçası bulgusu (Vaka 24- Bisikletli iken araba çarpması).

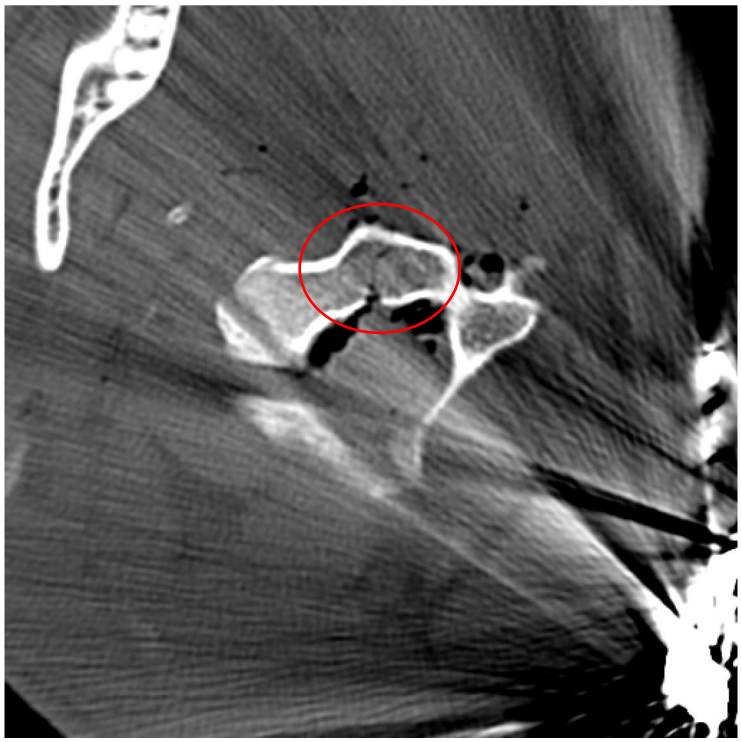

Fotoğraf-172: Axis vertebra laminasında künt travmaya bağlı kırık bulgusu (Vaka 25-İp ile ası eylemi).

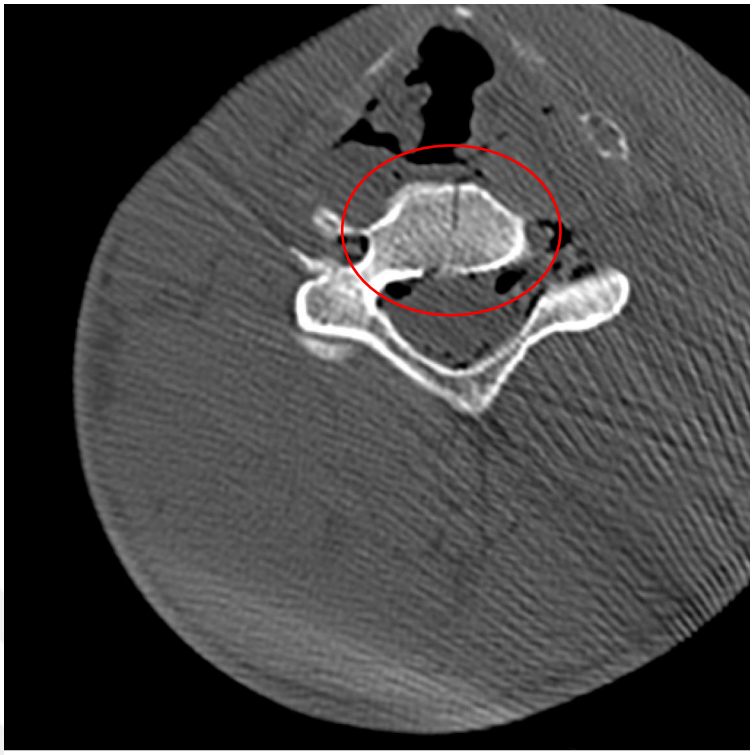

Fotoğraf-173: Künt travmaya bağlı C5 korpus kırığı (Vaka 25-İp ile ası eylemi).

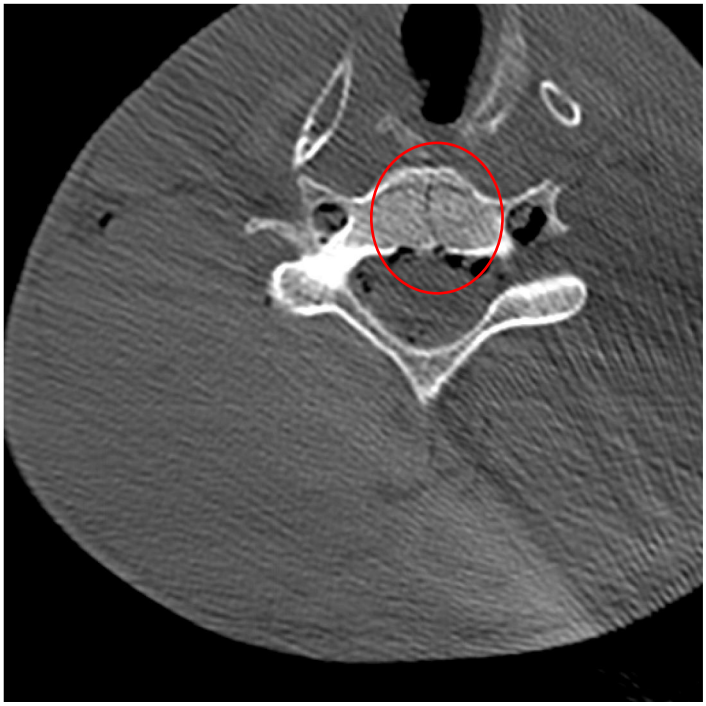

Fotoğraf-174: Künt travmaya bağlı C6 vertebra korpus kırığı (Vaka 25-İp ile ası eylemi).

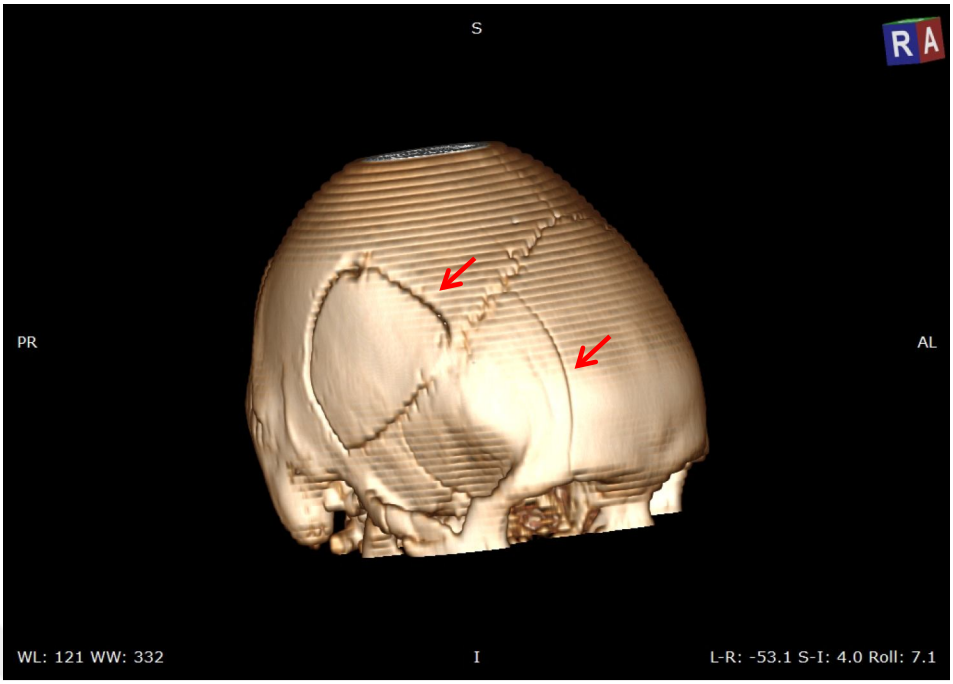

Fotoğraf-175: Yüksekten düşmeye bağlı sağ parietal-temporal, frontal kemiklerinde lineer kırık bulguları (Vaka 26-Yüksekten düşme).

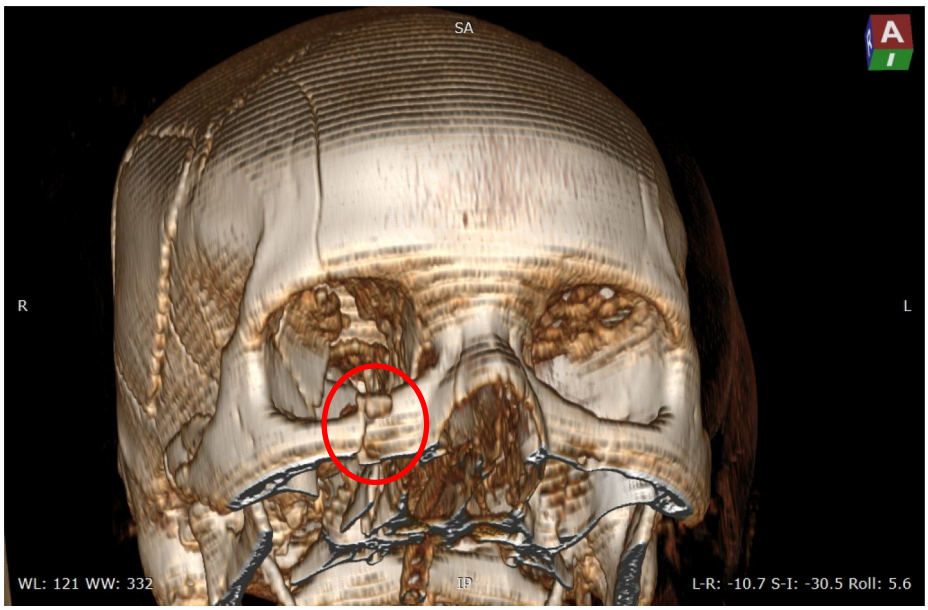

Fotoğraf-176: Sağ zigomatik kemiğinde parçalı kırık bulgusu (Vaka 26-Yüksekten düşme).

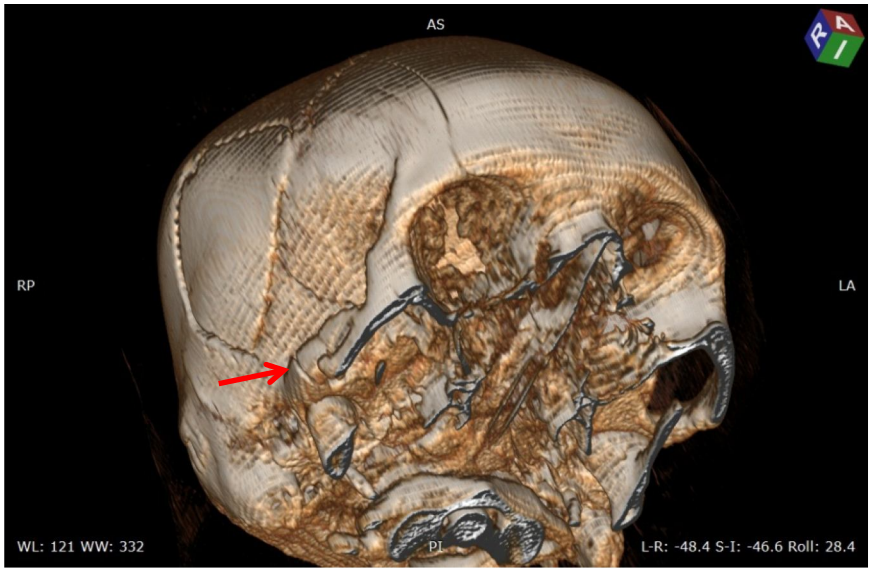

Fotoğra-177: Sağ zigomatik uzantıda künt kırık bulgusu (Vaka 26-Yüksekten düşme).

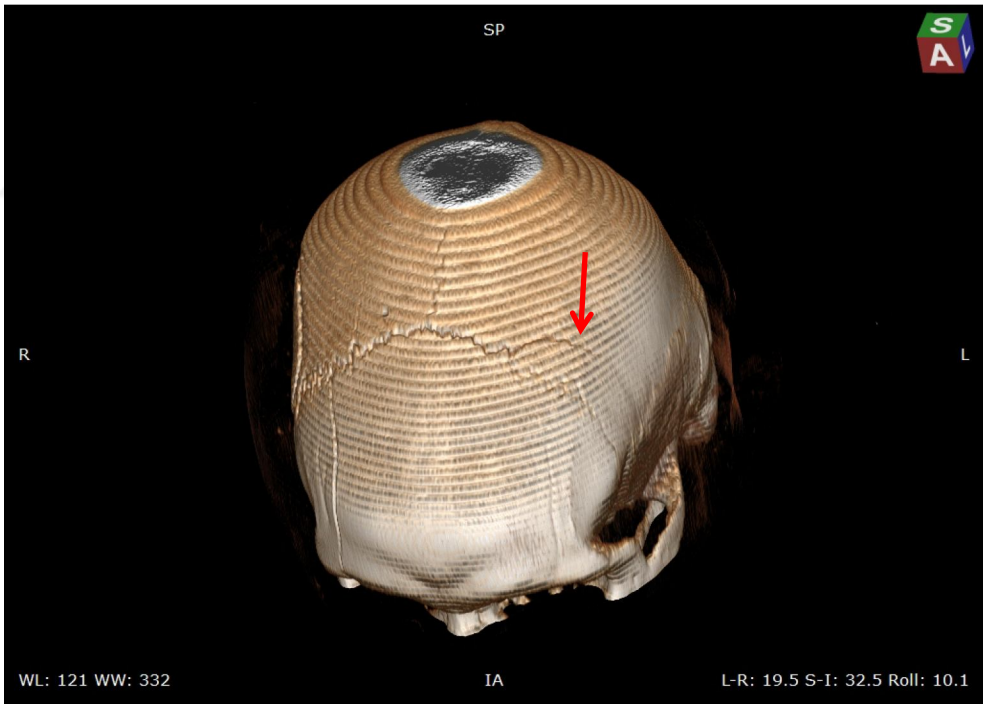

Fotoğraf-178: Sol parietalde künt travma kırığı bulgusu (Vaka 26-Yüksekten düşme).

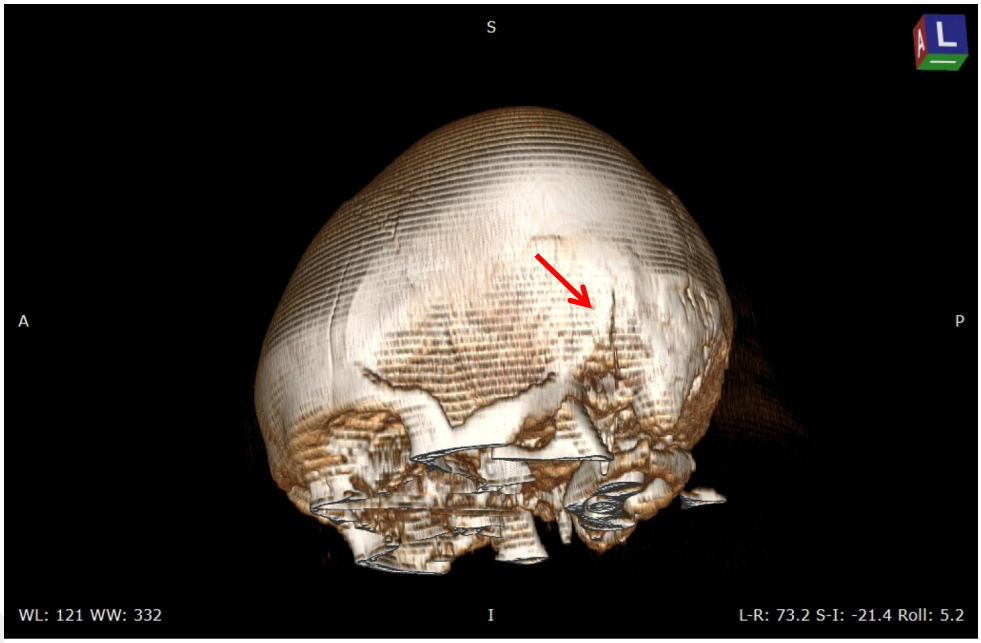

Fotoğraf-179: Sol temporalde künt travma kırığı bulgusu (Vaka 26-Yüksekten düşme).

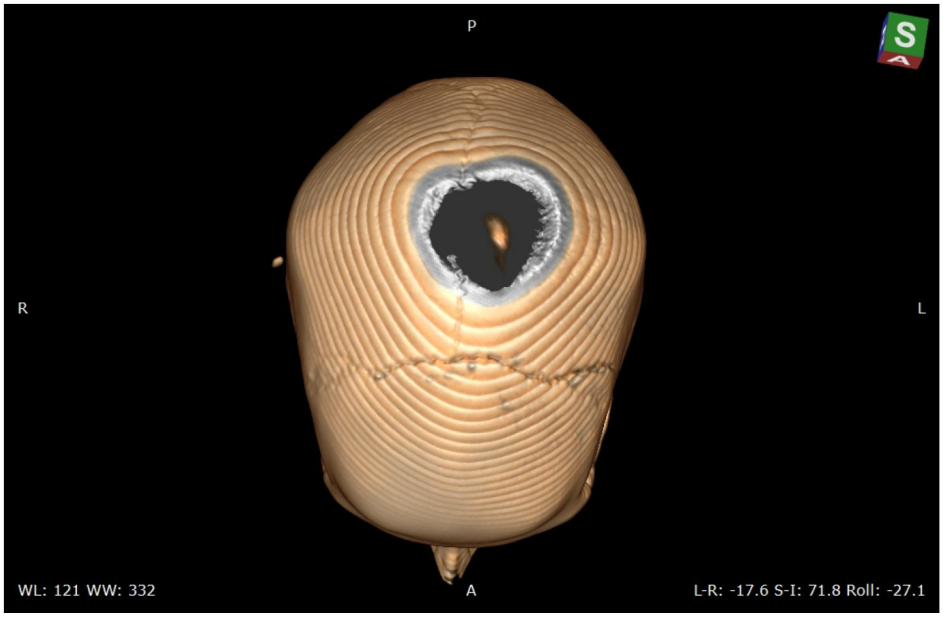

Fotoğraf-180: Künt travmaya bağlı koronal sütur ayrılması (Vaka 28-Araba kazası).

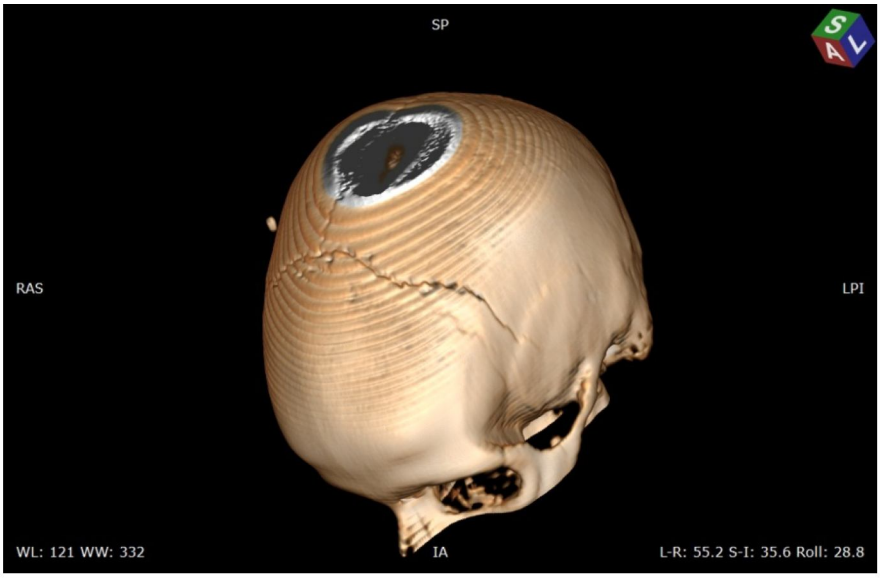

Fotoğraf-181: Sol parietal ve temporalde künt travmaya bağlı lineer kırık bulgusu (Vaka 28-Araba kazası).

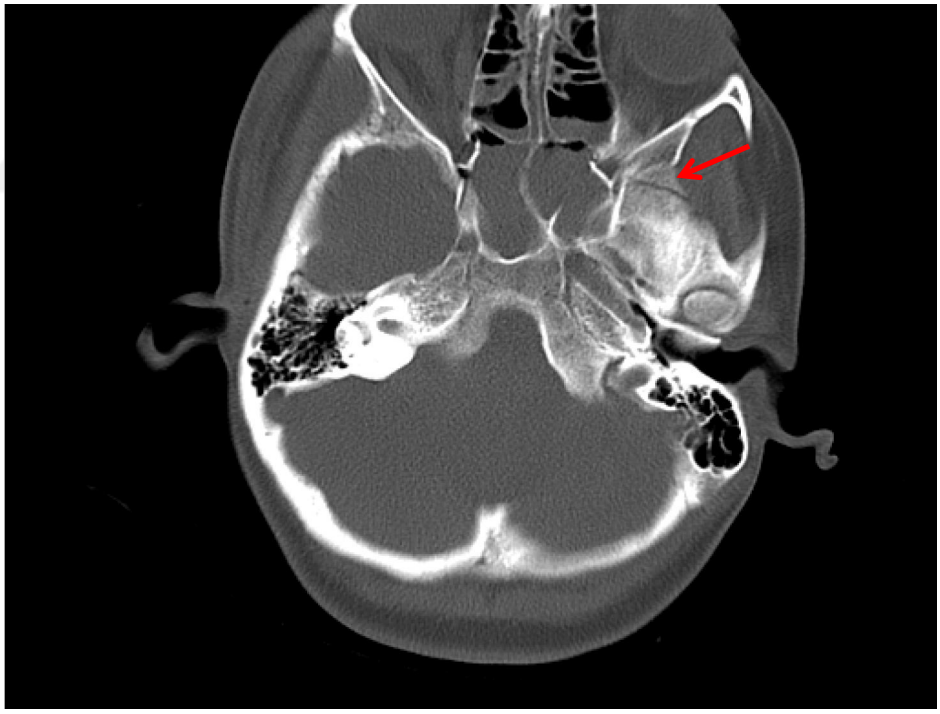

Fotoğraf-182: Sol inferior spheniod bölgesinde künt travmaya bağlı lineer kırık (Vaka 28-Araba kazası).

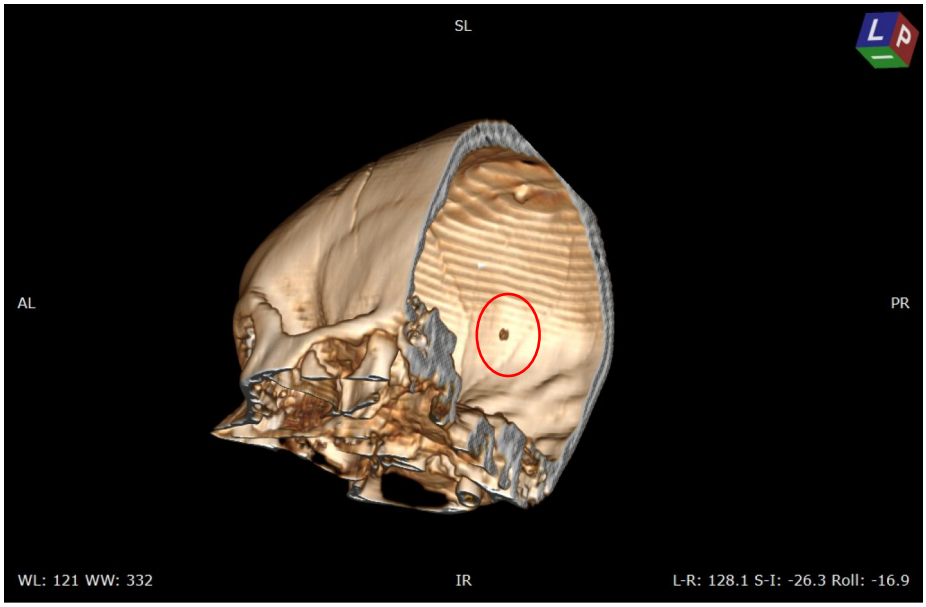

Fotoğraf-183: Kafatası içerisinde küçük kemik parçası bulgusu (Vaka 28-Araba kazası).

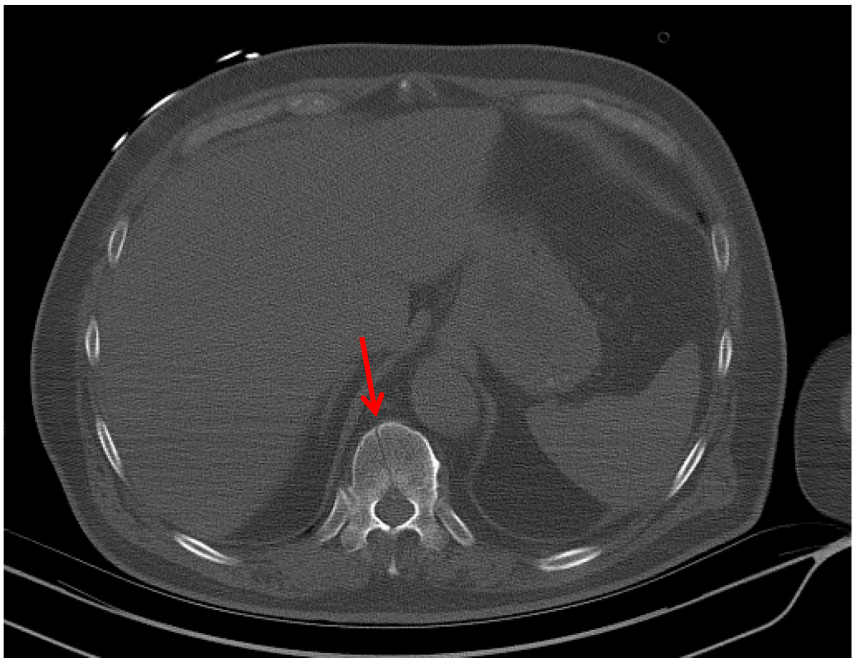

Fotoğraf-184: Torasik vertebra korpusunda künt travma kırığı bulgusu (Vaka 29-Araba kazası).

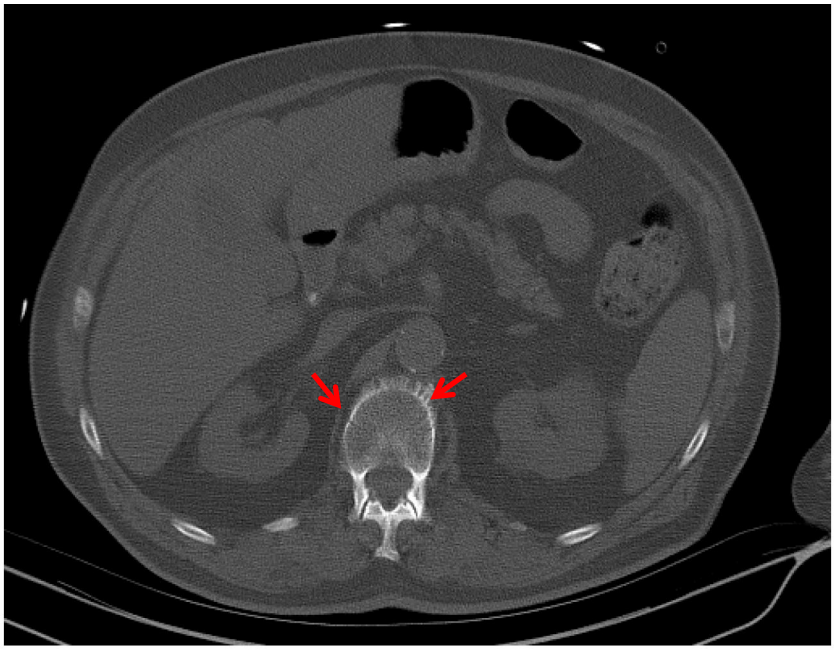

Fotoğraf-185: Torasik vertebra künt korpus kırığı (Vaka 29-Araba kazası).

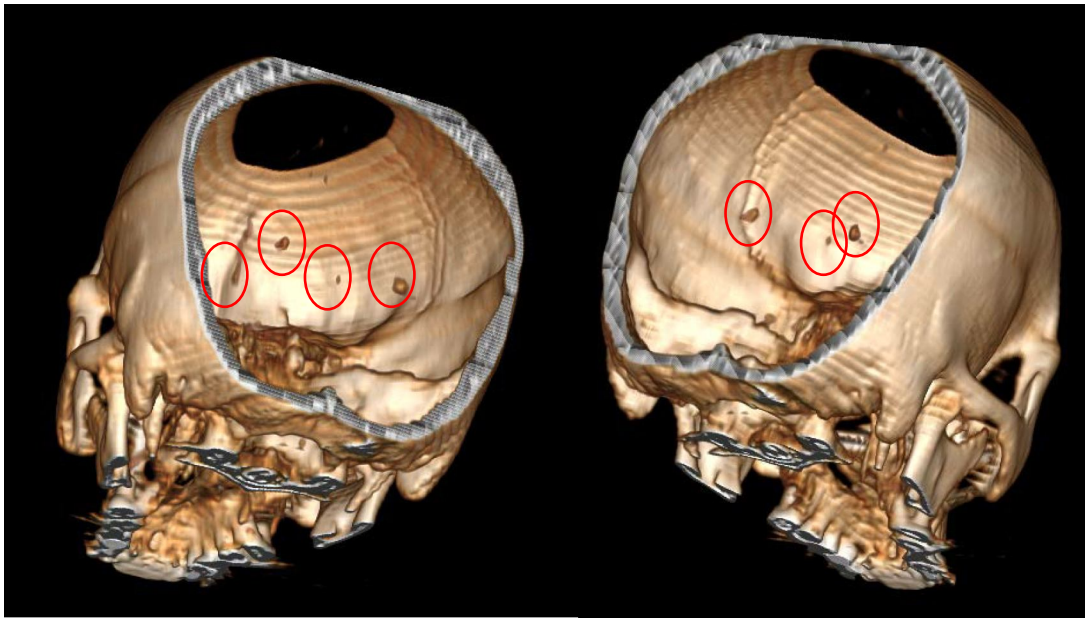

Fotoğraflar-186, 187: Kafatası içerisinde tespit edilen kemik parçacıkları (Vaka 29-Araba kazası).

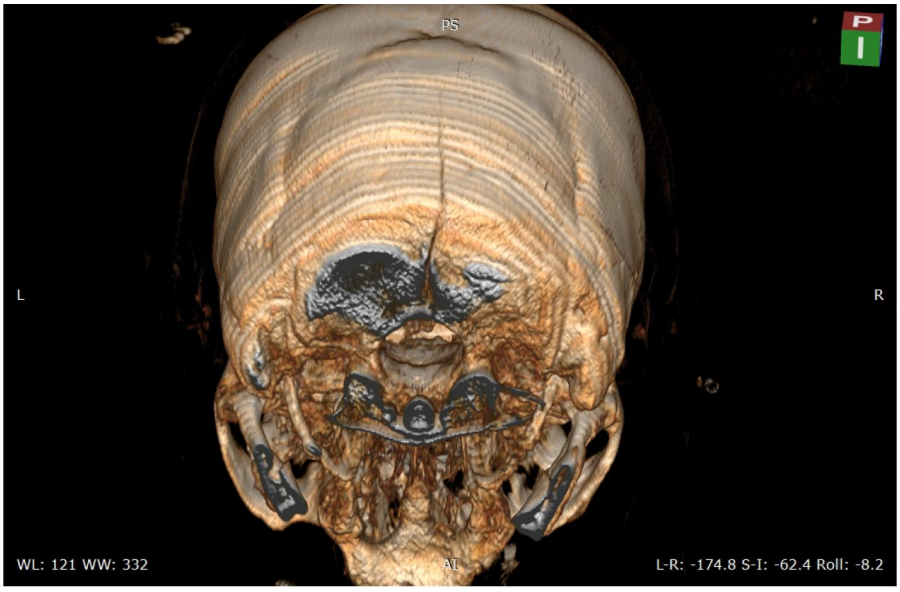

Fotoğraf-188: Künt travmaya bağlı kafatası kaidesi kırığı bulgusu (Vaka 30-Yaya iken ağır vasıta çarpması).



Fotoğraf-189: Nuchal crestten foramen magnuma kadar uzanan kafatası kaidesi kırığı (Vaka 30-Yaya iken ağır vasıta çarpması).



Fotoğraf-190: Künt travmaya bağlı sağ kaburga kırıkları (Vaka 30-Yaya iken ağır vasıta çarpması).



Fotoğraf-191: Künt travmaya bağlı sol kaburga kırıkları (Vaka 30-Yaya iken ağır vasıta çarpması).

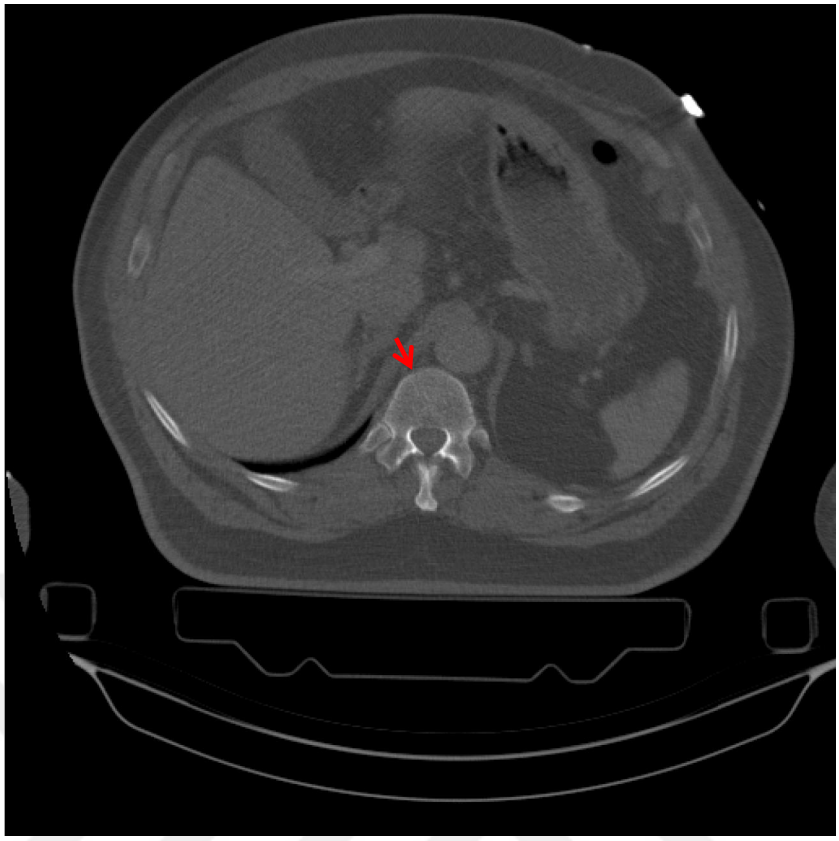

Fotoğraf-192: Torasik vertebra korpusunda künt travmaya bağlı lineer kırık bulgusu (Vaka 30).

2- Tablolar

Tablo 1: Young'ın, dış kuvvet karşısında kemiğin dayanma ölçütü tablosu (Symes S. Et al., 2012).

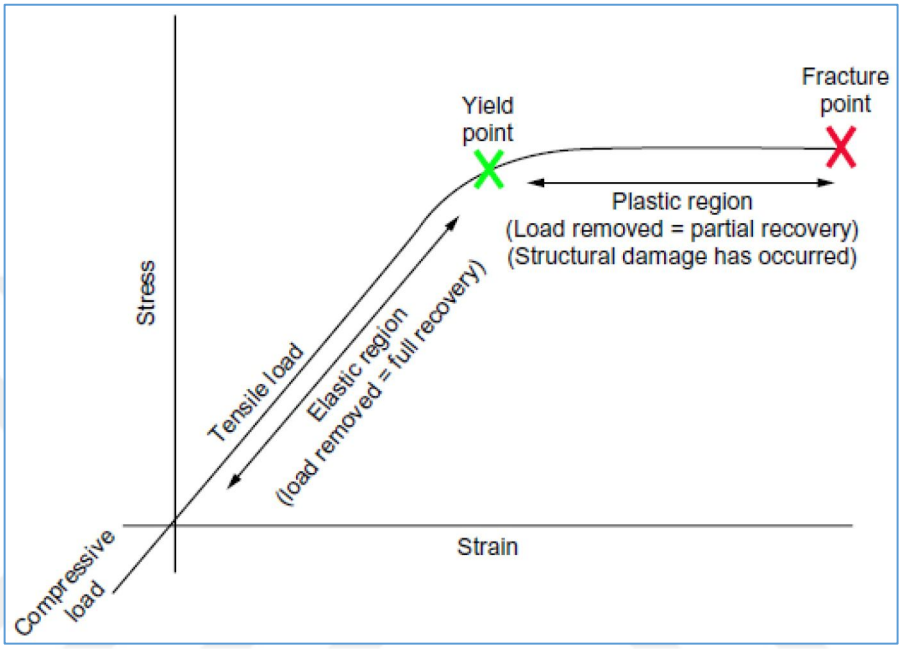

Tablo 2. Vakaların yaş, cinsiyet ve travma demografisi.

Vaka No.	Yaş	Cinsiyet	Travma Sebebi	Travma çeşidi	
1	27	E	Motosiklet kazası	Künt	
2	22	K	Yaya iken araba çarpması	Künt	
3	38	E	Yüksekten düşme	Künt	
4	65	K	Araba kazası	Künt	
5	73	K	Araba kazası	Künt	
6	20	E	Yüksekten düşme	Künt	
7	56	E	Araba kazası	Künt	
8	14	E	Yaya iken araba çarpması	Künt	
9	20	E	Yaya iken araba çarpması	Künt	

10	25	E	Araba kazası	Künt	
11	28	E	Yüksekten Düşme	Künt	
12	29	E	Motosiklet kazası	Künt	
13	49	K	Motosiklet Kazası	Künt	
14	74	E	Yüksekten düşme	Künt	
15	49	E	Yüksekten düşme	Künt	
16	48	E	Araba kazası	Künt	
17	32	E	Yüksekten düşme	Künt	
18	38	E	Motosikleti kazası	Künt	
19	45	E	Silahla vurulma	Ateşli silah	
20	41	K	Silahla vurulma	Ateşli silah	
21	26	K	Araba kazası	Künt	
22	39	E	Yüksekten düşme	Künt	
23	38	E	Yüksekten düşme	Künt	
24	87	E	Bisikletli Kazası	Künt	
25	27	E	İp ile ası eylemi	Künt	
26	24	E	Yüksekten düşme	Künt	
27	52	E	Motosiklet kazası	Künt	
28	22	K	Araba kazası	Künt	
29	86	E	Araba kazası	Künt	
30	60	E	Yaya iken ağır vasıta çarpması	Künt	

Tablo 3: Kafa bölgesinde görülen kırık çeşitlerinin korelasyon tablosu.

		KafaBK	KafatasiKubbesiK	KafatasiKaidesiK	KafatasındaCokmeK	KafatasındaAyrikK
KafaBK	Pearson Correlation	1	,946**	,897**	,904**	,913**
	Sig. (2-tailed)		,000	,000	,000	,000
	N	30	30	30	30	30
KafatasiKubbesiK	Pearson Correlation	,946**	1	,860**	,903**	,950**
	Sig. (2-tailed)	,000		,000	,000	,000
	N	30	30	30	30	30
KafatasiKaidesiK	Pearson Correlation	,897**	,860**	1	,893**	,869**
	Sig. (2-tailed)	,000	,000		,000	,000
	N	30	30	30	30	30
KafatasındaCokmeK	Pearson Correlation	,904**	,903**	,893**	1	,918**
	Sig. (2-tailed)	,000	,000	,000		,000
	N	30	30	30	30	30
KafatasındaAyrikK	Pearson Correlation	,913**	,950**	,869**	,918**	1
	Sig. (2-tailed)	,000	,000	,000	,000	
	N	30	30	30	30	30

**Korelasyon 0.01 düzeyinde anlamlı (2 yönde)

Tablo 4: Göğüs ve bel-karın bölgeleri kırıklarının korelasyon tablosu.

		GogusBK	SirtGogusBOmurlariKT112	BelKarinBOmurlariKL1L5	KaburgaK
GogusBK	Pearson Correlation	1	,721**	,757**	,965**
	Sig. (2-tailed)		,000	,000	,000
	N	30	30	30	30
SirtGogusBOmurlariKT112	Pearson Correlation	,721**	1	,866**	,724**
	Sig. (2-tailed)	,000		,000	,000
	N	30	30	30	30
BelKarinBOmurlariKL1L5	Pearson Correlation	,757**	,866**	1	,783**
	Sig. (2-tailed)	,000	,000		,000
	N	30	30	30	30
KaburgaK	Pearson Correlation	,965**	,724**	,783**	1
	Sig. (2-tailed)	,000	,000	,000	
	N	30	30	30	30

**Korelasyon 0.01 düzeyinde anlamlı (2 yönde)

Tablo 5: Batın-pelvis bölgesi kemik kırıkları koralesyon tablosu.

		PelvisK	BatınPelvisBK	BelKarinBOmurlariKL1L5
PelvisK	Pearson Correlation	1	,959**	,542**
	Sig. (2-tailed)		,000	,002
	N	30	30	30
BatınPelvisBK	Pearson Correlation	,959**	1	,463**
	Sig. (2-tailed)	,000		,010
	N	30	30	30
BelKarinBOmurlariKL1L5	Pearson Correlation	,542**	,463**	1
	Sig. (2-tailed)	,002	,010	
	N	30	30	30

**Korelasyon 0.01 düzeyinde anlamlı (2 yönde)

Tablo 6: Etraf bölgesi kemikleri kırıkları korelasyon tablosu.

		EtrafBK	KollardaK	EllerdeK	BacaklardaK
EtrafBK	Pearson Correlation	1	,849**	,500**	,589**
	Sig. (2-tailed)		,000	,005	,001
	N	30	30	30	30
KollardaK	Pearson Correlation	,849**	1	,458*	,442*
	Sig. (2-tailed)	,000		,011	,014
	N	30	30	30	30
EllerdeK	Pearson Correlation	,500**	,458*	1	-,131
	Sig. (2-tailed)	,005	,011		,491
	N	30	30	30	30
BacaklardaK	Pearson Correlation	,589**	,442*	-,131	1
	Sig. (2-tailed)	,001	,014	,491	
	N	30	30	30	30

**Korelasyon 0.01 düzeyinde anlamlı (2 yönde)
*Korelasyon 0.05 düzeyinde anlamlı (2 yönde)

Tablo 7: Künt travma kırık özelliklerinin korelasyon tablosu.

		LineerK	ParcaliCokluK	CokmeK	AcikAyrikK	KopmaK
LineerK	Pearson Correlation	1	,304	,482**	,352	,421*
	Sig. (2-tailed)		,102	,007	,056	,021
	N	30	30	30	30	30
ParcaliCokluK	Pearson Correlation	,304	1	,753**	,895**	,768**
	Sig. (2-tailed)	,102		,000	,000	,000
	N	30	30	30	30	30
CokmeK	Pearson Correlation	,482**	,753**	1	,707**	,554**
	Sig. (2-tailed)	,007	,000		,000	,002
	N	30	30	30	30	30
AcikAyrikK	Pearson Correlation	,352	,895**	,707**	1	,694**
	Sig. (2-tailed)	,056	,000	,000		,000
	N	30	30	30	30	30
KopmaK	Pearson Correlation	,421*	,768**	,554**	,694**	1
	Sig. (2-tailed)	,021	,000	,002	,000	
	N	30	30	30	30	30

**Korelasyon 0.01 düzeyinde anlamlı (2 yönde)
*Korelasyon 0.05 düzeyinde anlamlı (2 yönde)

Tablo 8: Ateşli Silah Travması kırık özelliklerinin korelasyonu tablosu.

		GirisCikisDeliGi	LineerK	KonsantrikK	ParcaliCokluK	AcikAyrikK
GirisCikisDeligi	Pearson Correlation	1	,680**	1,000**	,691**	,671**
	Sig. (2-tailed)		,000	,000	,000	,000
	N	30	30	30	30	30
LineerK	Pearson Correlation	,680**	1	,680**	,304	,352
	Sig. (2-tailed)	,000		,000	,102	,056
	N	30	30	30	30	30
KonsantrikK	Pearson Correlation	1,000**	,680**	1	,691**	,671**
	Sig. (2-tailed)	,000	,000		,000	,000
	N	30	30	30	30	30
ParcaliCokluK	Pearson Correlation	,691**	,304	,691**	1	,895**
	Sig. (2-tailed)	,000	,102	,000		,000
	N	30	30	30	30	30
AcikAyrikK	Pearson Correlation	,671**	,352	,671**	,895**	1
	Sig. (2-tailed)	,000	,056	,000	,000	
	N	30	30	30	30	30

**Korelasyon 0.01 düzeyinde anlamlı (2 yönde)

Tablo 9: Tez çalışmasındaki en yüksek pozitif ve en yüksek negatif ilişkileri gösteren olgular tablosu.

		KuntT	GirisCikisDeliGi	KonsantrikK
KuntT	Pearson Correlation	1	-,730**	-,730**
	Sig. (2-tailed)		,000	,000
	N	30	30	30
GirisCikisDeligi	Pearson Correlation	-,730**	1	1,000**
	Sig. (2-tailed)	,000		,000
	N	30	30	30
KonsantrikK	Pearson Correlation	-,730**	1,000**	1
	Sig. (2-tailed)	,000	,000	
	N	30	30	30

**Korelasyon 0.01 düzeyinde anlamlı (2 yönde)

Tablo 10. Travma çeşidi tespiti açısından, adli antropolojik analiz ve adli otopsi bulgularının karşılaştırılması.

Travma çeşidi bulguları karşılaştırma tablosu		
Vaka	**Adli Antropolojik Bulgu**	**Adli Otopsi Bulgusu**
1	Künt	Künt
2	Künt	Künt
3	Künt	Künt
4	Künt	Künt
5	Künt	Künt
6	Künt	Künt
7	Künt	Künt
8	Künt	Künt
9	Künt	Künt
10	BT verileri yetersiz olduğundan tespit edilemedi.	Künt
11	Künt	Künt
12	Künt	Künt
13	Künt	Künt
14	Künt	Künt
15	Künt	Künt
16	Künt	Künt
17	Künt	Künt
18	Künt	Künt
19	Ateşli silah	Ateşli silah
20	Ateşli silah	Ateşli silah
21	Künt	Künt
22	Künt	Künt
23	Künt	Künt
24	Künt	Künt
25	Künt	Ası eylemi sonucu oluşan solunum yolları kapanması ve gelişen asfiksi (havasızlık)
26	Künt	Künt
27	Kemikler üzerinde tespit edilen bir travma bulgusu bulunmamaktadır.	Pulmoner emboli
28	Künt	Künt
29	Künt	Künt
30	Künt	Künt

Tablo 11: Adli antropolojik analizlere göre ölüm sebebi tahminleri ile adli otopsi raporları karşılaştırma tablosu.

Vaka	Adli Antropolojik Analizlere Göre Ölüm Sebebi Tahmini	Adli Otopsi Raporuna Göre Ölüm Sebebi
1	Künt göğüs travmasına bağlı çoklu kaburga kırıkları, omurga kırıkları (göğüs-karın bölgesi), etraf bölgesi kırıklarına bağlı olduğu tahmin edilmektedir.	Künt kafa, göğüs ve karın travması sonucu gelişen kafa ve kaburga kemikleri kırıkları, beyin kanaması, iç organ (sağ akciğer ve dalak) ve iç kanama.
2	Künt göğüs travmasına bağlı çoklu kaburga kırıkları ile birlikte batın-pelvis bölgesi kırıklarına bağlı olduğu tahmin edilmektedir.	Künt kafa, göğüs ve batın tarvması sonucu oluşan, beyin kanaması (subdural ve sabaraknoidal), çoklu kaburga kırkları, iç organ yaralanması (her iki akciğer, karaciğer,dalak) ve iç kanama (göğüs-karın boşlukları).
3	Künt travmaya bağlı kafatası kırıkları ve omurga (göğüs-karın bölgesi) kırıklarına bağlı olduğu tahmin edilmektedir.	Künt kafa, göğüs ve karın travması sonucu oluşan kafa kemikleri kırığı, beyin kanaması, iç organ yaralanması (her iki akciğer).
4	Künt travmaya bağlı göğüs bölgesinde çoklu kaburga kırıkları ve etraf bölgesi kırıklarına bağlı olduğu düşünülmektedir.	Künt göğüs ve karın travması sonucu gelişen çoklu kaburga kırıkları, iç organ (her iki akciğer, karaciğer) yaralanması ve iç kanama (iki taraflı hemotoraks, batın ve pelvis içi kanama)
5	Künt travmaya bağlı çoklu kaburga kırıkları ve pelvis kırıklarına bağlı olduğu tahmin edilmektedir. *Kafatasında kırık bulgusu yoktur, fakat BT görüntülerinde kafatası içerisinde tespit edilen minik kemik parçaları muhtemel kafa travmasına işaret etmektedir.*	Künt kafa, göğüs ve karın travması sonucu gelişen çoklu kaburga kemikleri ve pelvis kemikleri kırıkları, beyin kanaması (subaraknoidal), iç organ (sol akciğer, karaciğer) yaralanması ve iç kanama (iki taraflı hemotoraks, batın içi ve pelvis içi kanama)
6	Künt travmaya bağlı kafatası kırıklarına bağlı olduğu tahmin edilmektedir.	Künt kafa ve göğüs travması sonucu gelişen kafa kemikleri parçalı kırıkları, beyin kanaması ve doku hasarı ile iç organ yaralanması (her iki akciğer)
7	Künt travmaya bağlı göğüs bölgesinde çoklu kaburga kırıkları, batın-pelvis kırıkları ve etraf bölgesi çoklu kırıklarına bağlı olduğu tahmin edilmektedir.	Künt göğüs ve karın ile pelvis travması sonucu oluşan çoklu kaburga kemikleri kırıkları, pelvis kırıkları, iç organ yaralanması (sol akciğer, dalak, karaciğer ve mesenter)
8	BT görüntüleri yetersiz olduğundan tahmin yapılmadı.	Künt kafa ve göğüs travması sonucu gelişen kafa kemiği kırığı, beyin kanaması ve beyin ödemi, çoklu kaburga kemikleri kırıkları, iç organ (her iki akciğer).
9	Künt travmaya bağlı kafatası, göğüs (kaburga-omurga) ve pelvis kırıklarına bağlı olduğu tahmin edilmektedir.	Künt kafa, göğüs ve karın ile pelvis travması sonucu oluşan parçalı kafa kemikleri kırıkları, beyin kanaması ve beyin doku hasarı, iç organ yaralanması (her iki akciğer) ve iç kanama (karın ön,arka duvar ,pelvis içi)
10	BT görüntüleri yetersiz olduğundan tahmin yapılmadı.	Künt kafa, göğüs ve göğüs travması sonucu oluşan beyin kanaması ile iç organ yaralanması (akciğerler ve dalak) ve iç kanama (göğüs ve karın boşluklarına).
11	Künt travmaya bağlı kafatası bölgesi kırıkları, göğüs (kaburga-omurga-skapula) bölgesi kırıkları ve etraf bölgesi kırıklarına bağlı olduğu tahmin edilmektedir.	Künt kafa, göğüs ve karın travması sonucu gelişen kafa ve kaburga kemikleri kırıkları, beyin kanaması, iç organ (sağ akciğer ve dalak) ve iç kanama.
12	Künt travmaya bağlı göğüs ve karın bölgesi kemikleri kırıkları, pelvis-batın bölgesi çoklu kırıklarına bağlı olduğu tahmin edilmektedir.	Künt göğüs ve karın ile pelvis travması sonucu oluşan sol ön kol amputasyonu (büyük damar yaralanması), pelvis kırıkları,iç organ yaralanması(sağ akciğer, dalak, karaciğer)
13	Künt travmaya bağlı kafa ve göğüs (kaburga) kırıkları ile etraf bölgesi kırıklarına bağlı olduğu tahmin edilmektedir.	Genel vücut travması (künt kafa, göğüs, karın ve ekstremite travması) sonucu oluşan çoklu kaburga ve uzun kemik kırıkları ve beyin ödemi
14	Künt travmaya bağlı göğüs bölgesi (kaburga-sternum) ve omurga (L1-L5) çoklu kırıklarına bağlı olduğu tahmin edilmektedir.	Künt göğüs travması sonucu gelişen çoklu kaburga kemikleri ve sternum kemiği kırığı ile iç organ yaralanması ve iç kanama

15	Künt travmaya bağlı kafa kırıkları ve göğüs bölgesi (skapula-klavikula) kırıklarına bağlı olduğu tahmin edilmektedir.	Künt kafa ve göğüs travması sonucu gelişen kafa kemikleri kırıkları, beyin kanaması, beyin doku yaralanması ve beyin ödemi
16	Künt travmaya bağlı omurga bölgesi (bel-karın bölgesi) kırıklarına bağlı olduğu tahmin edilmektedir.	Künt kafa, göğüs ve karın travması sonucu gelişen beyin kanaması, iç organ (her iki akciğer ve dalak) ve büyük damar yaralanması, iç (batın içi) ve dış kanama.
17	Künt travmaya bağlı, kafa, göğüs ve omurga (bel-karın) bölgesi kırıklarına bağlı olduğu tahmin edilmektedir.	Kün kafa, göğüs ve karın travması sonucu gelişen kafa kemikleri kırıkları, beyin kanamaları ve beyin doku yaralanması, iç organ (her iki akciğer, beyin, karaciğer ve dalak) ve iç (batın içi) kanama
18	Künt travmaya bağlı çoklu kafatası kırıklarına bağlı olduğu tahmin edilmektedir.	Künt kafa travması sonucu gelişen kafa kemikleri kırıkları, beyin doku yaralanması ve beyin kanaması
19	Ateşli silah travmasına bağlı, bir adet giriş ve çıkış deliği bulgusuna bağlı olduğu tahmin edilmektedir.	Kişinin vücudunda 1 adet ASMÇ giriş ve çıkış yarsı olup tek başına öldürücü niteliktedir. Bitişik atış.
20	Ateşli silah travmasına bağlı, kafatasında tespit edilen 1 giriş-çıkış deliği ve göğüs bölgesinde (T4) tespit edilen 1 giriş-çıkış deliğine bağlı olduğu tahmin edilmektedir. Sakrum bölgesinde vücutta mevcut halde tespit edilen 1 mermi çekirdeği mevcuttur (min. 3).	Ateşli silah yaralanması sonucu oluşan, kafa kemikleri kırıkları, beyin doku yaralanması, iç organ yaralanması (sağ akciğer, uterus ve kolon) ve iç kanama (göğüs sağ boşluğuna) (min.5)
21	Künt travmaya bağlı kafa, göğüs, omurga (karın bölgesi), pelvis-batın bölgesi ve etraf bölgesinde tespit edilen çoklu kırıklara bağlı olduğu tahmin edilmektedir.	Künt kafa, göğüs ve karın travması sonucu gelişen kafa kemikleri kırıkları, beyin doku yaralanması ve kanaması, iç organ yaralanması (her iki akciğer, karaciğer, mesenter) ve iç kanama (göğüs boşluklarına)
22	Künt travmaya bağlı kafatası kırıklarına bağlı olduğu tahmin edilmektedir.	Künt kafa travması sonucu gelişen kafa kemikleri kırıkları, beyin doku yaralanması ve beyin kanaması
23	Künt travmaya bağlı omurga (karın bölgesi) ve batın-pelvis bölgesi kırıklarına bağlı olduğu tahmin edilmektedir. *Kafatasında kırık bulgusu yoktur, fakat BT görüntülerinde kafatası içerisinde tespit edilen minik kemik parçaları muhtemel kafa travmasına işaret etmektedir.*	Künt kafa, göğüs ve karın travması sonucu gelişen kafa kemikleri kırıkları, beyin doku yaralanması ve beyin kanaması, iç organ yaralanması (her iki akciğer ve karaciğer) ve pnomotoraks
24	Künt travmaya bağlı kafatası kırıklarına bağlı olduğu tahmin edilmektedir.	Künt kafa travması sonucu gelişen kafa kemikleri kırıkları ve beyin kanaması
25	Ası eylemi sonucu meydana gelen künt travmaya bağlı boyun kırıklarına bağlı olduğu tahmin edilmektedir.	ası eylemi sonucu oluşan solunum yolları kapanması ve gelişen asfiksi (havasızlık)
26	Künt travmaya bağlı kafatası kırıklarına bağlı olduğu tahmin edilmektedir.	Künt kafa, göğüs ve karın travması sonucu gelişen kafa kemikleri kırıkları, beyin kanaması, beyin doku yaralanması, iç organ yaralanması (akciğerler ve karaciğer)
27	Kemikler üzerinde tespit edilen bir travma bulgusu yoktur. Ölüm sebebinin kemik kırıklarına bağlı olmadığı tahmin edilmektedir.	Pulmoner emboli
28	Künt travmaya bağlı kafatası kırıklarına bağlı olduğu tahmin edilmektedir.	künt kafa ve göğüs travması sonucu gelişen kafa kemikleri kırıkları, beyin kanaması ve beyin ödemi
29	Künt travmaya bağlı omurga kırıkları bağlı olduğu tahmin edilmektedir. *Kafatasında kırık bulgusu yoktur, fakat BT görüntülerinde kafatası içerisinde tespit edilen minik kemik parçaları muhtemel kafa travmasına işaret etmektedir.*	Künt kafa travması sonucu gelişen beyin kanamaları (subdural ve subaraknoidal)
30	Künt travmaya bağlı kafatası kırıkları, göğüs bölgesinde çoklu kaburga-omurga kırıklarına bağlı olduğu tahmin edilmektedir.	Künt kafa ve göğüs travması sonucu gelişen kafa kemiği kırıkları, beyin kanaması, çoklu kaburga kemikleri kırıkları

Tablo 12: Bireylerin BT verilerinden incelenen kemik sayısı ve tespit edilen kırık sayısı tablosu.

Vaka No.	BT'de mevcut-incelenen kemik sayısı	Tespit edilen kırık kemik sayısı
1	63	36
2	63	14
3	50	3
4	63	16
5	63	12
6	63	1
7	63	13
8	17	1
9	63	18
10	5	0
11	63	7
12	63	33
13	63	4
14	63	30
15	59	3
16	60	4
17	63	4
18	63	1
19	2	1
20	63	2
21	63	16
22	63	1
23	63	3
24	61	1
25	8	3
26	2	1
27	61	0
28	63	1
29	58	2
30	63	11
Toplam:	**1580**	**242**

3- Grafikler

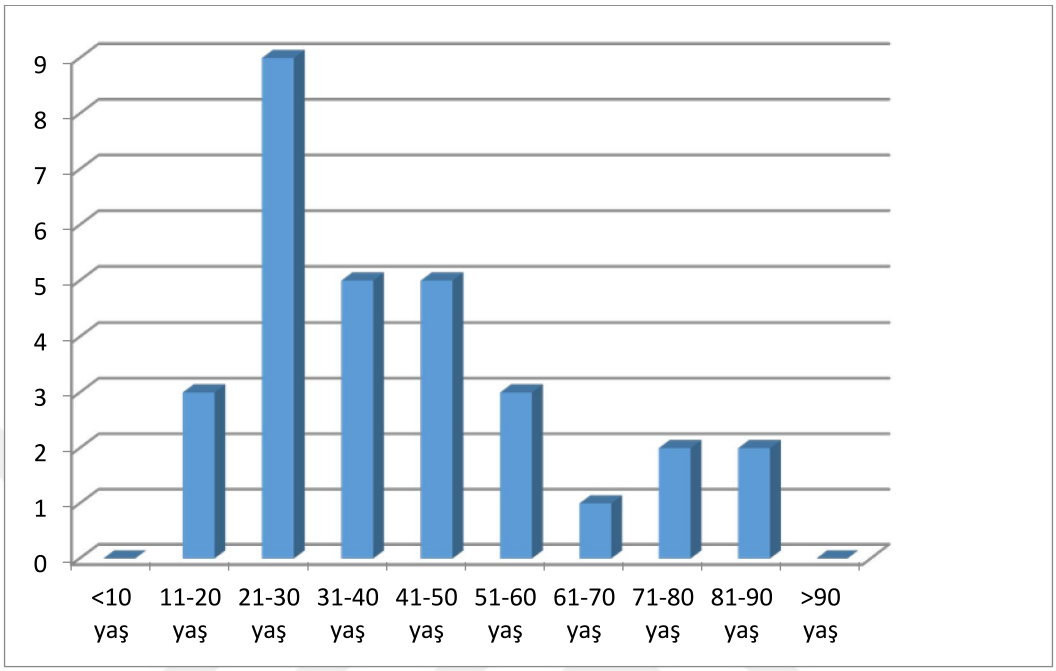

Grafik 1: Ölüm olgularının yaş demografisi.

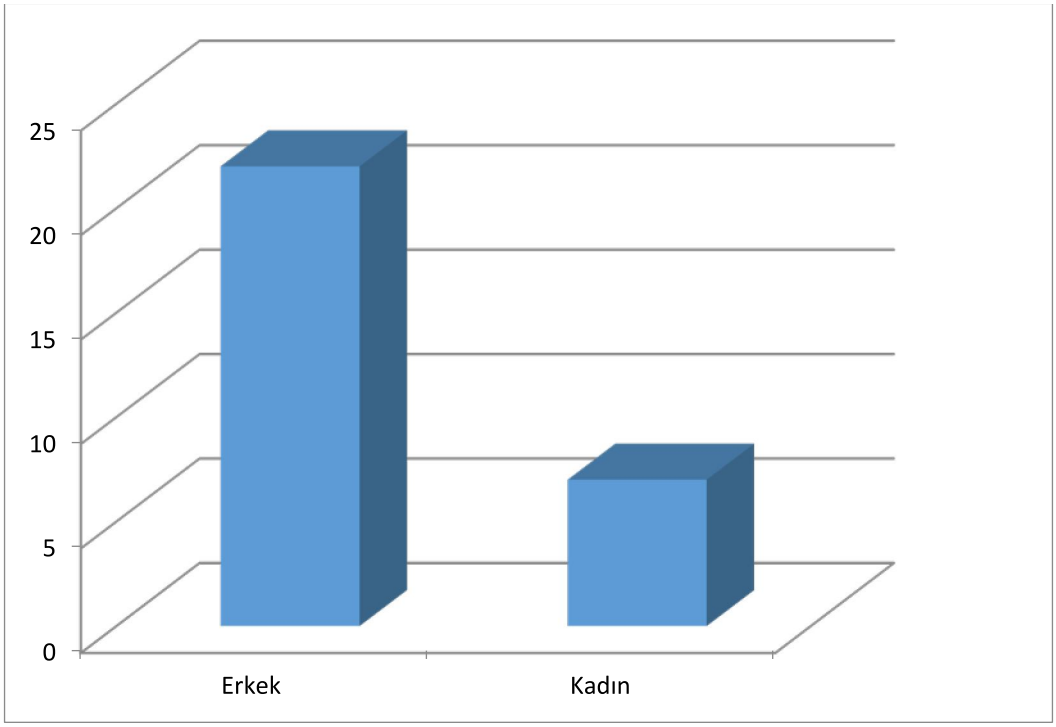

Grafik 2: Ölümlerin cinsiyete göre dağılımı.

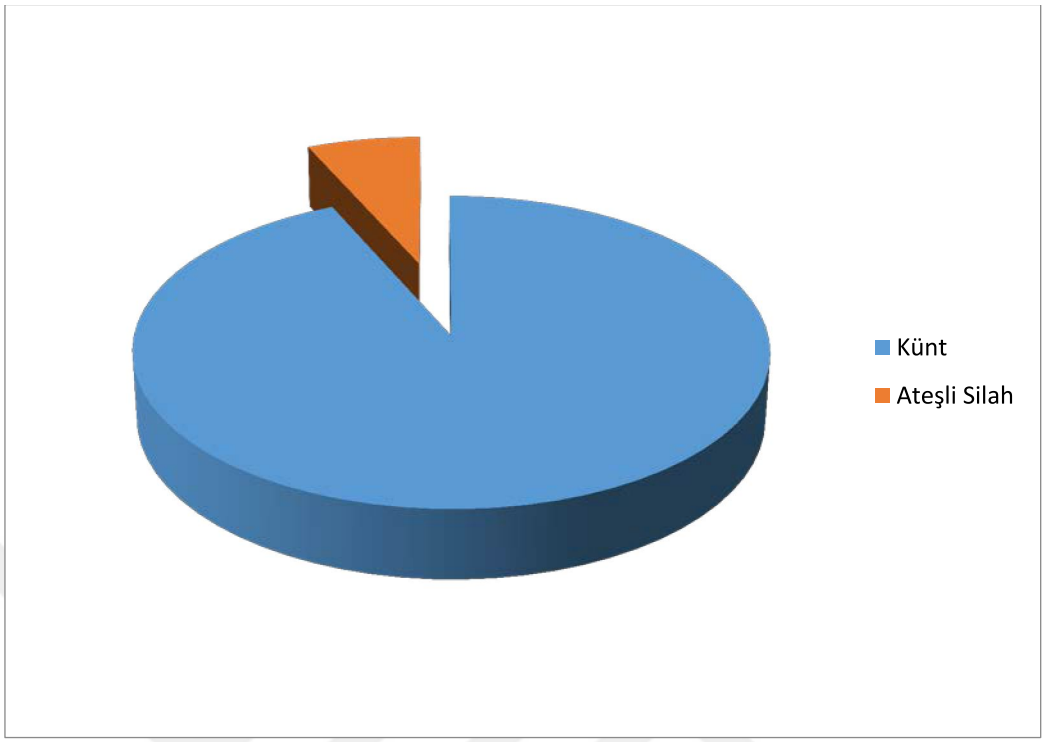

Grafik 3. Vakaların travma çeşidine göre dağılımı.

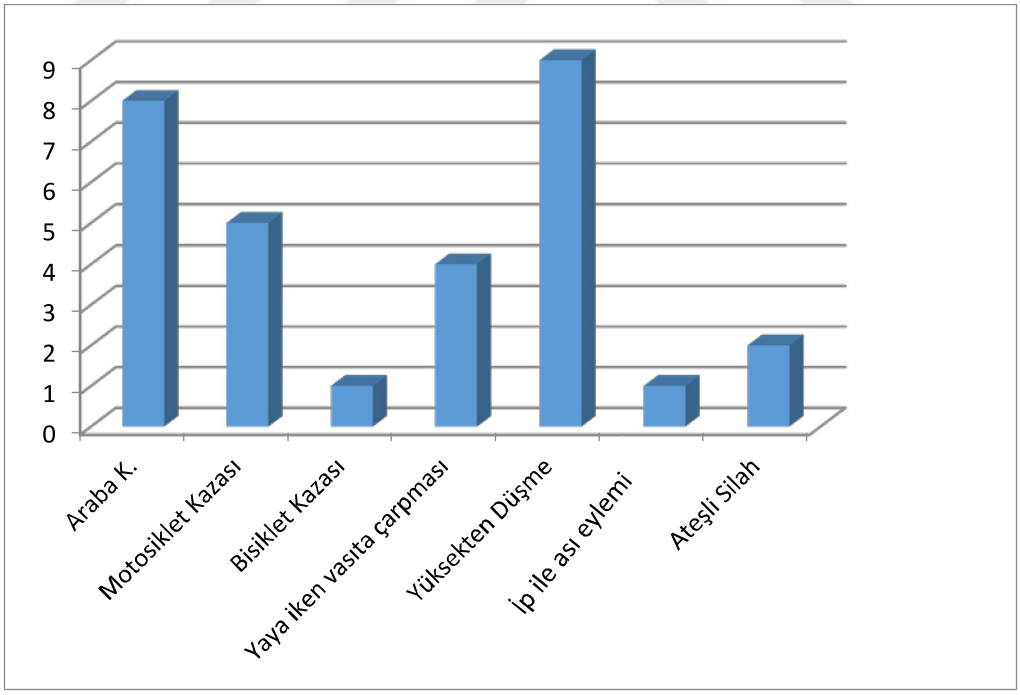

Grafik 4: Ölüm olgularının ölüm nedenine göre dağılımı.

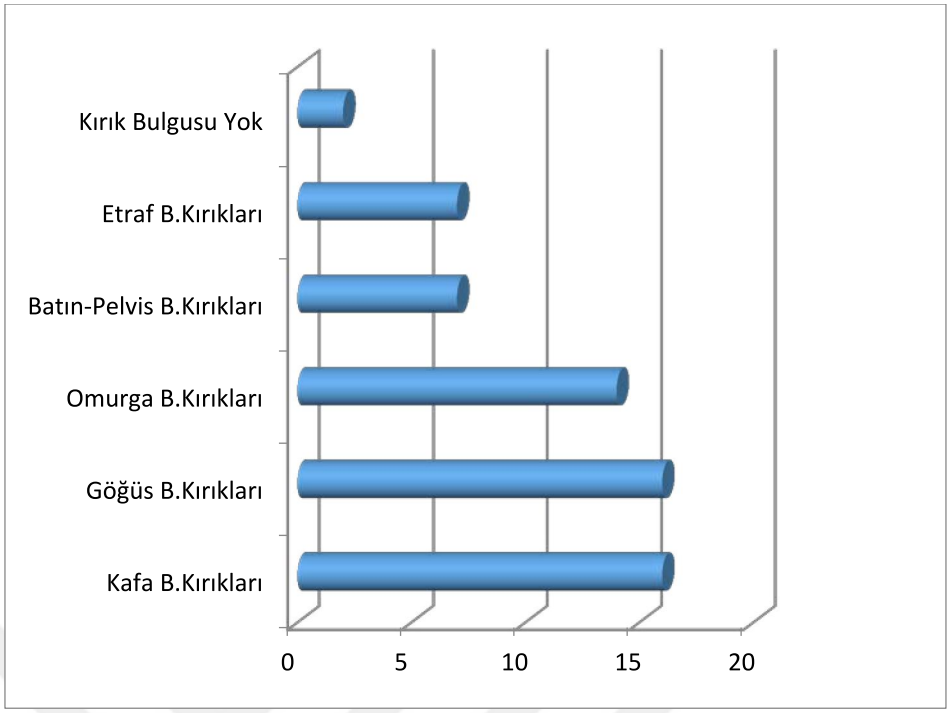

Grafik 5: Vücut bölgelerine göre kırık görülme sıklığı dağılımı.

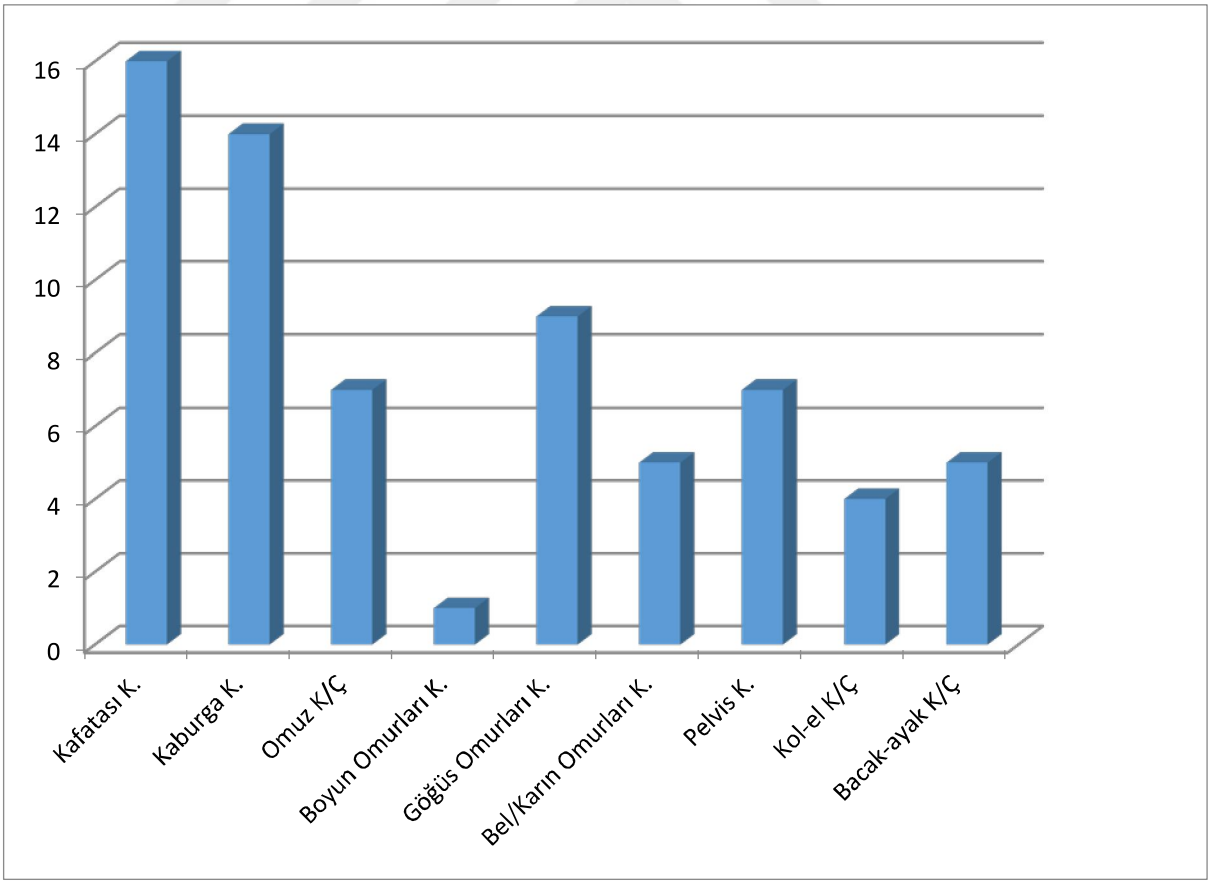

Grafik 6: 30 bireyde en çok kırık/çıkık görülen kemikler.

4- DBNDH Adli Tıp uzmanı Dr.İdris Deniz'in tez çalışması hakkındaki görüşleri ve değerlendirmesi:

Deren Çeker'in doktora tezi çalışması hakkında;

Ankara Üniversitesi Sosyal Bilimler Enstitüsü Fizik Antropoloji Ana Bilim Dalı doktora öğrencisi Deren Çeker ile birlikte yürüttüğümüz tez çalışması adli tıp ve adli antropoloji alanlarında daha önce bu şekilde yapılmamış bir çalışmadır. KKTC'de Kayıp Şahıslar Komitesi'nin yapmış olduğu çalışmalar neticesinde, kimlikleri tespit edilip ailelerine teslim edilen insan kalıntıları, ailelere ölüm belgesi temin etmek ve hukuki süreçlerine devam edebilmelerini sağlamak amacıyla tarafımdan incelenip raporlanmaktadır. Kayıp Şahıslar Komitesi antropologları ile birlikte çalışmamamıza rağmen, kayıpların ailelere teslim sürecinde istişarelerimiz olmaktaydı. Deren Çeker'in KŞK Antropoloji Laboratuvarı çalışmaları esnasında, insan kemikleri üzerinde gözlemlediği travmaları ve bunların hangilerinin ölüm sebebi olduğunu test etmek istemesi üzerine birlikte çalışmaya başladık. Kendisi adli otopsi bulgularından habersiz olarak 30 vakada bilgisayarlı tomografi kullanarak travma ve ölüm sebebi tahmini yapmıştır. Bu tahminlerin nasıl yapıldığı, otopsi raporları ile uyumlu olup olmadığı tez içerisinde ayrıntılı şekilde anlatılmıştır.

Deren Çeker ile tez çalışmasının yanında, kimliği tespit edilememiş vakalarda, ileri derecede çürümüş ve iskeletleşmiş vakalarda birlikte çalışma fırsatımız olmuş, birlikte daha doğru ve hızlı sonuçlara ulaşmamız mümkün olmuştur. Gerek tez dışındaki çalışmalarımızda, gerekse bu tez çalışmasında, travmaya bağlı ölümlerde, X-Ray incelemelerinden ziyade BT incelemeleri yapılmasının çok daha iyi sonuçlar verdiğini gördük. Ateşli silah yaralanmaları, tıbbi malpraktisler ve aşı sonucu ölüm vakalarına BT çektirmemiz, otopsi sırasında gözden kaçabilecek bulguları tespit etmemizi sağlamıştır. Hatta BT'de gördüğümüz bulguları hazırlıklı olarak görsel kayıt altına alma şansı yakaladığımızdan, sonuca ulaşmamız daha kolay olmuştur.

Bu tez çalışmasının gündeme getirdiği diğer bir konu, TCK'daki kemik kırıklarının bireylerin hayati fonksiyonlara etkisi ile ilgili olarak halen kullanımdaki kılavuzun bazı kırıkları kapsamadığıdır. Bu çalışma, özellikle ateşli silah yaralanması ile oluşan hasarların kafatası, göğüs ve batın-pelvis bölgelerindeki kemiklerde de görülebileceği göz önünde bulundurularak, eklemeler yapılması gerektiğini tespit etmemizi sağlamıştır.

Sonuç olarak, bu tez çalışması adli tıp ve adli antropoloji disiplinlerinin birlikte yapacakları çalışmaların önemini ortaya koymaktadır. 1974 öncesi kayıp çalışmalarının yapıldığı ülkemiz başta olmak üzere, dünyada ve dört bir yanımızda komşu ülkelerde artan vaka sayıları da dikkate alındığında, kimliği tespit edilemeyen mülteci ölümleri vakaları, travmatik ölümler, aşırı derecede çürümüş ve iskeletleşmiş vakalarda, adli antropoloji ile adli tıp bilimlerinin birlikte çalışması daha doğru ve hızlı sonuçlar elde etmek için son derece önem arz etmektedir.

Dr. İdris Deniz

DBND Hastanesi Adli Tıp Uzmanı

KKTC - 2017

