TÜRKİYE CUMHURİYETİ
ANKARA ÜNİVERSİTESİ
TIP FAKÜLTESİ

TÜKRÜK BEZİ HASTALIKLARINDA SİYALOENDOSKOPİNİN YERİ

Dr. Levent YÜCEL

KBB ANABİLİM DALI
TIPTA UZMANLIK TEZİ

ANKARA
2018

TÜRKİYE CUMHURİYETİ
ANKARA ÜNİVERSİTESİ
TIP FAKÜLTESİ

TÜKRÜK BEZİ HASTALIKLARINDA SİYALOENDOSKOPİNİN YERİ

Dr. Levent YÜCEL

KBB ANABİLİM DALI
TIPTA UZMANLIK TEZİ

TEZ DANIŞMANI
Prof. Dr. Ozan Bağış ÖZGÜRSOY

ANKARA
2018

Düzenleme tarihi: 24/12/2014

ANKARA ÜNİVERSİTESİ TIP FAKÜLTESİ
TEZ SINAVI TUTANAĞI

I. UZMANLIK ÖĞRENCİSİNİN		
Adı, Soyadı	: Dr.Levent YÜCEL	05 /11 / 2018
Anabilim/Bilim Dalı	: Kulak Burun Boğaz Hastalıkları	
Tez Danışmanı	: Prof.Dr.Ozan Bağış ÖZGÜRSOY	

II. TEZ İLE İLGİLİ BİLGİLER			
Tezin Başlığı: Tükrük Bezi Hastalıklarında Siyaloendoskopinin Yeri			
Tezin Niteliği:	☒ Ana Dal Uzmanlık Tezi	☐ Yan Dal Uzmanlık Tezi	
Kaçıncı tez sınavı olduğu:	☒ 1	☐ 2	☐ 3

III. KARAR

Yapılan tez sınavı sonucunda yukarıda belirtilen tezin "Tıpta Uzmanlık Tezi" olarak

☒ Kabulüne

☐ Reddine

☐ Düzeltmeler yapıldıktan sonra tekrar değerlendirilmesine

☒ Oy birliği ☐ Oy çokluğu ile karar verilmiştir.

IV. AÇIKLAMALAR

Lütfen, tezin reddi veya düzeltme istenmesi durumunda gerekçeli açıklamalarınızı buraya yazınız

Prof.Dr.Cem MEÇO
Jüri Başkanı
A.Ü.T.F KBB Anabilim Dalı

Prof.Dr.Ozan Bağış ÖZGÜRSOY
Jüri Üyesi
A.Ü.T.F KBB Anabilim Dalı

Doç.Dr.Orhan YILMAZ
Jüri Üyesi
Dışkapı Yıldırım Beyazıt
Eğitim ve Araştırma Hastanesi
KBB Kliniği

TEŞEKKÜR

Ankara Üniversitesi Tıp Fakültesi Kulak Burun Boğaz ve Baş Boyun Cerrahisi Anabilim Dalı'nda uzmanlık eğitimim sürecinde en iyi şekilde yetişmemi sağlayan, eğitimim ve tez çalışmam boyunca her türlü yardım ve desteklerini gördüğüm, bilgi ve tecrübelerini benimle paylaşan ve birlikte çalışmaktan onur duyduğum, başta tez danışmanım Sayın Prof. Dr. Ozan Özgürsoy'a; kliniğimizin çok değerli hocaları Prof. Dr. Babür Küçük, Prof. Dr. Gürsel Dursun, Prof. Dr. İrfan Yorulmaz, Prof. Dr. Yücel Anadolu, Prof. Dr. Cem Meço, Prof. Dr. Kürşat Gökcan ve Doç. Dr. Süha Beton'a; birlikte çalıştığım değerli uzmanlarımız Op. Dr. Çiler Büyükatalay ve Op. Dr. Hazan Başak ve Op. Dr. Emre Ocak'a en derin saygı ve şükranlarımı sunarım.

Bu süreçte, özverili katkılarıyla hep yanımda olan, kendilerini tanımaktan ve birlikte çalışmaktan büyük bir mutluluk duyduğum asistan ağabeylerim, ablalarım ve kardeşlerime; bölümümüzün ameliyathane, poliklinik ve servisinde çalışan hemşirelerine, personellerine ve odyoloji bölümündeki çalışma arkadaşlarıma teşekkür ederim.

Bugünlere gelmemde en büyük pay sahibi babam Necip Yücel ve amcam Sıtkı Yücel'e; çok kıymetli annem Meryem Yücel'e ve kardeşlerime; sevgili eşim, hayat arkadaşım Kadriye Bir Yücel'e en içten saygı, sevgi ve teşekkürlerimi sunarım.

İÇİNDEKİLER

KABUL VE ONAY SAYFASI i
TEŞEKKÜR ii
İÇİNDEKİLER iii
SİMGELER VE KISALTMALAR DİZİNİ v
ŞEKİLLER DİZİNİ vi
TABLOLAR DİZİNİ viii
1. GİRİŞ 1
2.GENEL BİLGİLER 2
2.1. Tükrük Bezi Embriyolojisi 2
2.2. Tükrük Bezleri Anatomisi 3
2.2.1. Parotis Bez Anatomisi 3
2.2.2. Submandibuler Bez Anatomisi 7
2.2.3. Sublingual Bez ve Minör Tükrük Bezleri 8
2.3. Tükrük Bezi Fizyolojisi 8
2.3.1. Giriş 8
2.3.2. Tükrük Sekresyonu 10
2.3.3. Otonomik İnnervasyon 11
2.3.4. Tükrüğün Fonksiyonları 12
2.4. Tükrük Bezi Hastalıklarında Tanı Yöntemleri 12
2.5. Tükrük Bezi Hastalıkları 16
2.5.1. Tükrük Bezlerinin İnflamatuar Hastalıkları 16
2.5.2. Tükrük Bezlerinin Benign ve Malign Tümörleri 24
2.5.3. Tükrük Bezi Hastalıklarında Cerrahi Tedavi 25
2.6. Siyaloendoskopi 30
2.6.1. Tarihçe 30
2.6.2. Tükrük Bezi Kanallarının Endoskopik Anatomisi 30
2.6.3. Cerrahi Set 32
2.6.4. Endikasyonları ve Kontrendikasyonları 36
2.6.5. Cerrahi Teknik 37
2.6.6. Girişimsel Sialendoskopi 41

2.6.7. Postoperatif Bakım 46
2.6.8. Komplikasyonlar 46
3. MATERYAL VE METOD 48
3.1. Tasarım 48
3.2. Olgular 48
3.3. İstatistiksel Değerlendirme 49
4. BULGULAR 50
5.TARTIŞMA 56
6. SONUÇ 58
ÖZET 59
SUMMARY 60
KAYNAKLAR 61
EKLER 68
Ek-1. Klinik Araştırmalar Etik Kurul Onay Formu 68

SİMGELER VE KISALTMALAR DİZİNİ

AÜTF : Ankara Üniversitesi Tıp Fakültesi

BT : Bilgisayarlı Tomografi

ESWL : Ekstrakorporeal Şok Dalga Litotripsi

HIV : İnsan İmmünyetmezlik Virüsü

ISWL : Intrakorporeal Şok Dalga Litotripsi

İKA : İnternal Karotid Arter

MRG : Manyetik Rezonans Görüntüleme

OSS : Otonom Sinir Sistemi

SD : Standart Deviasyon

SKM : Sternokleidomastoid

SMAS : Süperfisiyal Muskuloaponevrotik Sistem

SUT : Sağlık Uygulama Tebliği

USG : Ultrasonografi

ŞEKİLLER DİZİNİ

Sayfa

Şekil 2.1. Major tükrük bezlerinin embriyolojik gelişimi 2
Şekil 2.2. Parotis bezi yerleşimi ve yüzeyel komşulukları 3
Şekil 2.3. Parotis bölgesi anatomisi 4
Şekil 2.4. Parotis bezi ve fasiyal sinir dalları 6
Şekil 2.5. Submandibuler bez, Wharton kanalı ve lingual sinir 7
Şekil 2.6. Seröz, müsinöz ve mikst bezlerde normal sekretuvar birim 9
Şekil 2.7. Asiner hücrelerdeki temel sekresyon mekanizmaları 10
Şekil 2.8. Sol Wharton kanalındaki taşların direkt grafi görüntüsü 13
Şekil 2.9. Sol submandibuler kanalda taş olan 2 ayrı hastanın BT görüntüleri. 15
Şekil 2.10. Sol submandibuler kanalda taşın MR görüntülemesi. 16
Şekil 2.11. Juvenil rekürren parotitli olguda Stensen kanalının tipik beyaz görünümü 19
Sekil 2.12. Wharton kanalından taş çıkarılması ve kanalın marsupiyalizasyonu 25
Şekil 2.13. Stensen kanalından transoral taş çıkarılması 26
Şekil 2.14. Marjinal mandibuler sinir ve fasiyal ven ilişkisi 27
Şekil 2.15. Diseksiyonun son kısmı. Wharton kanalı, lingual sinir ve fasial arter görülmektedir 27
Sekil 2.16. Sağ parotidektomi. Flep ve SMAS ayrı ayrı eleve edilmiş ve n.aurikularis magnus ekspoze edilmiş. 28
Şekil 2.17. Sağ parotidektomi. 0 derece endoskopik görüntüsü. 29
Şekil 2.18. Sol parotidektomi. Süperfisiyal parotidektomi tamamlanmış. Fasiyal sinir dalları görülmektedir. 29
Şekil 2.19. Sublingual kanal ağzı.. 31
Şekil 2.20. Tükrük bezi kanalları kıvrım bölgeleri. 31
Şekil 2.21. Tükrük bezi kanal dallanmaları. 32
Şekil 2.22. Girişimsel sialendoskop 33
Şekil 2.23. Diagnostik sialendoskop 33

Şekil 2.24. Tek ve iki kanallı operasyon kılıfları 34
Şekil 2.25. Tükrük kanalı probları 35
Şekil 2.26. Dilatör ve havalı bujiler 35
Şekil 2.27. Kılavuz tel ve basket 36
Şekil 2.28. Papillanın bulunup prob ve konik dilatörle dilatasyonu 38
Şekil 2.29. Havalı buji ve ardından kılavuz telin yerleştirilmesi 39
Şekil 2.30. İrrigasyonun etkisi. 39
Şekil 2.31. Sialendoskopide karşılaşılabilecek patolojik bulgular 40
Şekil 2.32. Sol ve sağ submandibuler sialendoskopi sonrası kanal marsupiyalize edilmiş, stent konulmuş. 41
Şekil 2.33. Basketle taş çıkarma aşamaları 45
Şekil 2.34. Laser ile taş kırma işlemi 45
Şekil 2.35. Laser kullanımına bağlı majör kanal yaralanması 47

TABLOLAR DİZİNİ

Sayfa

Tablo 2.1. Stensen kanalı çapları 5
Tablo 2.2. Wharton kanalı çapları 8
Tablo 2.3. Tükrük disfonksiyonunun sistemik ve ekzojen nedenleri 17
Tablo 2.4. Sialendoskopide karşılaşılabilecek bulgular 40
Tablo 2.5. Sialolithiaziste genelleştirilmiş tedavi algoritması 42
Tablo 2.6. Parotis bez sialolitiazisinde tedavi algoritması 43
Tablo 2.7. Submandibuler sialolitiaziste tedavi algoritması 44
Tablo 4.1. Hastaların demografik bilgileri, semptom ve semptom süreleri ile preoperatif tetkik oranları 50
Tablo 4.2. Taşların özellikleri 51
Tablo 4.3. Sialendoskopi başarı durumu ve özellikleri 52
Tablo 4.4. 5mm ve altı taşlar ile 5mm üzeri taşlarda başarı durumunun karşılaştırılması 52
Tablo 4.5. Taş lokalizasyonu ile başarı durumunun karşılaştırılması 53
Tablo 4.6. Taş mobilitesi ile başarı oranlarının karşılaştırılması 54

1. GİRİŞ

Tükrük bezi hastalıkları ilk olarak Hipokrat tarafından tanımlanmıştır. 1659'da kanala adını veren Thomas Wharton tarafından submandibuler bez duktal sistemi ve 1 yıl sonra da Nicolas Stenonius tarafından parotis bezi duktal sistemi tanımlanmıştır. [1, 2] Günümüzde endoskopik sistemlerin de gelişmesiyle artık tükrük bezi hastalıklarına da endoskopik olarak minimal invaziv yaklaşım olanağı doğmuştur.

Tümöral tükrük bezi hastalıklarının endikasyonu dışında olan sialendoskopi tükrük bezi obstrüktif hastalıklarının en sık nedeni olan sialolitiazis tedavisinde kullanılmaya başlanmıştır. Önceleri tedavisi antibiyotik ve antiinflamatuvar tedavi ile taşın çıkmasını beklemek, kanalda palpe ediliyorsa marsupiyalize edip taşı çıkarmak ya da en son olarak bezi çıkarmak şeklindeydi. [3] Sialendoskopların kullanıma girmesiyle duktal patolojileri saptama ve müdahale etme imkanı doğmuştur. Taş hastalıklarında kullanıma ek olarak radyoaktif iyota bağlı sialadenit, Sjögren sendromu, juvenil rekürren parotit gibi birçok hastalıkta da kullanılmaya başlanmıştır. [4-6]

Bu çalışmadaki amacımız Ankara Üniversitesi Tıp Fakültesi Hastanesinde sialendoskopi yapılan hastaları cerrahi teknik, komplikasyonlar, kısa ve uzun dönem takip sonuçları açısından değerlendirmek ile başarı ve başarısızlık nedenlerini saptayıp literatür eşliğinde değerlendirmektir.

2.GENEL BİLGİLER

2.1. Tükrük Bezi Embriyolojisi

Major tükrük bezleri parotis, submandibuler ve sublingual tükrük bezleridir. Buna ek olarak yüzlerce minör tükrük bezi oral kavitede bulunur.

Major tükrük bezleri intrauterin hayatın 6. ve 8. haftaları arasında dış bir poş olarak oral ektodermin çevreleyen mezenkime büyümesi ile gelişir. (Şekil 2.1) Primordiumlar, duktus orifisi bölgelerinden gelişmekte olup ileriki aşamalarda tübuloasiner yapılara dönüşürler. Fasiyal sinir öne doğru gelişirken parotis arkaya doğru büyür ve sonuç olarak bez siniri çevreler. Kapsül bezi sararken lenf nodları da bez içinde kalır ve intraglandüler lenf nodları bu şekilde oluşur. Gelişme bozuklukları da çoğunlukla bu dönemdeki aksaklıklara bağlı olmaktadır. [7]

Minör tükrük bezlerinin kökeni oral ektoderm ve nazofarengeal endodermdir.

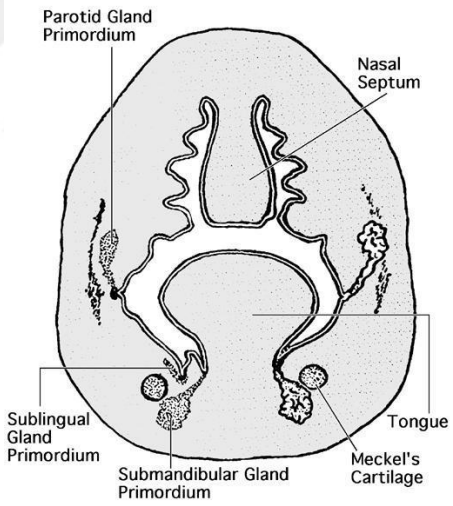

Şekil 2.1. Major tükrük bezlerinin embriyolojik gelişimi (10. Hafta, aksiyal kesit). (Meyerhoff ML, Rice DH, Salivary Gland Anatomy and Phsiology, Otolaryngology Head and Neck Surgery, 3. Baskı, Philadelpia)

2.2. Tükrük Bezleri Anatomisi

2.2.1. Parotis Bez Anatomisi

Majör tükrük bezlerinin en büyüğü olan parotis, derin fasyanın yüzeyel yaprağı tarafından sarılarak etraf dokulardan ayrılır. Bu fasya sert bir kapsül olup parotis içine de girerek fibröz septalarla parankimi böler. Bu anatomik gelişim nedeniyle parotis abseleri fluktuasyon vermez.[7, 8]

Parotis alt sınırda onu submandibuler bez ile ayıran stilomandibuler ligaman, stiloid proses ve stiloid kaslar internal karotid arter (İKA) ve internal juguler ven ile üstte zigoma, arkada aurikulanın anteroinferioruyla komşudur. (Şekil 2.2.1) Sternokleiomastoid (SKM) kasın ön kısmının üzerinde arkaya, masseter kasın üzerinde öne doğru, mandibuler ramusun da arkasından uzanır.[8]

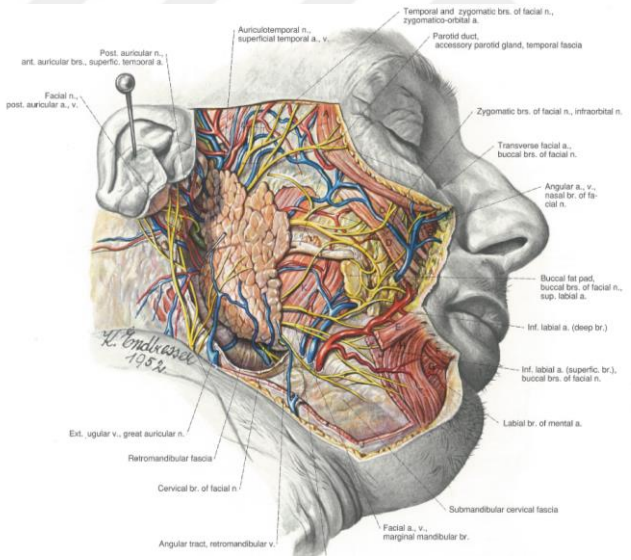

Şekil 2.2. Parotis bezi yerleşimi ve yüzeyel komşulukları (Platzer, W. "Pernkopf Anatomy-Atlas of topographic and applied human anatomy.3.Baskı. Urban & Schwarzenberg." (1989))

Parotisin anatomik olarak olmasa da cerrahi kolaylık sağlaması nedeniyle fasiyal sinir lateralinde kalan kısmı yüzeyel lob, mediyalinde kalan kısmı ise derin lob olarak adlandırılır.

Parotis bölgesi yüzeyelde n.aurikularis magnus, n. aurikulotemporalis ile n.fasiyalisi; ortada süperfisiyal temporal ven, internal maksiller ven, eksternal juguler ven, posterior aurikuler ven ve posterior fasiyal veni; derin bölümde ise ekternal karotis arter, süperfisial temporal arter ve İKA'yı içerir. (Şekil 2.2.1)

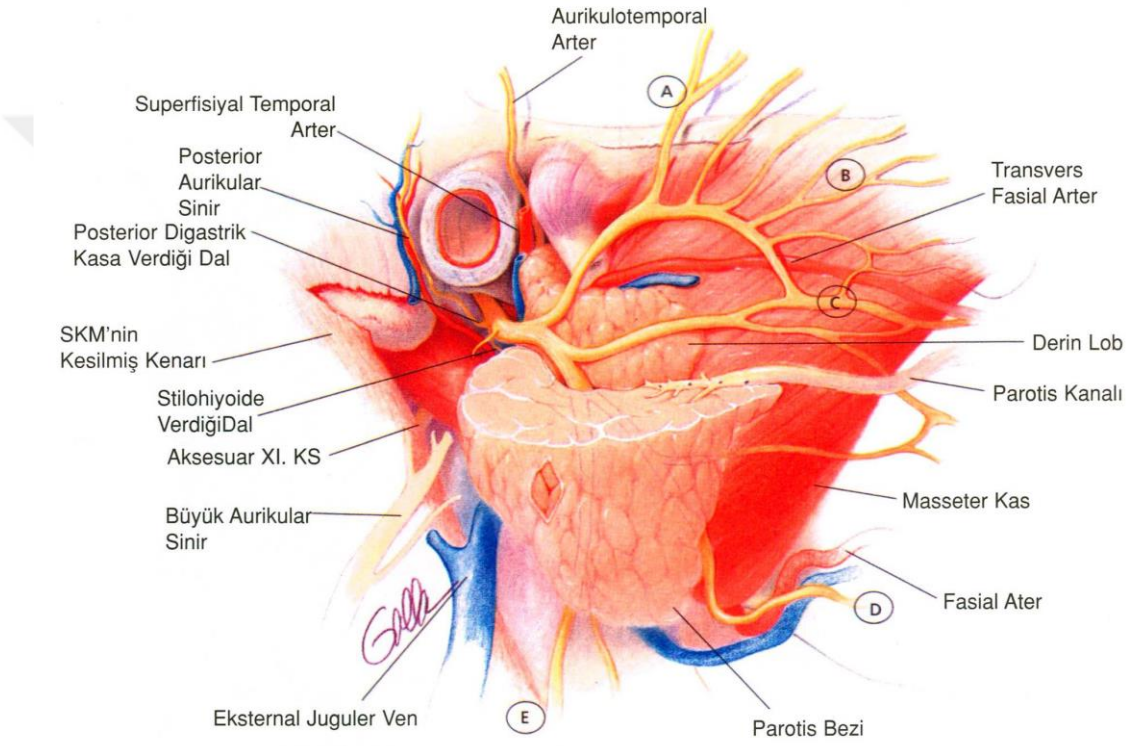

Şekil 2.3. Parotis bölgesi anatomisi (Janfaza P. Baş ve Boyunun Cerrahi Anatomisi, Nobel Tıp Kitapevleri, 2002)

Stensen kanalı, 4-7 cm uzunluğunda olup (ortalama 5cm) parotisin 1/3 üst ve 1/3 orta kısmından çıkar. Zigomatik arkın 1,5 cm altındadır. Masseter kasın ön sınırının arkasında mediyale dönerek bukinatör kası deler ve 2. molar diş hizasında oral kaviteye açılır. [10] Fasiyal sinirin bukkal dalları bazen stensen kanalını üstten çaprazlayabilir. [8] Özellikle buksinatörü deldiği bölge yaptığı kıvrım nedeniyle terapötik siyaloendoskopiyi (özellikle taş çıkarılmasını) zorlaştırabilir. Kanal çapının

en dar yeri papilla olup kadavra ve siyalografik çeşitli çalışmalarda kanal çapının kanalın proksimal, orta ve distalinde değiştiğini göstermiştir. Ortalama kanal çapı 0,5mm'dir. [9, 11] (Tablo 2.2.1)

Tablo 2.1. Stensen kanalı çapları (mm)

	Proksimal/Beze yakın	**Orta**	**Distal/ Ostiuma yakın**	**Ostium**
Ortalama	1,4	1,2	1,4	0,5
Standart Deviasyon	0,3	0,3	0,3	0,4
Minimum	0,9	0,9	0,9	0,1
Maksimum	1,9	2,0	2,3	1,9

Kanal çaplarının değişkenliği özellikle sialolitiazis hastalarında taş boyutuna da bağlı olarak başarıyı etkilemektedir.

Parotis bezinin arterleri eksternal karotis arterden, venöz drenajı ise posterior fasiyal ven ve retromandibuler ven ile olur.

Parotisin lenf drenajı bez yüzeyeli ve derininde bulunan lenfatiklere, bu lenf bezleri de servikal derin lenf nodlarına drene olurlar.

Fasiyal Sinir

Stiloid proses lateralinde mastoid tipin mediyalinde bulunan stilomastoid foramenden çıkarak kafa tabanını terkeder. Stilohiyoid, digastrik kas arka karnı ve posterior aurikuler kasa dal verir. Ardından parotise girmek için laterale ilerler ve üst ve alt olmak üzere iki ana dala ayrılır. Daha sonra bu iki dal temporal, zigomatik, bukkal, marjinal mandibuler ve servikal olmak üzere 5 ana dala ayrılırak pes anserinusu oluşturur. (Şekil 2.2.3)

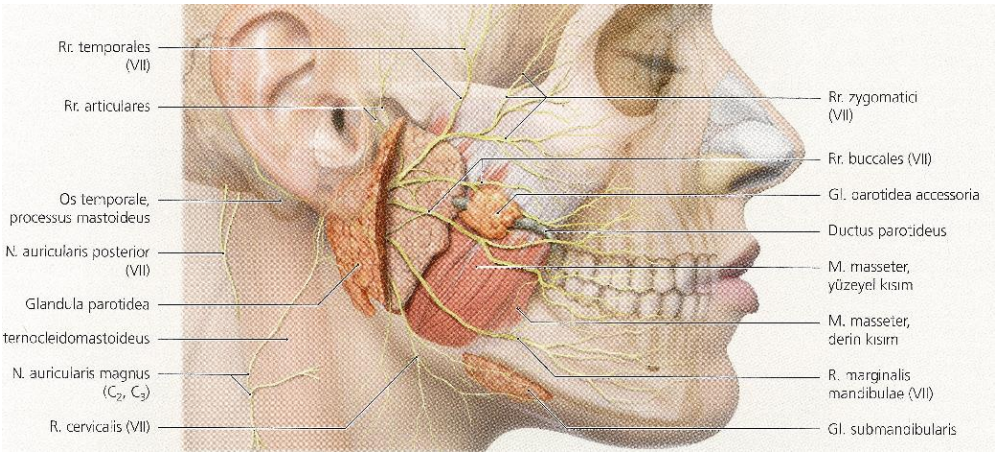

Şekil 2.4. Parotis bezi ve fasiyal sinir dalları (Radlanski R. Baş Boyun Yüz Resimli Kinik Anatomi Atlası, Quintessence Yayıncılık, 2016)

Fasiyal sinir normal anatomisi tümör varlığında değişebilir ya da sinire ulaşılamayabilir. Bu durumda diğer komşuluklardan yararlanılıp retrograd olarak sinir ana dalı bulunabilir. Örneğin marjinal mandibuler sinir posterior fasiyal veni üstten çaprazlar, bukkal dal Stensen kanalına paralel seyreder, temporal dal zigomatik arkı çaprazlar. [8] Fasiyal sinirin dallanmalarının da varyasyonları olduğu da unutulmamalıdır. [12]

N.Aurikularis Magnus

Servikal pleksusun (C2,3) dalıdır ve kulak kepçesinin arkası ve kulak memesinin duyusunu alır. SKM posteriorundan geçerek kulak memesine doğru seyreder. [8] Gerektiğinde fasiyal sinir greftleri olarak kullanılabilir.

N.Aurikulotemporalis

N. mandibularisin dalı olup a.v. temporalis superfisialis'ler ile ilerler. Parotise ganglion oticumdan gelen postganglionik parasempatik lifler taşır. Parotidektomi sonrası ciltteki sempatik ter bezlerinin aurikulotemporal sinirden gelen lifler ile aberran reinnervasyonu sonucu Frey sendromu (gustauar terleme) oluşur. [8]

2.2.2. Submandibuler Bez Anatomisi

Derin servikal fasyanın yüzeyel yaprağı tarafından sarılır. Mandibuler ramusun medial ve inferiorunda yer alarak milohiyoid kasla yüzeyel ve derin loba ayrılan C şeklindeki tükrük bezidir. (Şekil 2.2.4) Fasiyal ven ve marjinal mandibuler sinir bezi yüzeyelde, hipoglossal ve lingual sinirle derinde komşuluğu vardır. Fasiyal arter bezin üst yüzeyinden geçerek derin bir oluk oluşturur.

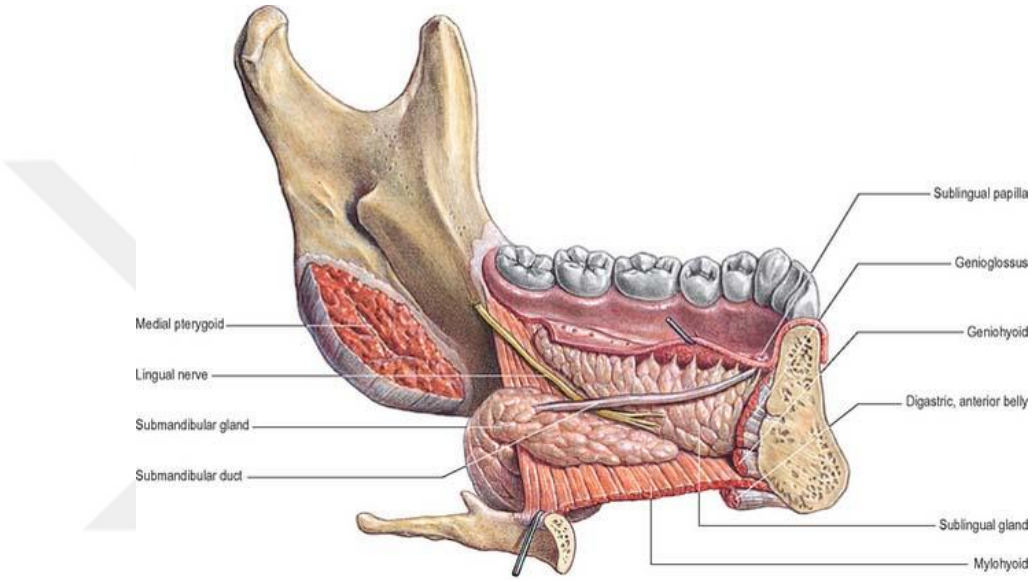

Şekil 2.5. Submandibuler bez, Wharton kanalı ve lingual sinir (Sobotta Atlas of Human Anatomy, 14. Baskı, 2008 den alınmıştır.)

Wharton kanalı bezin mediyalinden çıkarak milohiyoid ve hiyoglossus kaslarının arasında genioglossus kasının üzerinde ilerler. Lingual sinir önce alttan sonra üstten Wharton kanalını çaprazlar. Lingual frenulum lateralinden ağız tabanına açılır. [8] (Şekil 2.2.4) Ortalama 5 cm uzunluğunda olup çapları kanalın yerine ve kişiye göre değişiklik göstermektedir.[9, 11] (Tablo 2.2)

Tablo 2.2. Wharton kanalı çapları (mm)

	Proksimal/Beze yakın	**Orta**	**Distal/ Ostiuma yakın**	**Ostium**
Ortalama	1,5	1,5	1,5	0,5
Standart Deviasyon	0,4	0,4	0,3	0,2
Minimum	1,0	0,9	1,1	0,2
Maksimum	2,2	2,0	1,9	0,8

Submandibuler bez parasempatik innervasyonu korda timpani sağlar. Korda timpani lingual sinir aracılığıyla preganglionik lifler taşır ve submandibuler ganglionda sinaps yaptıktan sonra beze ulaşır.

Bezin beslenmesi ana olarak fasiyal arter dallarından sağlanır. Drenajı ise anterior fasiyal ven ile olur.

Lenf nodları bez ile fasya arasında bulunur ve bunlar da derin servikal gruplara drene olurlar.

2.2.3 Sublingual Bez ve Minör Tükrük Bezleri

Sublingual bez, ağız tabanı mukozası altında ve milohiyoid kas üzerinde yerleşir. Rinivus kanalları adı verilen 12 veya daha fazla sayıda sublingual kıvrıma dağılarak oral kaviteye açılırlar. Ön taraftaki kanallar bazen birleşip Bartholin kanalı adı verilen tek kanal halinde açılırlar. İnnervasyonu submandibuler bezle aynıdır. [10] Minör tükrük bezleri tüm oral kavitede olan ve sayıları 600-1000 arasında olan bezlerdir.

2.3. Tükrük Bezi Fizyolojisi

2.3.1.Giriş

İçinde elektrolitler ve makromoleküller barındıran tükrüğün salgılanması ana olarak otonom sinir sistemi ile olsa da humoral faktörler, hastalık gibi durumlar da tükrük salgısını etkiler. [13]

Fizyolojisinin iyi anlaşılabilmesi için kısaca sekretuvar ünitelerin histolojik yapısını değerlendirmek doğru olacaktır.

Tükrük bezinin ana sekretuvar birimi asinüs, sekretuvar ve toplayıcı kanallardan oluşur. Asinüs ve sekretuvar duktusların etrafı salgıyı atmak için miyoepitelyal hücreler ile çevrilmiştir. Tükrük ilerledikçe tuz ve su transportu ile dengesi sağlanır. Parotis bezinde tükrük salgısı asinüslerdeki seröz asiner hücreler nedeniyle ince, sulu ve müsinden yoksunken sublingual ve submandibuler bezde müköz hücreler nedeniyle daha vizköz ve müsinden zengindir. [13, 14] (Şekil 2.3.1)

Asinüsler tek sıralı kübik epitelden oluşup interkaler kanallarla devam eder. Kasılma özelliği olan myoepitelyal hücreler ile çevrilidir. [15] İnterkaler kanallarsa üzerinde mikrovillusların olduğu sitrialı kanallarla devam eder. Bunlar da boşaltıcı kanallarla bağlantılıdırlar. (Şekil 2.3.1)

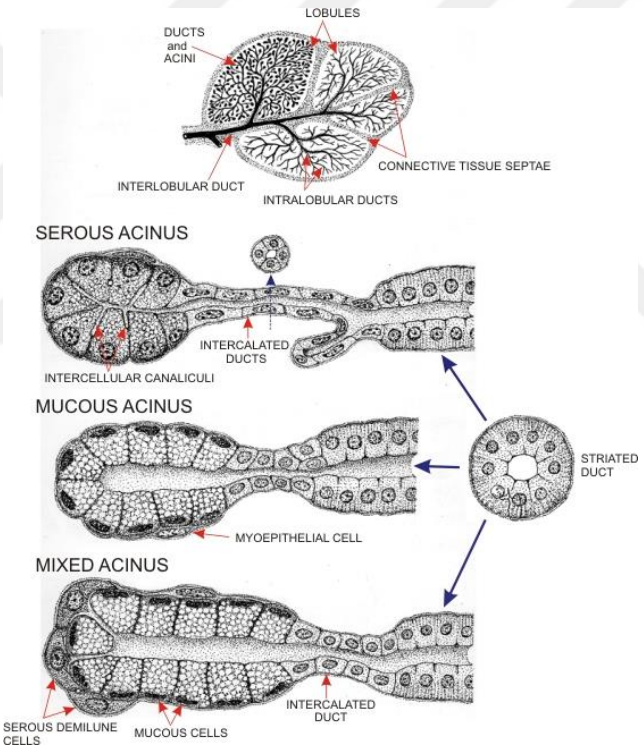

Şekil 2.6. Seröz, müsinöz ve mikst bezlerde normal sekretuvar birim (Yves Clermont, Michael Lalli, Zsuzsanna Bencsath-Makkai, Light-Microscopic Histology Atlas)

2.3.2. Tükrük Sekresyonu

Tükrük üretimi iyon transportunu ve hücresel makromolekül sentezini içeren aktif süreçtir. Tükrük sekresyonu asiner hücrelerin ürettiği primer sekresyon ve duktal sekresyon olarak gruplanabilir. Primer sekresyonun osmolarite ve elektrolitleri plazma ile benzerken duktal sekresyon süreci devam ettikçe aktif iyon transpot sistemi sayesinde tükrük giderek hipotonik hale gelir (Yaklaşık 25 mEq/L NaCl). Tükrük pH'sı 6-7 civarındadır. Tükrük sekresyonundaki akım hızı arttıkça tükrükteki tuz içeriği de artar. Ancak potasyum reabsorbsiyonu akım hızından bağımsızdır. [16, 17]

Tükrük üretiminde iyon transportunu sağlayan 3 ana mekanizma tanımlanmıştır. Birinci mekanizmada Ca+2 ile aktive olan (otonom sinir sistemi (OSS) uyarısıyla) K+ ve Cl- kanalları, Na+/ K+ ATPaz ve Na^+- K^+- 2 Cl^- kotransporteri ana rolü oynarken 2. mekanizmada Ca^{+2} ile aktive olan K^+ , Na^+/ K^+ ATPaz, Na^+/ H^+ pompası ve HCO_3^- / Cl^- değiştiricisi rol oynar. Üçüncü mekanizmada ise HCO_3^-/ Cl^- değiştiricisi yerine CO_2 karbonik anhidraz enzimi ile bikarbonata dönüştürülür. [17] (Şekil 2.3.2)

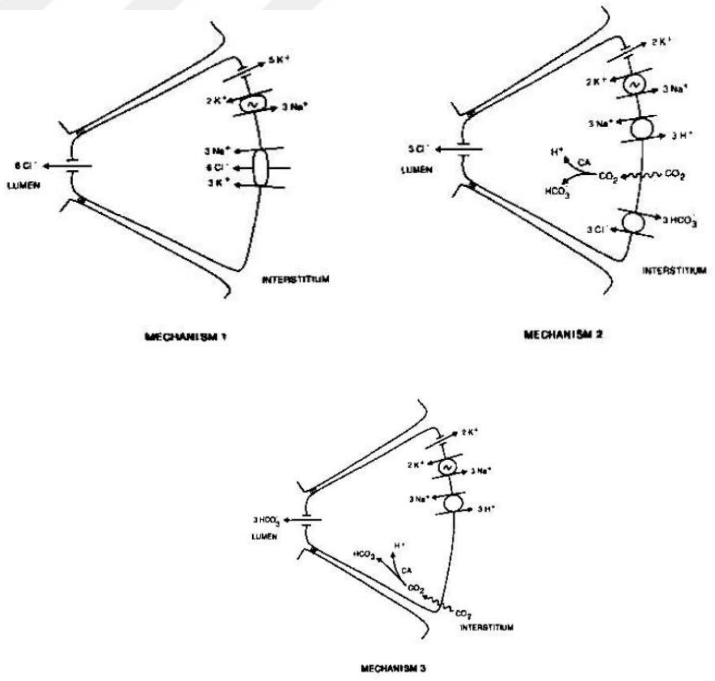

Şekil 2.7. Asiner hücrelerdeki temel sekresyon mekanizmaları (Turner, R. J. (1993). Mechanisms of fluid secretion by salivary glands. *Annals of the New York Academy of Sciences*, *694*(1), 24-35.)

Asiner hücreler incelendiğinde protein sekrete eden hücrelerle benzerlik olduğu görülür. Seröz hücrelerde amilaz, müköz hücrelerde ise müsin sekretuvar granüllerin ana bileşenidir. Makromoleküller arasında lizozim, peroksidaz, laktoferrin, sekretuvar IgA gibi birçok molekül bulunur. [18]

Tükrük akım hızı OSS uyarısı olmaksızın her bezde 0,001-0,2 ml/dk'dır ve bu salgının çoğu submandibuler bezden kaynaklıdır. OSS uyarısı olduğunda ise her bezde 0,18-1,7 ml/dk'ya ulaşır ve esas salgı parotisten gelir. Tükrük akım hızı tükrüğün hipotonik olmasını etkileyeceğinden akım hızı arttıkça tuz oranı artarak tat alma da azalır. [19]

2.3.3. Otonomik İnnervasyon

Parasempatik İnnervasyon

Preganglionik parasempatik nöronlar superior ve inferior salivator nükleuslardan kaynaklanır ve ganglionlarda sinaps yaptıktan sonra tükrük bezlerine giderler. Parotisin preganglionik lifleri glossofarengeal sinirden kaynaklanır. İnferior salivatör nükleustan çıkan preganglionik lifler otik gangliona timpanik (Jakopson siniri) ve küçük süperfisiyal petrosal sinirlerle gelir. Sinaps yaptıktan sonra aurikulotemporal sinire katılarak parotis bezine giderler.

Submandibuler ve sublingual bezlerde ise preganglionik lifler korda timpani ile taşınır. Submandibuler ganglionda sinaps yaptıktan sonra postganglionik lifler lingual sinire katılarak beze ulaşır. Burada hatırlanması gereken durum bezle sinirler arası gerçek sinaps bulunmaz. Asetilkolin muskarinik reseptörlere bağlanarak etkisini gösterir. Bu durum da kolinerjik ya da antikolinerjik ilaçların etki mekanizmasını oluşturur. [7, 13]

Sempatik İnnervasyon

Süperior servikal ganglionlardan kaynaklanan sinirler bezleri besleyen arterler boyunca ilerleyerek beze ulaşırlar.

Sempatik aktivasyonun kesilmesi 'first bite sendromu' olarak bilinir. Özelliği her yemekteki ilk ısırıkla parotis bölgesinde oluşan ağrıdır ve nedeni miyoepitel hücrelerin hipersensivitesidir. Yemek yemeye devam edildikçe ağrı azalır. Özellikle

parafarengeal cerrahi sonrası servikal sempatik ganglion hasarı sonucu Horner sendromu beraber de görülebilir.[20]

Parasempatik uyarı yüksek hacim ve düşük protein salgısına neden olurken sempatik uyarı ise tam tersi etki gösterir.

2.3.4. Tükrüğün Fonksiyonları

Tükrük tüm oral kaviteyi kaplayarak bu yapıların kurumasını engeller ve lubrikasyonunu sağlar. Bu durum konuşma, çiğneme ve yutma için çok önemlidir. Lubrikasyon büyük oranda müsin ve prolinden zengin polipeptitler ile olur.

En önemli görevi bikarbonatın yaptığı üre, fosfat ve histidinden zengin proteinlerin de rol oynadığı tamponlama ve temizleme görevi bulunur. İçinde bulundurduğu immünglobülinler ve enzimler sayesinde antibakteriyel etkisi mevcuttur. Diş bütünlüğünün ve mineralizasyon-demineralizasyon aşamalarının gerçekleşmesi için vazgeçilmezdir. [21]

Tükrüğün ıslatma fonksiyonu yanında içerdiği amilaz ile sindirimde de rol almasıdır. Tat reseptörlerini hidrate edip temizleyerek hoş olmayan tatları da nötralize ederek tat oluşumunda önemli rolleri bulunur. [22]

2.4. Tükrük Bezi Hastalıklarında Tanı Yöntemleri

Tükrük bezi hastalıklarında tanısal anlamda birçok teknik mevcut olsa da bunlar parotis ve submandibuler bez hastalıklarını göstermek için kullanılır. Bu bölümde görüntüleme yöntemlerinden bahsedilecek ve gereken diğer testlerden (sito-patolojik testler, kan testleri gibi) hastalıklar konusu içinde işlenecektir. Siyaloendoskopi ise tanısal olmasının yanında tedavi edici yöntem olduğu için daha sonraki bölümde ayrıntılı olarak anlatılacaktır.

Düz Grafi

Teknolojinin gelişmesiyle birlikte artık neredeyse kullanılmamaktadır. Değerlendirmek için birkaç yönden görüntü alınmalıdır. Radyoopak taşları gösterebilmesi, ucuz olması, kolay bulunabilmesi avantajlarıdır.

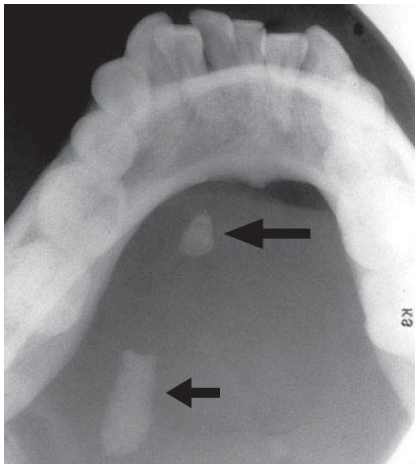

Şekil 2.8. Sol Wharton kanalındaki taşların direkt grafi görüntüsü (Myers, E. N. (2008). *Operative Otolaryngology: Head and Neck Surgery E-Book: 2-Volume Set* (Vol. 2). Elsevier Health Sciences.)

Siyalografi

Siyalografi obstrüktif (taş, striktür gibi) ve inflamatuvar hastalıkların, penetran travma ve kitle lezyonların değerlendirilmesinde kullanılabilse de bilgisayarlı tomografi (BT) ve manyetik rezonans görüntüleme (MRG) yöntemlerinin kullanıma girmesiyle kullanımı azalmıştır.

Siyalografi teknik itibariyle siyaloendoskopinin ilk basamağını oluşturur. Papillanın bulunması, dilate edip kanüle edilmesi siyaloendoskopinin de ilk basamaklarıdır. Nitekim ilk basketle taş çıkarılması işlemi de körlemesine bir radyolog tarafından yapımıştır. [23, 24]

Siyalografi taş, striktür, dilatasyon ve psödokistleri göstermede yine penetran travma sonrası gelişebilen siyalosel veya fistüllerde değerlidir. BT ve MR siyalografi yanında sekretuvar siyalografi bez fonksiyonlarının anlaşılmasına da yardımcı olur. [25, 26]

İyot allerjisi olanlarda ve akut siyaloadenitte kontrendikedir.

Radyosiyalografi (Sintigrafi)

Radyosiyalografi en çok parotisin görüntülemesinde kullanılan radyoaktif tarama yöntemidir. En çok kullanılan madde de teknesyumdur. Parankimal fonksiyon

ve kitlelerin tesbitinde kullanılsa da duktal kanalları göstermede faydasızdır. Parotiste tutulum daha çok olduğu için taramanın istirahat halinde yapılması önerilir. [27] Yine BT ve MRG sistemlerinin yaygınlaşması nedeniyle neredeyse hiç kullanılmamaktadır.

Ultrasonografi

Tükrük bezi hastalıklarını değerlendirmede noninvaziv, ucuz ve hızlı bir görüntüleme yöntemidir. Bez boyuları, taş varlığı, kanal genişliği, kitlelerin solid kistik ayrımı, vasküleritesi ve iğne biyopsilerine kılavuzluk etmek gibi birçok konuda yardımcıdır. Taş lokalizasyonlarını verse de multiple taşlarda BT kadar kesin bilgi vermez.[28] Siyaloendoskopi planlanan hastalarda bu durum süprizlerle karşılaşmamıza neden olabilir. Taş boyutu 2mm üzerindeyse görüntülenebilir ve ayrıca ultrasonografi intraglandüler ve intraduktal ayrımı da yapmamızı sağlar.[29]

Ultrasonografi yine derin lob tümörleri, parafarengeal ya da retromandibuler alanı değerlendirmede BT ye göre değersizdir.

Bilgisayarlı Tomografi (BT)

BT kullanıma girdiğinden beri görüntümeme anlamında devrim yapmıştır. Tümör yerleşimi ve komşuluklarını gösterme, anatomik detay (parotis derin lob, parafarengeal bölge [30]), tükrük bezi taşları, inflamatuvar ve obstrüktif hastalıkları değerlendirmede çok değerlidir.

BT ile kesin malign benign ayrımı yapılamaz ancak kitlenin infiltratif özelliği, düzensiz kenarlı olması yüksek dereceli malign tümöre işaret ediyor olabilir. [31] Yine lenfatik metastaz varlığı da malign tümöre işaret eder. Kontrast madde kullanımı ile tümör vaskülaritesi, vasküler komşuluklar, kemik yapılara invazyon ve lenfatik metastaz daha iyi değerlendirilebilir. [13]

BT taşların değerlendirilmesinde çok değerlidir. Taşın sayısı, boyutu, yerleşim yeri hakkında bilgi verir. (Şekil 2.4.1) Kontrast verilmesi sialolitiazisten şüpheleniliyorsa kullanılmamalıdır çünkü küçük damarlar ile taş karışabilir.

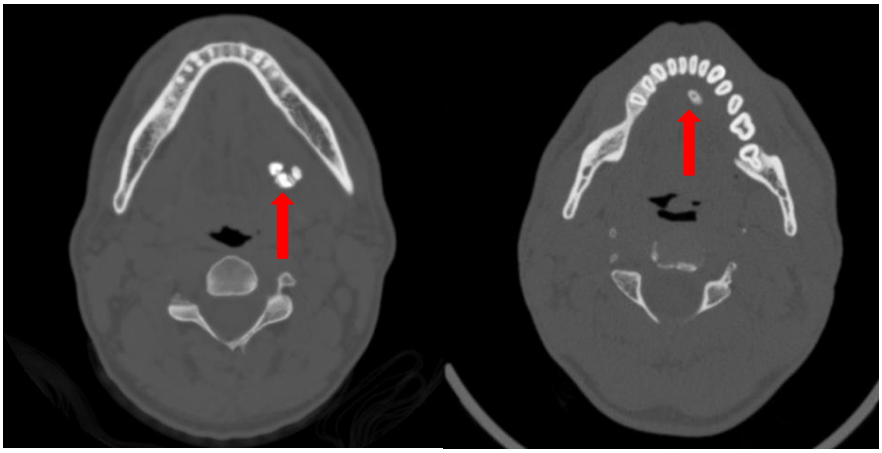

Şekil 2.9. Sol submandibuler kanalda taş olan 2 ayrı hastanın BT görüntüleri. BT taşın sayısı, boyutu ve lokalizasyonu ile ilgili değerli bilgiler verir. (AÜTF Kulak Burun Boğaz Klinik Arşivi)

Manyetik Rezonans Görüntüleme (MRG)

MRG radyasyon içermemesi ve yumuşak dokuları daha iyi göstermesi nedeniyle tercih edilir. Kemik yapıların iyi değerlendirilememesi ise dezavantajıdır. Anjiografi ve gadolinyumun kullanılmaya başlaması ile sensivite ve spesifitesi daha da artmıştır.

MRG bez içi kitlelerin sınırlarının değerlendirilmesinde daha iyiyken subklinik inflamasyon ve kalsifikasyonları değerlendirmede sensitif değildir.[32, 33] Yine BT gibi iyi sınırlı ve infiltratif ayrımı, intrensek ekstrensek ayrımı, fasiyal sinirin tahmini hakkında bilgi verir. Fasiyal sinirin yerinin saptanmasında anatomik landmark ise retromandibuler vendir.

Kronik sialodenitte T2 ağırlıklı ve ince kesitlerle duktal yapılar hakkında bilgi verebilmektedir. (Şekil 2.4.2) MR siyalografi Sjögren sendromunda ve sialolitiazis hastalarında duktal yapıları değerlendirmede kullanılır. MR siyalografi (3D EXPRESS) sialolitiazisi ve duktal stenozu değerlendirmede %90'ın üzerinde sensivite ve spesifiteye sahiptir. [34]

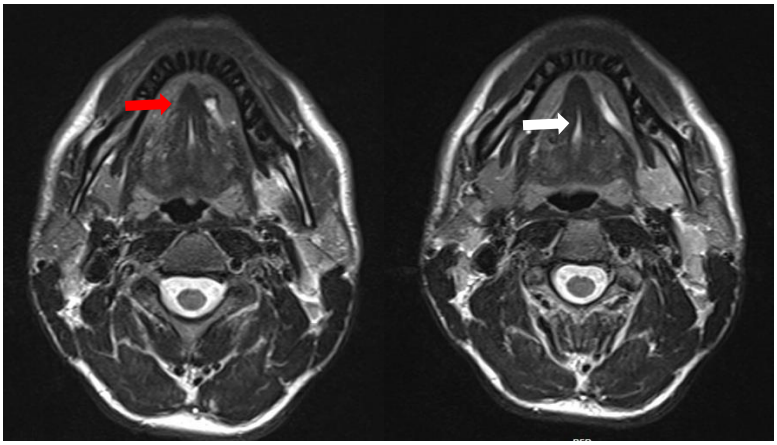

Şekil 2.10. Sol submandibuler kanalda taşın MR görüntülemesi. MRG T2 ağırlıklı ince kesitlerde taşı (kırmızı ok) ve kanalları (beyaz ok- Wharton kanalı) görüntülemek mümkündür. (AÜTF Kulak Burun Boğaz Klinik Arşivi)

2.5. Tükrük Bezi Hastalıkları

2.5.1. Tükrük Bezlerinin İnflamatuar Hastalıkları

Tükrük bezi inflamatuvar hastalıkları etiyolojiye ve enfeksiyonun süresine bağlı olarak çok geniş bir alanda incelenirler. Kanal obstrüksiyonu kronik lokalize inflamatuvar hastalıklara neden olurken, sarkoidoz, Sjögren sendromu ya da immün yetmezlik virüsü (HIV) gibi sistemik hastalıkların bir parçası olabilirler. Bu nedenle anamnez alınırken bu durum göz önünde bulundurularak hasta sorgulanmalı ve sistemik fizik muayene mutlaka yapılmalıdır.

2.5.1.1. Tükrük Bezlerinin Bakteriyel Enfeksiyonları

Akut Süpüratif Sialadenit

Tükrük bezlerinin bakteriyel enfeksiyonu olan akut süpüratif sialadenit azalmış bakteriyostatik etkiden ötürü en çok parotis bezinde görülse de diğer majör tükrük bezlerini de tutabilir. Müsinöz tarzda olan submandibuler ve sublingual bez salgısının içerdiği sialik asit, glikoprotein ve immünglobulinlerin bakteriyel enfeksiyondan

koruduğu düşünülmektedir.[35] Kullanılan ilaçların kserostomi yapması ve majör cerrahi öyküsü önemli nedenlerinden birisidir. İnsidansı

% 0,02-0,03 civarında olup postoperatif hastalarda % 0,1-% 0,2 arasında görülür.[36] Hastalığın tipik olarak postoperatif 3-7. günlerde görülse de ilk 2 hafta görülebileceği bildirilmiştir. [37] Kadın erkek oranı eşit olup yaşla birlikte kserostominin de artmasıyla insidans artar. Vakaların %20-25'i bilateraldir.

Tükrük bezlerinin akut inflamasyonu çeşitli nedenlerle tükrük bezi salgısının azalması ya da durması neticesiyle retrograd bakteriyel kontaminasyon nedeniyle olur. Kontaminasyon sonucu gelişen akut süpüratif sialadenit ya rezolüsyona uğrar ya da kronikleşerek sialolitiazis ve sialoektaziye neden olabilir. Tükrük disfonksiyonuna çeşitli ekzojen faktörler de bulunabilir. (Tablo 2.3)

Tablo 2.3. Tükrük disfonksiyonunun sistemik ve ekzojen nedenleri (Bailey, B.J., *Baş & Boyun Cerrahisi -Otolarengoloji*. 2011: Güneş Tıp Kitabevleri'nden alınmıştır.)

Dehidratasyon	Radyoterapi
Diyabet	Sarkoidoz
Sjögren sendromu	Kemoterapi
Sistemik lupus eritematozus	Hipotiroidi
Romatoid artrit	Parkinson
Kistik fibrosis	Alzheimer
HIV/AİDS	Çeşitli ilaçlar

Hastalar genellikle parotis bölgesinde ağrı, şişlik, hassasiyet ve kızarıklık şikayeti ile başvururlar. Ateş, kırgınlık ve halsizlik gibi sistemik belirtiler bulunabilir. Anamnezde ek sistemik hastalıklar daha önce belirtildiği üzere sorgulanmalıdır. Fizik muayenede sistemik dehidratasyon ve kuru mukoza membranları görülebilir. Lokal bulgular ise bez üzerinde kızarıklık, hassasiyeti şişlik ve ısı artışıdır. Bimanuel muayene ile kanal ağzında pürülan sekresyon vakaların dörtte üçünde mevcuttur. Pürülan sekresyondan mutlaka hem aerobik hem aneorobik bakteriler için kültür alınmalıdır. Oral kaviteden bulaş olabileceği için bazı çalışmalar kanaldan perkutan

iğne aspirasyonu ile kültür alınmasını önermektedir. [38, 39] Genellikle üreyen mikroorganizma *Staphilococcus aureus* olsa da *Streptococcus pneumonia, Escherichia coli* ve *Haemophilus influenza*dır. En sık aneorobik etken ise *Peptostreptococcus ssp*.dir.[40]

Labaratuvarda nötrofili ile beraber lökositöz görülür ve serum amilaz seviyesi genellikle normaldir. Tedaviye 48-72 saat içerisinde yanıt vermeyen olgular mutlaka USG ya da BT ile abse formasyonu açısından değerlendirilmelidir.

Ayırıcı tanıda lenfoma, bukkal ve masseterik abseler, diş enfeksiyonları, Bezold absesi, servikal adenit, enfekte brankial yarık kistleri gibi parotis dışı nedenler akılda bulundurulmalıdır.

Başlangıç tedavisi sıvı ve elektrolit replasmanı, oral hijyen, enfeksiyonun ana nedeni olan tükrük stazının tersine çevrilmesi (sialogog kullanımı ve glanda masaj) ile intravenöz antibiyotikten oluşur. Antimikrobiyal tedavi kültür sonucu çıkmadan ampirik olarak antistafilokokal penisilin ve 1.kuşak sefalosporinleri içerir. Anaerobik etkinlik için metranidazol veya klindamisin eklenebilir. Antibiyotik direnci varsa linezolid veya vankomisine geçlebilir. [38, 40] Tedaviye semptomlar geriledikten sonra 1 hafta daha devam edilmelidir. Abse formasyonu gerektiren olgular drenaj gerektirir ve ilk aşamada USG eşliğinde ince iğne aspirasyonu denenmeli, gerekirse açık cerrahi ile fasiyal sinir seyrine dikkat ederek bez içinde açıklıklar yaratılarak tedavi edilebilir.

Çocukluk Çağı Rekürren Parotiti

Çocukluk çağı rekürren parotiti bir ya da iki parotiste epizodik olarak parotisteki şilik ve ağrıyla karakterize inflamatuvar hastalığıdır. [41] Nadir görülen bu hastalık kabakulaktan sonra çocukluk çağının en sık görülen ikinci inflamatuvar hastalığıdır. Görüldüğü yaş aralığı 8 ay ve 16 yaş olsa da pik yaptığı yaş aralığı 3-6 yaştır. [42] Etiyolojisi hala net bilinmemekle beraber duktal konjenital malformasyonlar, genetik faktörler, viral ya da bakteriyel enfeksiyonlar, allerji ve otoimmün bir hastalığın lokal bulguları olduğu öne sürülmüştür.[4]

Kliniği ateş, halsizlik, yemekten sonra ağrının eşlik ettiği parotisin rekürren şişliği ve bu semptomların 3-4 haftalık epizodlar halinde teklarlanmasıdır. Genellikle tek taraflıdır ve bilateral olduğunda semptomlar bir tarafta daha baskındır.

Tanısında siyalografi, USG ve MR siyalografi kullanılabilir. Siyalografide çok sayıda dağınık nokta biçimli havuzlanma şeklinde kontrastlanma görülürken USG de çok sayıda küçük hipoekoik alanlar görülür. Artık juvenil rekürren parotiti tanı ve tedavisinde siyaloendoskopide kullanılmaktadır. Kanalın tipik olarak beyaz görünümü mevcuttur. [43](Resim 2.5.1) Aynı zamanda mukus plakları, stenoz da görülebilir. [44]



Şekil 2.11. Juvenil rekürren parotitli olguda Stensen kanalının tipik beyaz görünümü (Quenin, S., Plouin-Gaudon, I., Marchal, F., Froehlich, P., Disant, F., & Faure, F. (2008). Juvenile recurrent parotitis: sialendoscopic approach. *Archives of Otolaryngology–Head & Neck Surgery*, *134*(7), 715-719.)

Tedavide hidrasyon, beze masaj, lokal pansuman, siyalogoglar ve antibiyotik kullanılır. Artık siyaloendoskopik olarak da stenozların balonla açılabilmesinin yanı sıra steroidle de yıkama yapılarak iyileşme sağlandığı yapılan çalışmalarda gösterilmiştir. [4, 44]

Kronik Siyaladenit

Tükrük bezinin epizodik inflamasyonu olan kronik siyaladenit en sık parotis bezini etkiler. Tükrük bezinin obstrüksiyonun sekonder staza bağlı olduğu düşünülmektedir. En sık nedeni siyalolitiazis olan duktal obsrüksiyon nedenleri arasında striktür, staz konjenital nedenler ve yabancı cisimler de yer alır. [45] Yine çocukluk çağı rekürren parotitinin erişkin formu olduğunu ve Sjögren sendromu ile ilişkili olduğunu öne sürenler de vardır. [46, 47] Neden ne olursa olursun sonuç olarak

tekrarlayan inflamasyonlar fibrosis ve siyalektazi ile seyreden progresif asiner destrüksiyona neden olur.

Kliniği akut süpüratif siyaladenit gibidir ve birkaç haftadan birkaç aya kadar olan asemptomatik dönemlerle tekrarlayan epizodlar halinde devam eder.

Kronik siyaladenit tedavisi oldukça zordur ve çoğu otör ilk aşamada antibiyotik, antiinflamatuvar, siyalogog kullanımı, ağız bakımı ve gland masajı gibi konservatif yaklaşımı önermektedir. [45, 46] Cerrahi tedavi seçenekleri arasında duktusun bağlanması, bezin çıkarılması, timpanik nörektomi gibi seçenekler bulunmaktadır. Ancak karar verilmeden önce duktusun bağlanması sonrası duktus rüptürü gelişebileceği, parotidektomide fasiyal sinir paralizisi riski, timpanik nörektominin de %100 başarılı olamayabileceği hastaya mutlaka anlatılmalıdır. [46, 48, 49]

Tüm bu seçenekler dışında siyaloendoskopi minimal invaziv yaklaşımı ve kabul edilebilir iyileşme sağladığı için kronik siyaladenit tanı ve tedavisinde umut vadetmektedir.

Kronik siyaladenit benign lenfoepitelyal lezyon, Kuttner tümörü, lenfoma, karsinoma gelişimi gibi komplikasyonları nedeniyle de önem arzeder. [50-52] Tedavi planlanırken mutlaka bu komplikasyonlar göz önüne alınıp tedavi planına ona göre karar verilmelidir. Zira artık komplike hal almışsa artık tedavi bezin çıkarılmasıdır.

Siyalolitiazis

Tükrük bezlerinin duktal sisteminde taş oluşumu demek olan sialolitiazis %80-90 civarı submandibuler kanalda görülür. %10-20 parotiste ve %1'den azı da sublingual kanalda meydana gelir.[53] Minör tükrük bezlerinde taş nadirdir, üst dudak ve bukkal mukozada olmaya eğilimlidirler.[54] Orta-ileri yaşlarda görülür. Erkekler kadınlara göre daha yatkındır.

Tükrük bezi taşı organik ve inorganik içeriklerin değişen oranlarda karışımından oluşur. Organik içerikler glikoproteinler, polisakkaritler ve hücresel debrislerdir. İnorganik içerikler ise kalsiyum karbonat ve kalsiyum fosfattır. [55] Magnezyum, amonyum, fosfat da az miktarda bulunur. Serum kalsiyum ve fosfor seviyeleri arasında ilişki saptanmamıştır.[56] Buna karşın primer hiperparatiroidizmle ilişkisini öne süren çalışma da mevcuttur.[57] Kimyasal içeriği ana olarak mikrokristallin apatit ($Ca^5(PO_4)^3OH$) ve whitlockite ($Ca^3(PO_4)$) ten oluşur.[58] Bu formasyon kalsiyum ve

fosfat oranlarına bağlıdır. Düşük konsantrasyon apatit yüksek konsantrasyon ise whitlockite oluşumuna neden olur. Apatit taş boyunca, whitlockite çekirdekte ve geri kalan bileşimler de periferde bulunur.[58] Ayrıca polimeraz zincir reaksiyonu içeren çalışmada Streptococcusa ait DNA da tüm taşlarda bulunmuştur. [59]

Tükrük stazı, duktal inflamasyon ve hasar taş oluşumunu önemli ölçüde etkiler. Staz ve inflamasyon, inorganik yapıların mukoid yapıların varlığında onlarla birleşerek taş oluşumuna yol açar. Taş oluşumu ile doğrudan ilişkisi olan hastalık guttur ve ürik asit taşları oluşur. Kronik siyaladenitte oluşan inflamasyon retrograd bakteriyel migrasyonu artırarak taş oluşumuna zemin hazırlar. Sigara tükrükteki sitotoksik aktiviteyi artırır, amilaz ve peroksidazı azaltır ve polimorfonükleer lökösitlerin aktivitesini azaltır. Enfeksiyon ve inflamasyona zemin hazırlayarak taş oluşumuna katkı sağlayabilir. [59]

Submandibuler bezde salgı daha visköz ve kalsiyum fosfat oranları daha yüksektir. Kanal daha uzun ve çapı daha geniştir. Milohyoid kas içinden geçerken yer çekimine karşı gelir ve bu da staza neden olur. Bu nedenler submandibuler kanalda daha fazla taş oluşumuna sebep olur.

Parotis bezinde taşlar en sık hilum ve parankimdeyken submandibuler bezde kanal içinde gelişme eğilimindedirler. [60] Yine parotiste %90 oranında radyoopakken, submandibuler bezde tam tersidir.

Siyalolitiazisli hastalar, taş içeren tükrük bezinde postprandiyal ağrı ve şişlik şikayeti ile başvururlar. Hastaların çok sayıda akut süpüratif siyaladenit hikayesi de bulunabilir. Bimanuel muayene ile taş palpe edilebilir.

Düz grafi bez içi ve küçük taşları göstermediğinden ancak diğer yöntemler kullanılamıyorsa tercih edilebilir. USG ucuz, noninvaziv ve 2 mm üzeri taşları gösterebilmesi nedeniyle tercih edilir. BT lokalizasyon, taş boyutu ve sayısını göstermede çok faydalıdır ancak ince kesitli olması gerekmektedir. Siyalografi altın standard tetkik olarak görülse de invaziv olması ve siyaloendoskopi planlanan hastalarda taşı daha ileri itme ihtimali nedeniyle tercih edilmeyebilir. MR siyalografi ise noninvaziv, radyasyon içermemesi nedeniyle altın standard tanı yöntemi olma yolunda hızla ilerlemektedir.[61]

Medikal tedavisi beze masaj, hidrasyon, siyalogog kullanımı, lokal pansuman ve enfeksiyon varsa antibiyotik verilmesidir. Cerrahi tedavisinden ilerleyen bölümlerde bahsedilecektir.

2.5.1.2. Tükrük Bezlerinin Viral Hastalıkları

Kabakulak

Kabakulak *paramiksovirüs* ailesinden tek iplikli RNA virüsü olan *Rubulavirus*ün neden olduğu oldukça bulaşıcı viral parotit olarak tanımlanır. Akut nonsüpüratif siyaladenitin en sık nedeni olan kabakulak genellikle 5-9 yaş arası çocuklarda görülse de adölesan ve erişkinlerde de görülebilir. Bazı yerlerde endemik olarak görülen kabakulağın aşı öncesi insidansı 100-1000/100000 civarındadır.[62]

Üst solunum yoluyla bulaşan kabakulak 2-3 haftalık inkübasyon periyodu sonrası glandüler ve santral sinir sistemi dokularına yerleşir. Ateş, kırgınlık, halsizlik, miyalji, eklem ağrısı gibi genel semptomların yanı sıra otalji, trismus ve disfajinin eşlik ettiği parotiste şişlik, ödem ve ağrı ile karakterizedir. Sıklıkla bilateral parotis bezi şişliği vardır. Tanısı viral seroloji ile yapılır.

Aşılama ile azalsa da sensörinöral işitme kaybı, orşit, pankreatit, nefrit, aseptik menenjit ve ölüm gibi komplikasyonları mevcuttur. [62, 63]

Kesin tedavisi yoktur ve yalnız yatak istirahati, hidrasyon, oral hijyen gibi destekleyici tedavi mevcuttur. Aşı bu hastalıktan ve komplikasyonlarından korunmak için çok önemli olup ülkemizde 1.yılda ve ilkokul 1.sınıfta yapılmaktadır.

HIV

Birçok organ ve sistemi tutan HIV tükrük bezlerini de etkilemektedir. En çok parotis bezini etkiler. İntraparotid ve periparotid lenf bezlerinde büyüme ve bunun sonucunda inkomplet duktal obstrüksiyon ile parotis bezlerinin diffüz büyümesine yol açar. [64] Tükrük bezindeki değişiklikler lenfoepitelyal kist benzeri olabileceği gibi Mikulicz sendromundaki gibi solid kitleler de olabilir.[65]

2.5.1.3. Tükrük Bezlerinin Granülomatöz Hastalıkları

Tüberküloz

Baş ve boyundaki tüberkülozun en sık belirtisi servikal lenfadenopatidir. Primer tükrük bezi tüberkülozu nadirdir. Genellikle prezentasyonu tek taraflı parotis şişliğidir. Kliniği genellike ya akut inflamatuvar lezyon ya da kronik neoplazmı taklit eden tümöral lezyon şeklindedir. [52] Tanıda tükrükte aside dirençli boyama, pürüfiye protein derivatif testi, ince iğne biyopsisi ile görüntüleme yöntemleri kullanılabilir. Tedavi antitüberküloz ilaçlar ve tümöral kitle olması durumunda cerrahi eksizyondur.

Sarkoidoz

Sarkoidoz çoğunlukla akciğerleri tutan kronik granülomatöz bir hastalıktır. Tükrük bezlerinde tutulum çoğunlukla parotiste ve bilateraldir. Sarkoidoz hastalarının yaklaşık %6'sında görülür. Sarkoidozun özel formu olan üveoparotid ateş (Heerfordt sendromu) üveit, parotis büyümesi ve fasiyal paralizi ile karakterizedir. %40 oranında spontan rezolüsyon olur ve tedavisinde kortikosteroidler özellikle fasiyal paralizi tedavisinde yararlıdır. [66]

2.5.1.4. Tükrük Bezlerinin Nonenfeksiyoz İnflamatuvar Hastalıkları

Sjögren Sendromu

Sjögren senromu, ağız kuruluğu ve göz kuruluğu ile seyreden ekzokrin bezlerin otoimmün hastalığıdır. Ekzokrin bezler lenfositler aracılığıyla destrüksiyona uğrar ve lakrimal ile tükrük bezleri en çok etkilenenlerdir. Sistemik olup birçok bezi tutabilir. Hastaların %90'dan fazlası kadındır.

Sjögren sendromlu hastalar ağız kuruluğundan dolayı besinleri çiğneme ya da yutmakta zorluk çekerler. Diş çürükleri önemli problemdir. Gözde yabancı cisim hissi olur. Kornea ve konjuktiva epitelinin destrüksiyonu ile sonuçlanır ki bu durum keratokonjuktivitis sicca olarak anılır.

Bu hastalarda tükrük bezleri genel olarak büyümüştür. Siyalografide sialektazi gösterilebilir.[67] Tanıda romatoid faktör, SS-A(Ro) ve SS-B(La) antikorları

değerlidir. Kesin tanısı minör tükrük bezi biyopsisi ile konur. Tek taraflı tükrük bezi büyümüş olan Sjögren sondromlu hastada mutlaka lenfomaya olan malign transformasyon akla gelmelidir.

Primer Sjögren sendromu tedavisi daha çok semptomatiktir. Oral bakım, siyalogoglar, göz damlaları ve göz koruması verilir. Eğer sistematik tutulum varsa steroid ve diğer ajanlar verilebilir.

Siyaloendoskopi de artık kserostomi tedavisinde semptomatik olarak uygulanan yöntemler arasında yerini almıştır.[5]

2.5.1.5. Radyoterapinin Tükrük Bezi Üzerine Etkileri

Tükrük bezleri radyasyona maruz kaldığında bozulan bez fonksiyonundan dolayı kserostomi oluşur. Özellikle baş boyun kanseri hastalarında radyasyonun en harap edici etkisi tükrük bezleri üzerinedir. Akut radyasyon bezlerde ağrı ve şişliğe yol açar. Asinüslerdeki seröz hücreler aşırı hassastır. Duktus içinde ve parankimde inflamasyona yol açar. Eğer radyoterapi durursa etkiler geri dönüşümlüdür ancak devam ederse tam destrüksiyon, atrofi ve fibrosis gelişimi ile sonuçlanır. Etkileri doz ve süre bağımlıdır. [68] Malign neoplazmların ve pleomorfik adenomun gelişim insidansı artar.

Tiroid kanseri tedavisinde kullanılan iyot 131 ile tedavi edilen hastalarda da akut ve kronik sialadenit gösterilmiştir. Sonuçta uzun dönemde her iki hasta grubunda deşişen oranlarda bezde atrofi, fibrosis ve duktal stenoz gelişimi gözlenmiştir.

2.5.2. Tükrük Bezlerinin Benign ve Malign Tümörleri

Benign ve malign tükrük bezi hastalıkları siyaloendoskopinin endikasyonlarının dışında olması nedeniyle ayrıntısına yer verilmeyecektir.

2.5.3. Tükrük Bezi Hastalıklarında Cerrahi Tedavi

Tükrük Bezi Taşının Transoral Çıkarılması

Sialoendoskopinin çıkarabileceğinden daha büyük ve kanal içindeki palpe edilebilir taşlar transoral yolla çıkarılabilir.

Taş palpasyonu sonrası lokal anestezi yapılır. Taş genellikle hemen orifis civarında bulunmaz. Bu durumda papilla bulunup kanüle edilmelidir. Bu aşamada sialoendoskopi setinin dilatörleri de kullanılabilir. Ardından dilatörlerin de yardımıyla kanal üzerine insizyon yapılır ve taş çıkarılır. Submandibuler kanaldan taş çıkarılırken lingual sinire zarar vermemeye özen gösterilmelidir. Çıktıktan sonra kanal marsipuyalize edilir. (Resim 2.5.3) Parotis bezinde de aynı prosedür ile veya sialoendoskopi asiste taş yeri görülerek minimal hasarla bu işlem gerçekleştirilebilir. (Şekil 2.5.3) [69, 70] Fasiyal paralizi yüzde 10 altında olarak bildirilmiştir.[70]

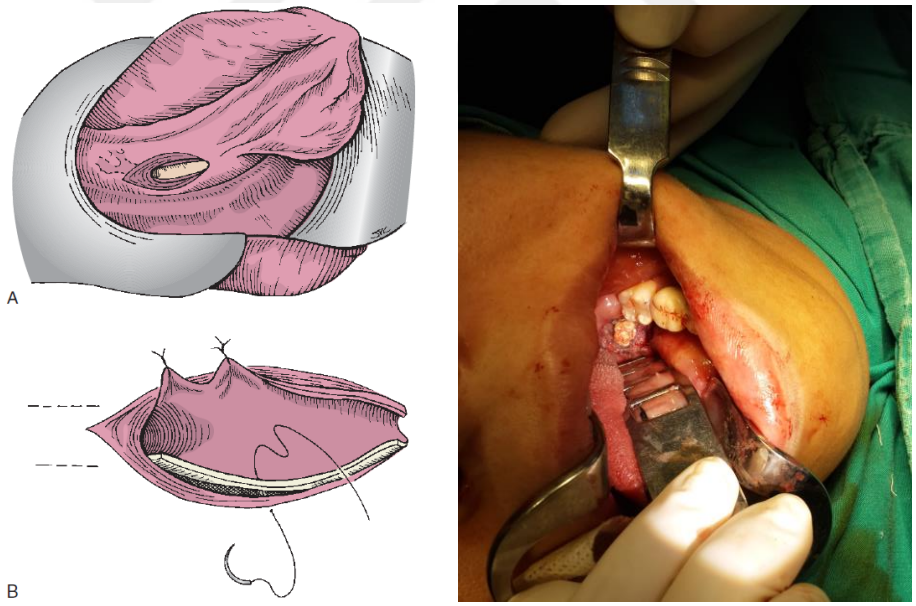

Sekil 2.12. Wharton kanalından taş çıkarılması ve kanalın marsupiyalizasyonu (Myers, E. N. (2008). *Operative Otolaryngology: Head and Neck Surgery E-Book: 2-Volume Set* (Vol. 2). Elsevier Health Sciences, AÜTF Kulak Burun Boğaz klinik arşivi)

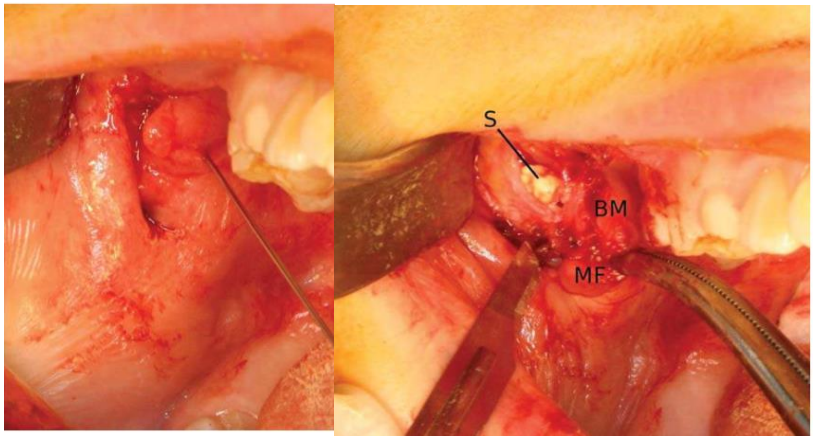

Şekil 2.13. Stensen kanalından transoral taş çıkarılması (S- taş, MF- mukozal flep, BM- buksinatör kas. Foletti, J. M., Chossegros, C., Salles, F., & Guyot, L. (2011). Transoral approach for Stensen's duct lithiasis. *The Laryngoscope*, *121*(9), 1893-1895.)

Submandibuler Bez Eksizyonu

Submandibuler bez eksizyonunun en sık nedeni taş ve buna bağlı kronik siyaladenittir. Parankim içindeki taşlar, endoskopla ya da intraoral çıkamayacak ölçüde büyük ve multiple taş varlığında bez eksizyonu gerekebilir. Submandibuler bezde tümör şüphesi ve kronik nöromuskuler hastalıkta kronik siyaloreyi engellemek için bez eksizyonu yapılabilir.[69]

Bez eksizyonu için klasik yaklaşım transservikal yaklaşımdır. Hastaya submandibuler üçgene hakim olacak şekilde pozisyon verilip hazırlanır. İnsizyon direk bez üzerine marjinal mandibuler sinir yaralanması riskinden dolayı yapılmamalıdır. Bezin alt sınırına yakın eğer varsa cilt krizine uygun olarak insizyon yapılıp cilt, cilt altı ve platisma geçilir. Subplatismal olarak flep mandibula periostuna kadar eleve edilir. Marjinal mandibuler sinir, derin servikal fasyanın yüzeyel yaprağı içinde kalacağı için bu aşamaya kadar hasarlanma riski yokur. Fasiyal ven ve onu üstten çağrazlayan marjinal mandibuler sinir sinir monitörü yardımıyla tanınır.(Şekil 2.5.3)

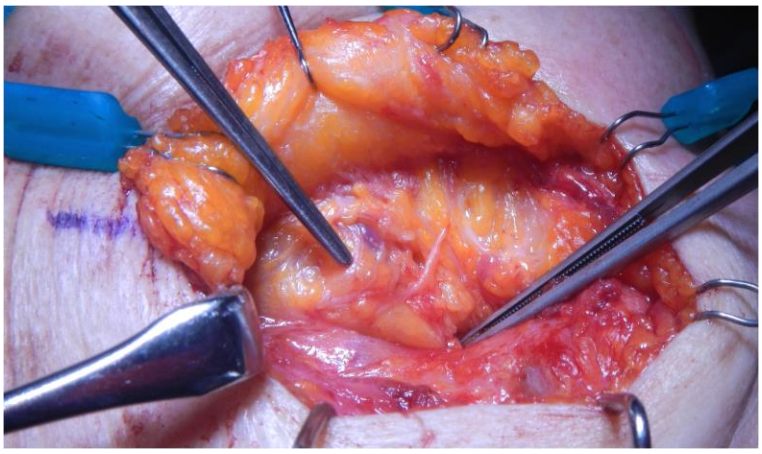

Şekil 2.14. Marjinal mandibuler sinir ve fasiyal ven ilişkisi (AÜTF Kulak Burun Boğaz klinik arşivi)

Marjinal mandibuler ven süperiora eleve edildikten sonra fasiyal ven korunabilir ya da bağlanabilir. Derin servikal fasya yüzeyel yaprağı ile submandibuler bez ayrılarak künt diseksiyona devam edilir. Eğer boyun diseksiyonu da yapılacaksa perifasiyal yağ bağ dokular da diseksiyon materyaline dahil edilir. Posteriordan diseksiyon yapılarak digastrik kas tanınır ve fasyası soyularak öne doğru takip edilir. Milohyoid kas tanınır. Önden diseksiyona devam edilerek fasiyal arter tanınır ve submandibuler beze verdiği dallar bağlanır. Bez milohyoid kastan disseke edilir ve Wharton kanalı, lingual sinir tanınır.(Şekil2.5.4)

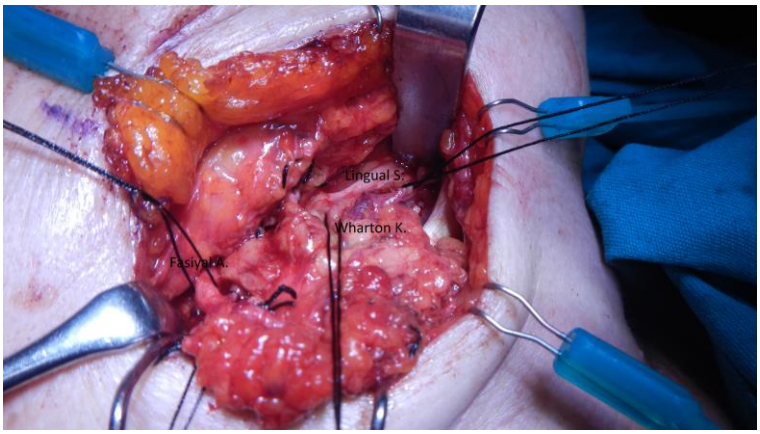

Şekil 2.15. Diseksiyonun son kısmı. Wharton kanalı, lingual sinir ve fasial arter görülmektedir. (AÜTF Kulak Burun Boğaz klinik arşivi)

Ardından hipoglossal sinir ve submandibuler gangliyon tanınarak Wharton kanalı en distalden bağlanır ve bez çıkarılır. Dren konularak saha kapatılır.

İntraoral yaklaşımla boyunda insizyon skarı olmaz ve marjinal mandibuler yaralanma riski yoktur. Marjinal mandibuler sinir yaralanma riski transservikal yaklaşımla %1-7 arasında bildirilmiştir.[71] Ancak intraoral yaklaşımla lingual sinirin bir çalışmada %68 oranında parezisi bildirilmiştir. [72]

Parotidektomi

Parotidektominin en sık endikasyonu tümörlerdir ve bu tümörlerin de %70-80'i benigndir. Kronik ve rekürren sialadenitte nadiren de olsa parotidektomi gerekebilmektedir.

Parotidektomi elektromiyografik fasiyal sinir monitörizasyonu altında yapılmalıdır. Fasiyal sinir monitörü fasiyal paralizi riskini azaltır.[73, 74] Anestezi ekibi kas gevşeticisi yapılmaması konusunda uyarılmalıdır. Uygun pozisyon ve hazırlık sonrası modifiye Blair insizyonu yapılır. Cilt insizyonu sonrası flep eleve edilir. Süperfisiyal muskuloaponevrotik sistem (SMAS) ciltte (tümör varsa tümör üzerinde) bırakılır. N.aurikularis magnus tanınarak aurikulaya giden dalı korunur. (Şekil 2.5.5)

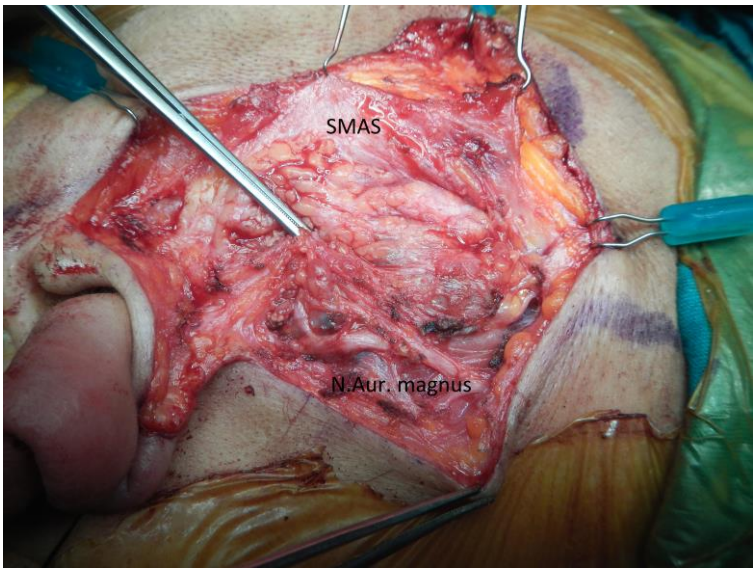

Sekil 2.16. Sağ parotidektomi. Flep ve SMAS ayrı ayrı eleve edilmiş ve n.aurikularis magnus ekspoze edilmiş. (AÜTF Kulak Burun Boğaz klinik arşivi)

Tragus önünden derinleşilerek parotis ayrılır ve SKM kas parotisten ayrılarak derinde digastrik kas tanınır. Ardından tragal pointer, timpanomastoid sütür ve stiloid proses tanınarak fasiyal sinir ana trunkusu bulunur. (Şekil 2.5.6)

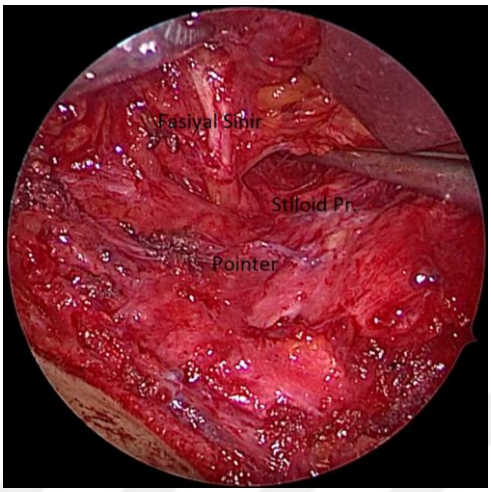

Şekil 2.17. Sağ parotidektomi. 0 derece endoskopik görüntüsü. Pointer, stiloid proses ve vajinası tanınmış. Fasiyal sinir ekpoze edilmiş. (AÜTF Kulak Burun Boğaz klinik arşivi)

Fasiyal sinirin dalları tek tek takip edilerek parotis dokusu öne doğru devrilerek süperfisiyal parotidektomi tamamlanır. (Şekil 2.5.7) Kronik sialadenitte ve derin lob tümörlerinde total parotidektomiye tamamlanabilir.

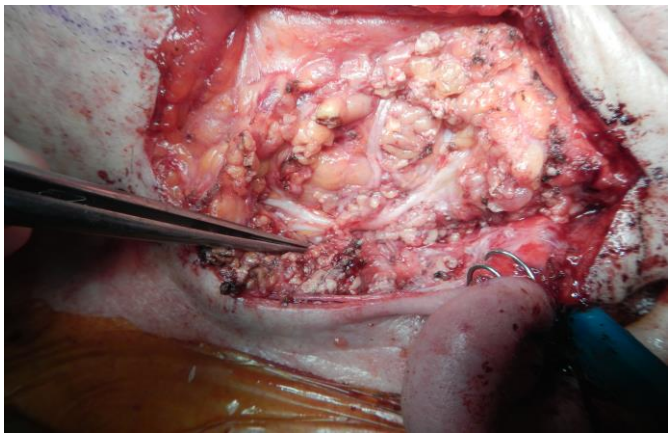

Şekil 2.18. Sol parotidektomi. Süperfisiyal parotidektomi tamamlanmış. Fasiyal sinir dalları görülmektedir. (AÜTF Kulak Burun Boğaz klinik arşivi)

Parotidektominin en önemli komplikasyonu geçici ya da kalıcı fasiyal sinir paralizisidir. Geçici fasiyal paralizi %20 civarındadır. Total parotidektomi vakalarında oran %60'lara kadar yükselebilmektedir.[75] Bunun dışında Frey sendromu, tükrük fistülü, enfeksiyon, hematom, kozmetik deformiteler ve skar gibi komplikasyonları da mevcuttur.

2.6. Siyaloendoskopi

2.6.1. Tarihçe

Tükrük bezi hastalıkları ilk olarak MÖ. 460-370 yıllarında yaşamış olan Hipokrat tarafından tanımlanmıştır. Ebu Kasım 1000 yıl sonra ranulayı tanımlamış ve tedavisini düzenlemiştir. [76] Duktal sistem ilk olarak Thomas Wharton tarafından 1659'da tanımlanmış ve 'Adenographia sive glandularum totius corporis descriptio' adıyla yayınlanmıştır.[1] Ardından Nicolaus Stenonius 1660'da hayvan diseksiyonlarıyla parotis duktal sistemini tanımlamıştır.[2] Anatomi profesörü olan Casparus Bartholinus sublingual duktal sistemi tanımlamıştır.

1953 yılında ilk endoskop kullanıma girmiş ve 1984'te ilk laparoskopik kolesistektomi yapılmıştır. 1990'lı yılların başında Katz ve Gunlach tükrük bezinde endoskop kullanımını denemiştir.[24] 1990'da submandibuler, 1994'te parotiste ilk deneme körlemesine radyolog tarafından yapılmıştır. Ardından 1994'te Nahlieli ve arkadaşları yeni tekniği tanımlamışlardır. [77] Bu süreçten günümüze kadar sialendoskoplar da değişime uğramış ve günümüz teknolojisine ulaşmıştır. [78]

2.6.2. Tükrük Bezi Kanallarının Endoskopik Anatomisi

Papilladan hiluma kadar olan bölgeye ana kanal adı verilir. Bu kanalın papillaya yakın kısmı ana kanal proksimali, beze yakın kısmı ise ana kanal distali olarak isimlendirilir. Proksimal distal ayrımı Wharton kanalı için milohyoid kas, Stensen kanalı içinse masseter kasıdır. Birincil dallanmaların başladığı bölge her iki bezde de hilum olarak adlandırılır. Hilumdan sonra ikincil ve üçüncül dallanmaların bulunduğu intraparankimal dallar bulunur. Sublingual kanal girişi her zaman olmamakla birlikte Wharton kanal distalinde orifise 5 mm mesafede görülebilir. [79, 80] (Resim 2.6.1)

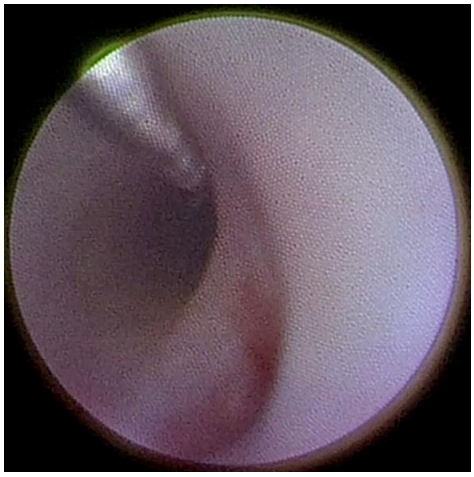

Şekil 2.19. Sublingual kanal ağzı. Ana kanalın hemen sağ altında görülmektedir. (AÜTF Kulak Burun Boğaz klinik arşivi)

Ana kanal distali geçildikten sonra her iki bezde önemli kıvrımlar bulunur. Submandibuler kanalda milohyoid kasın arka kenarını döndüğü 'virgül bölgesi' ve parotis kanalı için de buksinatör kası deldiği bölgedir. (Resim 2.6.2) Bu kıvrımlar bazen geniş bazen dar açılı olabilir. Endoskopla ve dış manevralarla bu zorluklar aşılabilir.

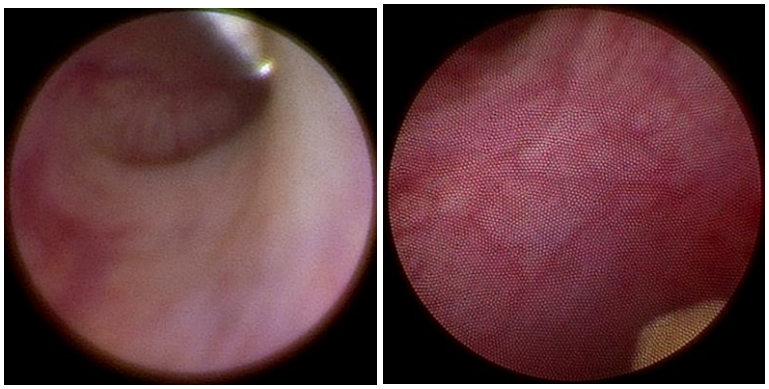

Şekil 2.20. Tükrük bezi kanalları kıvrım bölgeleri. Solda Wharton kanalı virgül bölgesi, sağda Stensen kanalının buksinatör kası deldiği bölge ve kanal içinde taş görülmektedir. (AÜTF Kulak Burun Boğaz klinik arşivi)

Hilum bölgesinde dallanmalar genellikle bifurkasyon şeklinde olabileceği gibi trifurkasyon şeklinde de olabilir. Bu bölgeden sonra birincil, ikincil ve üçüncül dallanmalar görülebilir. [81] (Şekil 2.6.3)

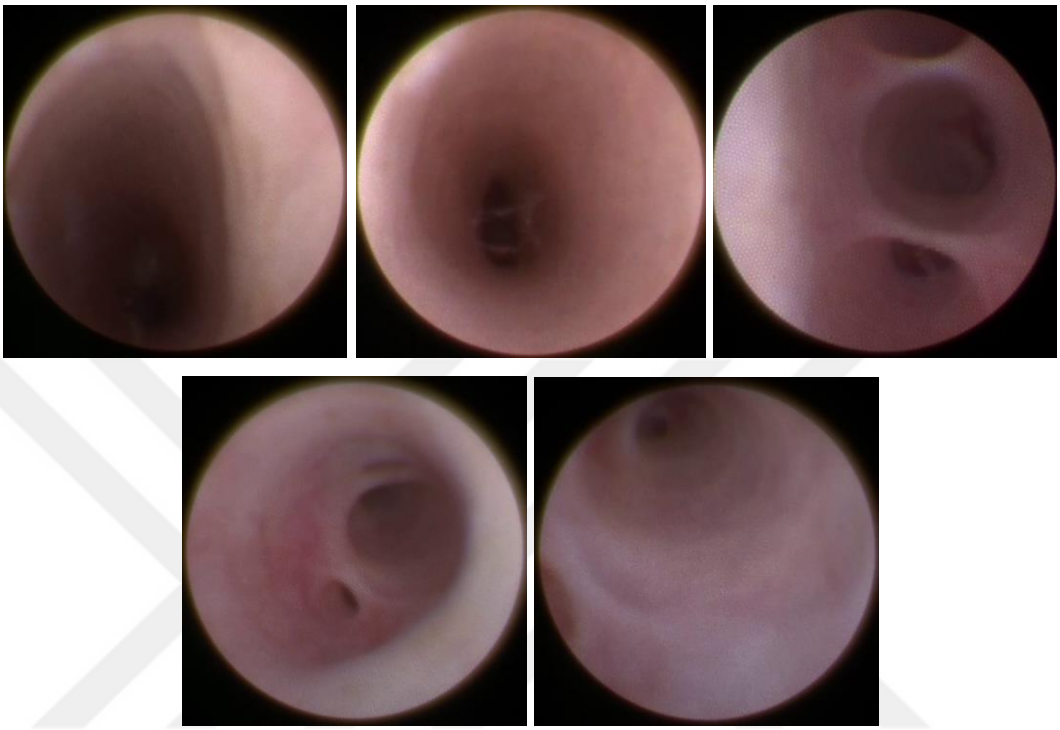

Şekil 2.21. Tükrük bezi kanal dallanmaları. Soldan sağa sırasıyla ana kanal proksimali, ana kanal distali, birincil, ikincil ve üçüncül dallanmalar görülmektedir. (AÜTF Kulak Burun Boğaz klinik arşivi)

2.6.3. Cerrahi Set

Günümüzde kullanılan sialendoskoplar teknolojinin gelişmesiyle beraber çeşitli değişikliklere uğramıştır. İlk başta tek optik fiberden oluşmaktayken şimdi çalışma ve yıkama kanalı olan yüksek optik çözünürlüklü endoskoplar kullanılmaktadır. Rijid, semirijid ve fleksibl endoskoplar olmak üzere 3 çeşit endoskop bulunur. Bu grupların da farklı firmalara ait çeşitli setleri mevcuttur. Anlatılacak olan klinik uygulamamızda kullandığımız settir.

1. 1 mm çaplı semirijid endoskop, 1.3mm çaplı tek kanallı muayene kılıfı ile kullanılır. (Şekil 2.6.4)

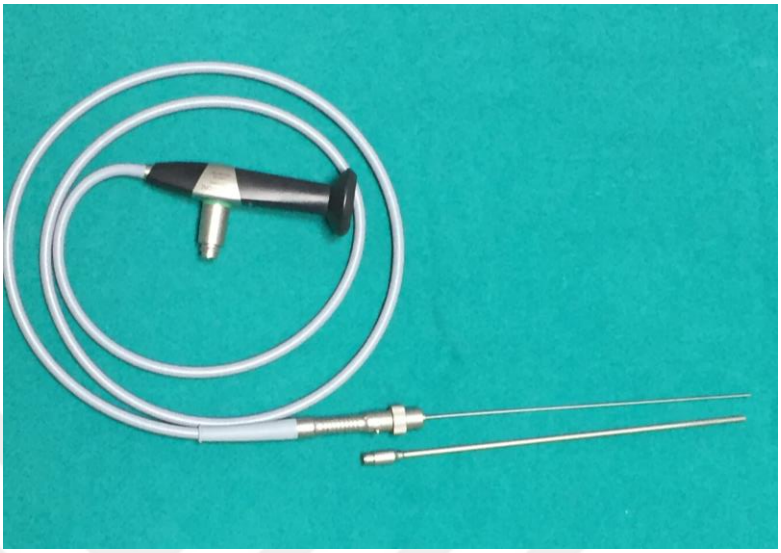

Şekil 2.22. Girişimsel sialendoskop (AÜTF Kulak Burun Boğaz klinik arşivi)

2. 1.3 mm çaplı semirijid endoskop, 0.25 ve 0.65 mm'lik iki adet çalışma kanalı mevcuttur. (Resim 2.6.5)



Şekil 2.23. Diagnostik sialendoskop (AÜTF Kulak Burun Boğaz klinik arşivi)

3. 1.3 mm çaplı, girişimsel sialendoskop ile kullanılan tek kanallı operasyon kılıfı. Çalışma kanalı olmadığı için tanısal işlemler için kullanılır. (Resim 2.6.6)
4. 1.3 mm/1.3 mm iki kanallı operasyon kılıfı: 1.15 mm'lik çalışma kanalı ve 1.15 mm'lik endoskop kanalı vardır. Balon katater ve forceps kullanılacaksa bu kılıf kullanılmalıdır. (Resim 2.6.6)
5. 0.8 mm/1.3 mm iki kanallı operasyon kılıfı: 0.65 mm'lik çalışma kanalı ve 1.15 mm'lik endoskop kanalı vardır. (Resim 2.6.6)

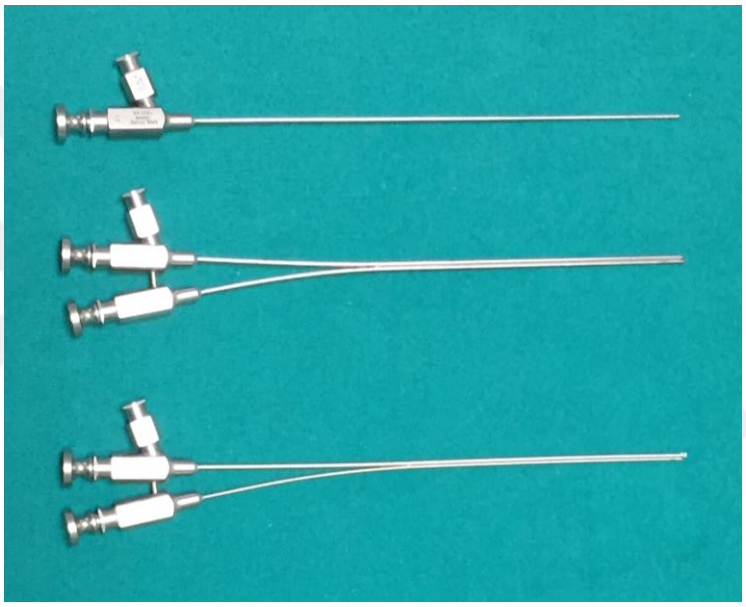

Şekil 2.24. Tek ve iki kanallı operasyon kılıfları (AÜTF Kulak Burun Boğaz klinik arşivi)

6. Tükrük kanalı probları. (Şekil 2.6.7)

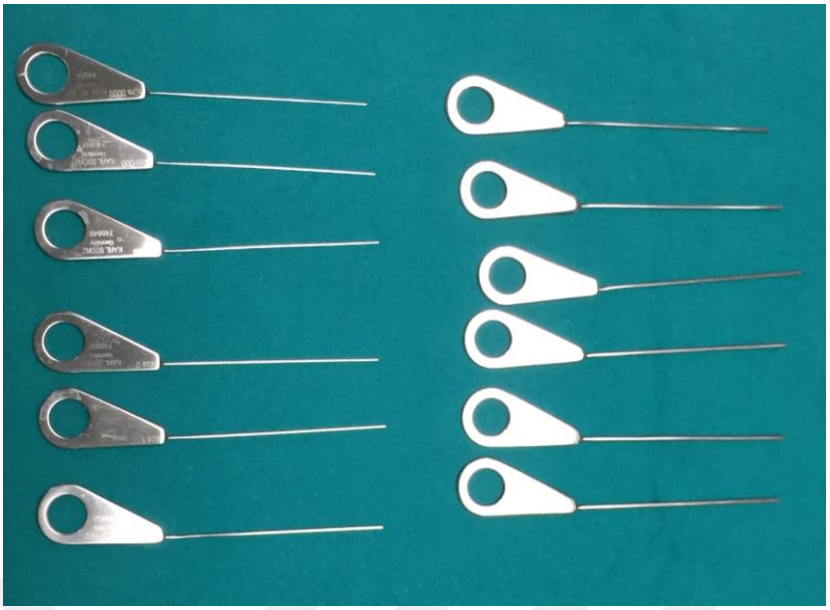

Şekil 2.25. Tükrük kanalı probları (AÜTF Kulak Burun Boğaz klinik arşivi)

7. Dilatörler ve kılavuz telin kullanımına olanak sağlayan havalı bujiler. (Resim 2.6.8)

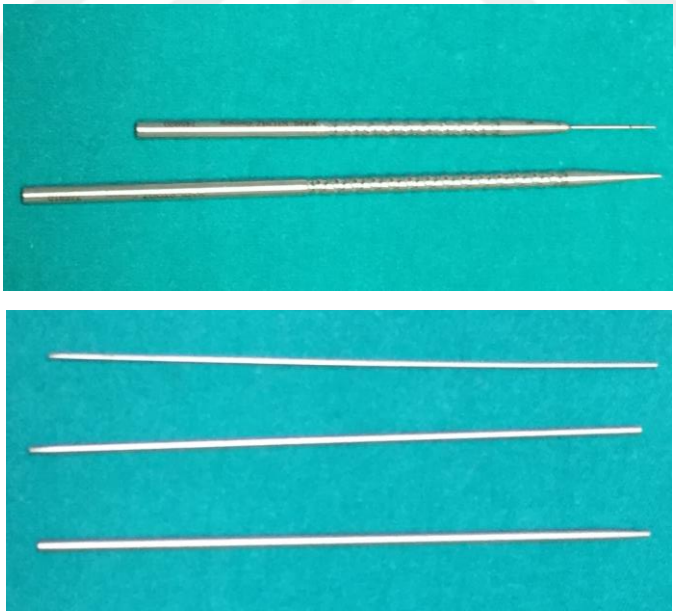

Şekil 2.26. Dilatör ve havalı bujiler (AÜTF Kulak Burun Boğaz klinik arşivi)

8. Kılavuz tel ve 0.4 mm ve 0.6 mm'lik basket (taş ekstraktörleri). (Resim 2.6.9)

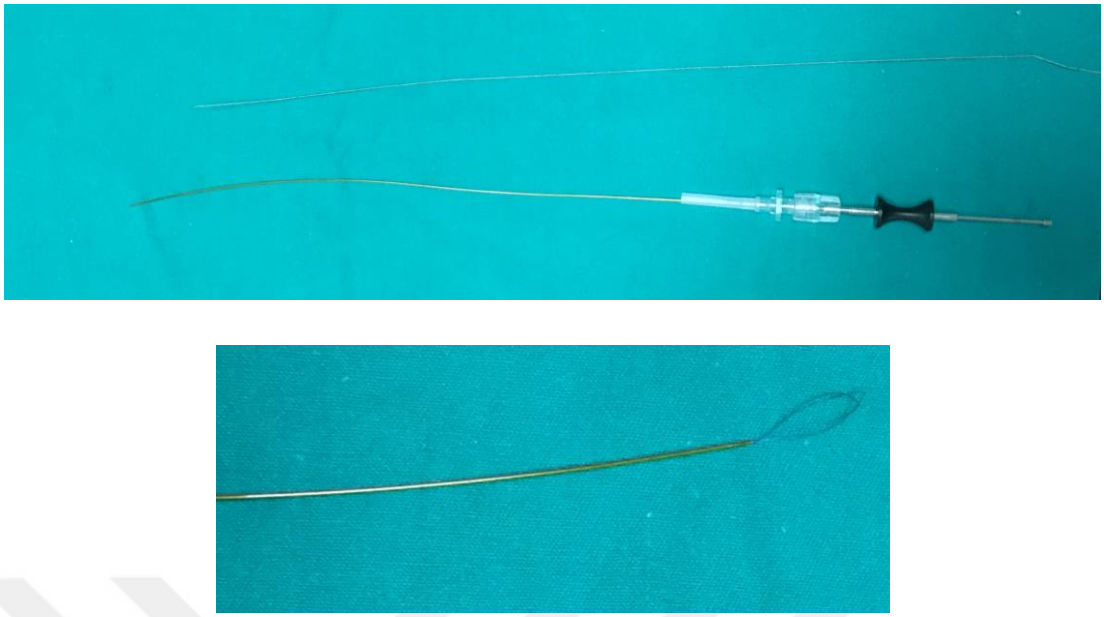

Şekil 2.27. Kılavuz tel ve basket (AÜTF Kulak Burun Boğaz klinik arşivi)

9. Balon katater, forcepsler, lazer cihazı

Taşı kırmak ve delmek için burgu (drill), küçük partikülleri temizlemek ve sitopatolojik örnek almak için de fırça (brush) gibi entrümanlar da kullanılmaktadır.

2.6.4. Endikasyonları ve Kontrendikasyonları

Temelde parotis ve submandibuler bezlere uygulansa da sublingual bezlere de yapılmaktadır.[82] Sialendoskopi sebebi belli olmayan ve tekrarlayan tüm tükrük bezi şişliklerinde uygulanabilir.[3, 83]

Bazı otörler taşın lingual sinire yakın olduğu ve ağız içinden çıkmasının zor olduğu durumlarda, proksimalde taş varlığının saptanmasında, Wharton kanalında 7 mm, Stensen kanalında 5 mm'den küçük olduğu, radyolojik değerlendirmesinde darlık ya da dilatasyon tesbit edilen olgularda rutin sialendoskopi uygulamışlardır. [79, 84] Gizli tükrük bezi taşlarının belirlenmesi, tükrük bezi taşlarının erken oluşum evresinde belirlenmesi ve önlem alınması, otoimmün hastalıkların tanı ve tedavisi ve inflamasyon sonrası darlık ve tıkanıkların tedavisi gibi endikasyonlarla sialendoskopi uygulayanlar da olmuştur. [85]

Sjögren sendromu, radyoaktif iyot tedavisi sonrası gelişen sialadenitlerde, kronik sialadenitlerde irrigasyon amaçlı, jüvenil rekürren parotitte de kullanılmaktadır. [4-6, 44, 86]

Sialedoskopi asiste cerrahilerle de bez eksizyonu oranlarını azaltıp, girişimlerin daha güven ve başarılı yapılabilmesine de olanak sağlamaktadır. [87]

Akut sialadenit dışında belirli bir kontrendikasyonu bulunmamaktadır.

2.6.5. Cerrahi Teknik

Hastalara anestezi öncesi yapılan premedikasyon işlemi sialendoskopi yapılacak hastalara yapılmaz. Papillanın bulunması için tükrük gelişinin sağlanması önemlidir.

Anestezi

Lokal ya da genel anestezi altında yapılabilir. Çoğu merkezde lokal anestezi altında yapılsa da cerrahi deneyim, tanısal-girişimsel işlem, 5 mm üzerinde ve/veya proksimalde yerleşimli taşlar, komorbid hastalıklar göz önüne alınmalı ve anestezi türüne ona göre karar verilmelidir.

Lokal anestezi tercih edildiyse %10'luk lidokainli sprey uygulandıktan sonra papilla çevresine 0,5 cc lidokain hidroklorür ve epinefrin solüsyonu uygulanır. Genel anestezi tercih edildiyse sadece enjeksiyon uygulanır. Enjeksiyonun kanalı daraltmamasına dikkat edilmelidir. Yıkama solüsyonu içine %2'lik lidokain ile %0.9'luk serum fizyolojik yarı yarıya karıştırılabilir.[88] Hastalar oral olarak işlem yapılacak tarafın karşısından entübe edilebilir. Ağzın yeterince açılabilmesi için anestezi ekibinden maksimum kas gevşeticisi yapılması istenir ve antibiyotik prafilaksisi de yapılmalıdır.

Papillanın Bulunması ve Dilatasyonu

Ağız açacakları, ekartörler yardımıyla ekspozisyon sağlanır. Kanalın en dar yeri ostiumlarıdır. Stensen kanalı ostiumu daha geniş olduğu için gözle görülebilir ancak Wharton kanalı ostiumunun bulunması için mikroskop ya da loop gözlüklerin kullanılması gerekebilir.

Önce papilla aranır ve bulunduktan sonra tükrük bezi probları en küçükten başlanarak yerleştirilir ve papilla dilate edilir. Problar rahat ilerlemiyorsa kanala girilememiş olunabilir ve arama işlemine travmatize etmeden devam etmek önemlidir. Papilla bulunması deneyim azlığı ya da anatomik varyasyonlar nedeniyle zor olabilir, bu durumlarda metilen mavisi kullanılması ve bezin sıvazlanarak tükrük gelişinin görülmesi bu işlemi kolaylaştırabilir.[89] Papillayı daha az travmatize etmek için direk konik dilatörle de yapan cerrahlar vardır.[81] (Sekil 2.6.10)

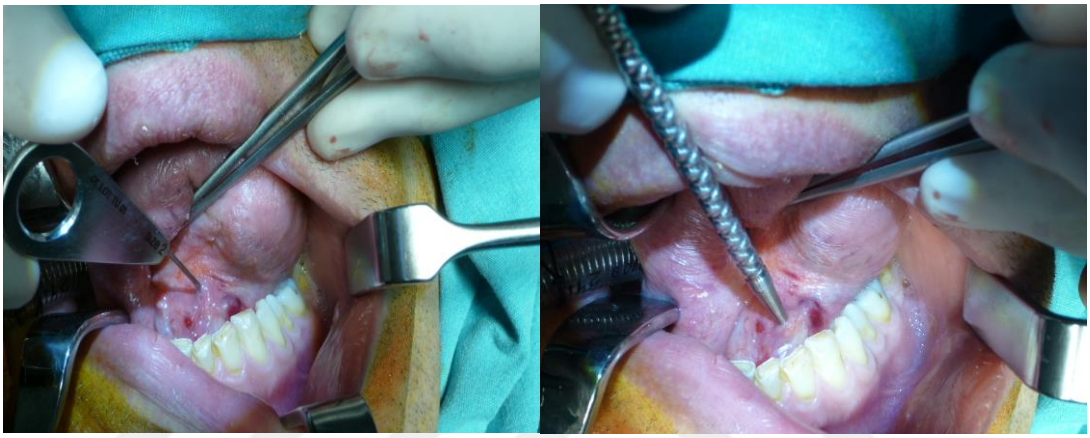

Şekil 2.28. Papillanın bulunup prob ve konik dilatörle dilatasyonu (AÜTF Kulak Burun Boğaz klinik arşivi)

Havalı buji ve Kılavuz Telin Yerleştirilmesi

Kanal yeterince dilate edildikten sonra havalı bujiler yerleştirilerek kılavuz tel ilerletilir. (Resim 2.6.11) Çok dar, nedbeli, daha önce cerrahi öyküsü olan ya da büyük taşlarda papillotomi gerekebilir. Sadece diagnostik yapılacak işlemlerde çoğunlukla papillotomiye ihtiyaç duyulmaz.



Şekil 2.29. Havalı buji ve ardından kılavuz telin yerleştirilmesi (AÜTF Kulak Burun Boğaz klinik arşivi)

Lümene Giriş ve Tanısal Sialendoskopi

Bu işlemlerin ardından havalı buji çıkarılarak kılavuz tel yardımıyla sialendoskop yerleştirilir ve kanala girilir. Bu aşamadan itibaren sürekli irrigasyon yapılır. Böylece kanal kollapsı önlenerek lümen açık tutulur, debrisler uzaklaştırılarak net görüntü alınması sağlanır. (Resim 2.6.12) Endoskop ilerletilirken mutlaka lümenin merkezinde kalınmalı ve oryantasyon sağlanmalıdır. Eğer ilerlenemiyorsa kanala zarar vermemek için zorlanmamalıdır.

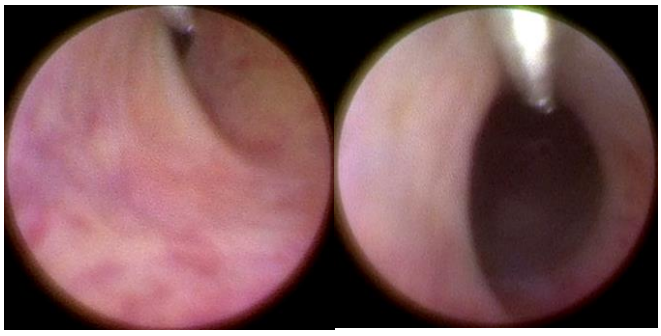

Şekil 2.30. İrrigasyonun etkisi. Kılavuz tel eşliğinde kanala girilmiş. Aynı bölgenin solda irrigasyonsuz, sağda irrigasyonlu hali görülmektedir. (AÜTF Kulak Burun Boğaz klinik arşivi)

Ardından endoskopun ilerleyebileceği kadar ilerlenip kanaldaki patolojiler araştırılır. [81](Tablo 2.4) (Resim 2.6.13)

Tablo 2.4. Sialendoskopide karşılaşılabilecek bulgular

Lümen	**Kanal Cidarı**
Anatomik varyasyonlar	Renk değişikliği
Fibrin – mukus tıkaçları	Vaskülarite artışı
Taşlar	Kalınlaşma
Yabancı cisimler	Düzensizlik
Polipler	Laserasyon
Darlıklar ve büklümler	Perforasyon

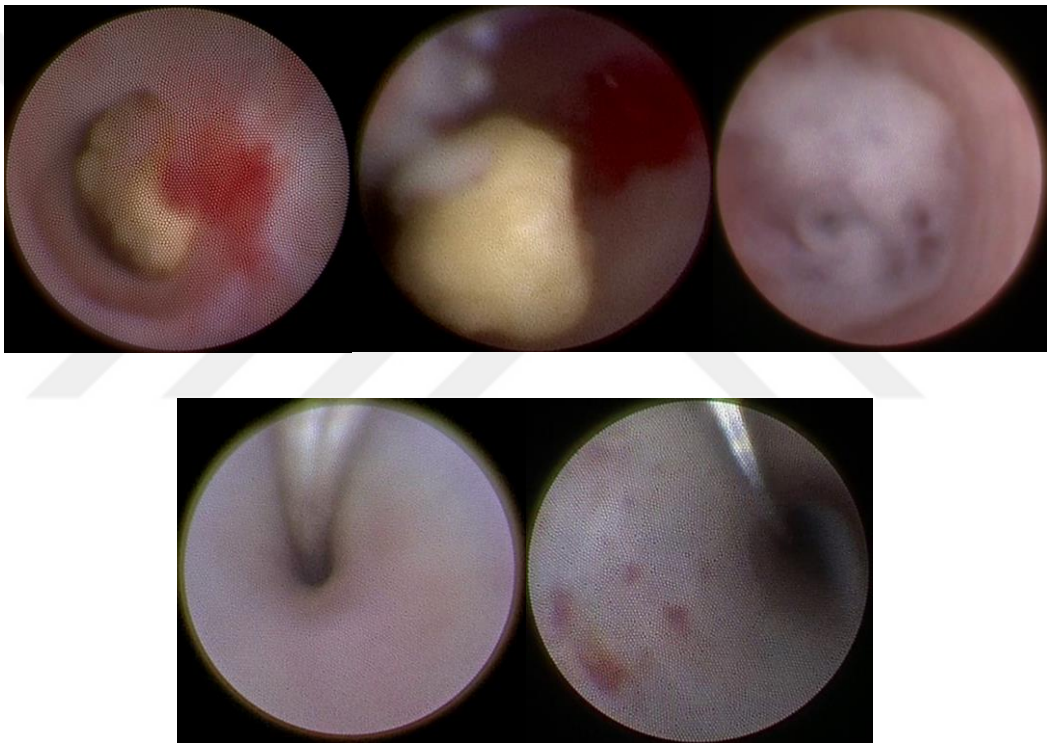

Şekil 2.31. Sialendoskopide karşılaşılabilecek patolojik bulgular (Sırasıyla soldan sağa duvara penetre taş ve stenotik kanal, duvara penetre olmayan taş, mukus plağı, stenotik ana kanal, kronik sialadenitte azalmış vaskülarite) (AÜTF Kulak Burun Boğaz klinik arşivi)

Tanısal sialendoskopi sonrası saptanan patolojiye göre girişimsel işlemlere geçilebilir. Taşın çıkarılması, stenozun genişletilmesi, mukus tıkaçlarının temizlenmesi işlemleri sonrası vaka sonlandırılır. Papillotomi yapılan her vakada striktürün önlenmesi için kanal marsupiyalize edilmeli ya da stent konulmalıdır. Stent genellikle 3 hafta tutulduktan sonra çekilir [90] (Resim 2.6.14).



Şekil 2.32. Sol ve sağ submandibuler sialendoskopi sonrası kanal marsupiyalize edilmiş, stent konulmuş. (AÜTF Kulak Burun Boğaz klinik arşivi)

2.6.6. Girişimsel Sialendoskopi

Tanısal sialendoskopi muayene yöntemiyken girişimsel sialendoskopi bir operasyondur.[83] İkisi genellikle aynı seansta yapıldığı için koşullar ve donanım buna uygun olmalıdır. Sialolitiaziste endoskopik araçlı taş çıkarma, endoskopik enerji yardımlı taş kırma ve çıkarma ile endoskopi yardımlı ağız içi girişimler olarak yapılacak işlemler özetlenebilir.

Hangi tedavi yönteminin olacağı taşın morfolojik özellikleri, konumu, duvarla olan ilişkisi (serbest ya da duvara penetre), cerrahın deneyimi hangi yöntemin yapılacağını belirler. (Tablo 2.5)

Tablo 2.5. Sialolithiaziste genelleştirilmiş tedavi algoritması (Şerbetci, E. And G.A. Şengör, *Tanısal ve girişimsel sialendoskopi: tükürük bezleri duktal patolojilerine günümüzdeki yaklaşım*. 2008: K.B.B Özel Sağlık Hizmetleri Limited Şti.)

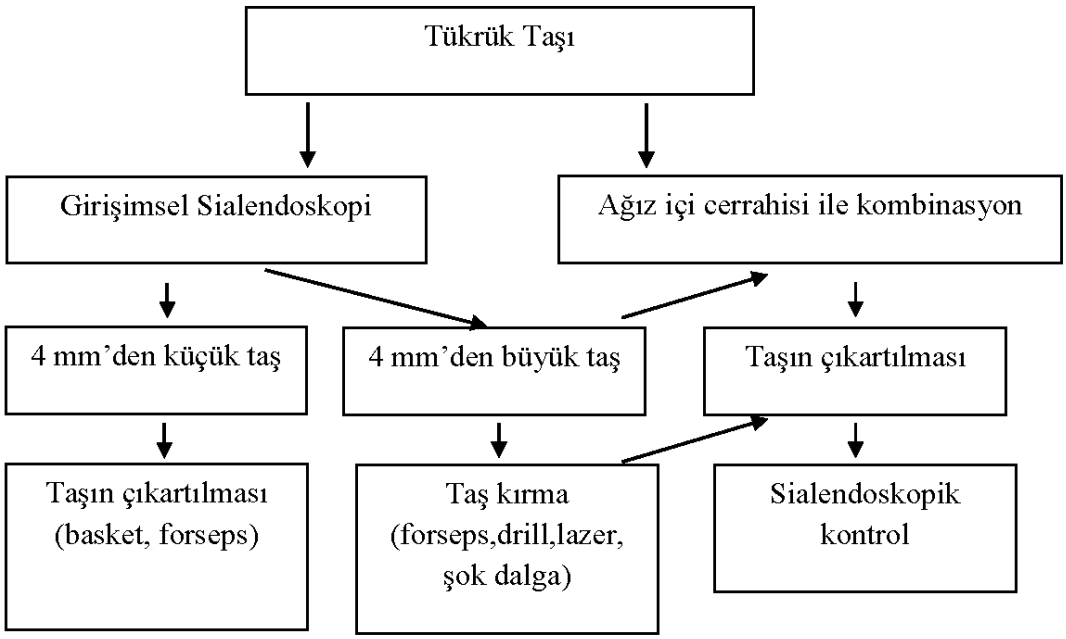

Submandibuler bez ve parotis bezinin kanal boyutları farklı olduğu için boyutlarına göre yaklaşım da değişmektedir. Aynı şekilde submandibuler bezde taşın yerleşim yerine göre de yaklaşım değişmektedir. (Tablo 2.6 ve 2.7)

Tablo 2.6. Parotis bez sialolitiazisinde tedavi algoritması (Marchal F, Zenk J. How to treat parotid and submandibular obstructions and Stones. Salivary Gland Disease 1st International Accord on Modern Management, Paris, 5-5 Temmuz 2008.)

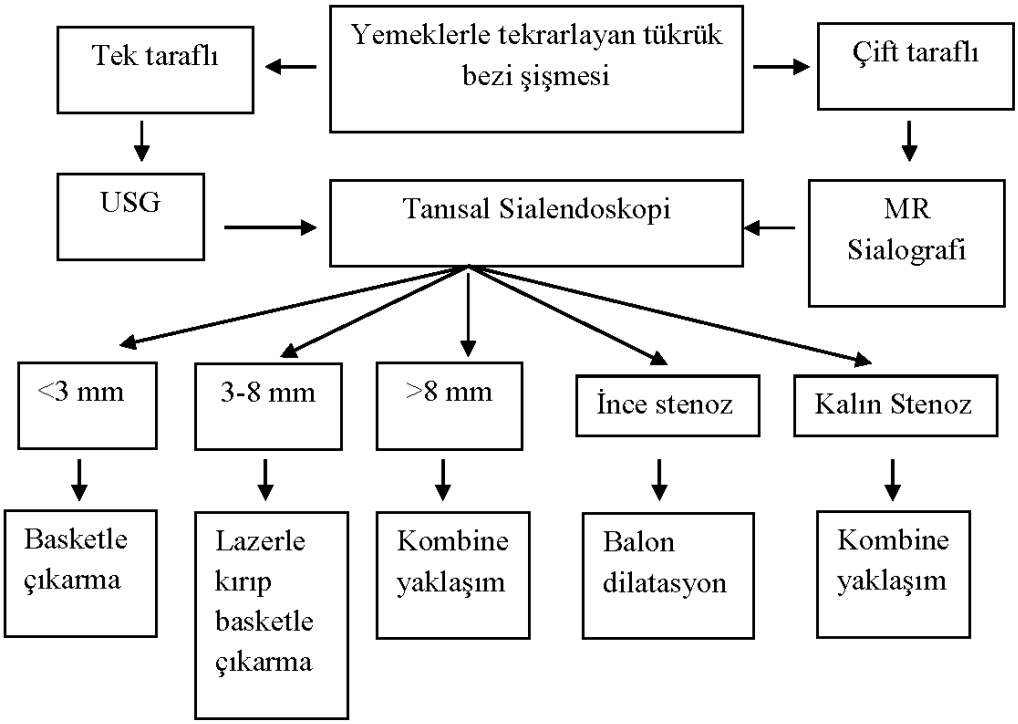

Tablo 2.7. Submandibuler sialolitiaziste tedavi algoritması (Marchal F, Zenk J. How to treat parotid and submandibular obstructions and Stones. Salivary Gland Disease 1st International Accord on Modern Management, Paris, 5-5 Temmuz 2008.)

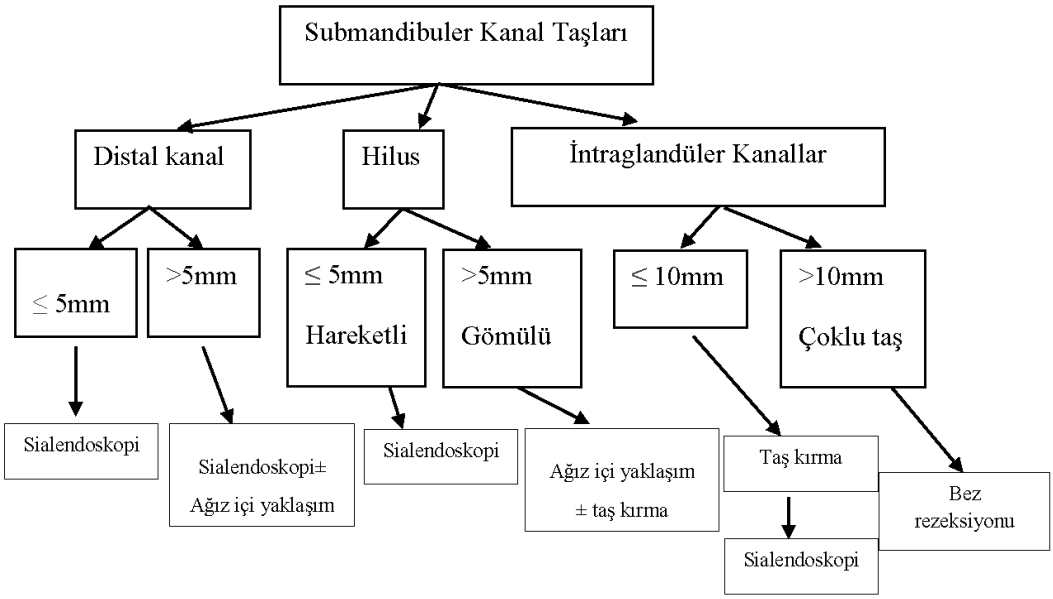

Endoskopik Araç Yardımlı Taş Çıkartma

Taşın boyut, lokalizasyon, duvar ile pozisyonuna bağlı olarak basket, forseps yardımıyla taş çıkarılabilir. Submandibuler bez için 4 mm, parotis bezi için 3 mm altındaki taşlar için taşlar gömülü değillerse endoskopik olarak doğrudan çıkarılabilir. [91] Taşlar daha büyükse papillotomi yapmak gerekebilir.

Basketle taş çıkarma işleminde basket taşın arkasına kadar ilerletilir, hafifçe çekilerek açılır ve taşın teller arasına girmesi sağlanır. Taş basketle sıkıştırıldıktan sonra endoskopla beraber geri çekilerek çıkarılır. (Şekil 2.6.15) Bu işlem forsepsle hatta taş büyükse ezilerek de yapılabilir. Dikkat edilmesi gereken özellikle parotis bezinde kanalın buksinatör kası deldiği bölgede sıkışabileceğidir ki bu durum kombine yaklaşımlar gerektirebilir. Taş çıkarıldıktan sonra mutlaka kanala tekrar endoskopla bakılmalıdır.

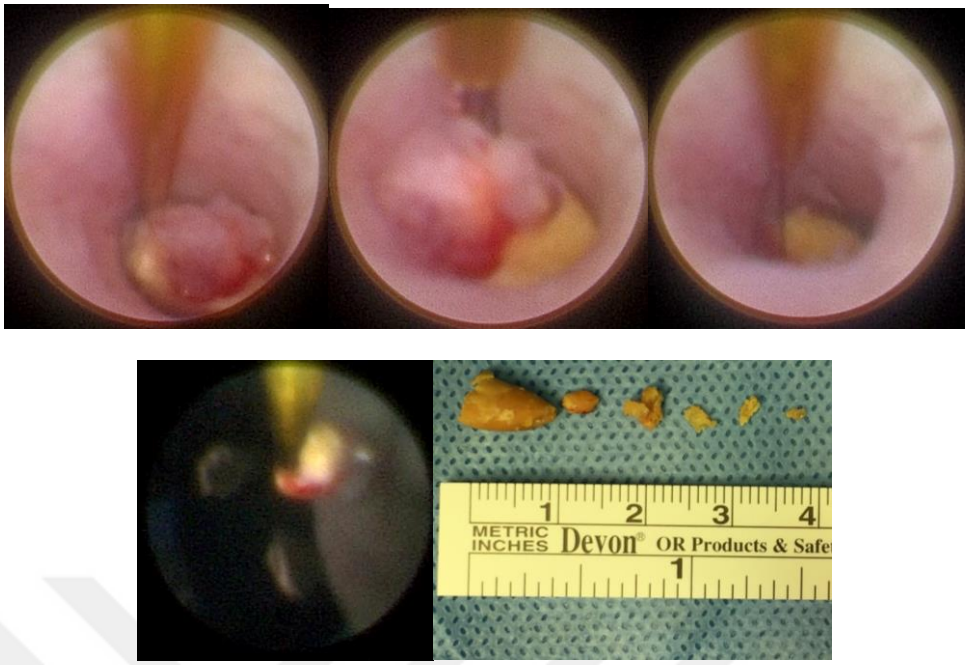

Şekil 2.33. Basketle taş çıkarma aşamaları (AÜTF Kulak Burun Boğaz klinik arşivi)

Endoskopik Enerji Yardımlı Taş Kırma ve Araçla Çıkartma

Bu işlem laser, Intrakorporeal Şok Dalga Litotripsi (ISWL), Ekstrakorporeal Şok Dalga Litotripsi (ESWL) kullanılarak yapılabilir.

Laser ile taş kırma çalışma kanalından ince fiberoptik kablo aracılığı ile taşa nişanlaması ile gerçekleşir.[92] Laser ile çalışılırken kanal hasarını önlemek için mutlaka kanal aksına paralel lümen içinde çalışılmalıdır.[83] Genellikle ürolojik taşlarda kullanılan Holmium: Yag laser kullanılır. (Resim 2.6.16)

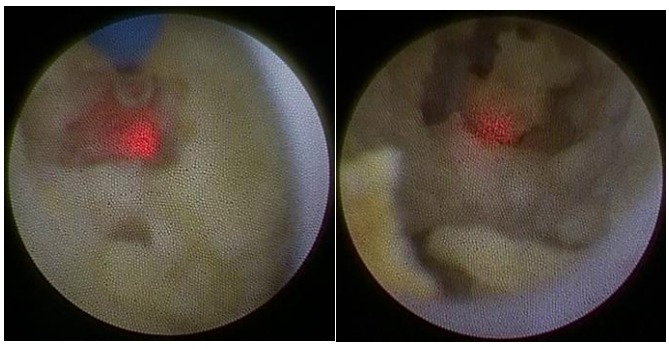

Şekil 2.34. Laser ile taş kırma işlemi (AÜTF Kulak Burun Boğaz klinik arşivi)

ISWL laser ışını yerine pnömotik vurular yapılır. Bu da operasyon süresinin uzayıp ödemin artmasına yol açabilir. ESWL ise vücut dışına gönderilen şok dalgalarının taşa çarparak onu parçalaması esasına dayanır. Başarı oranları parotis için %75-93, submandibuler bez için %40-50 olarak bildirilmektedir.[93]

Endoskop Yardımlı Ağız İçi Girişimler

Ağız içi girişimler papillotomiden kanala geniş insizyonla lingual sinir ekspoze edilip taşın çıkarılmasına kadar geniş bir perspektifte incelenebilir. Ana kanal distali ve hilum bölgesinde olan ya da sialendoskop ile çıkamayacak kadar büyük taşlar kombine yaklaşımı doğurmuştur. Böylece bez eksizyonu ihtiyacı azalır.[94] Buna karşın lingual sinir parezisi, ağız tabanında şişme, kanama, stenoz ve ranula oluşumu gibi komplikasyonlar bildirilmiştir.[95, 96] Eğer ağız tabanı genişçe açılıp kanal ortaya konulur ve yüzeyelinde kalınırsa lingual sinir zedelenme olasılığı çok azdır. [81]

2.6.7. Postoperatif Bakım

Postoperatif erken dönemde bezde şişlik meydana gelebilir ve genellikle glanda masaj ile geriler. Gerilemezse steroid verilebilir. 48 saat veya daha fazla süreli amoksisilin klavunat, ampisilin sulbaktam, klindamisin, roksitromisin gibi antibiyotiklerin kullanımı uygundur. [83, 88] Stent konduysa postoperatif 2. günde kontrol edilmelidir. 4 haftaya kadar tutulması önerilir. Özellikle endoskop asiste ağız içi girişimlerde bendizamin ve klorheksidinli gargaralar verilebilir.

2.6.8. Komplikasyonlar

Sialendoskopi minimal invaziv cerrahi yöntemi olsa da bez şişmesi, kanal perforasyonu, kanal avülsiyonu, striktür, lingual sinir parezisi, enfeksyiyon ve kanama gibi komplikasyonları olabilir.

Bez şişmesi hemen hemen tüm olgularda yıkamaya bağlı meydana gelmekte ancak glanda masajla gerilemektedir. Ancak ciddi şişlik durumunda steroid uygulanabilir. Kanal avülsiyonu genelde taş çıkarılırken kanalın aşırı zorlanmasına bağlı olur. Striktür gelişimi %2-3 civarında olup genellikle orifis bölgesinde görülür.

Eğer dilate edilemezse bez rezeksiyonu gerekebilir.[97] Perforasyon veya majör kanal hasarı laser kullanımı, sıkışan basketi çekerken ya da stenotik alanın endoskopla zorlanması sonucu oluşabilir. (Şekil 2.6.17) İrrigasyon sonucu ağız tabanında aşırı şişlik perforasyonu düşündürmelidir. [98] Ranula gelişimi ağız tabanı girişimleri sonrası gelişebilen ve bilinen komplikasyonlardandır. Yüzde 2 civarında gelişim bildirilmiştir.[97] Lingual sinir parezisi %1 civarında görülebilmekle birlikte genellikle zamanla düzelir. [99, 100] Enfeksiyon, kanama, siyalosel gibi komlikasyonlar nadirdir.



Şekil 2.35. Laser kullanımına bağlı majör kanal yaralanması (AÜTF Kulak Burun Boğaz klinik arşivi)

3. MATERYAL VE METOD

3.1. Tasarım

Bu çalışma retrospektif olarak tasarlanmış olup Ankara Üniversitesi Klinik Araştırmalar Etik Kurulu'na sunularak 24 Temmuz 2017 tarihli toplantı ve 12-694-17 numaralı karar ile araştırma onayı alınmıştır. Onay Ek-1'de verilmiştir.

3.2. Olgular

Aralık 2015- Eylül 2018 tarihleri arasında AÜTF Kulak Burun Boğaz hastalıkları kliniğine başvurup sialendoskopi uygulanan hastaların dosyaları retrospektif olarak tarandı. Tarama işlemi dosyalar, hastanenin sistemi, operasyon sırasında kaydedilen videolar ve fotoğraflar ile yapıldı. Hastalar demografik özellikler, semptom ve semptom süresi, yapılan tetkikler, taş boyutu lokalizasyonu ve mobilitesi, intraoperatif bulgu ve komplikasyonlar, lazer kullanımı, cerrahi teknik (papillotomi,stent kullanımı, marsupiyalizasyon gerekliliği) diagnostik ve terapötik başarı oranları, açık cerrahi ihtiyacı ve nedenleri, taburculuk süreleri, takip süreleri, takipte komplikasyon, hasta memnuniyetleri yönlerinden değerlendirildi.

Taş lokalizasyonları submandibuler bezde kanalda veya hilumda, parotis bezinde parankimde ya da kanalda olarak, istatistiksel değerlendirmede kanalda olanlar ve olmayanlar olarak gruplandı.Taş mobilitesi mobil ya da duvara penetre olarak gruplandı. Terapötik başarı oranlarının taş boyutu, lokalizasyonu ve mobilitesiyle ilişkileri ayrıca değerlendirildi.

Benign ya da malign tümöral tükrük bezi hastalıkları, radyoterapi alan hastalar ve pediyatrik olgular çalışma dışı bırakıldı.

3.3. İstatistiksel Değerlendirme

Çalışmada elde edilen bulgular değerlendirilirken, Verilerin analizi SPSS (Statistical Package for Social Sciences) for Windows 15 paket programında yapıldı. Tanımlayıcı istatistikler sayısal değişkenler için ortalama ± standart sapma, kategorik değişkenler ise vaka sayısı ve (%) olarak gösterildi. Nominal değişkenler Pearson Ki-Kare veya Fisher exact testi ile değerlendirildi. $p<0,05$ için sonuçlar istatistiksel olarak anlamlı kabul edildi.

4. BULGULAR

Submandibuler bez 26 (%76,5), parotis bezi 8 (%23,5) olmak üzere toplam 34 hastaya sialendoskopi uygulandı. Erkek hasta sayısı 18 (%52,9), kadın hasta sayısı ise 16 (%47,1) idi. Ortalama yaş 40,24 (SD: 13,175)' tü. Osteoporoz nedeniyle düzenli kalsiyum kullanımı olan 1 hasta dışında hiçbir hastada taş oluşumuna neden olacak ek medikal hastalık mevcut değildi. Tüm hastalarda bezde şişlik ana semptomken şişlik ile beraber ağrı hastaların 18'inde (%52,9) mevcuttu. Semptom süreleri ortalama 35,6 aydı. (SD: 42,247) Kliniğimizde ya da dış merkez kliniklerde yapılmış olan preoperatif tetkiklerden USG 23 hastada (%67,6), BT 30 hastada (%88,2), MRG ise 8 hastada (%23,5) mevcuttu. Tüm hastalarda sialolitiazis ön tanısı mevcuttu. (Tablo 4.1)

Tablo 4.1. Hastaların demografik bilgileri, semptom ve semptom süreleri ile preoperatif tetkik oranları

Hasta sayısı	34
Tükrük Bezi	
Submandibuler Bez	26 (%76,5)
Parotis Bezi	8 (%23,5)
Cinsiyet	
Erkek	18 (%52,9)
Kadın	16 (%47,1)
Yaş	
Ortalama	40,2
Standart sapma	13,175
Ana semptom	
Şişlik	34 (%100)
Şişlik ve ağrı	18 (%52,9)
Semptom Süreleri (Ay)	
Ortalama	35,6
Standart Sapma	42,247
Preoperatif Tetkik	
USG	23 (%67,6)
BT	30 (%88,2)
MR	8 (%23,5)

Ortalama taş boyutu 6,5mm (min:1,3mm, max:15mm, SD:3,34) idi. Ortalama taş sayısı 1,5 (min:1, max:5, SD: 0,896)'tu. Yirmi üç hastada 1 tane (%67,6), 7 hastada 2 tane (%20,6), 3 hastada 3 tane (%8,8) ve 1 hastada 5 tane (%2,9) taş mevcuttu. Taş

USG ve/veya BT görüntülerine göre yapılan değerlendirmede Wharton ya da Stensen kanalında 22 hastada (%64,7), hilumda 12 hastada (%35,3) saptandı. Taş mobilitesi yönünden değerlendirildiğinde 15 hastada mobil (%44,1), 11 hastada duvara penetre (%32,4) olarak saptandı. Geriye kalan 8 hastada (%23,5) preoperatif tetkiklerinde taş olmasına rağmen sialendoskopik görüntülerinde taş saptanmadı veya taşa ulaşılamadı. (Tablo 4.2)

Tablo 4.2. Taşların özellikleri

Taş boyutu (mm)	
Ortalama	6,5 (min:3, max:15)
Standart Sapma	3,34
Taş sayısı (tane)	
Ortalama	1,5 (min:1, max:5)
Standart Sapma	0,896
Lokalizasyon	
Kanal	22 (%64,7)
Hilum	12 (%35,3)
Mobilite	
Mobil	15 (%44,1)
Duvara penetre	11 (%32,4)
Taş yok	6 (%17,6)
Taşa ulaşılamadı	2 (%5.9)

Diagnostik sialendoskopi 33 hastada (%97,1) başarıyla gerçekleştirildi. Bir hastada papilla bulunamadığından işlem gerçekleştirilemedi. (Tablo 4.3) Yirmidokuz hastada (%85,3) papillotomi ihtiyacı oldu. Yirmisekiz hastada (%82,4) taş ile ya da taş olmadan mukus plakları saptandı.

Terapötik sialendoskopi 25 hastada (%73,5) başarı ile uygulandı. Altı hastada (%17,6) taş eksizyonu endoskop yardımlı olarak yapıldı. Başarısız olunan 9 hastanın (%26,5) 1'inde (%11,11) papilla bulunamaması nedeniyle, 2' sinde (%22,22) kanal çapının endoskop ilerleyişine izin vermemesi nedeniyle, 1'inde (%11,11) parankim içinde duvara penetre taş nedeniyle, 1'inde (%11,11) striktür ve striktürün arkasında kanala penetre olan taş nedeniyle, 4'ünde (%44,44) kanalda ancak kanala penetre taş nedeniyle terapötik sialendoskopi gerçekleştirilemedi. Başarısız olunan hastalara yaklaşımımız 4 hastaya (%11,8) bez eksizyonu, 5 hastayı (%14,7) da takibe almak şeklinde oldu. (Tablo 4.3) Beş hastada (%14,7) laser kullanıldı.

Tablo 4.3. Sialendoskopi başarı durumu ve özellikleri

Diagnostik Başarı	
Evet	33 (%97,1)
Hayır	1 (%2,9)
Terapötik Başarı	
Evet	25 (%73,5)
Hayır	9 (%26,5)
Başarılı hastalarda uygulanan teknik	
Endoskopik	19 (%82,4)
Endoskop asiste	6 (%17,6)
Başarısız hastalardaki yaklaşım	
Bez eksizyonu	4 (%11,8)
Takip	5 (%14,7)

Taş boyutları 5mm ve altı ile 5mm üzeri olarak gruplandığında 16 hastada (%47,1) 5mm ve altı, 18 hastada (%52,9) 5mm üzeri taş mevcuttu. Başarılı olunan 25 hastanın 14'ü (%56,0) 5mm ve altı taşa sahipken, 11'i (%44) 5mm üzeri taş mevcuttu. Başarısız olunan 9 hastanın 2'sinde (%22,2) taşlar 5mm ve altındayken 7'sinde (%78,8) 5mm üzerindeydi.Terapötik başarıda 5mm ve altı ile 5mm üzeri taşa sahip olanlar arasında istatistiksel olarak anlamlı fark saptanmadı (p=0,125). (Tablo 4.4)

Tablo 4.4. 5mm ve altı taşlar ile 5mm üzeri taşlarda başarı durumunun karşılaştırılması

			Taş Boyutu		**Toplam**	p değeri
			<=5mm	**>5mm**		
Başarı	Evet	Sayı-Yüzde	14 (%56)	11 (%44)	25(%100)	0,125
		Boyut kategorisinde oranı	%87,5	%61,1		
	Hayır	Sayı- Yüzde	2(%22,2)	7 (78,8)	9 (%100)	
		Boyut kategorisinde oranı	%12,5	%39,9		
Toplam	Başarıdaki oranı		%47,1	%52,9	%100	
	Taş boyutundaki oranı		16(%100)	18(%100)	34(%100)	

Taşlar 22 hastada (%64,7) kanaldayken 12 hastada (%35,3) hilumdaydı. Başarısız olunan 9 vakanın (%26,5) 2 tanesinde (%22,2) taş kanaldayken 7 tanesinde (%77,8) taş hilumdaydı. Taşın lokalizasyonuna göre terapötik başarı durumu değerlendirildiğinde istatiksel olarak anlamlı fark saptandı (p=0,004). (Tablo 4.5)

Tablo 4.5. Taş lokalizasyonu ile başarı durumunun karşılaştırılması

			Taş lokalizasyonu		**Toplam**	p değeri
			Kanal	**Hilum**		
Başarı	Evet	Sayı-Yüzde	20 (%80)	5 (%20)	25(%100)	**0,004**
		Lokalizasyon kategorisinde oranı	%90,9	%41,7		
	Hayır	Sayı- Yüzde	2(%22,2)	7 (78,8)	9 (%100)	
		Lokalizasyon kategorisinde oranı	%9,1	%58,3		
Toplam	Başarıdaki Oranı		%64,7	%35,3	%100	
	Taş lokalizasyonundaki oranı		22(%100)	12(%100)	34(%100)	

Hastalar taş mobilitesi yönünden değerlendirildiğinde 15 hastada (%44,1) taş mobil, 11 hastada (%32,4) taş duvara penetre ve 8 hastada (%23,5) taş yok ya da taşa ulaşılamadı. (Tablo 4.2) Başarılı olunan 25 hastada 14 tanesinde (%56,0) taş mobil, 5 tanesinde (%20,0) taş duvara penetre ve 6 tanesinde (%24,0) ise taş yoktu. Taş

mobilitesi ile terapötik başarı durumu değerlendirildiğinde istatistiksel olarak anlamlı fark saptandı (p=0,018). (Tablo 4.6)

Tablo 4.6. Taş mobilitesi ile başarı oranlarının karşılaştırılması (Taş olmayanlar başarılı, ulaşılamayanlar başarısız kabul edildi.)

			Taş Mobilitesi			Toplam	p değeri
			Mobil	Duvara penetre	Taş yok – ulaşıla-madı		
Başarı	Evet	Sayı-Yüzde	14 (%56)	5 (%20)	6 (%24)	25 (%100) %73,5	**0,018**
		Taş mobilitesin-de oranı	%93,3	%45,5	%75		
	Hayır	Sayı-Yüzde	1 (%11,1)	6 (%66,7)	2 (%22,2)	9 (%100) %26,5	
		Taş mobilitesin-de oranı	%6,7	%54,5	%25		
Toplam	Başarıdaki oranı		15 (%44,1)	11 (%32,4)	8 (%23,5)	34 (%100)	
	Taş mobilitesindeki oranı		%100	%100	%100	%100	

İntraoperatif komplikasyon 2'si (%5.9) parotis, 5'i (%14,7) submandibuler bez olmak üzere 7 hastada (%20,6) gerçekleşti. Bu komplikasyonlar 6 hastada (%85,71) ek işlem gerektirmeyen minör kanal yaralanması, 1 hastada (%14,29) majör kanal yaralanması mevcuttu. Majör kanal yaralanması olan hastada kanala penetre ve

proksimalde taş olması nedeniyle bez çıkarıldı. Minör kanal yaralanması olan 1 hastada aynı zamanda basket de kırıldı ancak kırılan basket çıkarıldı.

Yedi hastaya (%21.2) marsupiyalizasyon yapıldı. Bu hastaların 6 tanesi (%85,71) endoskop asiste girişim ile taş çıkarılanlar, 1 tanesi (%14,29) taş boyutu büyük olan hastaydı. Oniki hastaya (%36,4) stent konuldu. Hastalar ortalama 1,67 günde (min:0, max: 6, SD:1,44) taburcu oldu. Bez eksizyonu yapılan 4 hasta (%11,8) ortalama 4 günde (min:3, max:5, SD:1) taburcu oldu.

Hastalar ortalama 14,38 ay (min:1, max:34, SD:11,23) takip edildi. Otuz hasta (%88,2) semptomların tamamen geçtiğini belirtirken, 3 hasta (%8,8) kısmen gerilediğini, 1 hasta (%2.9) semptomlarının tekrarladığını belirtti. Başarısız terapötik sialendoskopi hastalarından takibe alınan 5 hasta (%14,7) semptomlarının geçmesi üzerine ek işlem ya da tetkike gerek duyulmadı. Semptomları kısmen gerileyen ve gerilemen hastalara tetkik planlanmış olup takibe devam edilmektedir. Kısa ve uzun dönem takiplerinde hiç bir hastada papillada stenoz oluşmadı. İki hastada (%5,9) postoperatif 1. haftada siyaladenit gelişti ve oral antibiyotik tedavisi ile geriledi. Dört hasta (%11,8) ise submandibuler bez eksizyonu yapılan ve ağız kuruluğu şikayeti olan hastalardı. Açık cerrahi yapılan hiçbir hastada lingual ve marjinal mandibuler sinir paralizisi görülmedi.

5.TARTIŞMA

Sialendoskopi öncesi kronik siyaladenit tedavisi bezi çıkarmak şeklindeydi. Bez eksizyonu değişik oranlarda birçok morbiditeye sebep olmaktaydı. [101] Bununla birlikte, birçok durumda, obstrüktif tükrük bezi hastalıklarının sialendoskopik tedavisinden sonra bezin çıkarılması gerekli değildir ve glandüler fonksiyonun geri kazanımı mümkün ve tatmin edicidir. [102] Sialendoskopi, obstrüktif tükrük bezi hastalığı olan hastaların yönetimini değiştiren, minimal invaziv ve bez koruyucu bir teknik sunmak üzere geliştirilmiştir. Duktal sistemin doğrudan görüntülenmesine, taşların çıkarılmasına ve tükrük kanallarının darlıklarının dilatasyonuna izin verir. [103]

Tek kontrendikasyonu akut siyaladenit olan sialendoskopi siyalolitiazis, kronik rekürren siyaladenit, jüvenil rekürren parotit, radyoaktif iyota bağlı siyaladenit, Sjögren sendromu gibi otoimmün hastalıklarında uygulanmaktadır. [82, 91]

Diagnostik sialendoskopideki başarı oranları oldukça yüksektir. Marchal ve Dulgerov'un yaptıkları çalışmada %98-100 arasında olan diagnostik başarı oranı çalışmamızda %97.1 olarak bulunmuş olup sonuçlarımızla uyumludur.[59]

Terapötik sialendoskopide başarı oranları Strychowsky ve ark.'nın yaptıkları metaanalizde %63 ile %100 arasında değişmekte olup endoskop asiste yardımlı girişimler de eklendiğinde başarı oranları daha da artmaktadır.[104] Çalışmamızda terapötik başarı oranımız endoskop asiste girişimlerle beraber %73,5 olup literatürle de uyumlu bulunmuştur. Semptomların iyileşme oranı baz alındığında Zenk ve ark.'nın yaptıkları çalışmada %98-%100 oranındayken bizim çalışmamızda %88,2 bulunmuştur.[105]

Terapötik başarı oranları Gillespie ve ark.'nın da belirttiği üzere cerrahın deneyimi, çeşitli boyutlarda endoskopların varlığı, laser, ESWL ve ISWL kullanım olanakları, taşların boyut, lokalizasyon, mobilite ve sayı durumları bir çok durumdan etkilenmektedir. Bu nedenle salt başarı oranlarının bu bileşenler olmadan kıyaslanması güvenilir sonuçlar vermemektedir. Marchal ve Dulgerov yaptıkları çalışmada submandibuler bezde 4mm ve altı için, parotis bezinde 3mm ve altı taşların ek fragmantasyona ihtiyaç duymadan çıkarılabileceğini belirtmiş olsalar da algoritm sadece taş boyutuna göre yapıldığı için yetersizdir. [59] Nitekim çalışmamızda 5mm

ve altı ile 5mm üzeri başarı oranları kıyaslandığında istatistiksel olarak anlamlı fark saptamamıştır. Çalışmamızda mobil ve kanalda olan taşlarda başarı artmaktadır ve istatistiksel olarak anlamlı çıkmıştır. Şerbetçi'nin de belirttiği gibi taş mobilitesi, lokalizasyonları da algoritmlerde yerini almıştır.[81]

Çalışmamızda bazı hastalarda preoperatif tetkiklerinde taş olmasına rağmen sialendoskopide taş görülememiştir. Literatürde bu konuya dair net bilgi olmamakla beraber taş yıkama nedeniyle yer değiştirerek daha distale gitmiş, kanaldan çıkmış olabilir. Endoskop boyutlarının sekonder ve tersiyer kanallara ulaşmasında yetersiz kalmasının da etkisi olabilir.

Literatürde duktal kanal perforasyonu ya da avülsiyonu, lingual ya da fasiyal sinir parezisi, duktal stenoz, ranula gelişimi gibi komplikasyonlar bildirilse de çalışmamızda hiçbir hastamızda bu komplikasyonlar görülmemiştir.[104] Çalışmamızda olduğu gibi intraoperatif basketin kırılması da karşılaşılabilen komplikasyonlardan olup Rasmussen ve ark. tarafından da bildirilmiştir.[106] Ek girişim gerektireyen minör kanal yaralanmaları da literatürde bildirilmiş olup çalışmamızda minör kanal yaralanlamarının daha fazla görüldüğü saptanmıştır. [104] Maresh ve ark.'nın yaptıkları çalışmada 32 hastanın 2'sinde postoperatif siyaladenit gelişmiş olup calışmamızın sonuçları ile uyumludur.[107]

Sialendoskopi kulak burun boğaz hekimlerinin endoskopa olan aşinalığı nedeniyle çok zorlanmadığı bir yöntemdir ancak çalışma alanının darlığı, oryantasyon zaman gerektirmektedir. Bu nedenle öğrenmesi endoskopik sinüs cerrahilerine göre biraz daha zordur. Gerekli deneyimin kazanılması için gidilecek kurslar ve zaman gerektirmesi dezavantajlarıdır. Yine kullanılan enstrümanların işlem ya da aletlerin sterilizasyonu sırasında kolayca kırılabilmesi ve maliyetlerinin en azından şu aşamada SUT tarafından karşılanmaması sialendoskopinin dezavantajlarıdır. Özellikle büyük taşlarda laser, ISWL ve ESWL gibi ek işlemler gerektirmesi, endoskop olsa bile sialendoskopiyi uygulanamaz kılmaktadır.[81]

Çalışmamızın eksik yönü retrospektif ve az sayıda hasta ile yapılması, literatürde geçen ESWL,ISWL gibi ek tekniklerin kullanılmamış olması ve sadece taş hastalarını kapsıyor olmasıdır. Yine yetersiz hasta sayısı nedeniyle submandibuler bez ve parotis bezinde ayrı ayrı değerlendirilememiştir.

6. SONUÇ

Sialendoskopi nonneoplastik tükrük bezi hastalıklarının tedavisinde tüm dünyada kabul görmüş ve minimal invaziv olmasının yanı sıra güvenirliği, morbidite oranlarının diğer klasik yaklaşımlara göre daha düşük olduğu cerrahi uygulamadır. Cerrahın deneyimi dışında taş boyut, lokalizasyon, mobilitesi, sayısı, kullanılan ekipmanların yeterliliği gibi birçok neden başarıyı etkilemektedir. Retrospektif olarak yaptığımız çalışmamızda değerlendirdiğimiz hastalarda;

1. Sialendoskopinin açık cerrahi gereksinimini önemli ölçüde azalttığı saptandı.
2. Taş boyutlarına göre (5mm ve altı ile 5mm üstü) başarı oranları kıyaslandığında istatistiksel olarak anlamlı fark saptanmadı.
3. Taş lokalizasyonları ile başarı oranları değerlendirildiğinde istatistiksel olarak anlamlı fark saptandı. Duktal kanal yerleşimli taşlarda başarı oranının arttığı görüldü.
4. Taş mobilitesi ile başarı oranları değerlendirildiğinde istatistiksel olarak anlamlı fark saptandı. Mobil olan taşlarda başarının arttığı görüldü.
5. Hastaların uzun dönem takiplerinde taş başarı ile çıkmasa bile semptomatik anlamda iyileşme sağlanılabildiği saptandı.
6. Hastaların açık cerrahiye oranla taburculuk sürelerinin kısaldığı saptandı.

Sonuç olarak sialendoskopi özellikle siyalolitiazis tedavisinde uygun hastalarda açık cerrahilerde gözlemlediğimiz morbiditeyi azaltan, hastanede yatış süresini kısaltan, minimal invaziv ve güvenilir cerrahi tekniktir.

ÖZET

Amaç: Kliniğimizde sialendoskopi uygulanan hastaların sonuçlarını sunarak tükrük bezi hastalıklarında uygulanabilirliğini değerlendirmektir.

Materyal Metot: Ankara Üniversitesi Tıp Fakültesi Kulak Burun Boğaz Hastalıkları Kliniğinde Aralık 2015- Eylül 2018 tarihleri arasında sialendoskopi uygulanan 34 hasta retrospektif olarak cerrahi teknik, başarı durumu, taş özellikleri, komplikasyonlar yönünden değerlendirildi. $p<0,05$ için sonuçlar istatistiksel olarak anlamlı kabul edildi.

Bulgular: Submandibuler bez 26 (%76,5), parotis bezi 8 (%23,5) olmak üzere toplam 34 hastaya sialendoskopi uygulandı. Ortalama taş boyutu 6,5mm (min:1,3mm, max:15mm, SD:3,34) idi. Ortalama taş sayısı 1,5 (min:1, max:5, SD: 0,896)'tu. Taşlar 22 hastada (%64,7) kanalda, 12 hastada (%35,3) hilumdaydı. Taşlar 15 hastada mobil (%44,1), 11 hastada duvara penetre (%32,4) olarak saptandı. Diagnostik sialendoskopi 33 hastada (%97,1) başarıyla gerçekleştirildi. Terapötik sialendoskopi 25 hastada (%73,5) başarı ile uygulandı. Taş boyutlarıyla başarı oranı kıyaslandığında istatistiksel olarak anlamlı fark saptanmazken başarı oranı taş lokalizasyonu ya da mobilitesiyle kıyaslandığında anlamlı fark saptandı.

Sonuç: Sialendoskopi özellikle siyalolitizis tedavisinde uygun hastalarda açık cerrahilerde gözlemlediğimiz morbiditeyi azaltan, hastanede yatış süresini kısaltan, minimal invaziv ve güvenilir cerrahi tekniktir.

Anahtar Sözcükler: Diagnostik, sialendoskopi, siyalolitiazis, terapötik, tükrük bezi

SUMMARY

Objective: Our aim is to evaluate the applicability of salivary gland diseases by presenting the results of patients who underwent sialendoscopy in our clinic.

Materials and methods: Thirty-four patients who underwent sialendoscopy between December 2015 and September 2018 in the Department of Otorhinolaryngology at the Faculty of Medicine, Ankara University were retrospectively evaluated for surgical technique, success status, stone characteristics and complications. For $p < 0.05$, the results were considered statistically significant.

Results: Sialendoscopy was performed in 34 patients (submandibular gland 26, 76.5% and parotid gland 8 (23.5%)). The mean stone size was 6.5mm (min: 1.3mm, max: 15mm, SD: 3.34). The average number of stones was 1.5 (min: 1, max: 5, SD: 0.896). The stones were in the canal in 22 patients (64.7%) and in hilum in 12 patients (35.3%). The stones were mobile in 15 patients (44.1%) and immobile in 11 patients (32.4%). Diagnostic sialendoscopy was successfully performed in 33 patients (97.1%). Therapeutic sialendoscopy was successfully performed in 25 patients (73.5%). A statistically significant difference was not found when the success rates of stone dimensions were compared, but a significant difference was found when success rate was compared with stone localization or mobility.

Conclusion: Sialendoscopy is a minimally invasive and reliable surgical technique, especially in the treatment of sialolithiasis, which reduces the morbidity observed in open surgery in appropriate patients, shortening the length of hospital stay.

Key Words: Diagnostic, sialendoscopy, sialolithiasis, therapeutic, salivary gland

KAYNAKLAR

1. Wharton, T.A., *Sive glandularum totius corporis descriptio.* Amstelaedami: Sumptibus Joannis Ravesreinii. **1659**.
2. Stenonis, N., *De glandulis oris et novis earundum vasis. Observationes anatomicae in inclyta Lugdunensi Academia sub praesidio DD Johannis van Horne.* Publico eruditorum examini. **1661**.
3. Marchal, F., et al., *Interventional sialendoscopy.* The Laryngoscope, 2000. **110**(2): p. 318-318.
4. Nahlieli, O., et al., *Juvenile recurrent parotitis: a new method of diagnosis and treatment.* Pediatrics, 2004. **114**(1): p. 9-12.
5. Jager, D.J., et al., *Sialendoscopy of salivary glands affected by Sjögren syndrome: a randomized controlled pilot study.* Journal of Oral and Maxillofacial Surgery, 2016. **74**(6): p. 1167-1174.
6. Bhayani, M.K., et al., *Sialendoscopy for patients with radioiodine-induced sialadenitis and xerostomia.* Thyroid, 2015. **25**(7): p. 834-838.
7. Bailey, B.J., *Baş & Boyun Cerrahisi -Otolarengoloji*. 2011: Güneş Tıp Kitabevleri.
8. Janfaza, P., *Surgical anatomy of the head and neck*. 2001: Lippincott Williams & Wilkins.
9. Horsburgh, A. and T.F. Massoud, *The salivary ducts of Wharton and Stenson: analysis of normal variant sialographic morphometry and a historical review.* Annals of Anatomy-Anatomischer Anzeiger, 2013. **195**(3): p. 238-242.
10. Ömür, M. and B. Dadaş, *Klinik Baş ve Boyun Anatomisi. 1. cilt.* İstanbul: Ulusal Tıp Kitapevi, 1996.
11. Zenk, J., W.G. Hosemann, and H. Iro, *Diameters of the main excretory ducts of the adult human submandibular and parotid gland: a histologic study.* Oral Surgery, Oral Medicine, Oral Pathology, Oral Radiology and Endodontics, 1998. **85**(5): p. 576-580.
12. Pogrel, M.A., B. Schmidt, and A. Ammar, *The relationship of the buccal branch of the facial nerve to the parotid duct.* Journal of oral and maxillofacial surgery, 1996. **54**(1): p. 71-73.
13. Cummings, C., et al., *Cummings Otolaringoloji Baş ve Boyun Cerrahisi.* Baskı. Güneş Tıp Kitabevi, 2007.
14. Amano, O., et al., *Anatomy and histology of rodent and human major salivary glands—Overview of the japan salivary gland society-sponsored workshop—.* Acta histochemica et cytochemica, 2012. **45**(5): p. 241-250.
15. Palmer, R., *The identification of myoepithelial cells in human salivary glands. A review and comparison of light microscopical methods.* Journal of Oral Pathology & Medicine, 1986. **15**(4): p. 221-229.

16. Polak, J.M. and S.R. Bloom, *Neuropeptides in salivary glands.* Journal of Histochemistry & Cytochemistry, 1980. **28**(8): p. 871-873.

17. Turner, R.J., *Mechanisms of fluid secretion by salivary glands.* Annals of the New York Academy of Sciences, 1993. **694**(1): p. 24-35.

18. Levine, M.J., *Salivary macromolecules.* Annals of the New York Academy of Sciences, 1993. **694**(1): p. 11-16.

19. Humphrey, S.P. and R.T. Williamson, *A review of saliva: normal composition, flow, and function.* The Journal of prosthetic dentistry, 2001. **85**(2): p. 162-169.

20. Chiu, A.G., et al., *First bite syndrome: a complication of surgery involving the parapharyngeal space.* Head & Neck: Journal for the Sciences and Specialties of the Head and Neck, 2002. **24**(11): p. 996-999.

21. Dowd, F.J., *Saliva and dental caries.* Dental Clinics of North America, 1999. **43**(4): p. 579-597.

22. Matsuo, R., *Role of saliva in the maintenance of taste sensitivity.* Critical Reviews in Oral Biology & Medicine, 2000. **11**(2): p. 216-229.

23. Kelly, I. and R. Dick, *Technical report: Interventional sialography: dormia basket removal of Wharton's duct calculus.* Clinical radiology, 1991. **43**(3): p. 205-206.

24. Katz, P., *Nouvelle thérapeutique des lithiases salivaires.* Revue de laryngologie, d'otologie et de rhinologie, 1993. **114**(5): p. 379-382.

25. Mancuso, A., D. Rice, and W. Hanafee, *Computed tomography of the parotid gland during contrast sialography.* Radiology, 1979. **132**(1): p. 211-213.

26. Rubin, P. and I. Blatt, *A modification of sialography; preliminary report.* Medical bulletin (Ann Arbor, Mich.), 1955. **21**(3): p. 57.

27. Stephen, K., J. Robertson, and R.M. Harden, *Quantitative aspects of pertechnetate concentration in human parotid and submandibular salivary glands.* The British journal of radiology, 1976. **49**(588): p. 1028-1032.

28. Pickrell, K.L., W.S. Trought, and J.C. Shearin, *The use of ultrasound to localize calculi within the parotid gland.* Annals of plastic surgery, 1978. **1**(6): p. 542-546.

29. Gritzmann, N., *Sonography of the salivary glands.* American Journal of Roentgenology, 1989. **153**(1): p. 161-166.

30. Mancuso, A.A. and W.N. Hanafee, *Computed tomography of the head and neck.* Journal of Computer Assisted Tomography, 1982. **6**(5): p. 1407.

31. Yousem, D.M., M.A. Kraut, and A.A. Chalian, *Major salivary gland imaging.* Radiology, 2000. **216**(1): p. 19-29.

32. Teresi, L.M., et al., *Parotid masses: MR imaging.* Radiology, 1987. **163**(2): p. 405-409.

33. Mirich, D.R., C.B. McArdle, and M.V. Kulkarni, *Benign pleomorphic adenomas of the salivary glands: surface coil MR imaging versus CT.* Journal of computer assisted tomography, 1987. **11**(4): p. 620-623.

34. Becker, M., et al., *Sialolithiasis and salivary ductal stenosis: diagnostic accuracy of MR sialography with a three-dimensional extended-phase conjugate-symmetry rapid spin-echo sequence.* Radiology, 2000. **217**(2): p. 347-358.

35. Tabak, L.A., et al., *Role of salivary mucins in the protection of the oral cavity.* Journal of Oral Pathology & Medicine, 1982. **11**(1): p. 1-17.

36. Perry, R., *Recognition and management of acute suppurative parotitis.* Clinical pharmacy, 1985. **4**(5): p. 566-571.

37. McAnally, T., *Parotitis: clinical presentations and management.* Postgraduate medicine, 1982. **71**(2): p. 87-99.

38. Brook, I., E.H. Frazier, and M.E. Gher, *Aerobic and anaerobic microbiology of periapical abscess.* Oral microbiology and immunology, 1991. **6**(2): p. 123-125.

39. Lundgren, A., P. Kylen, and L. Ödkvist, *Nosocomial parotitis.* Acta oto-laryngologica, 1976. **82**(1-6): p. 275-278.

40. Brook, I., *Acute bacterial suppurative parotitis: microbiology and management.* Journal of Craniofacial Surgery, 2003. **14**(1): p. 37-40.

41. Katz, P., *Treatment of juvenile recurrent parotitis.* Controversies in the Management of Salivary Gland Disease, 2012: p. 317.

42. Geterud, Å., A.-M. Lindvall, and O. Nyléan, *Follow-up study of recurrent parotitis in children.* Annals of Otology, Rhinology & Laryngology, 1988. **97**(4): p. 341-346.

43. Quenin, S., et al., *Juvenile recurrent parotitis: sialendoscopic approach.* Archives of Otolaryngology–Head & Neck Surgery, 2008. **134**(7): p. 715-719.

44. Canzi, P., et al., *Sialendoscopy in juvenile recurrent parotitis: a review of the literature.* Acta Otorhinolaryngologica Italica, 2013. **33**(6): p. 367.

45. Zhao-ju, Z., et al., *Chronic obstructive parotitis: report of ninety-two cases.* Oral surgery, oral medicine, oral pathology, 1992. **73**(4): p. 434-440.

46. Wang, S., et al., *Classification and management of chronic sialadenitis of the parotid gland.* Journal of oral rehabilitation, 2009. **36**(1): p. 2-8.

47. Wang, S., et al., *Recurrent swelling of parotid glands and Sjögren's syndrome.* International journal of oral and maxillofacial surgery, 1993. **22**(6): p. 362-365.

48. Moody, A., et al., *Surgical management of chronic parotid disease.* British Journal of Oral and Maxillofacial Surgery, 2000. **38**(6): p. 620-622.

49. Motamed, M., D. Laugharne, and P. Bradley, *Management of chronic parotitis: a review.* The Journal of Laryngology & Otology, 2003. **117**(7): p. 521-526.

50. Hogg, R., C. Ayshford, and J. Watkinson, *Parotid duct carcinoma arising in bilateral chronic sialadenitis.* The Journal of Laryngology & Otology, 1999. **113**(7): p. 686-688.

51. Cheuk, W. and J.K. Chan, *Kuttner tumor of the submandibular gland: fine-needle aspiration cytologic findings of seven cases.* American journal of clinical pathology, 2002. **117**(1): p. 103-108.

52. Rice, D.H., *Chronic inflammatory disorders of the salivary glands.* Otolaryngologic Clinics of North America, 1999. **32**(5): p. 813-818.

53. Williams, M.F., *Sialolithiasis.* Otolaryngologic Clinics of North America, 1999. **32**(5): p. 819-834.

54. Jensen, J.L., et al., *Minor salivary gland calculi: a clinicopathologic study of forty-seven new cases.* Oral Surgery, Oral Medicine, Oral Pathology, 1979. **47**(1): p. 44-50.

55. Ashby, R., *The chemistry of sialoliths: stones and their homes.* Color Atlas and Text of the Salivary Glands: Diseases, Disorders, and Surgery. London, England: Mosby-Wolfe, 1995: p. 243-251.

56. Stanley, M.W., et al., *Sialolithiasis: Differential diagnostic problems in fine-needle aspiration cytology.* American journal of clinical pathology, 1996. **106**(2): p. 229-233.

57. Stack Jr, B.C. and J.G. Norman, *Sialolithiasis and primary hyperparathyroidism.* ORL, 2008. **70**(5): p. 331-334.

58. Yamamoto, H., et al., *SCANNING ELECTRON MICROSCOPIC AND X RAY MICRODIFFRACTOMETERIC STUDIES ON SIALOLITH-CRYSTALS IN HUMAN SUBMANDIBULAR GLANDS.* Pathology International, 1984. **34**(1): p. 47-53.

59. Marchal, F. and P. Dulguerov, *Sialolithiasis management: the state of the art.* Archives of Otolaryngology–Head & Neck Surgery, 2003. **129**(9): p. 951-956.

60. Lustmann, J., E. Regev, and Y. Melamed, *Sialolithiasis: a survey on 245 patients and a review of the literature.* International journal of oral and maxillofacial surgery, 1990. **19**(3): p. 135-138.

61. Jäger, L., et al., *Sialolithiasis: MR sialography of the submandibular duct—an alternative to conventional sialography and US?* Radiology, 2000. **216**(3): p. 665-671.

62. Principi, N. and S. Esposito, *Mumps outbreaks: A problem in need of solutions.* Journal of Infection, 2018.

63. Latner, D.R. and C.J. Hickman, *Remembering mumps.* PLoS pathogens, 2015. **11**(5): p. e1004791.

64. Shugar, J.M., et al., *Multicentric parotid cysts and cervical adenopathy in AIDS patients. A newly recognized entity: CT and MR manifestations.* The Laryngoscope, 1988. **98**(7): p. 772-775.

65. Shaha, A.R., et al., *Benign lymphoepithelial lesions of the parotid.* The American journal of surgery, 1993. **166**(4): p. 403-406.

66. Krishnamoorthy, K., *Sarcoidosis*, in *Encyclopedia of Otolaryngology, Head and Neck Surgery*, S.E. Kountakis, Editor. 2013, Springer Berlin Heidelberg: Berlin, Heidelberg. p. 2358-2366.

67. Manoussakis, M.N. and H.M. Moutsopoulos, *Sjögren's syndrome.* Otolaryngologic Clinics of North America, 1999. **32**(5): p. 843-860.

68. Deasy, J.O., et al., *Radiotherapy dose–volume effects on salivary gland function.* International Journal of Radiation Oncology* Biology* Physics, 2010. **76**(3): p. S58-S63.

69. Myers, E.N., *Operative Otolaryngology: Head and Neck Surgery E-Book: 2-Volume Set*. Vol. 2. 2008: Elsevier Health Sciences.

70. Foletti, J.M., et al., *Transoral approach for Stensen's duct lithiasis.* The Laryngoscope, 2011. **121**(9): p. 1893-1895.

71. Smith, A.D., et al., *Excision of the submandibular gland by an intraoral approach.* Plastic and reconstructive surgery, 2000. **105**(6): p. 2092-2095.

72. Hong, K.H. and Y.K. Kim, *Intraoral removal of the submandibular gland: a new surgical approach.* Otolaryngology—Head and Neck Surgery, 2000. **122**(6): p. 798-802.

73. Brennan, J., E.J. Moore, and K.J. Shuler, *Prospective analysis of the efficacy of continuous intraoperative nerve monitoring during thyroidectomy, parathyroidectomy, and parotidectomy.* Otolaryngology—Head and Neck Surgery, 2001. **124**(5): p. 537-543.

74. Wolf, S., et al., *Intraoperative facial nerve monitoring in parotid surgery.* HNO, 1995. **43**(5): p. 294-298.

75. Gaillard, C., et al., *Facial nerve dysfunction after parotidectomy: the role of local factors.* The Laryngoscope, 2005. **115**(2): p. 287-291.

76. Khalaf ibn ʻAbbās, A.a.-Q., M.S. Spink, and G.L. Lewis, *Albucasis on surgery and instruments*. Vol. 12. 1973: Univ of California Press.

77. Nahlieli, O., A. Neder, and A. Baruchin, *Salivary gland endoscopy: a new technique for diagnosis and treatment of sialolithiasis.* Journal of oral and maxillofacial surgery, 1994. **52**(12): p. 1240-1242.

78. Geisthoff, U.W., *Technology of sialendoscopy.* Otolaryngologic Clinics of North America, 2009. **42**(6): p. 1001-1028.

79. Nahlieli, O. and A.M. Baruchin, *Long-term experience with endoscopic diagnosis and treatment of salivary gland inflammatory diseases.* The Laryngoscope, 2000. **110**(6): p. 988-993.

80. Nahlieli, O., et al., *Minimal invasive methods and procedures for the treatment of salivary gland sialolithiasis.* Modern management preserving the salivary glands. Herzeliya (Israel): Isradon, 2007: p. 136-76.

81. Şerbetci, E. and G.A. Şengör, *Tanısal ve girişimsel sialendoskopi: tükürük bezleri duktal patolojilerine günümüzdeki yaklaşım*. 2008: K.B.B Özel Sağlık Hizmetleri Limited Şti.

82. Nahlieli, O., et al., *Sialoendoscopy: a new approach to salivary gland obstructive pathology.* The Journal of the American Dental Association, 2006. **137**(10): p. 1394-1400.

83. Marchal, F., et al., *Submandibular diagnostic and interventional sialendoscopy: new procedure for ductal disorders.* Annals of Otology, Rhinology & Laryngology, 2002. **111**(1): p. 27-35.

84. Nahlieli, O., et al., *Endoscopic mechanical retrieval of sialoliths.* Oral Surgery, Oral Medicine, Oral Pathology, Oral Radiology, and Endodontology, 2003. **95**(4): p. 396-402.

85. Koch, M., et al., *Sialoscopy in cases of unclear swelling of the major salivary glands.* Otolaryngology—Head and Neck Surgery, 2005. **133**(6): p. 863-868.

86. Wu, C.-B., et al., *Sialendoscopy-assisted treatment for chronic obstructive parotitis—our treatment strategy with 31 patients.* Journal of Oral and Maxillofacial Surgery, 2015. **73**(8): p. 1524-1531.

87. Jadu, F.M. and A.M. Jan, *A meta-analysis of the efficacy and safety of managing parotid and submandibular sialoliths using sialendoscopy assisted surgery.* Saudi medical journal, 2014. **35**(10): p. 1188.

88. Faure, F., et al., *Pediatric salivary gland obstructive swelling: sialendoscopic approach.* The Laryngoscope, 2007. **117**(8): p. 1364-1367.

89. Luers, J.-C., J. Vent, and D. Beutner, *Methylene blue for easy and safe detection of salivary duct papilla in sialendoscopy.* Otolaryngology–Head and Neck Surgery, 2008. **139**(3): p. 466-467.

90. Chossegros, C., et al., *A technical improvement in sialendoscopy to enter the salivary ducts.* The Laryngoscope, 2006. **116**(5): p. 842-844.

91. Marchal, F., et al., *Specificity of parotid sialendoscopy.* The Laryngoscope, 2001. **111**(2): p. 264-271.

92. Hopf, J., et al., *Miniature endoscopes in otorhinolaryngologic applications.* Minimally Invasive Therapy & Allied Technologies, 1998. **7**(3): p. 209-218.

93. Zenk, J., et al., *Extracorporeal shock wave lithotripsy of submandibular stones: evaluation after 10 years.* Annals of Otology, Rhinology & Laryngology, 2004. **113**(5): p. 378-383.

94. Marchal, F., *A combined endoscopic and external approach for extraction of large stones with preservation of parotid and submandibular glands.* The Laryngoscope, 2007. **117**(2): p. 373-377.

95. Nahlieli, O., et al., *The ductal stretching technique: an endoscopic-assisted technique for removal of submandibular stones.* The Laryngoscope, 2007. **117**(6): p. 1031-1035.

96. Zenk, J., et al., *Transoral removal of submandibular stones.* Archives of Otolaryngology–Head & Neck Surgery, 2001. **127**(4): p. 432-436.

97. Nahlieli, O., *Complications of sialendoscopy: personal experience, literature analysis, and suggestions.* Journal of Oral and Maxillofacial Surgery, 2015. **73**(1): p. 75-80.

98. Nahlieli, O., *Advanced sialoendoscopy techniques, rare findings, and complications.* Otolaryngologic Clinics of North America, 2009. **42**(6): p. 1053-1072.

99. Walvekar, R.R., et al., *Sialendoscopy and associated complications: a preliminary experience.* The Laryngoscope, 2008. **118**(5): p. 776-779.

100. Bowen, M.A., et al., *Diagnostic and interventional sialendoscopy: a preliminary experience.* The Laryngoscope, 2011. **121**(2): p. 299-303.

101. Berini-Aytes, L. and C.J.J.o.c.-m.-f.s. Gay-Escoda, *Morbidity associated with removal of the submandibular gland.* 1992. **20**(5): p. 216-219.

102. Su, Y.X., et al., *Salivary gland functional recovery after sialendoscopy.* 2009. **119**(4): p. 646-652.

103. Atienza, G., J.J.B.J.o.O. López-Cedrún, and M. Surgery, *Management of obstructive salivary disorders by sialendoscopy: a systematic review.* 2015. **53**(6): p. 507-519.

104. Strychowsky, J.E., et al., *Sialendoscopy for the management of obstructive salivary gland disease: a systematic review and meta-analysis.* 2012. **138**(6): p. 541-547.

105. Zenk, J., et al., *Sialendoscopy in the diagnosis and treatment of sialolithiasis: a study on more than 1000 patients.* 2012. **147**(5): p. 858-863.

106. Rasmussen, E.R., et al., *Steady progress seen in endoscopic surgery on major salivary glands.* 2012. **59**(11): p. A4525.

107. Maresh, A., D.I. Kutler, and A.J.T.L. Kacker, *Sialoendoscopy in the diagnosis and management of obstructive sialadenitis.* 2011. **121**(3): p. 495-500.

EKLER

Ek-1. Klinik Araştırmalar Etik Kurul Onay Formu

KLİNİK ARAŞTIRMALAR ETİK KURULU KARAR FORMU

ARAŞTIRMANIN AÇIK ADI	Tükrük bezi hastalıklarında sialoendoskopinin yeri
VARSA ARAŞTIRMANIN PROTOKOL KODU	

ETİK KURUL BİLGİLERİ	ETİK KURULUN ADI	Ankara Üniversitesi Tıp Fakültesi Klinik Araştırmalar Etik Kurulu
	AÇIK ADRESİ:	Ankara Üniversitesi Tıp Fakültesi Morfoloji Binası 06100 Sıhhıye/ANKARA
	TELEFON	0312 595 82 27
	FAKS	0312 310 63 70
	E-POSTA	etik@medicine.ankara.edu.tr

BAŞVURU BİLGİLERİ	KOORDİNATÖR/SORUMLU ARAŞTIRMACI UNVANI/ADI/SOYADI	Doç.Dr.Ozan Bağış ÖZGÜRSOY			
	KOORDİNATÖR/SORUMLU ARAŞTIRMACININ UZMANLIK ALANI	Kulak Burun Hastalıkları			
	KOORDİNATÖR/SORUMLU ARAŞTIRMACININ BULUNDUĞU MERKEZ	Ankara Üniversitesi Tıp Fakültesi Kulak Burun Hastalıkları Anabilim Dalı			
	VARSA İDARİ SORUMLU UNVANI/ADI/SOYADI				
	DESTEKLEYİCİ				
	PROJE YÜRÜTÜCÜSÜ UNVANI/ADI/SOYADI (TÜBİTAK vb. gibi kaynaklardan destek alanlar için)				
	DESTEKLEYİCİNİN YASAL TEMSİLCİSİ				
	ARAŞTIRMANIN FAZI VE TÜRÜ	FAZ 1	☐		
		FAZ 2	☐		
		FAZ 3	☐		
		FAZ 4	☐		
		Gözlemsel ilaç çalışması	☐		
		Tıbbi cihaz klinik araştırması	☐		
		İn vitro tıbbi tanı cihazları ile yapılan performans değerlendirme çalışmaları	☐		
		İlaç dışı klinik araştırma	☐		
		Diğer ise belirtiniz: Vaka Serisi			
	ARAŞTIRMAYA KATILAN MERKEZLER	TEK MERKEZ ☒	ÇOK MERKEZLİ ☐	ULUSAL ☒	ULUSLARARASI ☐

Etik Kurul Başkanının
Unvanı/Adı/Soyadı:Prof.Dr.Mehmet MELLİ
İmza:

A.Ü.T.F. Klinik Araştırmalar Etik Kurulu Fundo KAYKAL KILIÇ

01 Ağustos 2017

Not: Etik kurul başkanı, imzasının yer almadığı her sayfaya imza atmalıdır.

KLİNİK ARAŞTIRMALAR ETİK KURULU KARAR FORMU

ARAŞTIRMANIN AÇIK ADI	Tükrük bezi hastalıklarında sialoendoskopinin yeri
VARSA ARAŞTIRMANIN PROTOKOL KODU	

	Belge Adı	Tarihi	Versiyon Numarası	Dili
DEĞERLENDİRİLEN BELGELER	ARAŞTIRMA PROTOKOLÜ			Türkçe ☐ İngilizce ☐ Diğer ☐
	BİLGİLENDİRİLMİŞ GÖNÜLLÜ OLUR FORMU			Türkçe ☐ İngilizce ☐ Diğer ☐
	OLGU RAPOR FORMU			Türkçe ☐ İngilizce ☐ Diğer ☐
	ARAŞTIRMA BROŞÜRÜ			Türkçe ☐ İngilizce ☐ Diğer ☐

	Belge Adı		Açıklama
DEĞERLENDİRİLEN DİĞER BELGELER	SİGORTA	☐	
	ARAŞTIRMA BÜTÇESİ	☐	
	BİYOLOJİK MATERYEL TRANSFER FORMU	☐	
	İLAN	☐	
	YILLIK BİLDİRİM	☐	
	SONUÇ RAPORU	☐	
	GÜVENLİLİK BİLDİRİMLERİ	☐	
	DİĞER	☐	
KARAR BİLGİLERİ	Karar No:12-694-17	Tarih: 24 Temmuz 2017	
	Yukarıda bilgileri verilen başvuru dosyası ile ilgili belgeler araştırmanın/çalışmanın gerekçe, amaç, yaklaşım ve yöntemleri dikkate alınarak incelenmiş ve uygun bulunmuş olup araştırmanın çalışmanın başvuru dosyasında belirtilen merkezde gerçekleştirilmesinde etik ve bilimsel sakınca bulunmadığına toplantıya katılan etik kurul üye tam sayısının salt çoğunluğu ile karar verilmiştir.		

KLİNİK ARAŞTIRMALAR ETİK KURULU	
ETİK KURULUN ÇALIŞMA ESASI	İlaç ve Biyolojik Ürünlerin Klinik Araştırmaları Hakkında Yönetmelik, İyi Klinik Uygulamaları Kılavuzu
BAŞKANIN UNVANI / ADI / SOYADI:	Prof.Dr.Mehmet MELLİ

Unvanı/Adı/Soyadı	Uzmanlık Alanı	Kurumu	Cinsiyet		Araştırma ile ilişki		Katılım *		İmza
Prof.Dr.Mehmet MELLİ	Farmakolojı	A.Ü.Tıp Fakültesi	E ☒	K ☐	E ☐	H ☒	E ☒	H ☐	
Prof.Dr.İrfan SOYKAN	Gastroenteroloji	A.Ü. Tıp Fakültesi	E ☒	K ☐	E ☐	H ☒	E ☒	H ☐	
Prof.Dr.Serdar ÖZTÜRK	Tıbbi Biyokimya	A.Ü. Tıp Fakültesi	E ☒	K ☐	E ☐	H ☒	E ☐	H ☒	İzinli
Prof.Dr.Seher DEMİRER	Genel Cerrahi	A.Ü. Tıp Fakültesi	E ☐	K ☒	E ☐	H ☒	E ☐	H ☒	İzinli
Prof.Dr.Şule ŞENGÜL	Nefroloji	A.Ü. Tıp Fakültesi	E ☐	K ☒	E ☐	H ☒	E ☒	H ☐	
Prof.Dr.İnci İLHAN	Ruh Sağlığı ve Hastalıkları	A.Ü. Tıp Fakültesi	E ☐	K ☒	E ☐	H ☒	E ☒	H ☐	
Prof.Dr.Serap ŞİVRİ	Çocuk Sağlığı ve Hastalıkları	H.Ü. Tıp Fakültesi	E ☐	K ☒	E ☐	H ☒	E ☒	H ☐	
Prof.Dr.Zarife ŞENOCAK	Hukuk	A.Ü.Hukuk Fakültesi	E ☐	K ☒	E ☐	H ☒	E ☒	H ☐	
Prof.Dr.Banu ÇAKIR	Halk Sağlığı	H.Ü. Tıp Fakültesi	E ☐	K ☒	E ☐	H ☒	E ☐	H ☒	İzinli
Doç.Dr.Derya ÖZTUNA	Biyoistatistik	A.Ü. Tıp Fakültesi	E ☐	K ☒	E ☐	H ☒	E ☒	H ☐	
Doç.Dr.Selami Koçak TOPRAK	Hematoloji	A.Ü. Tıp Fakültesi	E ☒	K ☐	E ☐	H ☒	E ☐	H ☒	İzinli
Yrd.Doç.Dr.Nüket KUTLAY	Tıbbi Genetik	A.Ü. Tıp Fakültesi	E ☐	K ☒	E ☐	H ☒	E ☒	H ☐	
Yrd.Doç.Dr.Ali Doğan DURSUN	Fizyoloji	A.Ü. Tıp Fakültesi	E ☒	K ☐	E ☐	H ☒	E ☒	H ☐	
Yrd.Doç.Dr.Önder İLGİLİ	Tıp Tarihi ve Etik	H.Ü.Tıp Fakültesi	E ☒	K ☐	E ☐	H ☒	E ☒	H ☐	
İffet BERKTAŞ	Matematik Mühendisliği	Türkiye Kömür İşletmeleri Genel Müdürlüğü	E ☐	K ☒	E ☐	H ☒	E ☒	H ☐	

*:Toplantıda Bulunma

Etik Kurul Başkanının
Unvanı/Adı/Soyadı:Prof.Dr.Mehmet MELLİ
İmza:

ASLI GİRİDİR
A.Ü.T.F. Klinik Araştırmalar Etik Kurulu
Onaylı Kopyadır
10.1 TEM 2017

Not: Etik kurul başkanı, imzasının yer almadığı her sayfaya imza atmalıdır.