TÜRKİYE CUMHURİYETİ
ANKARA ÜNİVERSİTESİ
TIP FAKÜLTESİ

ELEKTİF CERRAHİ GEÇİREN PEDİATRİK HASTALARDA PREOPERATİF DÖNEMDE RADİAL ARTER VE ULNAR ARTERLERİN ULTRASONOGRAFİK ÖLÇÜMLERİNİN KARŞILAŞTIRILMASI

Dr. Şehriban Zeynep ALTINBAŞ

ANESTEZİYOLOJİ VE REANİMASYON ANABİLİM DALI

TIPTA UZMANLIK TEZİ

DANIŞMAN
Prof. Dr. Özlem SELVİ CAN
İKİNCİ DANIŞMAN
Doç. Dr. Volkan BAYTAŞ

ANKARA
2025

TÜRKİYE CUMHURİYETİ
ANKARA ÜNİVERSİTESİ
TIP FAKÜLTESİ

ELEKTİF CERRAHİ GEÇİREN PEDİATRİK HASTALARDA PREOPERATİF DÖNEMDE RADİAL ARTER VE ULNAR ARTERLERİN ULTRASONOGRAFİK ÖLÇÜMLERİNİN KARŞILAŞTIRILMASI

Dr. Şehriban Zeynep ALTINBAŞ

ANESTEZİYOLOJİ VE REANİMASYON ANABİLİM DALI
TIPTA UZMANLIK TEZİ

DANIŞMAN
Prof. Dr. Özlem SELVİ CAN
İKİNCİ DANIŞMAN
Doç. Dr. Volkan BAYTAŞ

ANKARA
2025

Ankara Üniversitesi

Tıp Fakültesi Dekanlığı'na,

Tıpta Uzmanlık Tezi olarak hazırlayıp sunduğum "Elektif Cerrahi Geçirecek Pediatrik Hastalarda Preoperatif Dönemde Radial Arter Ve Ulnar Arterlerin Ultrasonografik Ölçümlerinin Karşılaştırılması" başlıklı tez; bilimsel ahlak ve değerlere uygun olarak tarafımdan yazılmıştır. Tezimin fikir/hipotezi tümüyle tez danışmanlarım ve bana aittir. Tezde yer alan araştırma tarafımca yapılmış olup, tüm cümleler, yorumlar bana aittir.

Bu tez çalışmasıyla ilgili tüm süreçler Ankara Üniversitesi Tıp Fakültesi İnsan Araştırmaları Etik Kurulu tarafından, 13.10.2022 tarihinde, İ09-556-22 numaralı kararla onaylanmıştır.

Yukarıda belirtilen hususların doğruluğunu beyan ederim.

Öğrencinin Adı Soyadı: Şehriban Zeynep ALTINBAŞ

Tarih:

İmza:

ÖZGÜNLÜK RAPORU

ELEKTİF CERRAHİ GEÇİREN PEDİATRİK HASTALARDA PREOPERATİF DÖNEMDE RADİAL ARTER VE ULNAR ARTERLERİN ULTRASONOGRAFİK ÖLÇÜMLERİNİN KARŞILAŞTIRILMASI

ORİJİNALLİK RAPORU

%8	%7	%7	%3
BENZERLİK ENDEKSİ	İNTERNET KAYNAKLARI	YAYINLAR	ÖĞRENCİ ÖDEVLERİ

KABUL ONAY SAYFASI

ANKARA ÜNİVERSİTESİ TIP FAKÜLTESİ
TEZ SINAVI TUTANAĞI

I. UZMANLIK ÖĞRENCİSİNİN		
Adı, Soyadı	**:** DR. ŞEHRİBAN ZEYNEP ALTINBAŞ	**Sınav tarihi:** 29/04/2025
Anabilim/Bilim Dalı	**:** ANESTEZİYOLOJİ VE REANİMASYON A.D.	
Tez Danışmanı	**:** PROF.DR.ÖZLEM CAN	

II. TEZ İLE İLGİLİ BİLGİLER			
Tezin Başlığı: "Elektif cerrahi geçiren pediatrik hastalarda preoperatif dönemde radial arter ve ulnar arterlerin ultrasonografik ölçümlerinin karşılaştırılması"			
Tezin Niteliği:	☒ Ana Dal Uzmanlık Tezi	☐ Yan Dal Uzmanlık Tezi	
Kaçıncı tez sınavı olduğu:	☒ 1	☐ 2	☐ 3

III. KARAR

Yapılan tez sınavı sonucunda yukarıda belirtilen tezin "Tıpta Uzmanlık Tezi" olarak

☒ Kabulüne

☐ Reddine

☐ Düzeltmeler yapıldıktan sonra tekrar değerlendirilmesine

☒ Oy birliği ☐ Oy çokluğu ile karar verilmiştir.

IV. AÇIKLAMALAR

Lütfen, tezin reddi veya düzeltme istenmesi durumunda gerekçeli açıklamalarınızı buraya yazınız

Jüri Başkanı
PROF.DR.NESLİHAN ALKIŞ
Ankara Üniversitesi Tıp Fakültesi
Anesteziyoloji ve Reanimasyon A.D.

Jüri Üyesi
PROF.DR.ÖZLEM CAN
Ankara Üniversitesi Tıp Fakültesi
Anesteziyoloji ve Reanimasyon A.D.

Jüri Üyesi
PROF.DR.MENEKŞE ÖZÇELİK
Ankara Üniversitesi Tıp Fakültesi
Anesteziyoloji ve Reanimasyon A.D.

ÖNSÖZ VE TEŞEKKÜR

Uzmanlık eğitimim süresince değerli bilgi ve deneyimlerini paylaşan, mesleki olarak beni yönlendiren başta Prof. Dr. Neslihan Alkış olmak üzere tüm Ankara Üniversitesi Tıp Fakültesi Anesteziyoloji ve Reanimasyon Anabilim Dalı öğretim üyelerine,

Her zaman desteğini hissettiğim, bana güzel karakteriyle, sabrıyla, bilgisiyle, tecrübesiyle, mesleki becerisiyle asistanlık sürecimde yol gösteren, kıymetli hocam ve tez danışmanım Prof.Dr. Özlem Selvi Can'a,

Ayrıca, tez çalışmam sırasında bana yol gösteren, her zaman beni destekleyen ikinci tez danışmanım Doç. Dr. Volkan Baytaş'a,

Birlikte çalıştığım için çok şanslı hissettiğim, çalışkanlığına, etik anlayışına, hekimliğine hayran olduğum, beni yüreklendiren, teşvik eden sevgili Prof.Dr. Menekşe Özçelik'e,

Asistanlık sürecimi keyifli hale getiren, bu zorlu süreci beraber güzelleştiren asistan arkadaşlarıma ve özellikle onlarla çalıştığım için çok şanslı hissettiğim sevgili eşkıdemlerim Büşra Kıdam, Tuğçe Ata ve Bekir Can Derinöz'e,

Beraber çalışmaktan büyük bir keyif aldığım tüm anestezi tekniker ve hemşirelerimize, yoğun bakım hemşirelerimize ve personellerimize,

Çocuk Ameliyathanesi'nde tez sürecimde her zaman beni motive eden, yanımda olan, güleryüzlü ekibe, öncellikle Öğr.Gör. Fatma Nur Duruk Erkent'e, tüm anestezi teknikerlerine ve personellerine, tezime katılmayı kabul eden minik hastalarım ve ailelerine,

Desteğini her zaman yanımda hissettiğim, gülerken ağlarken her zaman yanımda olan üniversite sıralarından başlayan dostluğumuzu uzmanlığımıza taşıdığımız sevgili Uzm. Dr. Deniz Yaşar Eren'e ve Uzm.Dyt. Hande Gül Ulusoy Gezer'e, Uzm.Dr. Gözde Laden Erkanoğlu'na, varlıklarıyla içimi ısıtan, günümü aydınlatan canım kardeşlerim Tuğçe Şahinyılmaz ve Elif Konyar'a,

Beni bu günlere sevgileri ve destekleriyle ulaştıran sevgili aileme ve her koşulda yanımda olup beni her zaman destekleyen, hayatımda olduğu için çok şanslı ve mutlu hissettiğim sevgili eşim Arda Kerem Altınbaş'a sonsuz teşekkürlerimi sunarım.

Dr. Şehriban Zeynep ALTINBAŞ

Ankara, 2025

İÇİNDEKİLER

Etik Beyan ii
Özgünlük Raporu iii
Kabul Onay Sayfası iv
Önsöz ve Teşekkür v
İçindekiler vi
Simge ve Kısaltmalar vii
Şekiller Dizini viii
Tablolar Dizini ix

1. ÖZET 1
2. ABSTRACT 2
3. GİRİŞ VE AMAÇ 3
4. GENEL BİLGİLER 5
4.1. İnvaziv Arteriyel Kanülasyon 5
4.1.1. İnvaziv Arteriyel Kanülasyon Endikasyonlari 5
4.1.2. İnvaziv Arteriyel Kanülasyon Kontraendikasyonları 7
4.1.3. Arteriyel Kanülasyon Lokalizasyonları 8
4.1.4. Arteriyel Kanülasyon Komplikasyonları 11
4.2. Elin Arter Anatomisi 15
4.2.1. Elin Kolateral Dolaşımının Değerlendirilmesi 16
4.3. Arteriyel Kanülasyon Teknikleri 18
4.4. Ultrasonografi 20
4.4.1. Ultrasonografi Eşliğinde Arter Kanülasyonu 22
5. GEREÇ VE YÖNTEM 24
6. BULGULAR 27
7. TARTIŞMA 41
8. SONUÇ VE ÖNERİLER 49
9. KAYNAKLAR 51

SİMGE VE KISALTMALAR

ASA **:** Amerikan Anesteziyoloji Derneği

CABG **:** Koroner arter bypass greftleme

CWD **:** Sürekli dalga Doppleri

EKG **:** Elektrokardiyografi

PPV **:** Nabız basıncı değişimi

PWD **:** Pulsed wave Dopplerde

SPV **:** Sistolik basınç varyasyonu

STING **:** Subureteric Transurethral Injection

SVV **:** Atım hacmi değişimi

ŞEKİLLER DİZİNİ

Şekil 1: Radial ve ulnar arterin örnek ölçüm görüntüleri 26
Şekil 2: A: Radial ve ulnar arterlerin yükseklik ölçümlerinin açılara göre grafiği 30
B: Radial ve ulnar arterlerin genişlik ölçümlerinin açılara göre grafiği 30
C: Radial ve ulnar arterlerin cilt-arter mesafelerinin açılar göre grafiği 30
Şekil 3: A: Radial arterin yaş gruplarının yükseklik ölçümlerinin açılara göre grafiği 32
B: Radial arterin yaş gruplarının genişlik ölçümlerinin açılara göre grafiği 32
C: Radial arterin yaş gruplarının cilt-arter mesafelerinin açılar göre grafiği..... 32
Şekil 4: A: Ulnar arterin yaş gruplarının yükseklik ölçümlerinin açılara göre grafiği..... 34
B: Ulnar arterin yaş gruplarının genişlik ölçümlerinin açılara göre grafiği..... 34
C: Ulnar arterin yaş gruplarının cilt-arter mesafelerinin açılar göre grafiği..... 34
Şekil 5: A: Radial arterin ağırlık gruplarının yükseklik ölçümlerinin açılara göre grafiği 36
B: Radial arterin ağırlık gruplarının genişlik ölçümlerinin açılara göre grafiği 36
C: Radial arterin ağırlık gruplarının cilt-arter mesafelerinin açılar göre grafiği 36
Şekil 6: A: Ulnar arterin ağırlık gruplarının yükseklik ölçümlerinin açılara göre grafiği..... 38
B: Ulnar arterin ağırlık gruplarının genişlik ölçümlerinin açılara göre grafiği..... 38
C: Ulnar arterin ağırlık gruplarının cilt-arter mesafelerinin açılar göre grafiği..... 38

TABLOLAR DİZİNİ

Tablo 1: Arteriyel Kanülasyon Endikasyonları 7
Tablo 2: Arteriyel kanülasyonun kontraendikasyonları 8
Tablo 3: Arteriyel kanülasyon alanlarına özgü durumlar 11
Tablo 4: Arteriyel kanülasyon komplikasyonları 12
Tablo 5: Arteriyel kanülasyonun komplikasyonların önlenmesi ve tedavisi 15
Tablo 6: Kritik hastalarda ultrasonografi rehberliğinde arteriyel kanülasyon için endikasyonlar 23
Tablo 7: Hastaların demografik ve klinik özellikleri 27
Tablo 8: Radial ve ulnar arterin farklı açılardaki ölçümleri 28
Tablo 9: Radial arterin yaş grubuna göre farklı açılardaki ölçümleri 31
Tablo 10: Ulnar arterin yaş grubuna göre farklı açılardaki ölçümleri 33
Tablo 11: Radial arterin ağırlık grubuna göre farklı açılardaki ölçümleri 35
Tablo 12: Ulnar arterin ağırlık grubuna göre farklı açılardaki ölçümleri 37
Tablo 13: Radial arterin cinsiyete göre ölçümleri 39
Tablo 14: Ulnar arterin cinsiyete göre ölçümleri 40

1. ÖZET

Elektif Cerrahi Geçiren Pediatrik Hastalarda Preoperatif Dönemde Radial Arter Ve Ulnar Arterlerin Ultrasonografik Ölçümlerinin Karşılaştırılması

Amaç: Radial arter kanülasyonunda ultrasonografi kullanımının yaygınlaşmasıyla beraber ulnar arterin de pediatrik hastalarda olası bir kanülasyon bölgesi olarak uygunluğunun değerlendirilmesi hedeflenmektedir. Pediatrik farklı yaş gruplarında farklı açılarda arter çaplarının ultrasonografi eşliğinde ölçülerek optimal arter ve açının belirlenmesi amaçlanmaktadır.

Gereç ve Yöntem: Ankara Üniversitesi Tıp Fakültesi Cebeci Çocuk Hastanesi Ameliyathanesinde genel anestezi altında elektif şartlarda cerrahi geçirecek 0-10 yaş arası çocuklar dahil edilmiştir. Çalışmada ASA skoru I-II olan (cerrahi patoloji dışında sağlıklı hasta) pediatrik hastaların ebeveynleri ve alanabiliyorsa çocuğun kendisinden çalışma öncesi aydınlatılmış onam alındı ve genel anestezi indüksiyonunu takiben ve cerrahi işlem başlamadan radial ve ulnar arterlerin ultrasonografik ölçümleri alındı. Ölçümler için hastanın bileğine 0, 30 ve 45 derece pozisyon verilmiş ve sonra her iki arterin yükseklik ve genişlik olarak anterior posterior çapları ve cilt-arter arası mesafe ölçülüp kaydedilmiştir.

Bulgular: Çalışmaya toplam 180 hasta dahil edilmiştir. Radial ve ulnar arterin yüksekliklerinde arasında ölçüm yapılan farklı bilek açılarında istatistiksel anlamlı bir fark görülmezken, arter genişliklerinin değişen açılarla etkilendiği görüldü. Radial arterin genişliğinin en fazla olduğu açı 0 dereceyken, ulnar arterin 30 derecelik açıda en yüksek değerini aldığı görülmüştür. Cilt-arter mesafesi her iki arterde değişen açılarla farklı değer almaktayken her iki arterin en derin yerleşimli olduğu açının 0 derece olduğu bulunmuştur. Çalışmamızda arter yükseklikleri alt gruplarda incelendiğinde açılar arasında anlamlı bir fark görülmemiş olup 24 aydan küçük ve ağırlığı 12 kilogramdan düşük gruplarda radial arterde artan açıyla azalan genişlikler olduğu görülmüştür.

Sonuç: Arter kanülasyonun zor olduğu pediatrik hastalarda kanülasyon başarısının artması için ultrasonografi eşliğinde hem radial hem ulnar arterin çaplarının değerlendirilmesi, arterin çapının azalmasına neden olan bilek ekleminin aşırı ekstansiyonundan kaçınılması, arterin ciltten olan uzaklığının değerlendirilmesi önerilir.

Anahtar Kelimeler: pediatrik hasta, arter kanülasyonu, radial arter, ulnar arter, ultrasonografi

2. ABSTRACT

Comparison of Ultrasonographic Measurements of Radial and Ulnar Arteries in Pediatric Patients Undergoing Elective Surgery in the Preoperative Period

Objective: With the increasing use of ultrasonography in radial artery cannulation, the aim of this study is to evaluate the suitability of the ulnar artery as a potential cannulation site in pediatric patients. The study aims to determine the optimal artery and angle by measuring the arterial diameters with ultrasonography in different pediatric age groups at various angles.

Materials and Methods: Pediatric patients aged 0-10 years, who are scheduled to undergo elective surgery under general anesthesia in the operating room of Ankara University Faculty of Medicine, Cebeci Children's Hospital, were included in the study. Parents of patients with an ASA score of I-II (healthy patients other than the surgical pathology) and, when possible, the children themselves, were asked to provide informed consent to the study. After the induction of general anesthesia and before surgery, ultrasonographic measurements of the radial and ulnar arteries were taken. For the measurements, the patient's wrist was positioned at 0°, 30°, and 45°, and then the diameters of both arteries, as well as the skin-artery distance, were measured and recorded.

Results: A total of 180 patients were included in the study. While no statistically significant difference was found in the height measurements of the radial and ulnar arteries at different angles, it was observed that the artery widths were affected by the changing angles. The radial artery width was greatest at 0°, while the ulnar artery reached its highest value at a 30° angle. The skin-artery distance varied with different angles for both arteries, and the deepest position for both arteries was found at 0°. When the artery heights were analyzed in subgroups, no significant differences were found between angles. However, in the groups younger than 24 months and weighing less than 12 kilograms, a decrease in radial artery width with increasing angles was observed.

Conclusion: In pediatric patients where arterial cannulation is difficult, it is recommended to assess both the radial and ulnar artery diameters using ultrasonography to improve cannulation success. It is also suggested to avoid excessive wrist extension, which reduces the artery's diameter, and to evaluate the skin-artery distance.

Keywords: pediatric patient, arterial cannulation, radial artery, ulnar artery, ultrasonography

3. GİRİŞ VE AMAÇ

Arter kanülasyonu; devamlı kan basıncı ölçümü ve sık arter kan gazı örneklemesi için kullanılan yaygın ve önemli bir uygulamadır. Bu amaçla periferik veya santral arterler kullanılabilir. Arter kanülasyonunda; elin dual arter beslenmesinden, yüzeyel konumlanmasından ve göreceli olarak düşük komplikasyon oranından ötürü en çok radial arter tercih edilir. Arter kanülasyonu klasik olarak palpasyon yöntemi ve anatomik bilgi yardımıyla gerçekleştirilir. Daha az deneme ve arter ponksiyonuyla gerçekleştirilen arter kanülasyonunu takiben gelişebilecek komplikasyonlar da azalacağı için ultrasonografi kullanımı giderek yaygınlaşmaktadır. Erişkin hastalarda arter kanülasyonunda ultrasonografi kullanımının yaygınlaşmasıyla beraber ilk denemede başarı oranı artmıştır ve dolayısıyla deneme sayısında azalma gerçekleşmiştir. [1]

Pediatrik hastalarda subkutan yağ dokusunun oransal olarak daha fazla olması ve küçük arter çapı nedeniyle palpasyon yöntemiyle ilk denemede girişimin başarısızlık ihtimali artmaktadır. [2] Bu zorluklar nedeniyle pediatrik yaş grubunda arter kanülasyonu için ultrasonografi kullanımnın palpasyon yöntemiyle kıyaslandığında ilk denemede başarı şansını artırdığı, kateterin yerleştirilmesinin daha kısa süre, daha az hematom riski ve daha az arteriyal vazospasm ile gerçekleştirildiği bildirilmiştir. [3] Özellikle yenidoğan ve infantlarda damar çapları çok küçük olduğu için en geniş damar çapının olduğu arterin lokasyonun ve açının belirlenmesi çok önemlidir. Yapılan bazı çalışmalarda ulnar arterin çapının bazı pediatrik hasta gruplarında radial arterden daha büyük olduğu gösterilmiştir.[4] Ancak ulnar arter radial artere göre daha az palpe edilebildiği için ve ulnar sinirle anatomik yakınlığı nedeniyle kanülasyon için çok tercih edilmemektedir.

Bu çalışmada genel anestezi altında elektif cerrahi geçirecek 0-10 yaş arasındaki pediatrik hastaların el bileklerine farklı (0-30-45 derecelik) açılarda pozisyon verilerek radial ve ulnar arterin ultrasonografik ölçümleri yapılarak görüntülemesi yapılan en geniş ve büyük olan arterin ve bu görüntünün elde edildiği açının belirlenmesi planlanmıştır. Her iki arterde ultrasonografik ölçümler yapılacak ancak herhangi bir ponsiyon ya da kanülasyon yapılmayacaktır. Amerikan Anestezi Cemiyeti (American Society of Anesthesiologists, ASA) fiziksel sınıflaması cerrahi geçirecek hastaların mevcut sağlık durumları ve yandaş hastalıklarını göz önüne alarak hastayı geçireceği cerrahiden bağımsız olarak değerlendiren bir skorlamadır. Çalışmaya ASA 1 (cerrahi patolojisi dışında, normal sağlıklı hasta) veya ASA 2 (hafif sistemik hastalığı olan hasta) olarak tanımlanan (cerrahi işlem gerektiren durumu dışında

sağlıklı) hastalardan elektif cerrahi geçirecek hastalar dahil edilmiştir. Elektif cerrahi ile tanımlanmak istenen; herhangi bir nedenle genel anestezi uygulanan ancak yapılacak cerrahi işlem acil değil, planlı, hastanın genel durumunun stabil olduğu durumlardır.

Her iki arterde el bileğine farklı açılar verilerek yapılacak ölçümlerden elde edilecek verilerin invaziv arter girişimi gerektiren hastalarda; hangi arterin, hangi açıda çapının daha geniş olduğu ve ciltten uzaklığı hakkında bilgi edinilmesinin hem girişim yapılmasını kolaylaştırabileceği hem de başarılı ponksiyon şansını arttırabileceği düşünülmüştür. Böylece ilerleyen zamanlarda arter kanülasyonuna ihtiyaç duyacak hastalarda kanülasyon için uygun arter ve açı belirlenerek arter kanülasyonundaki başarıyı arttırmayı, girişim için gereken süreyi azaltmayı ve başarısız denemelere bağlı komplikasyonları azaltmayı hedefliyoruz. Bu çalışmanın sonuçları; farklı yaş gruplarındaki pediatrik hastalarda ultrasonografi eşliğinde üst ekstremitede distal arter kanülasyon için optimal lokasyon ve pozisyon belirlenmesini sağlayabilir.

4. GENEL BİLGİLER

4.1. İnvaziv Arteriyel Kanülasyon

Arteriyel kanülasyon veya kateterizasyon yoğun bakım, acil ünitelerinde ve ameliyathanelerde sıklıkla yapılan bir girişimdir.

Sık arteriyal kan gazı örneklemesine ihtiyaç duyulan veya devamlı kan basıncı ölçümü gereken hastalarda arter kanülasyonu yapılması gerekebilir. Operasyon boyunca hemodinamik ve biyokimyasal durumu değerlendirmede invaziv arter monitörizasyonu ciddi rol oynamaktadır. Major cerrahilerde ve yoğun bakımlarda yeterli organ perfüzyonunu sağlamak adına ortalama arter basıncı ve atım hacmini takip etmek hedeflenir. İntraoperatif dönemde sıvı yanıtlılığını öngörme ve zamanında, doğru ve yeterli bir sıvı tedavisinin uygulanabilmesi için dinamik hemodinamik parametreleri takip edebilmek için de arter kanülasyonları sıklıkla kullanılmaktadır. Postoperatif dönemde enfeksiyon, akut böbrek hasarı, miyokardial iskemi, uzamış hastanede yatış süresi ve mortalitede hemodinamik parametreler önemli rol oynar.[5] Kritik hastalarda ciddi sıvı kayıplarına bağlı olabilecek hemodinamik instabilite durumu nedeniyle veya özellikle yenidoğanlarda altta yatan kardiyopulmoner hastalık sebebiyle invaziv arter monitörizasyonu gerekebilmektedir. Yenidoğan ve çocuk hastalarda arteriyel kateterler yaygın olarak kardiyak, majör abdominal cerrahi ve beyin cerrahisinde ve yoğun bakımlarda arteriyel kateterler sıklıkla tercih edilir. [6]

4.1.1. İnvaziv Arteriyel Kanülasyon Endikasyonlari

Arteriyel kanülasyonun; gerçekleştirilmesi ve takibi uzmanlık gerektirir ve kan basıncı monitorizasyonu için altın standart olarak kabul edilmeye devam etmektedir. [7] Büyük cerrahi girişimler, hastanın klinik özellikleri ve şok durumlarında hemodinamik stabiliteyi sağlamakta kılavuzluk etmesi için arteriyel kanülasyon endikasyonu konulabilir.

Ciddi sıvı kayıpları veya kanamaların beklendiği majör cerrahi girişimler, kardiyopulmoner bypass gerektiren ameliyatlar, sık arteriyel kan gazı analizi gereken pulmoner hastalıklar, kalp yetmezliği veya ciddi kalp hastalıkları, şok veya çoklu organ yetmezliği gibi durumlar, arteriyel kanülasyonun sıklıkla tercih edildiği endikasyonlardır (Tablo 1). Ayrıca, istemli hipotansiyon veya hipotermi gibi özel durumlar, masif travmalar, sağ kalp yetmezliği, kronik obstrüktif akciğer hastalığı, pulmoner hipertansiyon, inotrop veya intra-aortik balon pompası kullanımı gereken hastalar, asit-baz dengesizlikleri olan hastalar ve noninvaziv

tansiyon ölçümünün mümkün olmadığı durumlarda (morbid obezite gibi) arteriyel kanülasyon, hemodinamik takip ve tedavi için önemli bir araçtır.

Çoğu yoğun bakım hastasında noninvaziv kan basıncı ölçümü yeterli olabilmekteyken, çok kritik durumda olan hastalarda indirekt ölçümler yanlış kan basıncı ölçümlerine sebep olabilir. Otomatize olan osilometrik kan basıncı ölçüm cihazlarında direkt arteriyel kan basıncı ölçümlerinde 10 mmHg'dan daha fazla fark meydana gelebilmektedir. Ciddi hemodinamik instabilitesi olan çoğu yoğun bakım hastasında bu osilometrik kan basıncı ölçümleri önerilmemektedir. [8]

Arteriyel kanülasyon, bir atımdan diğer atıma olan değişiklikleri takip edebilmeyi ve bu değişiklere uygun tedavileri başlamayı sağlar. Ayrıca, her bir arteriyel atımın dalgaformlarının analiz edilmesi ile bazı tanılar konulabilir. Dalgaformu analizinde, EKG elektrod ayrılması, aortik kapak hastalıkları, disaritmilerin perfüzyona etkisi, pulsus paradoksus gibi durumlar fark edilebilir. Ek olarak, mekanik ventile edilen hastalarda sıvı boluslarına yanıtları arteriyel dalgaformalarından sistolik basınç varyasyonu (SPV), nabız basıncı değişimi (PPV) ve pulse kontur analizlerinden atım hacmi değişimi (SVV) değerleri ile değerlendirebilir. [9]

Kalibre edilmiş arteriyel puls kontür analizi, arteriyel basınç dalgasının şeklini analiz ederek kalp debisini sürekli takip edebilme imkânı sunar. Bu yöntem pulmoner arter kateterizasyonu gibi yöntemlere göre daha az invaziv olması nedeniyle özellikle major cerrahi işlemler ve yoğun bakımda hemodinamik stabiliteyi değerlendirmek için sıklıkla kullanılır. [10]

Tablo 1: Arteriyel Kanülasyon Endikasyonları

- ❖ Hemodinamik monitörizasyon
  - Devamlı, anlık kan basıncı takibi
  - Ani hipertansif ve hipotansif durumların tespiti
  - Vazoaktif ilaçlara (vazokonstriktör veya vazodilatatör) yanıtın değerlendirilmesi ve ilaç dozlarının titrasyonu
  - Pozitif basınçlı ventilasyon sırasında arteriyel basınç dalgalarındaki değişikliklerin takibi ile sıvı yanıtlılığının değerlendirilmesi

- ❖ Devamlı kardiyak debi takibi

- ❖ Tekrarlayan kan örneklemesi
  - Sık kan gazı örneklemesi veya çok kez kan tetkiki yapılması gereken hastalarda (YBÜ'deki akut solunum yetmezliğindeki hastalar gibi)
  - Asit-baz dengesizliği gibi metabolik veya elektrolit bozukluklarının değerlendirilmesi ve yönetiminde

- ❖ Tanı ve tedavi için gereken prosedürlerde
  - İntraaortik balon pompası kullanımı

- ❖ İndirekt kan basıncı takibinin mümkün olmadığı durumlar (yanık, çoklu kırıklar ve morbid obezite gibi)

4.1.2. İnvaziv Arteriyel Kanülasyon Kontraendikasyonları

Arteriyel kanülasyonun mutlak kontraendikasyonu giriş bölgesinde enfeksiyon varlığıdır. Rölatif kontraendikasyonlar; şiddetli koagülopati varlığı ve trombositopeni (trombosit sayısı <50,000) gibi kanama ve hematom oluşumu için riskli olan durumları içerir (Tablo 2). [11]

Küçük arter dalları ve kolateral kan akımı olmayan bölgelere kanülasyon yapılmasından kaçınılmalıdır. Ciddi arteriyel oklüzif hastalık öyküsü olan ve vasküler yetersizlik olduğu bilinen ekstremiteler tercih edilmemelidir. Giriş bölgesine yakın travma ve yapay damar greftlerinin varlığı veya arteriovenöz fistül varlığı gibi durumlarda invaziv arteriyel kanülasyon yapılması uygun değildir. [12]

Tablo 2: Arteriyel kanülasyonun kontraendikasyonları

Mutlak kontraendikasyonlar:
❖ Kollateral dolaşımın yokluğu veya yetersizliği
❖ Nabız yokluğu
❖ Tromboanjitis obliterans (Buerger hastalığı)
❖ Kanülasyon bölgesinde tam kat yanık
❖ Raynaud sendromu
Rölatif kontraendikasyonlar:
❖ Sistemik antikoagülasyon veya kontrolsüz koagülopati
❖ Arteriyel aterosklerozis
❖ Sentetik arteriyel veya vasküler greft varlığı
❖ Azalmış kolateral dolaşım
❖ Kanülasyon bölgesinde kısmi kalınlıkta yanık varlığı
❖ Kanülasyon için tercih edilecek bölgede geçirilmiş operasyon

4.1.3. Arteriyel Kanülasyon Lokalizasyonları

Arteriyel kanülasyonun yapılacağı bölgenin seçimini etkileyen birkaç faktör bulunmaktadır. Bunlar arasında cerrahi alanın yeri, hastanın pozisyonu, cerrahi müdahalelerin etkisi ve arteriyel akımda meydana gelebilecek değişiklikler yer alır. Ayrıca, ekstremitede geçmişte yapılan cerrahiler veya iskemi gibi durumlar da lokalizasyonu etkileyebilir. Stenoz ya da vasküler tromboz nedeniyle basınç dalgası zayıflayabilir ve yanlış bir şekilde düşük basınç okunmasına yol açabilir.

Arteriyel kanülasyon için farklı periferik ve santral arterler kullanılabilir. Ancak uygulama kolaylığı, hızlılık ve komplikasyon risklerinin düşük olması nedeniyle radial arter genellikle ilk tercih edilen arterdir. Femoral, ulnar, brakiyal, aksiller, dorsalis pedis, posterior tibial ve süperfisyal temporal arterlerde invaziv basınç izleminde kullanılanılabilir (Tablo 3).

Kanülasyon bölgesinin seçimi kadar, arteriyel kanülasyon yapılan bölgenin ölçülen kan basıncı üzerindeki etkisini de dikkate almak önemlidir. Ölçüm yapılan bölge, arteriyel sistemde daha distal bölgelerde yer aldıkça, sistolik kan basıncı yükselir ve diyastolik basınç, merkezi arteriyel basınca göre azalır. Ancak, ortalama arteriyel basınç, periferik ve merkezi arterler

arasında genellikle sabit kalır. Bu nedenle, tedaviye yanıtın izlenmesi ve düzenlenmesinde, ortalama arteriyel basınç, daha doğru bir hedef olarak kabul edilmektedir.[13]

Radial Arter: İnvaziv kan basıncı izlemi ve arteriyel kan gazı alınması gibi prosedürler için radial arter en sık tercih edilen arterdir. Teknik olarak, radial arterin kanüle edilmesi oldukça kolaydır ve anatomik konumu sayesinde diğer büyük damarlar ile güçlü bir kollateral dolaşım ağına sahiptir. Bu özellik, arterin kanüle edilmesi sırasında komplikasyon risklerini azaltır, çünkü kanülasyon sırasında oluşabilecek herhangi bir tıkanıklık veya komplikasyon durumunda kollateral dolaşım devreye girer. Anatomik disseksiyonlar ve radyoaktif nükleer akış çalışmaları, ulnar ve radial arterlerin incelenmesi sonucunda radial arteri elin dominant damarı olduğunu göstermiştir. [14]

Ulnar Arter: Radial arter kanülasyonuna benzer bir yöntemle, ulnar arter de kanüle edilebilir. Eğer ipsilateral radial arter kanülasyonu başarılı olmazsa, ulnar arter iyi bir alternatif olabilir. Ancak, radial arterin ponksiyonu sonrasında kanülasyon başarısız olursa, ipsilateral ulnar arter kanülasyonu için geçici spazm veya oklüzyon nedeniyle elin kan akışının engellenmemesi ve iskemi riski oluşmaması adına, modifiye Allen testi ile kollateral akımın yeterliliği kontrol edilmelidir. [15]

Brakiyal arter: Brakiyal arter, santral aortik basıncı radial artere göre çok daha iyi yansıtmasına rağmen, önkol ve elin majör kan akımını sağlayan arteri olması nedeniyle kanülasyon için dual kan akımı olan periferik damarlar tercih edilir. Önkolun tek arteri olması ve elde olan kolateral dolaşımdan yoksun olmasına rağmen güvenle kullanılabilir. Brakiyal kanülasyon olan hastalarda vasküler, nörolojik ve trombotik komplikasyonlar az olarak görülmektedir. [16, 17] Anatomik olarak brakiyal arterle median sinir yakın bir mesafede bulunur ve vakaların %1-2'sinde ponksiyon olabilir. Antikoagülan kullanan hastalarda hematom sonucu median sinir sıkışması olabilir. Brakiyal arter dirseği uzatarak, damarın pulsasyonu ile palpasyonla veya ultrasonografi ile görüntülenip antekübital fossada birkaç santimetre proksimalde, bicipital tendonun hemen medialinde ponksiyon edilir. Kanülasyon sağlandıktan sonra, kanülün bükülmesini veya kırılmasını önlemek için dirsek tam uzaltılmış durumda tutulmalıdır.

Aksiller Arter: Aksiller arter kanülasyonu, genellikle nadir durumlarda tercih edilen bir tekniktir ve çoğunlukla ciddi şekilde hasta bebeklerin cerrahi sırasında izleme amacıyla kullanılır. Bu işlem, periferik nabızların zayıf olduğu ve acil intra-arteriyel erişim gerektiği durumlarda yapılır. Cut-down tekniği ile gerçekleştirilen aksiller arter kanülasyonu, özellikle

damar erişiminin zor olduğu durumlarda alternatif bir yöntem olarak uygulanmaktadır. [18, 19] Yüksek hasta konforu ve hasta hareketine olanak sağlaması olumlu yönleridir. Radial ve femoral arterle benzer komplikasyonlar gözlenmektedir. Hava embolisi açısından aksiller arter kanüllerinde düşük basınç ve küçük volümlerle yıkama yapılmalıdır. Nörovasküler demete yakınlığı nedeniyle kanülasyon sırasında brakiyal pleksus nöropatileri gelişebilmektedir.

Femoral Arter: Femoral arterin kullanılmasının endikasyonu, aksiller yolla benzerdir, yani periferik dolaşımın zayıf olduğu ve acil erişim gerekli olduğu gibi durumlardır**.** Femoral arter büyük olup, diğer bölgelerden farkla genellikle palpe edilebilir, ultrason ile kolayca görüntülenebilir ve kanülasyon tekniği öğrenmesi basittir. [20] Kanülasyonun başarısız olmasının en yaygın nedeni, şiddetli ateroskleroz veya her iki femoral arterdeki önceki vasküler prosedürlerden kaynaklanan stenozdur. Femoral arterin kateterizasyonu, en iyi şekilde bir rehber tel tekniği ile gerçekleştirilir ve damar giriş noktası, arteriyel yaralanma, gizli hematom oluşumu ya da pelvise veya retroperitoneuma kontrolsüz kanama riskini en aza indirmek için inguinal ligamentin distalinde olmalıdır. [21]

Femoral arterdeki aterom plakları emboli ve distal iskemi riskini artırabilir. Bu sebeple iskemi ve psödoanevrizma riski yüksektir, ancak ince kateter kullanımıyla komplikasyon oranlarının azaldığı gözlemlenmiştir. Yoğun bakımlarda femoral arter kateterleri, sağlık hizmetleri kaynaklı enfeksiyon riskinin daha yüksek olabileceği ile ilişkilendirilebilir ve yalnızca diğer bölgelerde yerleştirilmesi uygun olmadığında kullanılmalıdır.

Posterior Tibial Arter: Posterior tibial arter kanülasyonu, özellikle periferik damarların erişilebilirliğinin zor olduğu durumlarda, alternatif bir kanülasyon yöntemi olarak kullanılabilir. Bu arter, ayağın arka kısmında yer alır ve genellikle daha derin bir konumda bulunur. Ancak, posterior tibial arterin uygun çap ve derinlikte olduğu durumlarda, çocuklarda ve neonatlarda arteriyal kanülasyon için güvenli bir seçenek olabilir. Ultrason rehberliği kullanılarak, arterin derinliği ve pozisyonu doğru bir şekilde değerlendirilip, komplikasyon riski azaltılabilir. [22]

Dorsalis Pedis Arteri: Radial artere kıyasla anatomisi daha az tahmin edilebilir ve kanülasyon başarı oranı daha düşüktür. [23] Dorsalis pedis arteri, ayağın dorsumunun ana arteri olup, bilekten başlar ve baş parmağa kadar uzanır. Çok yüzeysel olup, ekstansör hallucis longus tendonunun hemen lateralindedir. Ayak plantar fleksiyonda iken kanülasyon yapılır. Ultrason kullanımı, başarılı yerleştirme oranını artırabilir. [24] Hastalar genellikle buranın kanülasyonunu daha ağrılı bulmalarına rağmen hastaların fiziksel olarak daha az sınırlandığı

görülmüştür. Dorsalis pedis arterinden ölçülen sistolik basınç değerleri, radial artere kıyasla genellikle 5 ile 20 mm Hg daha yüksek olmakla birlikte, OAB değerleri genellikle benzerdir.

Tablo 3: Arteriyel kanülasyon alanlarına özgü durumlar.

	Avantaj	Dezavantaj/Risk
Radial	En sık Kolay ulaşılabilir Kolateral dual kan akımı Düşük komplikasyon oranı	Vasküler hastalıklarda küçük veya kalsifik olabilir Vazopressor tedavisi altında olan hastalarda kanülasyonu zor olabilir El hareketlerini kısıtlar
Ulnar	Kolateral dual kan akımı Düşük komplikasyon oranı	Radial artere göre derin yerleşimli, pulsasyonu daha az hissedilebilir Ulnar sinir hasarı
Brakiyal	Distal arterler uygun olmadığında tercih edilebilir	Terminal bir arter Distal iskemi riski Konforsuz Median sinir hasarı riski Kol fleksiyonunda kısıtlılık
Aksiller	Hastalar için yüksek konfor	Kateter ilişkili enfeksiyon oranında yüksek risk Brakiyal pleksus hasarı
Femoral	Büyük damar Kolay ulaşılabilir Vazokonstriktif durumlarda gerçekçi değerler verir	Kateter ilişkili enfeksiyon oranında yüksek risk Retroperitoneal hematom riski
Dorsalis Pedis	Diğer arterler uygun olmadığında alternatif İyi kolateral dolaşım Kolay kanülasyon	Arter dalgalarının amplifikasyonu

4.1.4. Arteriyel Kanülasyon Komplikasyonları

Arteriyel kanülasyon genel olarak güvenli bir prosedür olmasına rağmen hastaların 1%-5% inde mekanik, infeksiyöz ve tromboembolik komplikasyonlar olmaktadır. [25, 26] Doğru bölge seçimi, steril teknik ve kanülasyon sırasında ultrason rehberliği komplikasyonları en aza indirebilir.

Hipotansif, ödemli, obez hastalarda arteriyal kanülasyonda güçlükler sıkça yaşanmakta olup çoklu denemeler yapılması gerekebilmektedir. Tekrarlayan denemeler arteriyel spazma neden olup sonraki denemelerde başarı oranını daha da düşürmektedir.

Geniş kanüllerin kullanılması (genelde geniş arterler haricinde 20 Gaugedan büyük kanül kullanılması), hipotansiyon, koagülopati, düşük kardiyak debi, çoklu ponksiyon denemesi, vazokonstriktör kullanımı, ateroskleroz, cerrahi cutdown yöntemiyle kanülasyon, kanülasyon bölgesinde inflamasyon, aralıklı yıkama sistemleri, bakteriyemi gibi durumlar enfeksiyöz ve non enfeksiyöz komplikasyonları gelişmesinde risk faktörleridir (Tablo 4).[27]

Tablo 4: Arteriyel kanülasyon komplikasyonları. [28]

• Ağrı/şişlik
• Kanama/hematom (%1,5–22,5)
• Distal ekstremite iskemi
• Pseudoanevrizma/arteriyovenöz fistül
• Kateterle ilişkili tromboz veya enfeksiyon (<%1)
• Periferik sinir yaralanması
• Trombozis/embolizasyon
• İyatrojenik kan kaybı

Radial arter kanülasyonu nispeten güvenli olsa da, aksiller arter kanülasyonu serebral embolizasyon ve brakiyal pleksopati gibi ciddi nörolojik sorunlara neden olabilir. Aksiller arter kanülasyonunda da serebral embolizasyon riski bulunurken, femoral arter kanülasyonu retroperitoneal hematom gibi kanama komplikasyonları ve brakiyal arter kanülasyonu median sinir hasarına yol açabilir. Bu komplikasyonların ciddiyeti, kanülasyonun yapıldığı artere, hastanın genel sağlık durumuna ve uygulanan tekniğe bağlı olarak değişebilir. [29]

Vasküler komplikasyonlar:

Tromboz:

İntraarteriyel kanülasyonların en yaygın görülen komplikasyonudur. Bazı çalışmalarda radial arter kanülasyonu sonrasında akımda azalma veya tromboz oranının %25–33 arasında olduğu bildirilmiş olup, radial arter kanülasyonu sonrası elde iskemi görülme oranı 1/500 olarak belirtilmiştir. [30] En sık distal arterlerde görülen trombozun bu bölgelerdeki kolateral

dolaşımın iyi olması nedeniyle klinik sekelleri çok olmamaktadır. [31] Tromboz riski seçilen kanülün çapı ve damar çapı ile orantılı bulunmuştur, bu yüzden küçük kanüller tercih edilmesi tromboz riskini önleyebilir. [26, 32]

Arter yıkama solüsyonlarında heparin kullanılmamasının tromboz riskinde bir artışa sebep olmadığı gösterilmiştir. Heparin ilişkili trombositopeni riski olabilecek hastalarda salin ile yıkama yapılması da yeterli olmaktadır. [33]

Tromboz en sık kanülün çıkarılmasından hemen sonra oluşmaktadır. Genellikle kanül çıkarıldıktan 3 hafta sonra tromboze olan arterler rekanalize olurlar. Doppler ultrasonografi ile tromboz sık tespit edilmesine rağmen klinik olarak elde bir iskeminin olması nadirdir ve kanül çıkarıldıktan sonra genelde kendiliğinden geriler. %1 vakadan daha azında semptomatik oklüzyon olan durumlarda iskemi nedeniyle cerrahi müdahale gerekebilir. İskeminin, özellikle yoğun bakımdaki hastalarda genelde altta yatan hastalık veya dolaşım yetmezliği gibi durumlarda yüksek vazopressör tedavilere bağlı olduğu da düşünülmektedir. [34]

Kanül çıkarıldıktan sonra düzenli olarak ekstremitenin iskemi belirtileri açısından muayene edilmesi önerilir. İskemiden şüphenildiği durumlarda morbiditeyi azaltmak için tedaviye erken başlanmalıdır. İskeminin devam ettiği vakalarda trombolitik ilaçlar, embolektomi, sempatektomi ve cerrahi müdahale gerekebilir.[30, 35]

Embolizasyon: Kateter içine hava veya partiküllerin hızla enjeksiyonu, distal ya da proksimal emboliye neden olabilir. Serebral embolizasyon genellikle aksiller veya temporal arterlerden kaynaklanırken, radyal arterden de kaynaklanabilir. Yıkama solüsyonunun hacmi ve hızı da serebral embolizasyon riskini artıran faktörlerdendir. [36] Yıkama yapılmadan önce tüm havanın çıktığından emin olunmalıdır. [37]

Hematom: Kanülasyon bölgesinde hematom oluşumu yaygın olup genellikle benign seyreder. Ancak, hematom varlığı, distal arterlerde oklüzyon ve buna bağlı iskemi gelişimiyle de ilişkilidir. Nadiren, ciddi kanama ve hematom oluşumu, kompartman sendromunun sebep olabilir. Hematom gelişimi, genelde altta yatan koagülopatiyi düşündürmelidir. [26]

Psödoanevrizma: Nadir görülen bir komplikasyondur. Çoklu deneme, ileri yaş, arteriyel kanülün uzun süre kullanımı, koagülasyon bozukluğu veya antikoagülan ya da antiplatelet tedavi altında olmak gibi risk faktörleri vardır. [38]

İyatrojenik kan kaybı: Arteriyel hattan kan örneklemesinde heparin veya salinle karışmış bir örnek alınmaması için genelde 3-5 ml kan atılır. Sık kan gazı örneklemesi yapılan hastalarda özellikle pediatrik yaş grubundaki hastalarda iyatrojenik kan kaybı kan replasmanı gerektirebilecek kadar ciddi olabilir. [39]

Nörolojik komplikasyonlar: Büyük hematomlar, sınırlı doku kompartmanlarında distal iskemi ve sinir kompresyonuna bağlı nöropatiye yol açabilir. Kanülasyon sırasında ise doğrudan sinir hasarı meydana gelebilir. Aksiller kanüllerde brakiyal pleksus yaralanması, brakiyal arter kanülasyonu sırasında ise median sinir hasarı riski artmaktadır. [29]

Enfeksiyöz komplikasyonlar:

Arteriyel kanülasyonla ilişkili enfeksiyon, genellikle deri florasından başlayarak cilt altına ilerler, ardından kanül kolonizasyonu ve nihayetinde bakteriyemiye yol açar. Arteriyel kanülasyon ilişkili enfeksiyonların önlenmesinde, girişim sırasında asepsi ve antisepsi kurallarına tam uyum sağlanması kritik öneme sahiptir.

Enfeksiyon riski kanülün hastada kaldığı süreyle ilişkili olup, 96 saati geçen kanülasyonlarda enfeksiyon ve sepsis riski artmış bulunmuştur. [40]

Günlük olarak enfeksiyon ve diğer komplikasyonlar açısından özellikle yoğun bakımlarda periferik arteriyel kanüller takip edilmeli ve rutin olarak değiştirilmemelidir. Kontaminasyonu önlemek için tek kullanımlık veya yeniden kullanılabilir transdüserler ve infüzyon setleri her 96 saatte bir değiştirilmelidir. Kateter çıkarıldığında veya pansuman nemlendiğinde ya da kirlendiğinde pansuman değiştirilmelidir. Enfeksiyon belirtisi yoksa pansuman çıkarılmasına gerek yoktur (Tablo 5). [41]

Tablo 5: Arteriyel kanülasyonun komplikasyonların önlenmesi ve tedavisi.

Komplikasyon	**Önlem**	**Tedavi**
Tromboz/Embolizasyon	Daha geniş arter seçimi Daha küçük kanül seçimi Sürenin azaltılması Manuel yıkamaların azaltılması Özenli bakım	Kanülün çıkarılması Antikoagülasyon veya vasküler müdahale
Vasküler spazm	Küçük kanül Büyük arter Tekrarlayan denemelerden kaçınmak	Kanülün çıkarılması Sadece gerekli durumlarda rekanülasyon
Kanama/iyatrojenik kan kaybı	Minimal bağlantı Özenli bakım	Kanama kontrolü
Enfeksiyon	Özenli bakım	Kanülün çıkarılması Sadece gerekli durumlarda rekanülasyon Ampirik antibiyotik
Psödoanevrizma/arteriyovenöz fistula	Kanülasyon tekniğinin dikkatli uygulanması	Vasküler veya cerrahi müdahale

4.2. Elin Arter Anatomisi

Elin birçok farklı amaçlarda kullanımında, genellikle kavrama veya baskı uygularken, tüm ele oksijenlenmiş kanın her pozisyonda ulaşabilmesi için elimiz çok sayıda dallanmış ve anastomoz yapan arterlerle beslenir. Ayrıca, bu arterler, terleme yapabilen deri altına oldukça yakındır, böylece fazla ısının kaybedilmesini sağlar. Soğuk bir ortamda ise el arteriyollerinde yüzeye ve parmak uçlarına giden kan akışını azaltılarak istenmeyen ısı kaybını engellenir.

Elin arteriyel yapısı, radial ve ulnar arterlerin birleşmesiyle meydana gelen karmaşık bir vasküler ağdan oluşur**.** Bu iki arter birlikte, elde arteriyel kan akışını sağlayan 4 arktan oluşan yoğun bir anastomoz ağı oluşturur. Bu dört arktan üçü elin palmar tarafında yer alır ve palmar karpal ark, derin palmar ark ve yüzeyel palmar arkı içerir. Dorsal taraftaki arteriyel ağ, dorsal karpal arkı oluşturur. [42]

Yüzeyel palmar ark ve derin palmar ark klinik olarak önemli yapılar olup, elin kan akışını düzenler ve damar oklüzyonu gibi durumlarda alternatif kan yolları sunarak el fonksiyonlarının devamını temin eder.

Radial Arter

Radial arter, brakiyal arterin bifurkasyonundan sonra ön kolun lateral kısmında seyreder ve el bileğine ulaşana kadar ilerler. Radial arterin atımları, önkol boyunca hissedilebilir, bu da onu önkolun fleksör ve ekstansör kompartmanlarının anterolateral sınırlarını belirlemek için kullanışlıdır. Radial arter, önkolun distal kısmına kadar brachioradialis kasının üzerinde yer alır. Burada, radiusun anterior yüzeyinde yer alır ve yalnızca deri ve fasya ile örtülüdür, bu da radial nabzı kontrol etmek için ideal bir konum sağlar. Radial arterin önkoldaki seyri, kubital fossa ortasından radial stilus çıkıntısına hemen medialde bir noktaya kadar uzanan bir çizgiyle temsil edilir. Radial arter, skafoid ve trapeziumun dorsal kısmından kavis yaparak geçer ve anatomik enfiye çukurunun (snuff box) tabanından geçer. Elin palmar yüzüne, 1. dorsal interosseöz kasın başları arasında geçerek girer ve sonra mediale döner, adduktör pollicis kasının başları arasında geçer. [43]

Radial arter, ulnar arterin derin dalı ile anastomoz yaparak derin palmar arkı oluşturur; ve bu ark, büyük ölçüde radial arter tarafından oluşturulur. Bu ark, metakarpalleri tabanlarının biraz distalinde yer alır. Derin palmar ark, üç palmar metakarpal arter ve princeps pollicis arterini verir. Radial arter genellikle kökenlerinde ulnar arterden daha küçük olmasına rağmen, bilekte ulnar arterin önkolda birçok dal vermesi nedeniyle eşit veya daha büyük olur. [44]

Ulnar Arter

Ulnar arter, brakiyal arterin daha büyük terminal dalı olup ön kolun medial kısmında seyreder ve önkolun medialindeki fleksör pronator kaslarını, ulnar ve median sinirleri besler. Ulnar arter, elin içine, flexor retinakulumunun önünden, pisiform ile hamatın kancası arasında yer alan ulnar kanaldan (Guyon kanalı) geçerek girer. Ulnar arter, ulnar sinirin lateralinde yer alır. Arter, yüzeyel palmar ark ve derin palmar olarak iki terminal dala ayrılır.[43] Ulnar arterin ana sonlanma noktası olan yüzeyel palmar ark, üç tane palmar dijital arteri oluşturur. Bu arterler, derin palmar arkın palmar metakarpal arterleri ile anastomoz yapar. Yüzeyel palmar arktaki radial ve ulnar arterler arasındaki klasik anastomoz nadiren oluşmakla birlikte, genellikle varyasyonlar mevcuttur. [45]

4.2.1. Elin Kolateral Dolaşımının Değerlendirilmesi

El iskemisi, radial arter kanülasyonunun nadir görülen bir durum olmakla beraber yıkıcı bir komplikasyonu olup elin ampütasyonuna kadar giden sonuçları olabilmektedir. El

iskemisinin nadir olmasının en önemli sebebi radial veya ulnar damarlarda bir trombüs olsa dahi dolaşımının devamlılığını sağlayan zengin bir kolateral dolaşımının olmasıdır.

Arter kanülasyonun distalinde; elde renk ve sıcaklık değişikliği, parestezi veya kapiller geri dolumun bozulması gibi azalmış perfüzyon göstergesi olabilecek durumlar varlığında kanül çekilmeli ve yakın takip edilmelidir. Yoğun bakımlarda yüksek dozda vazopressör tedavi altında olan, sklerodermalı, vaskülopatisi olan hastalar gibi iskemi açısından riskli olan hastalarda radial veya ulnar arter kanülasyonundan kaçınılması ve el perfüzyonunun aralıklarla kontrol edilip dökümante edilmesi gerekir.

Allen Testi: Allen testi ilk kez 1929'da Dr. Edgar V Allen tarafından tromboanjitis obliteransı olan üç hastada tarif edilmiştir. Orijinal testte, el yumruk yapıldığı sırada radial arter 1 dakika kadar oklüde edilip elin parmakları açılarak el renginin eski haline dönüşü takip edilir. Ulnar kolateral kan akımının varlığının değerlendirilmesinde kullanılır. [46]

Testin orijinal hali değiştirilip Modifiye Allen test olarak isimlendirilmiştir. Testin bu halinde hastalardan 30 saniye kadar ellerini yumruk yapmaları istenir. Bu sırada radial ve ulnar arterlere bası uygulanarak oklüde edilir. Hastadan elini açması istenir ve ulnar arter üzerindeki bası kaldırılır. Kanın ele tekrar yönlenmesi ile 3-12 saniye gibi bir sürede elde renk değişikliğinin eskisine dönmesi beklenir. Renk değişikliğinde düzelme olmazsa modifiye Allen testi pozitif kabul edilir. [47] Elin fazla ekstansiyona gelmemesine ve parmakların çok açık olmamasına dikkat edilerek yanlış pozitif (anormal) test sonuçlarından kaçınılır. Testi uygularken radial arterin üzerinde tam bir basının olmayışı da testi yanlış negatif olarak sonuçlandırabilir.

Renk değişikliği için beklenen sürelerle ilgili kesin bir zaman ifade edilmemiştir. Kardiyak kateterizasyon yapılacak 1000 hasta ile yapılmış bir çalışmada normal modifiye Allen testi süreleri; %49 hastada 5 saniye, %24 hastada sınırda 5-9 saniye, %27 hastada anormal >10 saniye olarak bulunmuştur.

Allen testinin ciltte solukluk, koopere olmayan veya bilinç düzeyi uygun olmayan hastalarda fazla subjektif oluşu nedeniyle objektif bir test ihtiyacı doğurmaktadır.

Elin kolateral dolaşımının değerlendirilmesinde kullanılan invaziv olmayan diğer testler: Parmak pletismografisi, ultrasonografi, duplex ultrason dinamik testleri ve puls oksimetri gibi yöntemler yer alır. Parmak pletismografisi, kan akışındaki değişiklikleri ölçerek,

elin damarlarında tıkanıklık veya daralma olup olmadığını değerlendirmeye yardımcı olur. Duplex ultrason dinamik testi ise, damarların hem morfolojik hem de fonksiyonel durumunu değerlendiren hem görüntüleme hem de Doppler ultrason teknolojisinin bir birleşimidir. Bu test, kan akış hızındaki değişiklikleri ve kolateral dolaşımın yeterliliğini dinamik olarak izler. [48]

Puls oksimetri, özellikle Barbeau testiyle birlikte kullanıldığında, elin kanlanma durumunu ve oksijen doygunluğunu ölçerek, kolateral dolaşımın fonksiyonelliğini değerlendirmede önemli bir rol oynar. Bu invaziv olmayan yöntemler, kolateral dolaşımın durumu hakkında bilgi sağlar.

Barbeau Testi: Bu yöntemde el avuç içi yukarı bakacak şekilde tutulup ipsilateral baş parmağa bir pulse oksimetre yerleştirilir ve pletismografi izinin morfolojisi kaydedilir. Ardından test uygulayıcısı radial artere baskı uygular ve trasedeki herhangi bir değişiklik kaydedilir. Bu manevraya verilen yanıt dört tipe ayrılır. [49] Tip A ve tip B yanıtları olan hastalarda, radial arter baskısı sırasında arteriyel dolum kesintisiz devam eder. Tip C yanıtı olan hastalarda, nabız trasesinin gecikmeli olarak görünmesi, kolaterallerin devreye girmesini gösteriyor olabilir. Bu hastalar, geleneksel Allen testi baz alındığında, radial kateterizasyon için uygun olmayabilirler.

Barbeau Testi, radial arterdeki kan akışındaki değişiklikleri dört farklı tipe ayırarak değerlendirir:

- **Tip A:** Kompresyon sonrası pulse trase'inde hemen herhangi bir azalma gözlemlenmez.
- **Tip B:** Pulse trasesinde azalma meydana gelir.
- **Tip C:** Pulse trasesinin kaybolması ve ardından iki dakika içinde geri dönmesi gözlemlenir.
- **Tip D:** Pulse trasesinin kaybolması ve iki dakika içinde geri dönmemesi durumudur.

4.3. Arteriyel Kanülasyon Teknikleri

Arteriyal kanülasyon öğrenmesi kolay bir prosedür olup, palpasyon ve ultrasonografi ile arteriyel kanüller yerleştirilebilir. Geleneksel olarak ölçüm yapılacak arterin landmarklara göre palpasyon tekniğiyle kanülasyonunda deneyimli bir uygulayıcıya ihtiyaç duyulmaktadır. Yeni yapılan sistematik derlemelere göre ultrasonografi eşliğiyle arter kateterizasyonunda geleneksel yöntemlere göre daha başarılı sonuçlar elde edildiği gösterilmiştir. [50]

İnfant ve küçük çocukların damarlarının küçük olması nedeniyle genelde arter kanülasyonu zor olabilir ve başarısızlık riski yüksektir.

Ponksiyon için seçilen arter için en büyük yükseklik ve genişliğin görüldüğü açı ve optimal pozisyonun verilmesi, kanülasyon için alan steril edildikten sonra yeniden pozisyon verilmesine gerek kalmamasını sağlar.

Giriş bölgesine lokal anestezik enjeksiyonu genelde tercih edilmekte olup, prosedürün başarısını etkilemediği ve vazospazmı azalttığı gösterilmiştir. Arteriyel kanülasyon steril olarak yapılmalıdır. Povidon iyot veya klorheksidin giriş bölgesine uygulanır ve kuruması için beklenir. Steril eldiven ve delikli örtü eşliğinde kanülasyon yapılmalıdır. Santral arterlerin kanülasyonunda olası kanülasyon bölgesi enfeksiyonlarını önlemek ve kan yoluyla bulaşan enfeksiyon riskini azaltmak için maske, bone ve gözlük gibi tüm bariyer önlemleri kullanılmalıdır.

Prosedürel olarak palpasyonla yapılan kanülasyonlarda 2 teknik yaygın olarak kullanılmaktadır. İlki iğne üzerinde iğne üzerinden kateterin kaydırılması tekniği olup diğeri ise Seldinger tekniğidir. Seldinger tekniğinde kılavuz tel ile kateterin tek bir parça olarak birlikte olduğu setler veya kateter ve kılavuz tel ayrı olarak kullanılabilir.

Her iki yöntem için de arter trasesi palpasyonla belirlenir. Eğer radial ve ulnar arterler tercih edilecek ise el bileği dorsifleksiyona getirilir. Genelde el bileğinin 45°'ye kadar ekstansiyona alınmasının girişim başarısını arttırdığı saptanmıştır. Arter palpasyonunda azalmaya sebep olduğu için fazla ekstansiyon önerilmemektedir. El bileğinin supinasyon ve ekstansiyonu ile girişim yapılacak arterin cilde olan uzaklığının azaldığı görülmüştür.

Genelde iğne üzerinden kateterin yerleştirilmesi tekniğinde erişkinlerde 20 gauge kanüller, çocuklarda 22-24 gauge kanüller 30°–45° bir açı ile cilt üzerinden arteriyel atımın hissedildiği doğrultuda ilerletilir. Açık renkli kanın branülün arkasına gelmesiyle arter ponksiyonu yapıldığı anlaşılır. Kanülün arter lümene güvenle yerleşebilmesi için 2-3 mm kadar daha kanül iğne üzerinden ilerletilir. İğneyi sabit tutarak kanülün arkası cilde gelecek kadar ilerletilir. İğne çıkarılarak arteriyel lümende olunduğunu doğrulayan pulsatile akım görülür ve basınç hatlı transduser sistemine kanül bağlanır. Kanül cilde sütürle sabitlenebilir veya ticari olarak mevcut olan kanülün cilde yapışkan bantlarla tutturulması sağlanabilir. Kanülün steril bir pansuman veya antiseptik içeren bantlarla kapatılması kateterler ilişkili kan enfeksiyonlarının sıklığını azaltmaya yardımcı olabilir. [28]

Seldinger Tekniği: Seldinger tekniğinde, keskin uçlu boş bir iğne ile ilgili arterin ponksiyonu gerçekleştirilir. Ponksiyon sonrasında kılavuz tel iğnenin lümeninden geçirilir. İğne geri çıkarılıp, kateter kılavuz tel üzerinden arterin lümenine ilerletilir. Modifiye Seldinger tekniğinde ise küçük bir kateter ilk olarak iğnenin üzerinden yerleştirilir. Bu kateter artere yerleştiğinde kılavuz tel ilerletilir. İlk yerleştirilen küçük kateter kılavuz tel üzerinden çıkarılır ve asıl kanül kılavuz tel eşliğinde yerleştirilir. Sonrasında kılavuz tel çıkarılır ve kateter cilt üzerinde sabitlenir. Seldinger tekniği genelde santral damarlarda veya ektremitede derin yerleşimli olan arterlerde tercih edilir. Bu teknikte ticari olarak hazır gelen paketlerde kılavuz tellerin kanül ve iğneler içinde rahat hareket ettiğinin kontrol edilmesi önemlidir. [51]

Transfiksiyon tekniği: Genelde Seldinger tekniği ile kanül yerleştirilmesinin bir modifikasyonudur. Arterin anterior duvarı delindikten sonra posterior duvarı da kasten delinir, daha sonra iğne geri çekilerek kanın tekrar geldiği gözlendiğinde kılavuz tel ilerletilir. Kılavuz tel üzerinden yerleştirilen kanül lümen içinde ilerletilir ve kılavuz tel geri çekilir. [52]

Cerrahi Cutdown tekniği: Arteriyel kanülasyon için önerilen bir teknik değildir. Bu prosedür konusunda yeterli eğitimi olan ve komplikasyonlarını yönetebilecek hekimler tarafından uygulanmalıdır. Cilt insizyonu ve disseksiyon ile doğrudan arterin görülür hale gelmesiyle kanülasyon yapılmasına dayanır.

Doppler aracılı teknik: Arterin lokalizasyonun Doppler dalgalarıyla belirlenmesine dayanır. Literatürde özellikle infantlarda ve küçük çocuklarda etkili olduğunu gösteren çalışmalar mevcuttur. [53]

4.4. Ultrasonografi

Ultrason, insan kulağının duyabileceği ses dalgalarının, 20-20.000 Hz arası, frekansların üzerinde olan ses dalgalarının genellikle 2 ile 15 MHz arasında kullanımıdır. Elektrik enerjisi, ultrason probunda bulunan seramik piezoelektrik kristaller aracılığıyla titreşen ses dalgalarına dönüştürülerek akustik enerjiye çevrilir. Piezoelektrik kristallerin kalınlığı, transdüserin karakteristik frekansını belirler. Ses dalgaları, vücut dokularına çarptığında yansır, dağılır, zayıflar veya emilir. Geriye dönen dalgalar, eko sinyalleri oluşturur ve bu sinyaller elektriksel sinyallere dönüştürülür. Elektrik sinyalleri, işlemci tarafından işlenerek monitörde görsel bir görüntüye dönüştürülür. Dalgaların geri dönüş zamanı ve gücü, dokuların pozisyonu hakkında bilgi verir ve gri tonlama üzerinde farklı renkler oluşturur. Hava, kemik ve kalsifiye yapılar ses dalgalarını genellikle emerken, sıvı yapılar iyi iletkenler olarak görev yapar. Ses dalgaları, farklı

ortamların yoğunluğu ve elastikiyetine bağlı olarak farklı hızlarda hareket eder, bu da her dokunun özelliklerine göre değişen yansıma ve iletim özelliklerini yansıtır.

Ultrason dalgaları genelde uygulama yapılacak doku ve uygulamanın türüne göre değişkenlik gösterir. Genelde yüksek frekanslı dalgalar dokular tarafından daha çok absorbe edildiğinden dokuya penetrasyonları düşük frekanslı dalgalara göre daha az olmaktadır. Dokular arasından geçerken ses dalgalarının enerjisinde absorpsiyon, yayılma, yansıma, dağılma ile azalma meydana gelir. Bu yüzden vasküler yapılar gibi küçük ve yüzeyel dokuların değerlendirilmesinde 10 MHz gibi yüksek frekanslar tercih edilir.

Birçok temel ve ileri düzey ultrason görüntüleme modu bulunmaktadır, ancak en yaygın kullanılanlar B-modu, M-modu ve renkli Dopplerdir.

B-modu (brightness), herhangi bir ultrason cihazının ana modudur. B-modunda iki boyutlu olarak görüntünün nerede olduğu ve bu yapıların dansitesinin değerlendirildiği en sık kullanılan moddur. B-modunda her gri tonlama tomografik görüntüsü, vücudun ilgili bölgesinden alınan eko yoğunluğuna bağlı olarak parlaklık seviyesine sahip piksellerden oluşur. Bu mod, organları gerçek zamanlı olarak değerlendirmek ve taramak için kullanılır.

M-modu (motion), operatör tarafından seçilen bir eksende ve ultrason ışını doğrultusunda bulunan yapıların hareketini gösterir. M-modu, kalp duvarı veya kapakçık hareketinin (ekokardiyografi), hemodinamik durumun (vena kava analizi) değerlendirilmesi ve akciğer kayması ya da diyafram hareketinin belgelenmesi için kullanılır. [54]

Doppler modu, hareket eden bir hedeften ses yansımasından kaynaklanan frekans değişimlerini tespit edildiği Doppler etkisinden yararlanır. Ses dalgalarının tonundaki değişiklikleri kullanarak kan akışı hakkında bilgi sağlar. Eğer akım ses dalgalarına dik olursa Doppler etkisi olmaz. Üç temel Doppler tekniği yaygın olarak kullanılır. Renkli Doppler, B-mod görüntülerinde renk kodları kullanarak hıza ilişkin bilgileri kullanır. Probdan uzaklaşan akım genelde kırmızı, proba doğru yönlenen akış genelde mavi renk ile temsil edilir. Power doppler, renkli dopplerin özel bir türü olup düşük akımlarda hassas ölçüm yapmayı sağlar. 2 boyutlu görüntü ve dopplerin beraber kullanıldığı görüntülemeye dupleks görüntüleme denir. [55] Pulsed wave dopplerde (PWD), kısa ultrason ve doppler sinyalleri gönderilip damarlardaki kan akış hızını, doppler seslerini bir grafiğe dönüştürerek, küçük bir bölgeden kan hızını ve yönünü ölçmeyi sağlar. Sürekli dalga doppleri (CWD)**:** Sürekli ultrason dalgaları gönderir ve alır. Yüksek hızların ölçülmesinde faydalıdır.

4.4.1. Ultrasonografi Eşliğinde Arter Kanülasyonu

Ultrasonografi cihazlarına ulaşımın günümüzde nispeten daha kolay olması ve kullanımının konforlu olmasına rağmen çoğu klinisyen ultrasonografi eşliğinde arteriyel kanülasyonuna çok tercih etmemektedir. Hem radial arter hem de ulnar arter ultrasonografide anekoik pulsatil yapılar olarak kolaylıkla görüntülenebilmektedir. Daha önce ultrasonografi eşliğinde başka girişimler yapmaya alışkın kullanıcılar için ultrasonografi kılavuzluğunda arteriyel kanülasyon kolaylıkla öğrenebilmektedir. [56]

Ultrasonografi eşliğinde arter kanülasyonunda palpasyon yöntemine göre artere ulaşmadaki sürede kısalma, daha az ponksiyon ve hematom gibi komplikasyonlarda azalma olduğu görülmüştür. [57, 58] Ultrasondaki görüntüyü daha net ve optimal hale getirmek için derinlik ve kazanç ayarları yapılabilir. Arter görüntüleri kısa eksen, uzun eksen ve kombinasyon (biplanar) olarak yaklaşımlarda değerlendirilebilir.

Kısa eksen düzlem dışı (out of plane) yaklaşım daha yaygınken, uzun eksende düzlem planında (in-plane) yaklaşım daha kolay olsa da henüz klinik olarak kanıtlanmamıştır. Daha optimal bir ultrason görüntüsü elde etmek için, iğneyi eğimli tarafı aşağı gelecek şekilde ultrason transdüseri düzleminde konumlandırmak ve ticari olarak temin edilebilen ekojenik iğne uçlarını kullanmak gibi teknikler tercih edilebilir. Dinamik iğne ucu pozisyonlama ise kanülün sürekli görselleştirilmesini sağlayan yeni bir tekniktir. Bu teknikte, kanülün ucu ve prob, genellikle her seferinde <1 mm olacak şekilde alternatif olarak proksimale kaydırılır. Bu şekilde kanülün ucunun sürekli olarak ultrason ekranında görselleştirilmesini sağlanır. [59]

Yoğun bakım ünitesinde yatan ve kritik cerrahi hastalar, kardiyovasküler instabilite, periferik ödem ve önceki kanülasyon, arter kan gazı örneklemesi denemeleri gibi etkenlerle zorluk yaratabilir. Tablo 6'da özetlenen durumlar, palpasyonla kanül yerleştirmeyi zorlaştırırken, ultrason bu tür hastalarda faydalı bir araçtır. [60]

Tablo 6: Kritik hastalarda ultrasonografi rehberliğinde arteriyel kanülasyon için endikasyonlar

Hasta Faktörü	Kanülasyon Sırasında Yaşanan Zorluklar
Şok	Zayıf periferik nabız, palpasyonla nabız hissedilmiyor
Vazopressor Tedavisi	Periferik vazospazm, kan akışının merkezi damarlara yönlendirilmesine sebep olur
Belirgin Ödem	Nabzı palpe etmeyi zorlaştırır
Önceki Kanülasyon Denemeleri	Vazospazm veya trombüs varlığı
Önceki Arteriyel Kan Gazı Örneklenmesi	Vazospazm veya trombüs varlığı
Şiddetli Koagulopati/Trombositopeni	İlk denemede başarısızlık, çoklu denemeye bağlı hematom gelişimi

5. GEREÇ VE YÖNTEM

Bu prospektif gözlemsel çalışmaya; Ankara Üniversitesi Tıp Fakültesi İnsan Araştırmaları Etik Kurulu tarafından, 13.10.2022 tarihli, İ09-556-22 numaralı kararı sonrasında Ankara Üniversitesi Tıp Fakültesi Cebeci Çocuk Hastanesi Ameliyathanelerinde 15.05.2023-15.05.2024 tarihleri arasında genel anestezi altında elektif şartlarda cerrahi geçirecek 0-10 yaş arası çocuklar dahil edilmiştir.

Çalışmaya; ebeveyn ve alınabiliyorsa çocuğun kendisinden çalışma öncesi aydınlatılmış onam alınan ASA skoru I-II olan (cerrahi patoloji dışında sağlıklı hasta), elektif cerrahi işlem planlanan pediatrik hastalar dahil edilmiştir.

Hasta ve/veya ebeveynin çalışmaya kabul etmediği, 10 yaşından büyük hastalar, konjenital anomalisi olan veya sendromik çocuklar, anormal Allen testi olan, ölçüm yapılacak bölgedeki deride erozyon veya enfeksiyonu olan veya hematomu olan hastalar çalışma dışı bırakılmıştır.

Çocuklardan bilgilendirme sırasında kabul eden hastalar ameliyathaneye geldiklerinde supin pozisyonda yatırıldı. 3 elektrotlu elektrokardiyografi (EKG), ölçümlerin yapılacağı nondominant elin işaret parmağında periferik arter saturasyonu (SpO2) ve noninvaziv kan basıncı monitörizasyonu uygulandı. Hastaların yaş, cinsiyet, ASA skoru, kan basınçları ve geçirecekleri cerrahiler kaydedildi. İstenilen yumruk yapma/açma becerisine sahip olanlarda ameliyatheye geldiğinde uyumadan önce Allen Testi yapılmış, kabul etmeyen ya da daha küçük çocuklarda hasta uyuduktan sonra Barbeau testi ile yapılan değerlendirme kaydedilmiştir.

Hastalar genel anestezi altındayken ailelerden öğrenilen veya kendileri ifade eden 24 aydan büyük olan çocukların elleri kol tahtasının üzerine ilgili açılara (0°, 30°, 45°) uygun tahta modeller yerleştirilmiştir. Ultrasonografi ile Şekil 1'de gösterildiği gibi radial ve ulnar arterlerin tüm açılarda yükseklik ve genişlik olarak çapları ölçülüp ve cilt-arter mesafeleri kaydedilmiştir. Herhangi bir girişim yapılmayan bu ölçümler ilgili tez öğrencisi tarafından tez danışmanı gözetiminde yapılmıştır.

Ultrasonografi eşliğinde hastaların el bilekleri ilgili açılara getirilerek öncelikle ilgili arterlerin renkli doppler ve pulsatil akışın gözlenmesiyle doğrulanmıştır. Tüm görüntüler ön kolun distal kısmında radiusun stiloid çıkıntısının hizasına medialinden alınmıştır. Ölçümler

Toshiba Xario Istyle ultrasonografi cihazı (China World Technology Medical Equipment Service Group; China) ve ona ait 6-13 MHz frekanslı lineer probla yapılmıştır.

İstatistiksel Analiz

Bu çalışmada genel anestezi altında elektif ameliyata alınmış 0-10 yaş arası hastaların el bilekleri 0-30-45 derecelik açılara getirilerek ultrasonografi ile el bileğinin farklı açılarında radial ve ulnar arter çapları, cilt arter arasındaki mesafeler ölçülmüştür. Ankara Üniversitesi Biyoistatik Ana Bilim Dalından destek alınarak radial ve ulnar çapların farklı derecelerdeki ölçüm sonuçlarına ilişkin ortalamalar kullanılarak; güç analizi yapıldığında 0.05 yanılma düzeyinde ve 0.80 güç ile toplam 184 hasta edilmesi planlanmıştır. Güç analizi G*Power ver.3.1.9.2 programında gerçekleştirilmiştir.

Tanımlayıcı istatistikler; nicel değişkenler için ortalama ± standart sapma veya ortanca (minimum-maksimum), nitel değişkenler için ise frekans (yüzde) olarak sunuldu. Verilerin analizler için gerekli olan varsayımları test edildi. Nicel verilerin değerlendirilmesi için Student T Testi, tekrarlı ölçümler Tek Yönlü ANOVA Testi ve tekrarlı ölçümler İki Yönlü ANOVA Testi kullanıldı. İstatistiksel anlamlılık düzeyi 0,05 olarak kabul edilip analizlerin gerçekleştirilmesinde Statistical Package for Social Sciences (SPSS, Versiyon 30.0, Chicago,IL.) yararlanıldı.

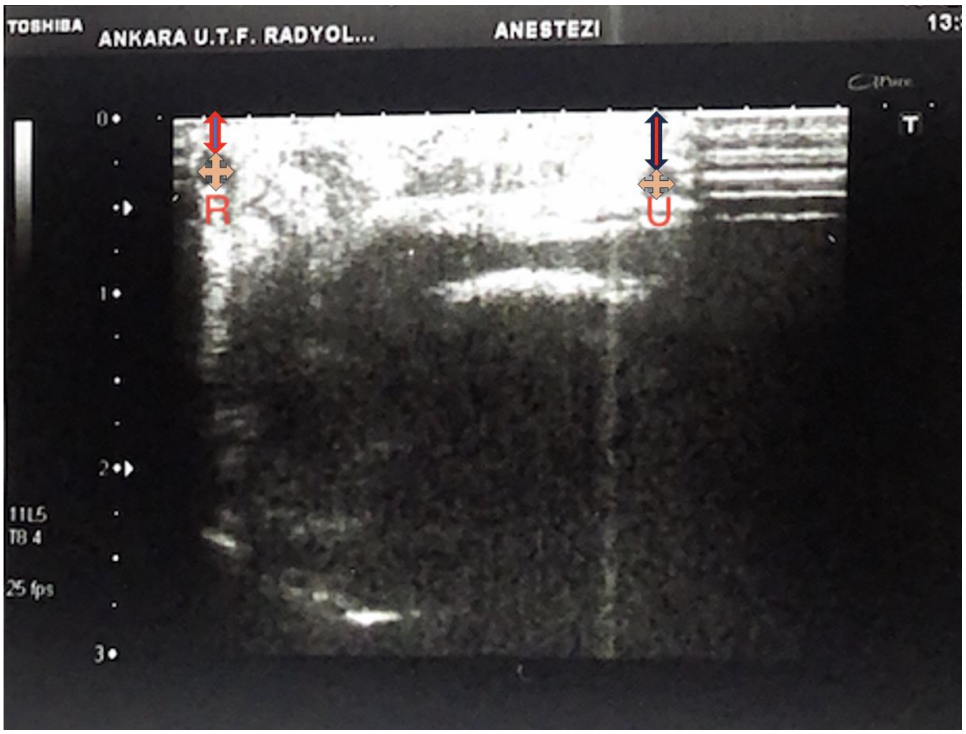

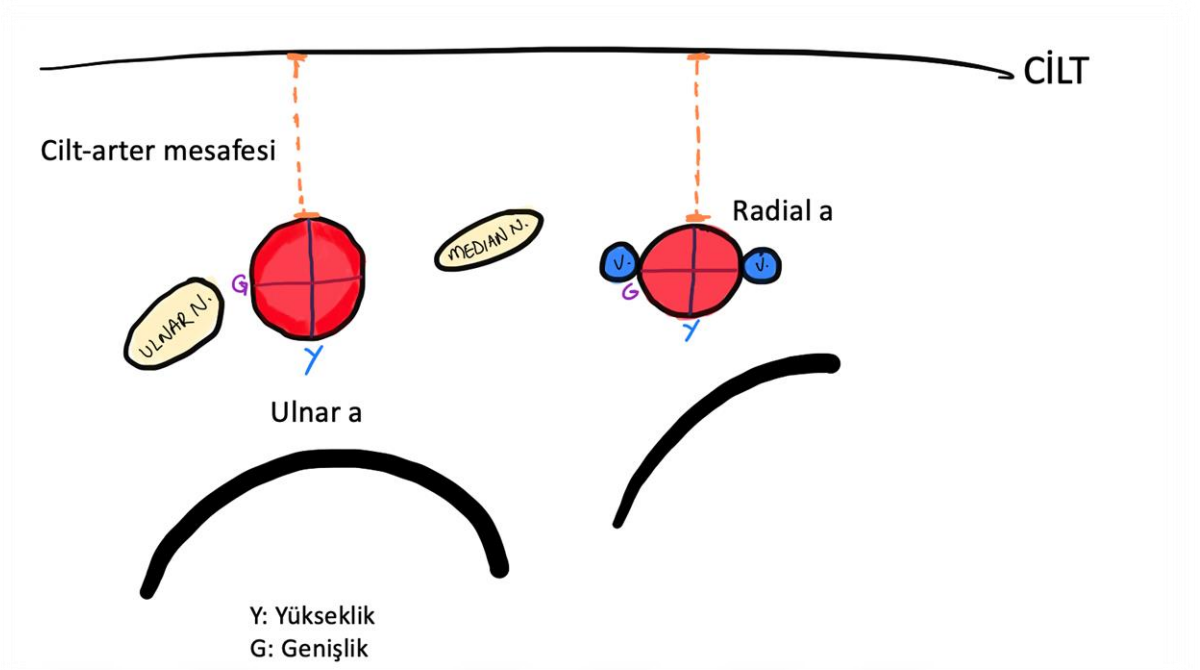

Şekil 1: Radial ve ulnar arterin örnek ölçüm görüntüleri

R: radial arter, U: ulnar arter, Kırmızı renkli oklar cilt-arter mesafesi, sarı oklar yükseklik ve genişlik ölçümlerini göstermektedir.

6. BULGULAR

Çalışmaya dahil edilen 180 hastanın demografik ve klinik özellikleri Tablo 7'de verilmiştir. Hastaların yaş ortalaması 33.76 ± 26.79 ay, medyanı 26 ay olarak bulundu. Hastaların 28'i (%15,6) kız, 152'si (%84,4) erkek idi. Hastaların ortalama ağırlıkları 13.93 ± 6.43 kg, ortalama sistolik kan basınçları 84.59 ± 11.86, mmHg olarak değerlendirildi.

Hastaların 88'i (%48,9) 24 ay ve altı, 92'si (%51,1) 24 ay üstü idi. Hastaların 89'u (%49,4) 12 kg ve altı, 91'i (%50,6) 12 kg üstü idi.

Hastaların 45'i (%25) sünnet, 30'u (%16,7) hipospadias, 26'sı (%14,4) orşidopeksi, 15'i (%8,3) inguinal herni, 7'si (3,9) genel anestezi altında muayene (GAAM), 6'sı (3,3) üreteroneosistostomi (UNC), 5'i (%2,8) fiksasyon, 4'ü (%2,2) bronkoskopi, 4'ü (%2,2) double j kateter çekilmesi, 4'ü (%2,2) port takılması, 3'ü (%1,7) meatoplasti, 3'ü (%1,7) pyeloplasti, 3'ü (%1,7) STING ve 25'i (%13,9) diğer cerrahi müdahaleleri geçirmiştir.

Tablo 7: Hastaların demografik ve klinik özellikleri

Yaş, *ortalama ± SS*	33.76 ± 26.79 ay
medyan (min, max)	26 ay (1, 111)
Cinsiyet, *n(%)*	
Kız	28 (15.6)
Erkek	152 (84.4)
Ağırlık (kg), *ortalama ± SS*	13.93 ± 6.43
KB Sistolik (mmHg), *ortalama ± SS*	84.59 ± 11.86
KB Diastolik (mmHg), *ortalama ± SS*	45.89 ± 8.99
KB Mean(mmHg), *ortalama ± SS*	59.53 ± 9.87
Yaş Kategori (ay, n(%))	
≤ 24 ay	88 (48.9)
>24 ay	92 (51.1)
Ağırlık Kategori (kg, n(%))	
≤ 12 kg	89 (49.4)
>12 kg	91 (50.6)

SS: Standart Sapma

Tablo 8: Radial ve ulnar arterin farklı açılardaki ölçümleri

	Radial			Ulnar			*Arterler*	*Açılar*	*Etkileşim*
	0°	**30°**	**45°**	**0°**	**30°**	**45°**	*p değeri*	*p değeri*	*p değeri*
Yükseklik(mm)	1.39 ± 0.29	1.40 ± 0.3	1.36 ± 0.33	1.41 ± 0.33	1.44 ± 0.34	1.42 ± 0.33	*0.031*	*0.078*	*0.577*
Genişlik(mm)	1.63 ± 0.99	1.59 ± 0.33	1.52 ± 0.36	1.54 ± 0.35	1.57 ± 0.35	1.54 ± 0.37	*0.323*	*0.003*	*0.294*
Cilt-arter(mm)	2.53 ± 0.77	2.39 ± 0.75	2.41 ± 0.75	3.09 ± 0.87	2.84 ± 0.91	3 ± 1.03	*<0.001*	*<0.001*	*0.197*

Radial arter ve ulnar artere ait 0°, 30°, 45° açılardaki yükseklik, genişlik ve cilt-arter arası mesafe ölçümleri Tablo 8'de ve Şekil 2'de verilmiştir. Arterler arasında arter yüksekliği bakımından istatistiksel olarak anlamlı bir fark bulunmuştur (F(1, 179)=4.702, p=0.031). Arterin yüksekliğinde ölçüm yapılan açılar arasında istatistiksel olarak anlamlı bir fark bulunmadı (F(2, 358)=2.104, p=0.078). Arter ve açı arasındaki etkileşimin arter yüksekliğine etkisi istatistiksel olarak anlamlı bulunmamıştır (F(2, 358)=0.663, p=0.577).

- 0°'de arterler arasında arter yüksekliğinde istatistiksel olarak anlamlı bir fark bulunmadı (F(1, 179)=1.326, p=0.251). Arter yüksekliği ölçümü radial arterde 1.39 ± 0.29, ulnar arterde 1.41 ± 0.33 idi.
- 30° açıda arterler arasında arter yüksekliğinde istatistiksel olarak anlamlı bir fark bulunmadı (F(1, 179)=3.311, p=0.070). Arter yüksekliği ölçümü radial arterde 1.40 ± 0.3, ulnar arterde 1.44 ± 0.34 idi.
- 45° açıda arterler arasında arter yüksekliğinde istatistiksel olarak anlamlı bir fark bulundu (F(1, 179)=4.711, p=0.031). Arter yüksekliği ölçümü radial arterde 1.36 ± 0.33, ulnar arterde 1.42 ± 0.33 idi.

Arterler arasında arter genişliği bakımından istatistiksel olarak anlamlı bir fark bulunmazken (F(1, 179)=0.981, p=0.323), arter genişliği bakımından ölçüm yapılan açılar arasında istatistiksel olarak anlamlı bir fark bulunmuştur (F(2, 358)=1.866, p=0.003). Arter ve açı arasındaki etkileşimin arter genişliğine etkisi istatistiksel olarak anlamlı bulunmadı (F(2, 358)=1.209, p=0.294).

- 0°' de arterler arasında arter genişliğinde istatistiksel olarak anlamlı bir fark bulunmadı (F(1, 179)=1.347, p=0.247). Arter genişliği ölçümü radial arterde 1.63 ± 0.99, ulnar arterde 1.54 ± 0.35 idi.
- 30° açıda arterler arasında arter genişliğinde istatistiksel olarak anlamlı bir fark bulunmadı (F(1, 179)=0.484, p=0.487). Arter genişliği ölçümü radial arterde 1.59 ± 0.33, ulnar arterde 1.57 ± 0.35 idi.

- 45° açıda arterler arasında arter genişliğinde istatistiksel olarak anlamlı bir fark bulunmadı ($F(1, 179)=0.211$, $p=0.647$). Arter genişliği ölçümü radial arterde 1.52 ± 0.36, ulnar arterde 1.54 ± 0.37 idi.

Arter-cilt mesafesi açısından; Tablo 8'de ve Şekil 2'de gösterildiği gibi arterler arasında istatistiksel olarak anlamlı bir fark bulunmuştur. ($F(1, 179)=85.973$, $p<0.001$). Aynı zamanda arter-cilt mesafesi için ölçüm yapılan açılar arasında da istatistiksel olarak anlamlı bir fark bulundu ($F(2, 358)=11.033$, $p<0.001$). Arter ve açı arasındaki etkileşimin arter-cilt mesafesine etkisi istatistiksel olarak anlamlı bulunmadı ($F(2, 358)=1.687$, $p=0.187$).

- 0°' de arterler arasında cilt-arter mesafelerinde istatistiksel olarak anlamlı bir fark bulundu ($F(1, 179)=55.357$, $p<0.001$). Damar mesafesi radial damarda 2.53 ± 0.77, ulnar damarda 3.09 ± 0.87 idi.
- 30° açıda arterler arasında cilt-arter mesafelerinde istatistiksel olarak anlamlı bir fark bulunmadı ($F(1, 179)=34.394$, $p<0.001$). Damar mesafesi radial damarda 2.39 ± 0.75, ulnar damarda 2.84 ± 0.91 idi.
- 45° açıda arterler arasında cilt-arter mesafelerinde istatistiksel olarak anlamlı bir fark bulunmadı ($F(1, 179)=67.698$, $p<0.001$). Damar mesafesi radial damarda 2.41 ± 0.75, ulnar damarda 3 ± 1.03 idi.

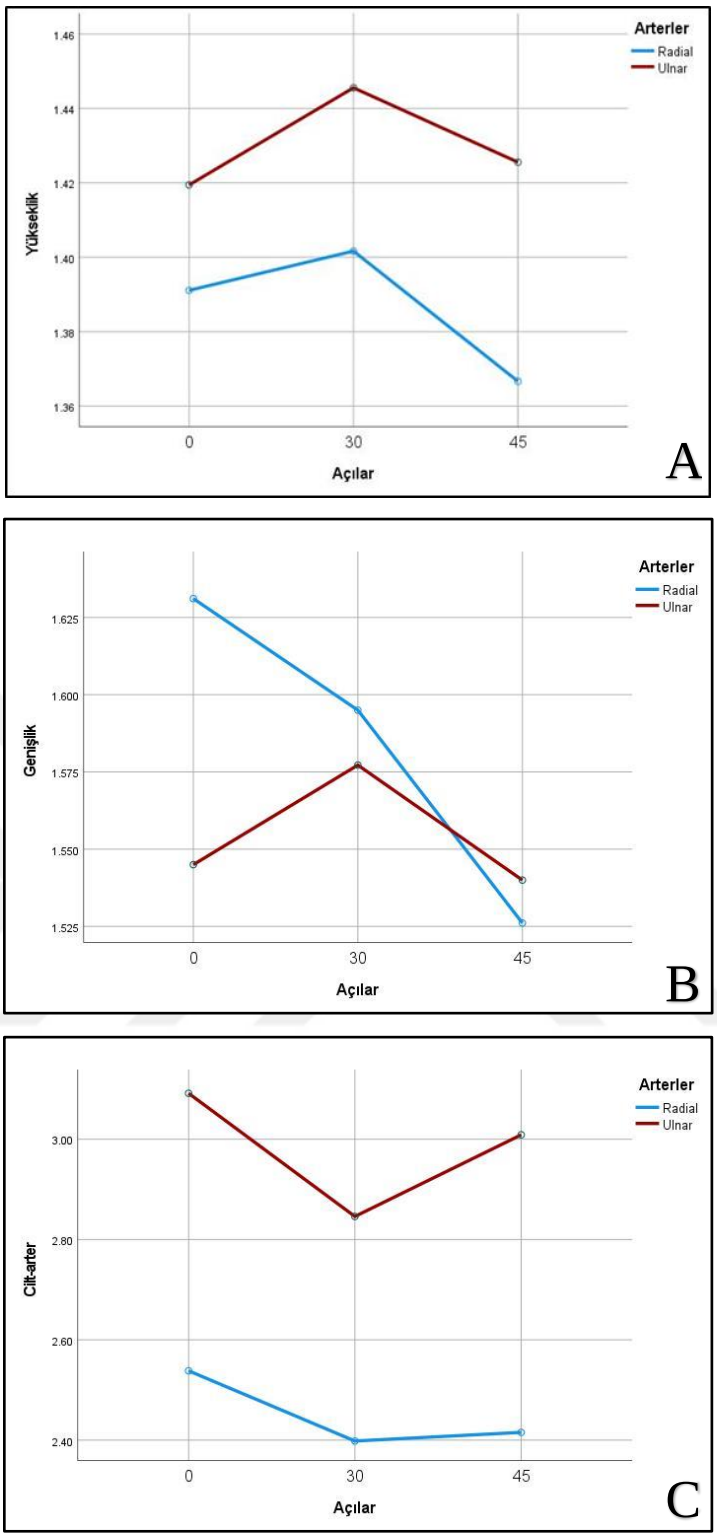

Şekil 2: **A:** Radial ve ulnar arterlerin yükseklik ölçümlerinin açılara göre grafiği
B: Radial ve ulnar arterlerin genişlik ölçümlerinin açılara göre grafiği
C: Radial ve ulnar arterlerin cilt-arter mesafelerinin açılar göre grafiği

Çalışmaya dahil edilen çocuklar yaşlarına göre; ≤ 24 ay ve >24 ay olarak gruplandırılarak yaşın arterlerin ultrasonografik ölçümlerine etkisi analiz edildi (Tablo 9 ve Şekil 3).

Tablo 9: Radial arterin yaş grubuna göre farklı açılardaki ölçümleri

	Radial Arter			*p değeri*
	0°	**30°**	**45°**	
Yükseklik (mm)				
≤ 24 ay (n=88)	1.26 ± 0.25	1.27 ± 0.24	1.22 ± 0.28	*0.224*
> 24 ay (n=92)	1.5 ± 0.27	1.52 ± 0.3	1.49 ± 0.33	*0.533*
p değeri	*<0.001*	*<0.001*	*<0.001*	
Genişlik (mm)				
≤ 24 ay (n=88)	1.42 ± 0.29	1.47 ± 0.31	1.36 ± 0.28	*0.007*
> 24 ay (n=92)	1.83 ± 1.33	1.71 ± 0.32	1.67 ± 0.36	*0.239*
p değeri	*0.005*	*<0.001*	*<0.001*	
Cilt-arter (mm)				
≤ 24 ay (n=88)	2.61 ± 0.83	2.55 ± 0.9	2.53 ± 0.79	*0.631*
> 24 ay (n=92)	2.46 ± 0.71	2.24 ± 0.55	2.3 ± 0.69	*0.003*
p değeri	*0.218*	*0.006*	*0.04*	

Tablo 9 ve Şekil 3A'da gösterildiği gibi 24 ay ve daha küçük çocuklar ve 24 aydan büyük çocuklar olarak iki grupta radial arter yüksekliği bakımından açılar kıyaslandığında arterlerin ölçümleri arasında istatistiksel olarak anlamlı bir fark bulunmamıştır (sırasıyla p=0.224 ve p=0.533). Tüm açılarda yapılan ölçümlerde 24 aydan küçük ve büyük çocuklarda radial arter yükseklik ölçümleri bakımından yaş grupları arasında istatistiksel olarak anlamlı bir fark bulunmuştur (p<0.001).

24 aydan büyük çocuklarda, radial arter genişliği mesafeleri bakımından açılar arasında istatistiksel olarak anlamlı bir fark bulunmazken (p=0.239), 24 aydan küçük çocuklarda, açılar arasında istatistiksel olarak anlamlı bir fark bulunmuştur (p=0.007) (Tablo 9 ve Şekil 3B). 0°'de ortalama ölçüm mesafesi 1.42 ± 0.29 mm, 30° açıda ortalama ölçüm mesafesi 1.47 ± 0.31 mm, 45° açıda ortalama ölçüm mesafesi 1.36 ± 0.28 mm idi. Tüm açılarda yapılan ölçümlerde radial arter genişlik ölçümleri bakımından yaş grupları arasında istatistiksel olarak anlamlı bir fark bulunmuştur (p<0.001).

24 ay ve daha küçük çocuklarda, radial arter ve cilt mesafeleri bakımından açılar arasında istatistiksel olarak anlamlı bir fark bulunmamıştır (p=0.631). 24 aydan büyük çocuklarda, radial arter ve cilt mesafeleri bakımından açılar arasında istatistiksel olarak anlamlı bir fark bulundu (p=0.003). 0°'de ortalama arter-cilt mesafesi 2.46 ± 0.71 mm, 30° açıda ortalama damar mesafesi 2.24 ± 0.55 mm, 45° açıda ortalama damar mesafesi 2.3 ± 0.69 mm idi.

0° açı ile yapılan ölçümlerde, radial arter-cilt mesafeleri bakımından yaş grupları arasında istatistiksel olarak anlamlı bir fark bulunmazken (p=0.218). 30° ve 45° açıda yaş gruplar

arasında istatistiksel olarak anlamlı bir fark bulunmuştur (p=0.006 ve p=0.04) (Tablo 9 ve Şekil 3C)

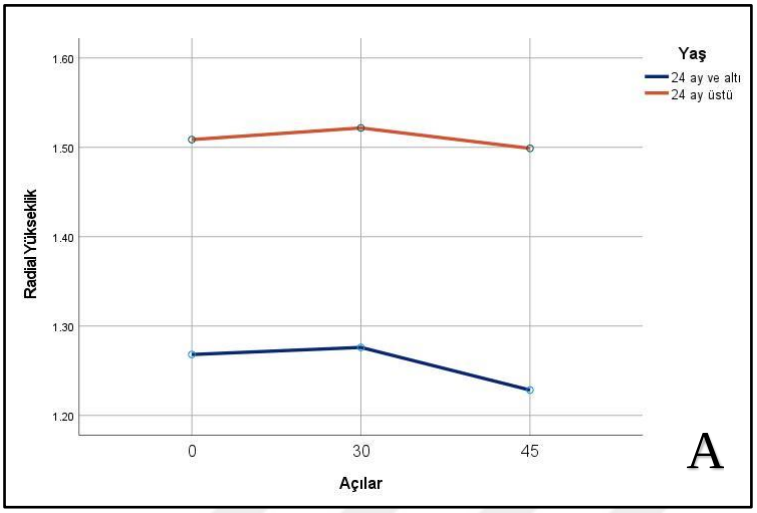

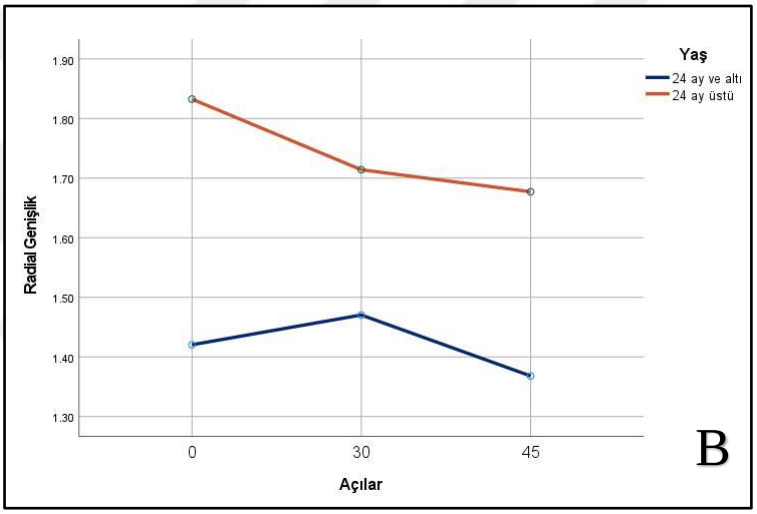

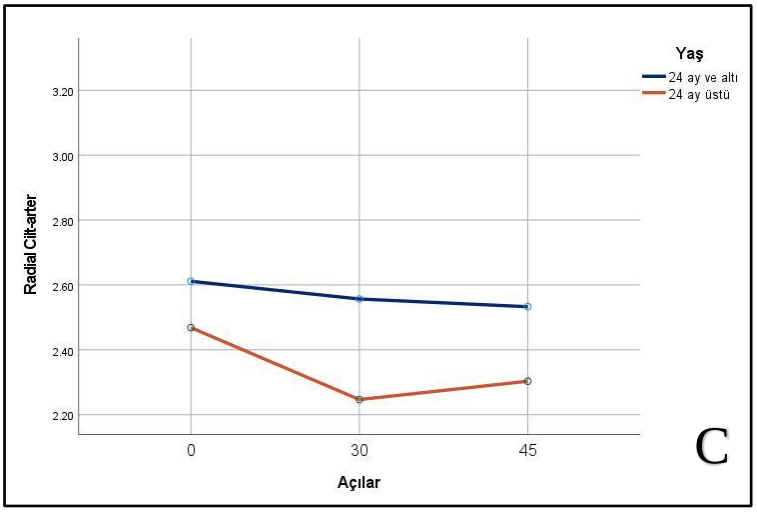

Şekil 3: **A:** Radial arterin yaş gruplarının yükseklik ölçümlerinin açılara göre grafiği
B: Radial arterin yaş gruplarının genişlik ölçümlerinin açılara göre grafiği
C: Radial arterin yaş gruplarının cilt-arter mesafelerinin açılar göre grafiği

Ulnar arterin yaş gruplarına göre Tablo 10 ve Şekil 4A'da gösterilen verileri incelendiğinde; tüm gruplarda ulnar arter yüksekliği bakımından açılar kıyaslandığında arterin ölçümleri arasında istatistiksel olarak anlamlı bir fark bulunmamıştır (sırasıyla p=0.753 ve p=0.318). Tüm açılarda yapılan ölçümlerde 24 aydan küçük ve büyük çocuklarda ulnar arter yükseklik ölçümleri bakımından yaş grupları arasında istatistiksel olarak anlamlı bir fark bulunmuştur (p<0.001).

Tablo 10: Ulnar arterin yaş grubuna göre farklı açılardaki ölçümleri

	Ulnar Arter			
	0°	**30°**	**45°**	***p değeri***
Yükseklik (mm)				
≤ 24 ay (n=88)	1.3 ± 0.32	1.32 ± 0.29	1.3 ± 0.27	*0.753*
> 24 ay (n=92)	1.53 ± 0.3	1.56 ± 0.35	1.54 ± 0.34	*0.318*
p değeri	*<0.001*	*<0.001*	*<0.001*	
Genişlik (mm)				
≤ 24 ay (n=88)	1.42 ± 0.34	1.46 ± 0.33	1.39 ± 0.32	*0.169*
> 24 ay (n=92)	1.65 ± 0.33	1.68 ± 0.34	1.67 ± 0.38	*0.489*
p değeri	*<0.001*	*<0.001*	*<0.001*	
Cilt-arter (mm)				
≤ 24 ay (n=88)	3.26 ± 0.96	2.98 ± 0.96	3.2 ± 1.13	*0.016*
> 24 ay (n=92)	2.92 ± 0.75	2.71 ± 0.85	2.81 ± 0.9	*0.004*
p değeri	*0.007*	*0.051*	*0.011*	

Tablo 10 ve Şekil 4B'de gösterildiği gibi yaş gruplarında ulnar arter genişliği bakımından açılar kıyaslandığında arterin ölçümleri arasında istatistiksel olarak anlamlı bir fark bulunmamıştır (sırasıyla p=0.169 ve p=0.489). Tüm açılarda yapılan ölçümlerde 24 aydan küçük ve büyük çocuklarda ulnar arter genişlik ölçümleri bakımından yaş grupları arasında istatistiksel olarak anlamlı bir fark bulunmuştur(p<0.001).

30° açı ile yapılan ölçümlerde, ulnar arter-cilt mesafeleri bakımından yaş grupları arasında istatistiksel olarak anlamlı bir fark bulunmazken (p=0.051). 0° ve 45° açıda yaş gruplar arasında istatistiksel olarak anlamlı bir fark bulunmuştur (p=0.007 ve p=0.011) (Tablo 10, Şekil 4C).

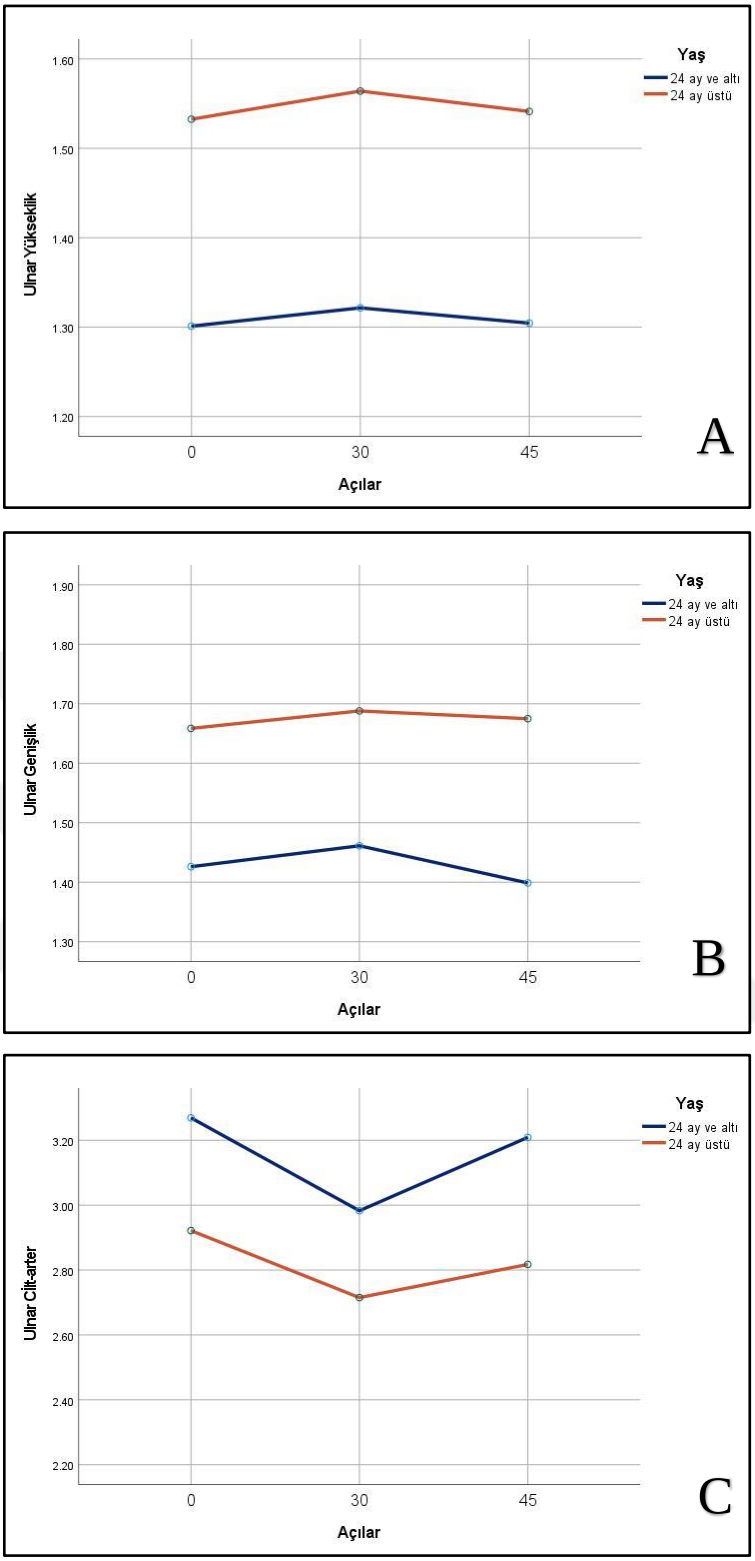

Şekil 4: **A:** Ulnar arterin yaş gruplarının yükseklik ölçümlerinin açılara göre grafiği
B: Ulnar arterin yaş gruplarının genişlik ölçümlerinin açılara göre grafiği
C: Ulnar arterin yaş gruplarının cilt-arter mesafelerinin açılar göre grafiği

Çalışmaya dahil edilen çocuklar ağırlıklarına göre ≤ 12 kilogram ve >12 kilogram olarak gruplandırlarak ağırlığın; arterlerin ultrasonografik ölçümlerine etkisi analiz edildi. Radial arterin ağırlık grubuna göre 12 kilogram altı ve üstü çocuklar olarak iki grupta değerlendirildiği Tablo 11 ve Şekil 5A'da radial arter yükseklik ölçümü bakımından açılar arasında istatistiksel olarak anlamlı bir fark bulunmamıştır (p=0.778).

Tablo 11: Radial arterin ağırlık grubuna göre farklı açılardaki ölçümleri

	Radial Arter			
	0°	**30°**	**45°**	***p değeri***
Yükseklik(mm)				
≤ 12 kg (n=89)	1.26 ± 0.24	1.26 ± 0.23	1.24 ± 0.27	*0.778*
> 12 kg (n=91)	1.51 ± 0.28	1.53 ± 0.29	1.48 ± 0.34	*0.076*
p value	*<0.001*	*<0.001*	*<0.001*	
Genişlik(mm)				
≤ 12 kg (n=89)	1.55 ± 1.36	1.46 ± 0.29	1.38 ± 0.28	*0.013*
> 12 kg (n=91)	1.7 ± 0.37	1.72 ± 0.33	1.66 ± 0.37	*0.151*
p value	*0.326*	*<0.001*	*<0.001*	
Cilt-arter (mm)				
≤ 12 kg (n=89)	2.66 ± 0.81	2.53 ± 0.87	2.53 ± 0.78	*0.172*
> 12 kg (n=91)	2.41 ± 0.71	2.26 ± 0.58	2.3 ± 0.7	*0.085*
p value	*0.03*	*0.016*	*0.041*	

Tüm açılarda yapılan ölçümlerde 12 kilogram altı ve üstü çocuklarda radial arter yükseklik ölçümleri bakımından yaş grupları arasında istatistiksel olarak anlamlı bir fark bulundu (p<0.001). Çocukların ağırlığı arttıkça radial arter çaplarının da büyüdüğü saptandı. (Tablo 11 ve Şekil 5A)

12 kilogram altı çocuklarda, radial arter genişlikleri bakımından açılar arasında istatistiksel olarak anlamlı bir fark bulunmuşken (p=0.013), 12 kilogram üstü çocuklarda istatistiksel olarak anlamlı bir fark bulunmamıştır (p=0.151) (Şekil 5B) 0° açı ile yapılan ölçümlerde, radial arter genişlikleri bakımından kilo grupları arasında istatistiksel olarak anlamlı bir fark bulunmamıştır (p=0.326). Açı arttıkça radial arter genişlikleri bakımından ağırlık grupları arasında istatistiksel olarak anlamlı bir fark bulunmuştur. (p<0.001)

Tablo 11 ve Şekil 5C'de görüldüğü gibi tüm çocuklarda yapılan ölçümlerde radial arter-cilt mesafeleri bakımından açı grupları arasında istatistiksel olarak anlamlı bir fark bulunmadı (p=0.172 ve p=0.085). Tüm açılarda 12 kilogram altındaki çocuklarda cilt-arter arasındaki

mesafenin 12 kilogram üstü çocuklara göre daha fazla olduğu görüldü ve bu fark istatistiksel olarak anlamlı olarak bulunmuştur. (p=0.03, p=0.016 ve p=0.041).

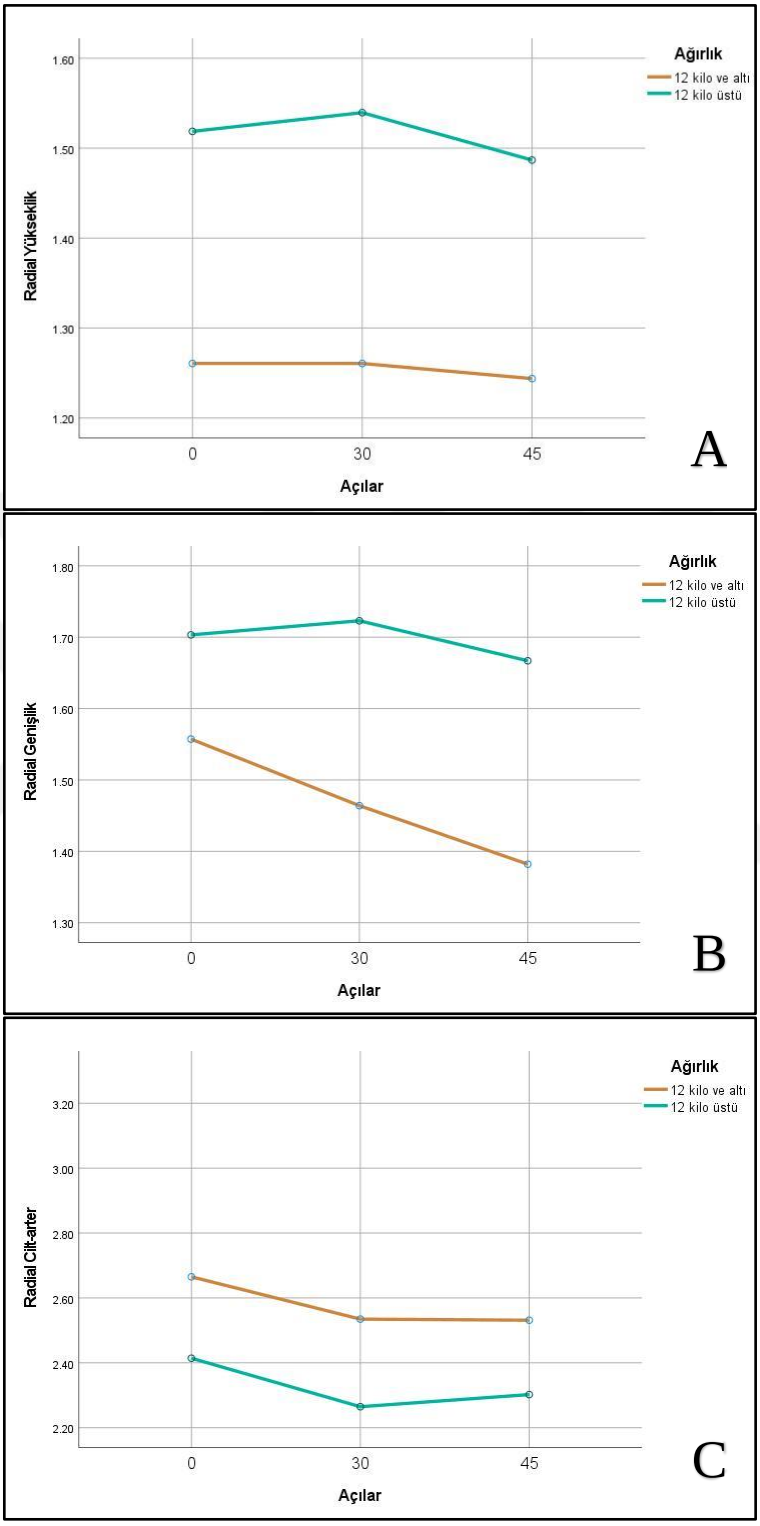

Şekil 5: **A:** Radial arterin ağırlık gruplarının yükseklik ölçümlerinin açılara göre grafiği
B: Radial arterin ağırlık gruplarının genişlik ölçümlerinin açılara göre grafiği
C: Radial arterin ağırlık gruplarının cilt-arter mesafelerinin açılar göre grafiği

Ulnar arterin ağırlık gruplarına göre el bileğinin farklı açılardaki ölçümleri Tablo 12 ve Şekil 6'da verilmiştir. 12 kilogram altı ve üstü çocuklar olarak iki grupta ulnar arter yükseklikleri bakımından açılar arasında istatistiksel olarak anlamlı bir fark bulunmadı (p=0.51). Tüm açılarda yapılan ölçümlerde 12 kilogram altı ve üstü çocuklarda ulnar arter yükseklik ve genişlik ölçümleri bakımından yaş grupları arasında istatistiksel olarak anlamlı bir fark bulundu (p<0.001). Çocukların ağırlığı arttıkça radial arter de olduğu gibi ulnar arter çapları da büyüdüğü saptandı.

Tablo 12: Ulnar arterin ağırlık grubuna göre farklı açılardaki ölçümleri

	Ulnar Arter			
	0°	**30°**	**45°**	***p değeri***
Yükseklik(mm)				
≤ 12 kg (n=89)	1.28 ± 0.29	1.3 ± 0.28	1.27 ± 0.25	*0.51*
> 12 kg (n=91)	1.54 ± 0.32	1.57 ± 0.34	1.57 ± 0.33	*0.359*
p value	*<0.001*	*<0.001*	*<0.001*	
Genişlik (mm)				
≤ 12 kg (n=89)	1.4 ± 0.31	1.46 ± 0.32	1.37 ± 0.29	*0.007*
> 12 kg (n=91)	1.67 ± 0.34	1.69 ± 0.34	1.7 ± 0.38	*0.77*
p value	*<0.001*	*<0.001*	*<0.001*	
Cilt-arter (mm)				
≤ 12 kg (n=89)	3.27 ± 0.97	2.99 ± 0.95	3.26 ± 1.12	*0.012*
> 12 kg (n=91)	2.91 ± 0.73	2.7 ± 0.86	2.76 ± 0.87	*0.007*
p value	*0.006*	*0.033*	*0.001*	

12 kilogram ve altı çocuklarda, ulnar arter genişlikleri bakımından açılar arasında istatistiksel olarak anlamlı bir fark bulundu (p=0.007). 0°'de ortalama mesafe 1.4 ± 0.31 mm, 30° açıda ortalama mesafe 1.46 ± 0.32 mm, 45° açıda ortalama mesafe 1.37 ± 0.29 mm idi. Ulnar arterin en geniş olduğu açı 30°idi (Şekil 6B). 12 kilogram üstü çocuklarda, ulnar arter genişlikleri bakımından açılar arasında istatistiksel olarak anlamlı bir fark bulunmadı (p=0.77).

12 kilogram altı ve üstü çocuklar olarak iki grupta ulnar arter-cilt mesafeleri bakımından açılar arasında istatistiksel olarak anlamlı bir fark bulundu (p=0.012 ve p=0.007). 12 kilogram ve altı çocuklarda ulnar arterin 12 kilogram üstü çocuklara göre daha derin yerleşimli olduğu görüldü (Şekil 6C)

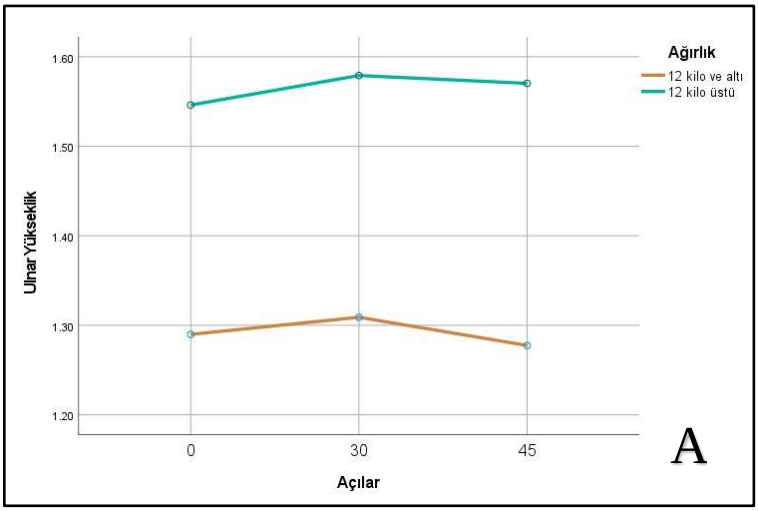

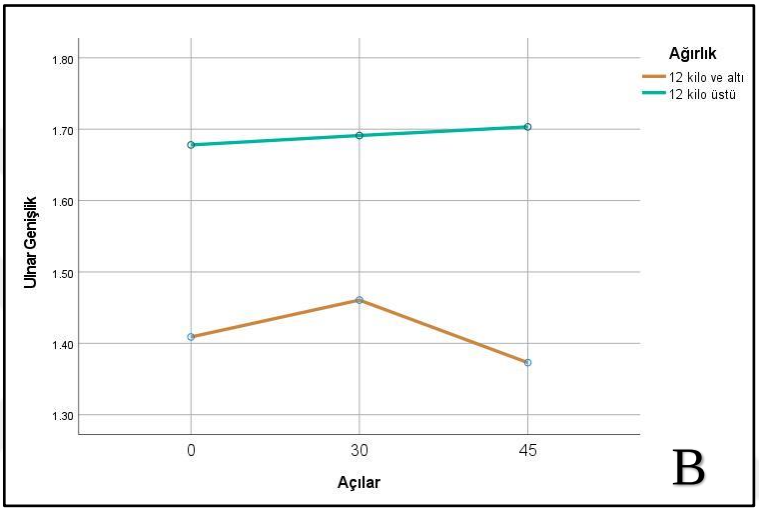

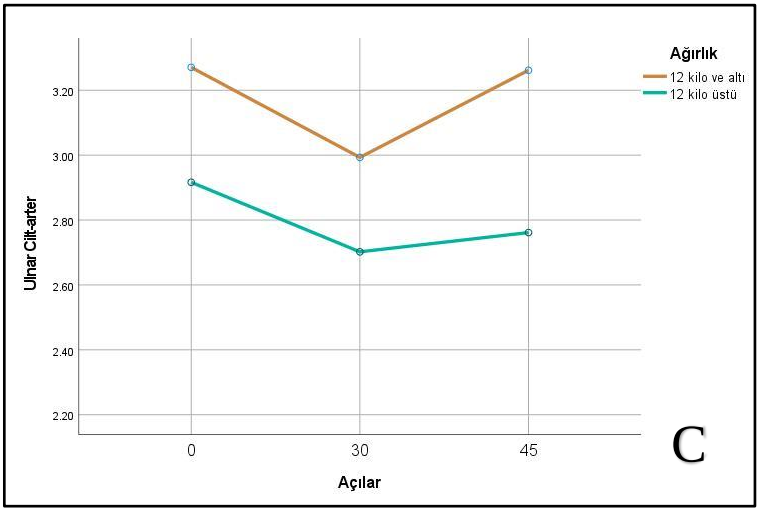

Şekil 6: A: Ulnar arterin ağırlık gruplarının yükseklik ölçümlerinin açılara göre grafiği
B: Ulnar arterin ağırlık gruplarının genişlik ölçümlerinin açılara göre grafiği
C: Ulnar arterin ağırlık gruplarının cilt-arter mesafelerinin açılar göre grafiği

Radial arterin cinsiyete göre ölçümlerinin verildiği Tablo 13'de kız çocuklarda, radial arter yüksekliği, genişliği ve radial arter-cilt mesafesi bakımından açılar arasında istatistiksel olarak anlamlı bir fark bulunmadı (p=0.101, p=0.089 ve p=0.254).

Tablo 13: Radial arterin cinsiyete göre ölçümleri

	Radial Arter			
	0°	**30°**	**45°**	***p değeri***
Yükseklik (mm)				
Kız (n=28)	1.44 ± 0.32	1.47 ± 0.35	1.38 ± 0.32	*0.101*
Erkek (n=152)	1.38 ± 0.28	1.38 ± 0.28	1.36 ± 0.33	*0.461*
p value	*0.307*	*0.141*	*0.792*	
Genişlik(mm)				
Kız (n=28)	1.56 ± 0.35	1.6 ± 0.36	1.53 ± 0.35	*0.089*
Erkek (n=152)	1.64 ± 1.07	1.59 ± 0.33	1.52 ± 0.36	*0.009*
p value	*0.685*	*0.885*	*0.924*	
Cilt-arter (mm)				
Kız (n=28)	2.62 ± 0.78	2.41 ± 0.6	2.52 ± 0.72	*0.254*
Erkek (n=152)	2.52 ± 0.77	2.39 ± 0.78	2.39 ± 0.75	*0.047*
p value	*0.505*	*0.882*	*0.419*	

Erkek çocuklarda, radial arter yüksekliğinde açılar arasında istatistiksel olarak anlamlı bir fark bulunmazken (p=0.461), radial arter genişliğinde açılar arasında istatistiksel olarak anlamlı bir fark bulundu (p=0.009). 0°'de ortalama radial arter genişliği 1.64 ± 1.07 mm görülmüş olup diğer iki açıdan daha büyük değere sahipti. Erkek çocuklarda, radial arter-cilt mesafeleri bakımından açılar arasında istatistiksel olarak anlamlı bir fark bulundu (p=0.047).

Her iki cinsiyette açılar arasında radial arter yüksekliği, genişliği ve arter-cilt mesafesi bakımından anlamlı fark bulunmadı.

Ulnar arterin cinsiyete göre ölçümlerinin verildiği Tablo 14'de kız çocuklarda, ulnar arter yüksekliği ve genişliği bakımından açılar arasında istatistiksel olarak anlamlı bir fark bulunmazken (p=0.742 ve p=0.079). Erkek çocuklarda, ulnar arter yüksekliği ve genişliği bakımından açılar arasında istatistiksel olarak anlamlı bir fark bulunmadı(p=0.229 ve p=0.3).

Tablo 14: Ulnar arterin cinsiyete göre ölçümleri

	Ulnar Arter			
	0°	**30°**	**45°**	***p değeri***
Yükseklik (mm)				
Kız (n=28)	1.45 ± 0.37	1.44 ± 0.39	1.41 ± 0.36	*0.742*
Erkek (n=152)	1.41 ± 0.32	1.44 ± 0.33	1.42 ± 0.32	*0.229*
p value	*0.602*	*0.964*	*0.798*	
Genişlik (mm)				
Kız (n=28)	1.55 ± 0.39	1.55 ± 0.35	1.43 ± 0.37	*0.079*
Erkek (n=152)	1.54 ± 0.35	1.58 ± 0.35	1.55 ± 0.37	*0.3*
p value	*0.89*	*0.745*	*0.127*	
Cilt-arter (mm)				
Kız (n=28)	3.07 ± 0.82	2.64 ± 0.76	2.85 ± 0.87	*0.003*
Erkek (n=152)	3.09 ± 0.88	2.88 ± 0.94	3.03 ± 1.06	*0.006*
p value	*0.895*	*0.212*	*0.379*	

Her iki cinsiyet grubunda da ulnar arter-cilt mesafeleri bakımından açılar arasında istatistiksel olarak anlamlı bir fark bulundu (p=0.003 ve p=0.006). Kız çocuklarda 0°'de ulnar arter-cilt mesafesinin 3.07 ± 0.82 mm iken erkek çocuklarda 3.09 ± 0.88 mm olduğu görülmüş olup 30° açıda arterin en yüzeyel olduğu görülmüştür.

Tüm açılarda yapılan ölçümlerde ulnar arter yükseklik, genişlik ve arter-cilt mesafelerinde cinsiyetler arasında istatistiksel olarak anlamlı bir fark bulunmadı.

7. TARTIŞMA

Arter kanülasyonunda; el bileğinin hafif ekstansiyonda tutulmasını önerilir, ancak optimal açı konusunda bir fikir birliği yoktur. [61, 62] Bu çalışma 0-10 yaş arası sağlıklı çocuklarda; radial ve ulnar arter kanülasyonu için ideal bilek pozisyonunu belirlemek amacıyla, bilek ekstansiyon açısının arter boyutları üzerindeki etkisini araştırmak için planlanmıştır ve her iki arterin ultrasonografik ölçümleri ve cilt-arter arasındaki mesafeyi değerlendirdilmiştir. Çalışmamızda, radial arterin en düşük yüksekliği 45° açısında, ulnar arterin ise en düşük yüksekliği 0°'de gözlemlenmiştir. Her iki arterin yükseklik değerleri açısından açı değişikliklerine bakıldığında, açılardaki ölçüm değerlerindeki farkların istatistiksel olarak anlamlı olmadığı bulunmuştur. Ayrıca, radial arterin genişliği açı arttıkça azalırken, ulnar arterde böyle bir ilişki görülmemiş olup ulnar arterin en geniş olduğu açı 30° olarak belirlenmiştir.

Perioperatif dönemde ve yoğun bakımlarda hemodinamik takip ve aralıklı kan gazı örneklemesi için 1970'lerden beri arteriyel kanülasyonlar yapılmaktadır. Her yıl Amerika ve Avrupa'da yaklaşık olarak sırasıyla 8 ve 2.5 milyon arteriyel kanülasyon yapıldığı tahmin edilmektedir. [26] Erişkinlerde olduğu gibi pediatrik hastalarda da başarılı kanülasyon oranını arttırıp kolaylaştıran ve kazara arteriyel ponksiyon gibi komplikasyonların azaltan ultrasonografi eşliğinde santral venöz kateterin yerleştirilmesi artık bir rutin haline gelmişken arteriyel kanülasyonlarda ultrasonografi kullanımı hem erişkin hem pediatrik yaş grubunda tam olarak pratiğe yansıyamamıştır. [63, 64] Pediatrik arteriyel kanülasyonun, literatürdeki yeni bilgilerden çok kişisel tercihlere dayandığı gözlenmiştir. Palpasyonla landmark tekniğine kıyasla daha üstün olan ultrasonografi kullanımının sınırlı kaldığı tespit edilmiştir. [65]

Pediatrik radial arter kanülasyonunun başarısızlık oranı, diğer arterlere göre daha yüksektir. Bunun nedeni, radial arterin bilekteki boyutunun küçük olması ve kullanılan iğnelerin boyutuna göre genellikle daha küçük olmasıdır. Çalışmamızda arter kanülasyonu için genişliğin ve yüksekliğin en büyük olduğu en uygun açıyı belirleyip radial veya ulnar arterden hangisi daha büyük ise başarılı kanülasyon gerçekleştirilmesi konusunda fikir vermeyi hedefledik. Çalışmamızda radial ve ulnar arterlerin yüksekliğinde ölçüm yapılan açılar arasında istatistiksel olarak anlamlı bir fark saptanmışken, arterlerin genişliğinde açılar arasında istatistiksel olarak anlamlı bir fark bulunmamıştır. Bunun nedeni açı arttıkça artan ekstansiyonla arterlerde oluşan yükseklik kaybı arter üzerindeki artan doku basıncıyla ya da

arterin gerilmesi nedeniyle olabilir. Her iki arterde de yüksekliğinin en ideal ölçüldüğü açı 30° açı olarak bulunmuştur.

Arter duvarı delinmesinden sonra kanülün ilerletilmesi, çocuklarda arteriyel kanülasyonun bilinen zorluklarından biridir. Bu, artere yatay yaklaşım veya kanülün arterin küçük boyutundan kaynaklanabilir. Bu yüzden radial arterin daha geniş yatay çapı arterin ortasından ponksiyon yapılması kanülasyon başarısı açısından önemlidir. [66]

Çocuklarda radial ve ulnar arter çaplarının küçük oluşu ve hassas lokalizasyonu nedeniyle kanülün yerleştirilmesini zorlaştırarak başarısızlık riskini arttırabilir. [67] Birden fazla girişim veya kanülün yerinden çıkması, intraarteriyel trombus ve perivasküler hematom oluşumuna neden olabilir, bu da sonraki kanülasyon girişimlerinin başarısız olmasına yol açabilir. Ayrıca, distal emboli veya iskemi gelişebilir ve giriş bölgesinde uzun vadeli komplikasyonlar, örneğin arteriyovenöz fistül, psödanevrizma ve enfeksiyon meydana gelebilir. Bu komplikasyonların riski genellikle düşüktür, ancak potansiyel olarak ciddi sonuçlar doğurabileceği için, özellikle küçük çocuklarda arteriyel kanül yerleştirilmesi sırasında özenli ve dikkatli olmak gereklidir.

Erişkinlerde olduğu gibi çocuklarda da femoral arter kanülasyon için tercih edilebilir. Çocuklarda femoral arterin kanülasyonu için tercih edildiğinde daha büyük çapı ve bu nedenle birden fazla ponksiyon yapılabilmesi ve prosedüre aşinalık gibi avantajlara sahiptir. Buna rağmen femoral arter kanülasyonu; enfeksiyon, kanama, pıhtı ve psödanevrizma oluşumu gibi riskler taşır ve hastanede kalış süresinin uzatabilir. [68] Yenidoğanlarda özellikle femoral arterdeki kanüllerde trombozun sık görüldüğü tespit edilmiştir. [69] Femoral arterin alt ekstremiteye kan akımı sağlayan ana damar olması ve ponksiyon bölgesine yakın sinirler ve damarlar bulunması nedeniyle potansiyel komplikasyonlar nedeniyle artık günümüzde eldeki distal arterlerin kanülasyonu tercih edilmektedir.

Çocuklarda çoğunlukla kanülasyon için radial ve femoral arterler kullanılır. Gleich ve ark.ları 4178 pediatrik hastada yaptığı bir kohort çalışmada arteriyel kanülasyonun en sık devamlı kan basıncı takibi ve kan örneklemesi için kullanıldığını saptamışlardır. Bu çalışmada yenidoğan ve infantlarda distal arterlerde başarılı kanülasyonun güç olması nedeniyle kendi pratiklerinde genelde femoral arter kanülasyonunu tercih ettiklerini ancak, son yıllarda literatürdeki değişikliklerle beraber, 5 yaş altı tüm hastalarda öncelikle radial veya ulnar arter kanülasyonuna öncelik verilmiş olup femoral arter distal arter kanülasyonunda başarısız olunan durumlarda tercih edilmeye başlandığını ifade etmişlerdir. Vasküler ve kateter ilişkili kan enfeksiyonları gibi kısa dönem majör komplikasyonların tamamının femoral arter

kanülasyonuyla ilişkili olduğunu bulmuşlardır. [70] Başarılı distal arter kanülasyonunun gerçekleştirilmesi ilgili komplikasyon oluşumunu da azaltacaktır. Sıklıkla tercih edilen radial arter ponksiyonunun başarısız olduğu durumlarda çalışmamızda gösterdiğimiz gibi radial ve ulnar arter genişlikleri arasında anlamlı farklar gözlenmediği için ulnar arter de ilk kanülasyon denemesi için tercih edilebileceğini düşünmekteyiz.

Karacalar ve ark.larının erişkinlerde yaptığı bir çalışmada ulnar arter kanülasyonu yapılan gruptaki genel kanülasyon başarı oranı (%82) radial gruptakinden (%90) düşük olduğunu saptamalarına rağmen, güçlü nabzı olan hastalarda ulnar kanülasyon başarı oranının yüksek (%100) olduğunu ve kanülasyon komplikasyon oranlarının ulnar veya radial arter kanülasyon gruplarında istatistiksel olarak farklı olmadığını saptamışlardır. [71]

Literatürde elin kan akışında radial arterin daha baskın olduğu görülmüştür. Süperfisyal ve derin palmar arklar, ulnar ve radial arterler arasında önemli bağlantılar sağlar. Derin palmar arkta radial arterin katkısının daha fazla olduğunu ve bu nedenle ulnar artere kanülasyon yapmanın daha güvenli olduğunu gösterir. [14, 72]

Kahler ve ark.ları 18 kritik hasta pediatrik hastada ulnar arteri periferik arter kanülasyonu için güvenli bir alternatif olarak değerlendirmiştir. Daha önce 4 gün boyunca ipsilateral radial arter kanülasyonu olan bir hastada iskemi belirtileri saptamışlardır. [73] Ulnar arter kanülasyonundan önce radial arterin önceki kanülasyonundan kaynaklanan tromboz nedeniyle vasküler komplikasyon tehlikesi dikkate alınması gereken önemli bir risk faktörüdür.

Arterin cilt yüzeyinden derinliğinin, kanülasyonun başarı oranını etkileyebileceği düşünülmektedir. Roux ve ark.ları 0-6 yaş grubunda 108 pediatrik hasta ile yaptığı çalışmada ulnar arterin transvers görünümdeki (%63,6), longitudinal görünümdeki (%59,4) ve kesitsel alan (%60,4) ölçümlerinde radial arterden daha büyük olduğu gözlemlenmiştir. Bu çalışmada ulnar arterin radial artere kıyasla daha büyük olduğunu ve bu nedenle arteriyel kanülasyonu için daha avantajlı olabileceğini göstermektedir. Araştırmacılar 13 hastadan oluşan bir alt grupta, yaşları 24 aydan küçük olan çocuklarda, ulnar arterin derinliği ortalama 2,13 mm iken, radial arterin derinliği 1,65 mm olarak bulmuşlardır. [74] Bizim çalışmamızda da 24 aydan küçük 88 çocukta ulnar arter radial artere göre daha derinde yerleşmiş olup 0°'de yapılan ölçümlerde ortalama cilt-arter mesafesi 3.26 ± 0.96 mm, 30° açıda 2.98 ± 0.96 mm, 45° açıda 3.2 ± 1.13 mm olarak bulunmuştur.

Çalışmamızda ulnar arter radial artere göre farklı açılarda değerlendirildiğinde hep daha derinde yer almasına rağmen ortalama derinlikleri <4 mm'den küçük bulunmuştur. Yapılan bir çalışmada ultrason rehberliğinde kısa eksen ve düzlem dışı yapılan radial arter kanülasyonunun, radial arter derinliği ≥ 4 mm olan bebekler ve küçük çocuklarda başarı oranı son derece düşük bulunduğu gösterilmiştir. [75]

Nakayama ve ark. ları 102 pediatrik hastayla yaptıkları bir çalışmada 2 mm'den daha az olan bir derinliğin arteriyel kanülasyon için çok yüzeyel olduğu ve işlemin başarısız olma riskini arttırdığını belirtmişlerdir. [76] Araştırmacılara göre ultrasonografi rehberliğinde arter kanülasyonu için en uygun arter derinliği 2 ile 4 mm arasında olduğu ve derin yerleşimli arterde ultrasonografi ile iğne ucunun yerini doğrulamanın zor olduğunu ve dik bir giriş açısı, istemeden posterior duvarın ponksiyonuna neden olabileceği yorumunu yapmışlardır. Posterior duvar ponksiyonu genellikle kanülasyon başarısızlığına yol açmaktadır. Bu çalışmada ayrıca radial arterin derinliği <2 mm olan hastalarda, subkutan salin enjeksiyonu ile derinliğin 2-4 mm'ye çıkarılması, kanülasyon süresini ve başarı oranını iyileştirdiği saptanmıştır. [76] Cilt yüzeyi ile arter arasında salin çözeltisi enjekte edilmesi, anekoik bir alan oluşturulmasından yararlanılmış ve bu da ultrasonografi sinyallerinin güçlendirilmesine ve arter ile kanülün ucunun görünürlüğünün iyileşmesine, arterin çevresindeki dokuların stabilitesinin arttırılmasına ve iğne ponksiyonu sırasında arterin çökmesini engelleyerek başarılı kanülasyon şansını artırabileceğini ifade etmişlerdir. [76]

Çalışmamızda 24 aydan küçük çocuklarda radial arter genişliğinde açılar arasında istatistiksel olarak anlamlı bir fark olup, 0°'de ortalama ölçüm mesafesi 1.42 ± 0.29 mm, 30° açıda ortalama ölçüm mesafesi 1.47 ± 0.31 mm ve 45° açıda ortalama ölçüm mesafesi 1.36 ± 0.28 mm idi. Buna göre radial arterin bu yaş grubunda en geniş olduğu açı 30° olarak bulunmuş olup en düşük ölçüm açının artmasıyla bulunmuştur. Ulnar arterde açılar arasında arter yüksekliği ve genişliğinde anlamlı bir fark bulunamamıştır. Bu sonuçlara göre el bileğindeki arterlerin kanülasyonu yapılırken fazla ekstansiyondan kaçınmalıyız, daha düşük açılarda da arterin daha büyük bir genişliğe sahip olabileceğini akılda tutmalıyız.

Ultrasonografi kullanılarak yapılan ölçümler, damar boyutlarını doğru bir şekilde belirlemeye yardımcı olmaktadır. Ultrasonografi ile damar lokalizasyonunu tespit etmek ve bu bölgeye kanülün yönlendirmesine yardımcı olması için kullanıldığında hasta güvenliğini arttıracaktır. [77]

Genelde çalışmalar radial ve femoral arterler üzerinde yoğunlaşmış olup, ultrasonografinin arteriyel kanülasyonda kullanımı genelde kurtarma tekniği olarak tercih edilmektedir. [4, 67] Ancak, femoral arterin kanülasyona bağlı komplikasyon riski ve bacağı besleyen tek arter olması nedeniyle kanülasyon için öncelikle tercih edilmesi çok uygun olmayabilir. Çalışmamızda; 0-10 yaş arası çocuklarda ulnar ve radial arterlerin genişlikleri arasında fark bulunmamıştır, ulnar arterin radial arter gibi ultrasonografi eşliğinde kanülasyon için tercih edilebileceğini düşünmekteyiz. Kanülasyon için bu iki arterden birinin tercih edilmesi elde yaptıkları arklar nedeniyle elin perfüzyonunda daha az soruna neden olabilir. Ayrıca hangi arter tercih edileckese; arterin çapının kanülasyon öncesinde hastalarda ölçülmüş olmasının uygun kanül seçiminde faydası olabileceği ve başarı şansını arttıracağı kanaatindeyiz.

Elektif cerrahi geçirecek sağlıklı çocuklarda yapılan bu çalışmanın sonuçları; ultrasonografik ölçümlerin ve lokasyon tespitinin, cilt altı yoğun ödemi olan veya obezite gibi zor klinik senaryolarda ya da birden fazla arteriyal kanülasyon yapılmış olan çocuklarda özellikle faydalı olabileceğini düşündürmektedir. Ancak bu çalışmada herhangi bir ölçümü takiben gişimsel bir işlem yapılmadığı için işlemin başarısı hakkında yorum yapmak mümkün değildir.

Ultrasonografi eşliğinde arteriyel kanülasyon için uygulayıcıların tecrübesi düzenli olarak ve sıkça yapılan pratikler sayesinde artmakta olup iğnenin ucunun ciltten ilerletilirken gösterilememesi genelde başarısız denemelerle sonuçlanmasına sebep olmaktadır. Bazı tecrübesiz uygulayıcılar palpasyon yöntemiyle başarısız olurlarsa ultrasonografi rehberliğinde kanülasyonu kurtarıcı bir seçenek olarak tercih etmektedir. Ganesh ve ark.ları radial arter kanülasyonu gereken 152 çocuk ile gerçekleştirdiği prospektif randomize bir çalışmada ultrasonografi rehberliğinde kanülasyon ve palpasyon tekniği grupları arasında başarılı kanülasyon için geçen süre, toplam deneme sayısı, ilk denemede başarılı kanülasyon sayısı veya kanülasyon için kullanılan kanül sayısı açısından istatistiksel olarak anlamlı bir fark saptamamışlardır.[78]

Cohrane veri tabanında 2023 yılında yayınlanan çocuklarda arter kanülayonunda ultrasonografinin kullanımı ile ilgili bir sistematik derlemede; 4 yaş üzerinde subgroup analizi yapılan tek çalışmanın Ganesh ve ark.larına ait olduğu [78] ve 7 çalışmanın yenidoğan ve 4 yaş altı küçük çocuklarda yapılmış olduğu belirtilmiştir. [79] Bizim çalışmamızda 92 (%51) hasta

24 ay üzerindeydi. Yaş grupları arasında ultrasonografi eşliğinde arteriyel kanülasyonun başarısı ile ilgili gelecekte çalışmalar yapılmasına ihtiyaç vardır.

Cinsiyetle ilgili bilgilerin olduğu çalışmalarda genelde kız ve erkek çocukların oranı neredeyse eşit olarak bulunmuştur. [79] Çalışmamızda 28 (%15,6) kız, 152 (%84,4) erkek hasta dahil edilmiştir. Bu dengesiz dağılıma genellikle ürolojik cerrahi geçirecek erkek hastaların dahil edilmesi neden olmuş olabilir. Çalışmamızda cinsiyet gruplarında arter ölçümlerinin karşılaştırılması istatistiksel olarak anlamsız bulunmuştur, bu yaş grubu çocuklar her iki cinsiyette çoğunlukla benzer ağırlık ve boya sahiptir bu nedenle cinsiyet farklılığı ölçümlerde anlamlı bir farka neden olmamış olabilir.

İntraoperatif dönemde kullanılmak üzere arteriyel kanülasyon yapılan hastalarla yapılan çalışmalarda çoğunlukla konjenital kalp hastalıkları olan çocuklar olup genellikle kardiyak cerrahiler geçirmişlerdir. Bizim çalışmamızda sağlıklı hastalar dahil edilmiş ve çoğunlukla ürolojik işlemler için opere olmuşlardır. Kardiyak cerrahi geçiren hastalarda kanülasyon bölgesinin daha önceden kullanılmış olması ve palpasyonun perfüzyon problemlerine bağlı güç olabilmesi nedeniyle özellikle bu grup zor hastalarda arter kanülasyonu öncesi ultrasonografi ile lokasyon ve arter çaplarının değerlendirilmesinin ve lümen çaplarına uygun kanül seçiminin arteriyel kanülasyon başarısını arttıracağını öngörmekteyiz.

Ayrıca Trisomi 21'li hastalarda radial arterin çapı biraz daha küçük olmasına ilaveten cilt ve subdermal anormallikler kanülasyonu zorlaştırabilir. Yüksek endothelin-1 seviyeleri arteriyel spazmlara yol açarak kanülasyonu güçleştirebilir. Bizim çalışmamız sağlıklı çocuklarda yapıldığı için Trizomi 21 gibi çocukluk çağında sık cerrahi gerektiren sendromik hastalar gibi özel durumlarda arter kanülasyonunda yaşanabilecek zorlukları göz önünde bulundurmalıdır.[80, 81]

Özellikle yenidoğan ve infantlarda olmakla beraber pediatrik yaş grubunda uygunsuz kanül seçimi ile çoklu deneme, başarısızlık riskinin artması, hematom ve tromboz gibi komplikasyonların artmasına yol açabilir. Mavarez ve ark. ları 0-6 aylık 50 infantla yaptıkları bir kohort çalışmada el bileği 45° derecedeyken radial arter ölçümünde ortalama arter çapının dağılımının 0.5 mm ile 0.7 mm arasında yoğunlaştığını (%42'si), ardından 0.7 mm ile 0.9 mm arasında olanlar (%28) olduğunu saptamışlardır.[82]Bizim çalışmamızda yaş grubunun onlardan kısmen farklı olmasına rağmen 24 ay ve daha küçük çocuklarda, radial arterin ölçümlerinde 45° açıda radial arter yüksekliği en düşük değer olarak 1.22 ± 0.28 mm şeklinde

bulunmuştur. Bu farkılığa; ırk, besleme alışkanlığı veya bizim yaş grubumuzun biraz daha büyük yaşta olması neden olmuş olabilir.

Çapı (genişliği) 0.7 mm'den küçük bir arterin kanülasyonu, 24-gauge bir kanülün dış çapına denk gelir. Aynı şekilde 0.9 mm de 22-G bir kanülün dış çapına denk gelmektedir. Bu durum arterin büyük bir kısmının tıkanmasına yol açarak iskemi gibi komplikasyonlara neden olabilir. Bu gibi durumlarda, literatürde posterior tibial arter ve ulnar arterin, çocuklarda radial arterden geniş olmaları nedeniyle arteriyal kanülasyon için bir alternatif olabileceklerini göstermektedir. [22, 83, 84] Bu nedenle, gerçek zamanlı ultrasonografi rehberliğinde arteriyal kanülasyon yapılmadan önce, özellikle yenidoğanlarda, her iki arterin boyutunun ve derinliğinin ultrasonografi ile kontrol edilmelidir. Daha erişilebilir ve kanülasyon için ideal derinlikte olan arterin boyutuyla ponksiyon için tercih edilmesi başarı şansını artırırken komplikasyon riskini azaltacaktır. El bileğinde her iki arterin birbirine yakın olması nedeniyle radial arterin incelenmesi sırasında unlar arter de kolayca değerlendirilebilir. [85]

Mizukoshi ve ark.larının yaptığı bir çalışmada, bilek pozisyonunun, özellikle ekstansiyon açısının, radial arterin boyutları üzerindeki etkisi ultrason ile incelenmiştir. Bu çalışma erişkinler üzerinde yapılmış olup 17 sağlıklı birey ve 17 koroner arter bypass greftleme (CABG) geçiren hastada gerçekleştirilmiştir. Çalışmadaki bireylerin el bilekleri 0, 15, 30,45, 60 ve 75 derecelere getirilerek yapılan ölçümlerde bilek eklemi 60°'lik bir açıya kadar uzatıldığında radial arter yüksekliğinin azaldığını göstermiştir. [86] Bizim çalışmamızda arter yükseklikleri alt gruplarda incelendiğinde de açılar arasında anlamlı bir fark görülmemişken 24 aydan küçük ve 12 kg altı gruplarda radial arterde artan açıyla azalan genişlikler dikkat çekmiştir.

Couldwell ve ark. larının yaptığı bir kadavra çalışmasında, yaygın inanışın aksine, radial arterin kanülizasyonu sırasında bileğin ekstansiyonun arterin pozisyonunu değiştirmediğini ve arter üzerindeki gerilimi anlamlı bir şekilde etkilemediğini bulmuştur. Bu veriler, son dönemdeki birkaç klinik çalışmayı desteklemektedir. Bilekteki fazla ekstansiyonun median sinir yaralanması ve daha uzun radial arter kanülasyon süreleriyle ilişkilendirildiği, nötral bir bilek pozisyonunun ise daha az komplikasyonla ilişkili olabileceği düşünülmektedir. [87, 88] Bizim çalışmamızda da arterin en geniş olduğu açı radial arterde 0° iken, ulnar arterde 30° açı olarak bulunması bu sonuçları desteklemektedir.

Arter kanülasyonunda yaşanacak zorluk için prediktörlerden bazıları küçük yaş ve yaşlarına göre düşük vücut ağırlığına sahip hastalardır. Bu durum, muhtemelen bu hastaların daha kötü genel fiziksel durumu veya daha küçük arterleriyle ilişkilidir. [89] Çalışmamızda

artan vücut ağırlığı ile hem radial hem de ulnar arterde arter çaplarının arttığı görülmüştür. Takeshita ve ark. ları kardiyak cerrahi geçirecek 3 yaşından küçük çocuklarda yaptığı bir çalışmada radial ve posterior tibial arterlerin çapları ve vücut ağırlığı arasında anlamlı bir pozitif korelasyon bulunmuştur.[83] Bu çalışmada yaş, boy ve vücut ağırlığı yüksek bir çoklu doğrusal ilişki gösterdiği için bağımsız değişken olarak vücut ağırlığı seçilmiştir.

Düşük kan basıncı ve derin yerleşimli arter, palpasyonla yapılan kanülasyonu zorlaştırabilir. Ancak, ultrason rehberliğinde kanülasyonun en büyük avantajı, arterin yerinin ve çapının doğru bir şekilde tespit edilmesidir. Böylece, düşük kan basıncı ve derin yerleşimli arterin yol açtığı zayıf pulsasyon etkilerini azaltarak işlem başarısını arttırılabilir. [66] Anantasit ve ark.ları yaptığı bir randomize kontrollü çalışmada, çalışma öncesinde sadece 10 kez ultrasonografi eşliğinde kanülasyon yapmış pediatrik yoğum bakım asistanları tarafından ultrasonografi rehberliğinde yapılan kanülasyonun palpasyon tekniğine göre daha yüksek başarıyla sonuçlanabildiğini göstermiştir. [90]

Çalışmamızın limitasyonları arasında yaşça daha küçük hasta gruplarının yer alması ve ölçümlerin teorik olarak yapılmış olması ve kanülasyona bağlı herhangi bir komplikasyonun değerlendirilememesi sayılabilir. Ayrıca, girişimsel uygulamaların başarılı bir şekilde gerçekleştirilmesi konusunda daha fazla deneyime ve araştırmaya ihtiyaç duyulmaktadır. Arterlerin ultrasonografide kesit alanının hesaplanması da uygulayacılara fikir verebileceğini düşünmekteyiz.

Sonuç olarak; ultrasonografi kullanımının yaygınlaşmasıyla kullanıcıların deneyim kazanması, ultrasonografi cihazının hazırlanması ve hastanın incelenmesi sürelerinin daha da kısalarak rutinde kendine bir yer bulacağını düşünmekteyiz. Böylece palpasyon yöntemiyle ponksiyon edilmekten kaçınılan ulnar arterin de radial arter çocuklarda arteriyel kanülasyon için tercih edilebilecek bir arter olacağını öngörmekteyiz. Çalışmamızda hiçbir arter veya açıda girişim yapılmamıştır, bu nedenle elde ettiğimiz sonuçların girişim başarısı üzerine etkisi üzerine yorum yapamamaktayız. Ancak sonuçlarımız; artan açıyla arterlerin çaplarındaki azalmanın arter kanülasyonunun muhtemelen daha da zorlaşacağını düşündürmektedir. Gelecekteki klinik çalışmalarda farklı yaştaki hastalarda; radial ve ulnar arter kanülasyonu sırasında bilek ekleminin ekstansiyonunun derecesinin ve arterin ciltten olan uzaklığının kanülasyon başarısına etkisi girişimsel çalışmalarla değerlendirilmesi gerektiğini düşünmekteyiz.

8. SONUÇ VE ÖNERİLER

Bu çalışma, 0-10 yaş arası sağlıklı çocuklarda radial ve ulnar arter kanülasyonu için ideal bilek pozisyonunu (açı) belirlemeyi ve ultrasonografinin bu süreçteki önemini araştırmayı amaçlamıştır. Çalışmamızda, bilek ekstansiyon açısının arter boyutları üzerindeki etkisi ultrasonografi ile değerlendirilmiş ve her iki arterin ultrasonografik ölçümleri ile cilt-arter arasındaki mesafe incelenmiştir. Radial arter açısından sonuçlarımız değerlendirildiğinde; radial arterin yüksekliğinin 45° açıda en düşük seviyede olduğu genişliğinin ise açı arttıkça azaldığını göstermektedir. Ulnar arterin değerlendirilmesinde ise en düşük yükseklik değeri 0°'de, en geniş olduğu açı ise 30° olarak saptanmıştır. Genel olarak, her iki arterde de yüksekliğin en ideal ölçüldüğü açı 30° olarak bulunmuştur. Arter genişliklerinde ise açılar arasında anlamlı bir fark saptanmamıştır. Ulnar arter, radial artere göre farklı açılarda değerlendirildiğinde hep daha derinde yer almasına rağmen ortalama derinlikleri <4 mm'den küçük bulunmuştur. Artan vücut ağırlığı ile hem radial hem de ulnar arterde arter çaplarının arttığı ve cilt-arter mesafesinin azaldığı görülmüştür.

Ultrasonografi, arter boyutlarını doğru bir şekilde belirlemede ve kanülün doğru yere yönlendirilmesinde önemli bir araçtır. Özellikle küçük çocuklarda, cilt altı ödem veya obezite gibi zorlu durumlarda veya birden fazla kanülasyon girişiminde bulunulmuş hastalarda ultrasonografi kullanımı faydalı olabilir. Ayrıca ultrasonografik değerlendirme arter derinliğinin belirlenmesinde ve uygun kanül seçiminde de yardımcı olur.

Radial arter kanülasyonunda başarısızlık durumunda, ulnar arter de güvenli bir alternatif olarak düşünülebilir. Ultrasonografi eşliğinde arteriyal kanülasyonu yapılmadan önce, her iki arterin boyutunun ve derinliğinin ultrasonografi ile kontrol edilmesi ve daha erişilebilir ve kanülasyon için ideal derinlikte olan arterde ponksiyonun uygun kanülle yapılmasının kanülasyonun başarı şansını arttıracaktır.

Ultrasonografi kullanımının yaygınlaşmasıyla kullanıcıların deneyim kazanması, hastanın incelenmesi sürelerinin daha da kısalarak arter kanülasyonunda rutinde kendine bir yer bulacağını düşünmekteyiz. Çalışmamızda sadece sağlıklı çocukların dahil edilmesi ve herhangi bir girişimsel işlem yapılmaması nedeniyle işlemin başarısı hakkında yorum yapılamamaktadır. Sonuç olarak, çalışmamızdan elde edilen veriler; pediatrik arter kanülasyonunda bilek pozisyonunun ve ultrosonografi ile arter çapının değerlendirilmesi sırasında cilt-arter arasındaki mesafenin dikkate alınması gerektiğini ve eğer daha büyük açıya ve uygun derinliğe sahip ise ulnar arterin de radial arter yerine kanülasyon için kullanılabileğine işaret etmektedir. Ancak

gelecekteki yapılacak girişimsel çalışmalarla, farklı yaş gruplarında ve hasta popülasyonlarında bu bulguların değerlendirilmesi ve kanülasyon başarısı üzerindeki etkileri daha ayrıntılı olarak araştırması gerektiği kanaatindeyiz**.**

9. KAYNAKLAR

1. Quan, Z., et al., Modified short-axis out-of-plane ultrasound versus conventional long-axis in-plane ultrasound to guide radial artery cannulation: a randomized controlled trial. Anesthesia & Analgesia, 2014. **119**(1): p. 163-169.

2. Ishii, S., et al., Ultrasound-guided radial artery catheterization in infants and small children. Pediatric Critical Care Medicine, 2013. **14**(5): p. 471-473.

3. Zhang, W., et al., Efficacy of ultrasound-guided technique for radial artery catheterization in pediatric populations: a systematic review and meta-analysis of randomized controlled trials. Critical Care, 2020. **24**: p. 1-11.

4. Latham, G.J., et al., High-frequency micro-ultrasound for vascular access in young children–a feasibility study by the High-frequency UltraSound in Kids studY (HUSKY) group. Pediatric Anesthesia, 2013. **23**(6): p. 529-535.

5. Pinsky, M.R. and D. Payen, Functional hemodynamic monitoring. Critical Care, 2005. **9**: p. 1-7.

6. Cilley, R. Arterial access in infants and children. in Seminars in pediatric surgery. 1992.

7. Gropper, M.A., et al., Miller's anesthesia, 2-volume set E-book. 2019: Elsevier Health Sciences.

8. Ribezzo, S., et al., Noninvasive techniques for blood pressure measurement are not a reliable alternative to direct measurement: a randomized crossover trial in ICU. The Scientific World Journal, 2014. **2014**(1): p. 353628.

9. Michard, F., Changes in arterial pressure during mechanical ventilation. Anesthesiology, 2005. **103**(2): p. 419-428.

10. Thiele, R.H., K. Bartels, and T.J. Gan, Cardiac output monitoring: a contemporary assessment and review. Critical care medicine, 2015. **43**(1): p. 177-185.

11. Mitchell, J.D. and I.J. Welsby, Techniques of arterial access. Surgery (Oxford), 2004. **22**(1): p. 3-4.

12. Butterworth Iv, J.F., D.C. Mackey, and J.D. Wasnick, in Morgan & Mikhail's Clinical Anesthesiology, 7e. 2022, McGraw-Hill Education: New York, NY.

13. Pauca, A.L., et al., Does radial artery pressure accurately reflect aortic pressure? Chest, 1992. **102**(4): p. 1193-1198.

14. Tonks, A., J. Lawrence, and M. Lovie, Comparison of ulnar and radial arterial blood-flow at the wrist. The Journal of Hand Surgery: British & European Volume, 1995. **20**(2): p. 240-242.

15. Layton, K.F., D. Kallmes, and T. Kaufmann, Use of the ulnar artery as an alternative access site for cerebral angiography. American journal of neuroradiology, 2006. **27**(10): p. 2073-2074.

16. Singh, A., et al., Brachial arterial pressure monitoring during cardiac surgery rarely causes complications. Anesthesiology, 2017. **126**(6): p. 1065-1076.

17. Handlogten, K.S., et al., Brachial artery catheterization: an assessment of use patterns and associated complications. Anesthesia & Analgesia, 2014. **118**(2): p. 288-295.

18. Nakamura, H., R. Nakamura, and T.S. Paran, Vascular Access in Infants and Children, in Pediatric Surgery: General Principles and Newborn Surgery, P. Puri, Editor. 2020, Springer Berlin Heidelberg: Berlin, Heidelberg. p. 263-272.

19. Sabik, J.F., et al., Axillary artery: an alternative site of arterial cannulation for patients with extensive aortic and peripheral vascular disease. The Journal of Thoracic and Cardiovascular Surgery, 1995. **109**(5): p. 885-891.

20. Seto, A.H., et al., Real-time ultrasound guidance facilitates femoral arterial access and reduces vascular complications: FAUST (Femoral Arterial Access With Ultrasound Trial). JACC: Cardiovascular Interventions, 2010. **3**(7): p. 751-758.

21. Muralidhar, K., Complication of femoral artery pressure monitoring. Journal of cardiothoracic and vascular anesthesia, 1998. **12**(1): p. 128-129.

22. Kim, E.-H., et al., Posterior tibial artery as an alternative to the radial artery for arterial cannulation site in small children. Anesthesiology, 2017. **127**(3): p. 423-431.

23. Martin, C., et al., Long-term arterial cannulation in ICU patients using the radial artery or dorsalis pedis artery. Chest, 2001. **119**(3): p. 901-906.

24. Karan, P., et al., Comparison of procedural time with two different ultrasound-guided approaches for dorsalis pedis artery cannulation in adult patients: A randomized trial. The Journal of Vascular Access, 2024: p. 11297298231219431.

25. Seneff, M., Arterial line placement and care in intensive care medicine. Intensive care medicine, 2003: p. 36-45.

26. Scheer, B.V., A. Perel, and U.J. Pfeiffer, Clinical review: complications and risk factors of peripheral arterial catheters used for haemodynamic monitoring in anaesthesia and intensive care medicine. Critical care, 2002. **6**: p. 1-7.

27. Irwin, R.S., Irwin and Rippe's Intensive Care Medicine, 8e, ed. C.M. Lilly, P.H. Mayo, and J.M. Rippe. 2018: Lippincott Williams & Wilkins, a Wolters Kluwer business.

28. Sing, R.F., S.P. Sherry, and D.A. Taylor, Interventional Critical Care: A Manual for Advanced Practice Providers. 2021: Springer.

29. Theodore, A.C., G. Clermont, and A. Dalton, Intra-arterial catheterization for invasive monitoring: Indications, insertion techniques, and interpretation. UpToDate. Retrieved January, 2022. **10**: p. 2023.

30. Valentine, J.R., G.J. Modrall, and P.G. Clagett, Hand ischemia after radial artery cannulation. Journal of the American College of Surgeons, 2005. **201**(1): p. 18-22.

31. Weiss, B. and R. Gattiker, Complications during and following radial artery cannulation: a prospective study. Intensive care medicine, 1986. **12**: p. 424-428.

32. Davis, F., Radial artery cannulation: influence of catheter size and material on arterial occlusion. Anaesthesia and intensive care, 1978. **6**(1): p. 49-53.

33. Tamura, T., et al., Comparison between the effects of normal saline with and without heparin for the prevention and management of arterial catheter occlusion: a triple-blinded randomized trial. Journal of anesthesia, 2021. **35**(4): p. 536-542.

34. Kim, D., et al., Iatrogenic radial artery injuries: variable injury patterns, treatment times, and outcomes. Hand, 2021. **16**(1): p. 93-98.

35. Garg, K., et al., Open surgical management of complications from indwelling radial artery catheters. Journal of vascular surgery, 2013. **58**(5): p. 1325-1330.

36. Lowenstein, E., J. Little 3rd, and H.H. Lo, Prevention of cerebral embolization from flushing radial-artery cannulas. The New England Journal of Medicine, 1971. **285**(25): p. 1414-1415.

37. Zink, M., et al., Cerebral air embolism after flushing a radial arterial line: a case report. Journal of Emergency and Critical Care Medicine, 2021. **5**.

38. Tosti, R., et al., Radial artery pseudoaneurysm. The Journal of Hand Surgery, 2017. **42**(4): p. 295. e1-295. e6.

39. Whitehead, N.S., et al., Interventions to prevent iatrogenic anemia: a Laboratory Medicine Best Practices systematic review. Critical Care, 2019. **23**: p. 1-11.

40. Raad, I., et al., The duration of placement as a predictor of peripheral and pulmonary arterial catheter infections. Journal of Hospital Infection, 1993. **23**(1): p. 17-26.

41. O'Grady, N.P., et al., Guidelines for the prevention of intravascular catheter-related infections. Clinical infectious diseases, 2011. **52**(9): p. e162-e193.

42. Tiru, B., J.A. Bloomstone, and W.T. McGee, Radial artery cannulation: a review article. J Anesth Clin Res, 2012. **3**(5): p. 1000209.

43. Moore, K.L., et al., Clinically Oriented Anatomy, 7e. 2014: Lippincott Williams & Wilkins.

44. Riekkinen, H.V., K.O. Karkola, and A. Kankainen, The radial artery is larger than the ulnar. The Annals of thoracic surgery, 2003. **75**(3): p. 882-884.

45. Uglietta, J.P. and S. Kadir, Arteriographic study of variant arterial anatomy of the upper extremities. Cardiovascular and interventional radiology, 1989. **12**: p. 145-148.

46. Glavin, R. and H. Jones, Assessing collateral circulation in the hand—four methods compared. Anaesthesia, 1989. **44**(7): p. 594-595.

47. Agarwal, T., et al., Assessment of collateral hand circulation by modified Allen's test in normal Indian subjects. Journal of clinical orthopaedics and trauma, 2020. **11**(4): p. 626-629.

48. Kotowycz, M.A. and V. Džavík, Radial artery patency after transradial catheterization. Circulation: Cardiovascular Interventions, 2012. **5**(1): p. 127-133.

49. Barbeau, G.R., et al., Evaluation of the ulnopalmar arterial arches with pulse oximetry and plethysmography: comparison with the Allen's test in 1010 patients. American heart journal, 2004. **147**(3): p. 489-493.

50. Shiloh, A.L., et al., Ultrasound-guided catheterization of the radial artery: a systematic review and meta-analysis of randomized controlled trials. Chest, 2011. **139**(3): p. 524-529.

51. Seldinger, S.I., Catheter replacement of the needle in percutaneous arteriography: a new technique. Acta radiologica, 1953. **39**(5): p. 368-376.

52. JONES, R.M., et al., The effect of method of radial artery cannulation on postcannulation blood flow and thrombus formation. The Journal of the American Society of Anesthesiologists, 1981. **55**(1): p. 76-77.

53. Ueda, K., et al., Ultrasound visual image-guided vs Doppler auditory-assisted radial artery cannulation in infants and small children by non-expert anaesthesiologists: a randomized prospective study. British journal of anaesthesia, 2013. **110**(2): p. 281-286.

54. Terkawi, A.S., et al., Ultrasound for the anesthesiologists: present and future. The scientific world journal, 2013. **2013**(1): p. 683685.

55. Middleton, B. and B. Middleton, Physics in Anaesthesia. 2012: Scion Publishing Limited.

56. Shiloh, A.L. and L.A. Eisen, Ultrasound-guided arterial catheterization: a narrative review. Intensive care medicine, 2010. **36**: p. 214-221.

57. Bhattacharjee, S., S. Maitra, and D.K. Baidya, Comparison between ultrasound guided technique and digital palpation technique for radial artery cannulation in adult patients: an updated meta-analysis of randomized controlled trials. Journal of clinical anesthesia, 2018. **47**: p. 54-59.

58. Kiberenge, R.K., K. Ueda, and B. Rosauer, Ultrasound-guided dynamic needle tip positioning technique versus palpation technique for radial arterial cannulation in adult surgical patients: a randomized controlled trial. Anesthesia & Analgesia, 2018. **126**(1): p. 120-126.

59. Sung, J.M., et al., Comparison of an ultrasound-guided dynamic needle tip positioning technique and a Long-Axis In-Plane technique for Radial Artery Cannulation in older patients: a prospective, randomized, controlled study. Journal of Cardiothoracic and Vascular Anesthesia, 2023. **37**(12): p. 2475-2481.

60. Hofmann, L.J., J.L. Reha, and S.P. Hetz, Ultrasound-guided arterial line catheterization in the critically ill: technique and review. The Journal of Vascular Access, 2010. **11**(2): p. 106-111.

61. Selvaraj, V. and F.S. Buhari, Ultrasound evaluation of effect of different degree of wrist extension on radial artery dimension at the wrist joint. Annals of Cardiac Anaesthesia, 2016. **19**(1): p. 63-67.

62. Kucuk, A., et al., Forty-five degree wrist angulation is optimal for ultrasound guided long axis radial artery cannulation in patients over 60 years old: a randomized study. Journal of clinical monitoring and computing, 2014. **28**: p. 567-572.

63. Lau, C.S. and R.S. Chamberlain, Ultrasound-guided central venous catheter placement increases success rates in pediatric patients: a meta-analysis. Pediatric research, 2016. **80**(2): p. 178-184.

64. Hind, D., et al., Ultrasonic locating devices for central venous cannulation: meta-analysis. Bmj, 2003. **327**(7411): p. 361.

65. Tosetti, S., et al., Arterial line cannulation in children: Is it time for guidelines? Pediatric Anesthesia, 2018. **28**(6): p. 564-565.

66. Nakayama, Y., et al., A practical training program for peripheral radial artery catheterization in adult patients. Anesthesiology, 2016. **125**(4): p. 716-723.

67. Cuper, N.J., et al., Difficult arterial cannulation in children: is a near-infrared vascular imaging system the answer? British journal of anaesthesia, 2012. **109**(3): p. 420-426.

68. DuMond, A.A., et al., Femoral artery catheterization in neonates and infants. Pediatric Critical Care Medicine, 2012. **13**(1): p. 39-41.

69. Brotschi, B., et al., Incidence and predictors of indwelling arterial catheter-related thrombosis in children. Journal of Thrombosis and Haemostasis, 2011. **9**(6): p. 1157-1162.

70. Gleich, S.J., et al., Major short-term complications of arterial cannulation for monitoring in children. Anesthesiology, 2020. **134**(1): p. 26-34.

71. Karacalar, S., et al., Ulnar artery versus radial artery approach for arterial cannulation: a prospective, comparative study. Journal of clinical anesthesia, 2007. **19**(3): p. 209-213.

72. Haerle, M., et al., Vascular dominance in the forearm. Plastic and reconstructive surgery, 2003. **111**(6): p. 1891-1898.

73. Kahler, A.C. and F. Mirza, Alternative arterial catheterization site using the ulnar artery in critically ill pediatric patients. Pediatric Critical Care Medicine, 2002. **3**(4): p. 370-374.

74. Roux, J., et al., The ulnar artery: A site suitable for arterial cannulation in pediatric patients. Pediatric Anesthesia, 2021. **31**(12): p. 1357-1363.

75. Takeshita, J., et al., Dynamic needle tip positioning for ultrasound-guided arterial catheterization in infants and small children with deep arteries: a randomized controlled trial. Journal of cardiothoracic and vascular anesthesia, 2019. **33**(7): p. 1919-1925.

76. Nakayama, Y., et al., A novel method for ultrasound-guided radial arterial catheterization in pediatric patients. Anesthesia & Analgesia, 2014. **118**(5): p. 1019-1026.

77. Schwemmer, U., et al., Ultrasound-guided arterial cannulation in infants improves success rate. European journal of anaesthesiology, 2006. **23**(6): p. 476-480.

78. Ganesh, A., et al., Evaluation of ultrasound-guided radial artery cannulation in children. Pediatric Critical Care Medicine, 2009. **10**(1): p. 45-48.

79. Raphael, C.K., et al., Ultrasound-guided arterial cannulation in the paediatric population. Cochrane Database of Systematic Reviews, 2023(3).

80. Sulemanji, D., et al., Vascular catheterization is difficult in infants with Down syndrome. Acta anaesthesiologica scandinavica, 2009. **53**(1): p. 98-100.

81. Kageyama, K., et al., The change of plasma endothelin-1 levels before and after surgery with or without Down syndrome. Pediatric Anesthesia, 2007. **17**(11): p. 1071-1077.

82. Mavarez, A.C., et al., Evaluation of distal radial artery cross-sectional internal diameter in neonates and infants by ultrasound and adequate selection of an intra-arterial catheter size. Pediatric Anesthesia, 2021. **31**(12): p. 1350-1356.

83. Takeshita, J., et al., Comparison of radial, dorsalis pedis, and posterior tibial arteries for ultrasound-guided arterial catheterisation with dynamic needle tip positioning in paediatric patients: a randomised controlled trial. British Journal of Anaesthesia, 2023. **131**(4): p. 739-744.

84. Song, I.-K., et al., Short-axis/out-of-plane or long-axis/in-plane ultrasound-guided arterial cannulation in children: a randomised controlled trial. European Journal of Anaesthesiology| EJA, 2016. **33**(7): p. 522-527.

85. Nishida, K., et al., Can the ulnar artery serve as an alternative option for arterial cannulation in neonates? Pediatric Anesthesia, 2022. **32**(4).

86. Mizukoshi, K., et al., Ultrasound evidence of the optimal wrist position for radial artery cannulation. Canadian Journal of Anesthesia/Journal canadien d'anesthésie, 2009. **56**(6): p. 427-431.

87. Couldwell, M., et al., Wrist extension does not change the position of the radial artery: cadaveric study with application to arterial line placement, and transradial neurointerventional procedures. World Neurosurgery, 2021. **155**: p. e588-e591.

88. Kuo, M.-H., et al., Static wrist position associated with least median nerve compression: sonographic evaluation. American journal of physical medicine & rehabilitation, 2001. **80**(4): p. 256-260.

89. Yen, K., A. Riegert, and M.H. Gorelick, Derivation of the DIVA score: a clinical prediction rule for the identification of children with difficult intravenous access. Pediatric emergency care, 2008. **24**(3): p. 143-147.

90. Anantasit, N., et al., Ultrasound versus traditional palpation to guide radial artery cannulation in critically ill children: a randomized trial. Journal of Ultrasound in Medicine, 2017. **36**(12): p. 2495-2501.