TÜRKİYE CUMHURİYETİ
ANKARA ÜNİVERSİTESİ
DİŞ HEKİMLİĞİ FAKÜLTESİ

3 BOYUTLU RADYOEŞLENİK ÇENE MODELİ KULLANILARAK DİŞLERDEKİ EKSTERNAL KÖK REZORPSİYONLARININ YAPAY ZEKA İLE TESPİTİ

Seyide Tuğçe GÖKDENİZ

AĞIZ, DİŞ VE ÇENE RADYOLOJİSİ ANABİLİM DALI
UZMANLIK TEZİ

DANIŞMAN
Prof. Dr. M. Eray KOLSUZ

EŞ-DANIŞMAN
Dr. Öğr. Üyesi Arda BÜYÜKSUNGUR

ANKARA
2023

TÜRKİYE CUMHURİYETİ
ANKARA ÜNİVERSİTESİ
DİŞ HEKİMLİĞİ FAKÜLTESİ

3 BOYUTLU RADYOEŞLENİK ÇENE MODELİ KULLANILARAK DİŞLERDEKİ EKSTERNAL KÖK REZORPSİYONLARININ YAPAY ZEKA İLE TESPİTİ

Seyide Tuğçe GÖKDENİZ

AĞIZ, DİŞ VE ÇENE RADYOLOJİSİ ANABİLİM DALI

UZMANLIK TEZİ

DANIŞMAN
Prof. Dr. M. Eray KOLSUZ

EŞ-DANIŞMAN
Dr. Öğr. Üyesi Arda BÜYÜKSUNGUR

ANKARA
2023

ETİK BEYAN

Ankara Üniversitesi

Diş Hekimliği Fakültesi Dekanlığına,

Uzmanlık tezi olarak hazırlayıp sunduğum “3 Boyutlu Radyoeşlenik Çene Modeli Kullanılarak Dişlerdeki Eksternal Kök Rezorpsiyonlarının Yapay Zeka İle Tespiti” başlıklı tez, bilimsel ahlak ve değerlere uygun olarak tarafımdan yazılmıştır. Tezimin fikir/hipotezi tümüyle tez danışmanım ve bana aittir. Tezde yer alan klinik çalışma tarafımdan yapılmış olup, tüm yorumlar bana aittir.

Yukarıda belirtilen hususların doğruluğunu beyan ederim.

Öğrencinin Adı Soyadı: Seyide Tuğçe GÖKDENİZ

Tarih:

İmza:

KABUL VE ONAY

Ankara Üniversitesi Diş Hekimliği Fakültesi

Ağız, Diş ve Çene Radyolojisi Uzmanlık Programı çerçevesinde yürütülmüş olup bu çalışma, aşağıdaki jüri tarafından **Uzmanlık Tezi** olarak kabul edilmiştir.

Tez Savunma Tarihi:

Prof. Dr. Candan S. PAKSOY
Ankara Üniversitesi
Jüri Başkanı

Prof. Dr. İsmail Hakan AVSEVER
Sağlık Bilimleri Üniversitesi
Üye

Prof. Dr. M. Eray KOLSUZ
Ankara Üniversitesi
Üye

İÇİNDEKİLER

ETİK BEYAN ..... **ii**
KABUL VE ONAY ..... **iii**
İÇİNDEKİLER ..... **iv**
ÖNSÖZ ..... **vi**
SİMGELER VE KISALTMALAR ..... **viii**
ŞEKİLLER ..... **x**
ÇİZELGELER ..... **xiii**
1. GİRİŞ **1**
1.1. Kök Rezorpsiyonları 2
1.1.1. Kök rezorpsiyon fizyopatolojisi 2
1.1.2. Kök rezorpsiyonunun sınıflandırılması 3
1.1.2.1. İnternal Kök Rezorpsiyonu 5
1.1.2.1.1. İnternal Yüzey Rezorpsiyonu 5
1.1.2.1.2. İnternal Enflamatuar Rezorpsiyon 7
1.1.2.1.3. İnternal Yer değiştirme Rezorpsiyonu 8
1.1.2.2. Eksternal Kök Rezorpsiyonu 9
1.1.2.2.1. Eksternal Yüzey Rezorpsiyonu 9
1.1.2.2.2. Eksternal Enflamatuar Rezorpsiyon 10
1.1.2.2.3. Eksternal Yer değiştirme Rezorpsiyonu 11
1.1.3. Eksternal kök rezorpsiyon teşhisinde kullanılan radyografik yöntemler 12
1.2. Eksternal Kök Rezorpsiyonu Çalışmalarında Kullanılan Mekanik Ve Kimyasal Rezorpsiyon Metodları 15
1.3. Üç Boyutlu Yazıcılar 17
1.3.1. Üç Boyutlu Yazıcı Türleri 17
1.3.1.1. Stereolitografi-SLA (Stereo Lithography Apparatus) 17
1.3.1.2. Eriyik Ekstrüzyon modeli – FDM (Fused Deposition Modelling) 17
1.3.2. Üç Boyutlu Yazıcılar Kullanılarak Elde Edilen Fantom Modeller 18

1.3.3. Üç Boyutlu Yazıcılardan Elde Edilen Fantom Modellerin Radyografik Özellikleri 23
1.3.3.1. Üç Boyutlu Modellerde Radyopasite Arttırıcı Olarak Kullanılan Malzemeler 30
1.4. Yapay Zeka 31
1.4.1. Derin Öğrenme Ve Evrişimli Sinir Ağları 33
1.4.1.1. YOLO (You Only Look Once) Ve Yolov5 (You Only Look Once-Version 5) 38
1.4.2. Yapay Zeka'nın Ağız Diş ve Çene Radyolojisindeki Kullanım Alanları 39
2. GEREÇ VE YÖNTEM 41
2.1. Dişlerin Seçimi ve Kimyasal Eksternal Kök Rezorpsiyonu Hazırlanması 41
2.2. 3 B Fantom Modelin Tasarımı ve Radyopasitesinin Düzenlenmesi 46
2.2.1. Radyopasite Arttırıcı Olarak Hidroksi Apatit, Baryum Sülfat, Kalsiyum Sülfat Dihidrat Bileşiklerinin Karşılaştırmalı Olarak Kullanımı 56
2.2.2. Farklı Yöntem Ve Miktarlarda HA Eklenmesiyle Model Radyopasitesinin Düzenlenmesi 57
2.3. Elde Edilen Fantom Modelin Görüntüleme Yöntemleri İle Taranması 57
2.4. Yapay Zeka Algoritmasına Aktarım 59
2.4.1. Görüntülerin Değerlendirilmesi Ve Etiketlenmesi 60
2.4.2. Yapay Zeka Modeli Ve Eğitilmesi 62
2.4.3. Performans Değerlendirilmesi 66
2.4.4. Performans Değerlendirme Metrikleri 66
3. BULGULAR 70
4. TARTIŞMA 84
5. SONUÇ VE ÖNERİLER 96
ÖZET 99
SUMMARY 101
KAYNAKLAR 103

ÖNSÖZ

Danışman hocam olduğu için kendimi hep şanslı hissettiğim, uzmanlık eğitimim boyunca bilgi ve tecrübelerinde çok şey öğrendiğim, tez çalışmamda her daim bana yol gösteren, bu süreçte yaşadığım her soruna mutlaka bir çözüm yolu bulabilen, desteğini her zaman arkamda hissettiğim değerli hocam ve tez danışmanım Prof. Dr. M. Eray KOLSUZ'a,

Tez çalışmamın başından sonuna kurgulanması ve tamamlanmasında büyük destek ve emeği olan, bilgi birikiminden çok şey öğrendiğim, yol göstericiliği ile ufkumu değiştiren ve geliştiren, sabrını ve yardımlarının benden esirgemeyen tez eş-danışmanım Dr. Öğr. Üyesi Arda BÜYÜKSUNGUR'a,

Çalışmamdaki katkılarından dolayı minnettar olduğum Prof. Dr. Kaan ORHAN'a ve Doç. Dr. İbrahim Şevki BAYRAKDAR'a,

Bilgi ve birikimlerinden çok şey öğrendiğim ve daha fazlasını öğreneceğim, ilgi ve sevgileriyle büyük bir aile olmamızı sağlayan, dertlerimizi kendi dertleriymişçesine benimseyen çok değerli hocalarım Prof. Dr. Candan S. PAKSOY'a, Prof. Dr. Bengi ÖZTAŞ'a, Prof. Dr. Rana NALÇACI' ya, Prof. Dr. M. Hakan KURT'a, Dr. Öğr. Üyesi Cengiz EVLİ'ye ve Prof. Dr. Sebahat GÖRGÜN'e ile Doç. Dr. Hakan EREN'e;

Birlikte çalışma fırsatı bulduğum için mutluluk duyduğum, beraber çalışmayı keyifli hale getiren, aynı zamanda çok sevdiğim asistan arkadaşlarım başta eş kıdemlim Uzm. Dt. Merve ÖNDER olmak üzere, Uzm. Dt. H. Ahsen DENİZ'e , Uzm. Dt. Elif POLAT BALKAN'a, Uzm. Dt. Burak İNCEBEYAZ'a, Dt. Buket EREN'e, Dt. Sena ÇELEBİ'ye, Dt. Serhat EFEOĞLU'na, Dt. Özgür KARAMAN İNCEKÜRK'e, Dt. Abdullah AKTAŞ'a, Dt. İrem ÖZTÜRK'e, Dt. Emre KARAHAN'a, Dt. Merve ÇAĞLAR ve Dt Melike KÖROĞLU'na, tez çalışmamın en zorlu aşamalarına şahit olan Dt. Zehra İrem ÖZTÜRK'e

Her derdimi bıkmadan usanmadan dinleyip çözümler bulan, başımın her sıkıştığında koştuğum Anabilim Dalı sekreterimiz Eylem KAYALI'ya,

Tez çalışmamda da büyük katkıları olan Melih KARACA, Emin Erkan DEDEBAŞ ve Burak KANAT başta olmak üzere çalışma koşullarımızı bizim için güzelleştiren değerli Anabilim Dalı'mızın tüm personellerine,

Tez materyallerimi toplamamda sağladıkları kolaylıklar için Dt. Buse ŞENEL ve Dt. Dilara BAŞTUĞ'a

Hayatım boyunca bana her konuda destek olan, kararlarıma saygı duyan, sevgi ve ilgilerini asla esirgemeyen, kıymetli annem, babam ve kardeşlerime,

Hayatıma anlam katan, varlığıyla huzur veren, hayatımdaki zorlukları kolaylaştırmak için elinden gelen tüm gayreti gösteren, yol arkadaşım canım eşime

Sonsuz saygı ve teşekkürlerimi sunarım.

SİMGELER VE KISALTMALAR

%	Yüzde
µm	Mikrometre
2B	İki Boyutlu
3B	Üç Boyutlu
AP	Ortalama Kesinlik (Average Precision)
AUC	ROC Eğrisi Altında Kalan Alan (Area Under Curve)
BT	Bilgisayarlı Tomografi
DESA	Derin Evrişimli Sinir Ağı
DICOM	Digital Imaging and Communications in Medicine
ESA	Evrişimli Sinir Ağı
EKR	Eksternal Kök Rezorpsiyon
FDM	Fused Deposition Modelling
FN	Yanlış Negatif
FOV	Görüntüleme Alanı (Field Of View)
FP	Yanlış Pozitif
GPU	Grafik İşlem Birimi (Graphics Processing Unit)
IoU	Birleşim Üzerinden Ortalama Kesişim (Intersection Over Union)
KIBT	Konik Işınlı Bilgisayarlı Tomografi
kV	Kilovolt
mA	Miliamper
mAP	Ortalama Kesinlik Değerlerinin Ortalaması (Mean Average Precision)
Mikro BT	Mikro Bilgisayarlı Tomografi
mm	Milimetre
MRG	Manyetik Rezonans Görüntüleme
MS COCO	Microsoft Common Objects in Context
ROC	Alıcı İşlem Karakteristiği (Receiver Operating Characteristic)
s	Saniye

SLA	Stereo Lithography
TN	Doğru Negatif
TP	Doğru Pozitif
USG	Ultrasonografi
YOLO	You Only Look Once
YOLOv5	You Only Look Once version 5

ŞEKİLLER

Şekil 1.1. Çalışma genel akış diyagramı 1
Şekil 1.2. İlgili spesifik dokulara ve her bir rezorpsiyon tipinin patolojik veya fizyolojik süreçlerine bağlı olarak yapılan diş rezorpsiyon tipleri sınıflaması (Abbott ve Lin, 2022) 5
Şekil 1.3. İnternal Yüzey Rezorpsiyonunu gösteren şematik diyagram (Mavi oklar ile gösterilen kök kanal duvarlarındaki küçük rezorpsiyon alanlarını ifade etmektedir).. 6
Şekil 1.4. İnternal Enflamatuar Rezorpsiyonunu gösteren şematik diyagram (Mavi ok, kök kanal duvarından başlayıp semente doğru ilerleyen dentin kaybını göstermektedir). 8
Şekil 1.5. İnternal Yerdeğiştirme Rezorpsiyonunu gösteren şematik diyagram (Mavi oklar, kemik benzeri görünümde olan, pulpa boşluğundaki düzensiz genişlemeyi göstermektedir). 8
Şekil 1.6. Eksternal Yüzey Rezorpsiyonunu gösteren şematik diyagram (Mavi oklar, sementin küçük rezorpsiyon alanlarını ifade etmektedir). 9
Şekil 1.7. Eksternal Enflamatuar Rezorpsiyonu gösteren şematik diyagram - oklar, rezorpsiyon alanlarını gösterir..... 11
Şekil 1.8. Eksternal Yer Değiştirme Rezorpsiyonu Şematik diyagramı -oklar geniş eksternal yerdeğiştirme rezorpsiyon alanlarını göstermektedir. 12
Şekil 1.9. 3B yazıcıların çalışma prensibi (A) Stereolitografi (SLA) ve (B) eriyik ekstrüzyonu esasına dayalı nozül esaslı birikim sistemleri (FDM) çalışma diagramı18
Şekil 1.10. Yapay zeka ile alt tekniklerinin ilişkisini temsil eden Venn diyagramı (Khanagar ve ark., 2021)..... 36
Şekil 1.11. Eksternal kök rezorpsiyonlarının yapay zeka ile tespitinin şematik gösterimi..... 37
Şekil 2.1. G Power analizi ekran görüntüsü..... 42
Şekil 2.2. 2.38 mm çapında standardizasyon aparatı (okla gösterilen bölge asit uygulama alanı)..... 44
Şekil 2.3. Tek Okla işaretlenen bölge asit uygulama alanı. Çift okla işaretlenen alan muma gömülmüş diş örneği 44
Şekil 2.4. Mum tabakaya gömülmüş dişin demineralizasyon protokolünden sonraki görünümü 45

Şekil 2.5. Demineralizasyon uygulama protokolünden sonra premolar dişin mesial yüzeyinde izlenen rezorpsiyon alanı 45
Şekil 2.6. Mandibula anterior bölgeden alınan çapraz kesit görüntüsünün büyütülmüş hali (kırmızı kutu), trabeküler yapı içindeki boşlukların büyütülmüş görünümü (mavi kutu) 47
Şekil 2.7. Dijital ortamda test bloğu amacıyla hazırlanan küp model tasarımı (yan yüzey görünümü) 48
Şekil 2.8. Dijital ortamda test bloğu amacıyla hazırlanan küp model tasarımı (üst yüzey görünümü) 48
Şekil 2.9. Küp modelin basıldığı SLA türü Formlabs yazıcı 49
Şekil 2.10. 3B yazıcıdan yazdırılmış küp model 49
Şekil 2.11. Premolar dişin tüm yüzeylerinin mum ile kaplanmış görünümü..... 50
Şekil 2.12. 3B model tasarımı Preform programındaki basıma hazır görünümü (alt yüzey)..... 51
Şekil 2.13. 3B model tasarımı Preform programındaki basıma hazır görünümü (üst yüzey)..... 51
Şekil 2.14. 3B yazıcı ile basılmış modelin üstten görünümü (Ön-arka yöndeki boyutu). (Ok ile gösterilen alan diş soketleri) 52
Şekil 2.15. 3B yazıcı ile basılmış modelin üstten görünümü (Sağ-sol yöndeki boyutu) 53
Şekil 2.16. 3B yazıcı ile basılmış modelin alttan görünümü (ok ile gösterilen trabeküler yapının taklit edilmesi için yapılan bölmelerin (septaların) görünümü)..... 54
Şekil 2.17. 3B modele çalışmada kullanılan tek köklün dişler ve örnek gösterim amacıyla yerleştirilmiş çok köklü molar dişin yerleştirilmiş görünümü.(Üst yüzey) 55
Şekil 2.18. 3B modele çalışmada kullanılan tek köklün dişler ve örnek gösterim amacıyla yerleştirilmiş çok köklü molar dişin yerleştirilmiş görünümü. (Yan yüzey) 56
Şekil 2.19. Paralel teknik yöntemi ile görüntü eldesi gösterimi 58
Şekil 2.20. Kalibrasyon silindirleri A) Kalibrasyon silindirlerinin yan yüzey görünümü (sağ taraftaki 0,25 g/cm^3- sol taraftaki 0,75 g/cm^3 yoğunluğa sahip) B) Kalibrasyon silindirlerinin üst yüzey görünümü (sağ taraftaki 0,25 g/cm^3- sol taraftaki 0,75 g/cm^3 yoğunluğa sahip)..... 59
Şekil 2.21. EKR alanı olan keser ve premolar dişlere ait bir periapikal görüntüde, Craniocatch yazılımı ile EKR alanının etiketlenmesi (kırmızı renkli alanlar)..... 60

Şekil 2.22. EKR alanı olan keser ve premolar dişlere ait bir periapikal görüntüde, Craniocatch yazılımı ile EKR alanının etiketlenmesi (kırmızı renkli alanlar)..... 61
Şekil 2.23. EKR alanı olan keser dişe ait bir periapikal görüntüde, Craniocatch yazılımı ile EKR alanının etiketlenmesi (kırmızı renkli alanlar)..... 61
Şekil 2.24. Rezorpsiyon alanlarının gerçek (mavi alanlar) ve tahmini (kırmızı alanlar) segmentasyon örnekleri..... 63
Şekil 2.25. Rezorpsiyon alanlarının gerçek (mavi alanlar) ve tahmini (kırmızı alanlar) segmentasyon örnekleri..... 64
Şekil 2.26. Rezorpsiyon alanlarının gerçek (mavi alanlar) ve tahmini (kırmızı alanlar) segmentasyon örnekleri..... 65
Şekil 3.1. HA kalibrasyon bloklarının yoğunluk-gri değer grafiği..... 70
Şekil 3.2. Baryum Sülfat ile doldurulmuş küp model için soldan sağa ok yönünde çizgi segmenti boyunca gözlenen gri skala değer değişimi grafiği 71
Şekil 3.3. Baryum Sülfat ile doldurulmuş küp model, kütle-gri değer grafiği 72
Şekil 3.4. Kalsiyum Sülfat Dihidrat ile doldurulmuş küp model için soldan sağa ok yönünde çizgi segmenti boyunca gözlenen gri skala değer değişimi grafiği..... 72
Şekil 3.5. Kalsiyum Sülfat Dihidrat ile doldurulmuş küp model, kütle-gri değer grafiği 73
Şekil 3.6. Hidroksiapatit ile doldurulmuş küp model için soldan sağa ok yönünde çizgi segmenti boyunca gözlenen gri skala değer değişimi grafiği 73
Şekil 3.7. Hidroksiapatit ile doldurulmuş küp model, kütle-gri değer grafiği..... 74
Şekil 3.8. Kalsiyum Sülfat Dihidrat, Baryum Sülfat, Hidroksiapatit ile doldurulmuş küp modellerin kütle-gri değer grafiği 75
Şekil 3.9. Hidroksiapatit katkılı küp model için aşağıdan yukarı ok yönünde çizgi segmenti boyunca gözlenen gri skala değer değişimi grafiği (üstteki model %4 katkılı, alttaki model katkısız)..... 76
Şekil 3.10. Hidroksiapatit katkılı küp modeller için kütle-gri değer grafiği..... 77
Şekil 3.11. Çekilmiş dişlerin yerleştirildiği 3B çene modelinden alınan radyografinin gri skala değer değişimi grafiği..... 78
Şekil 3.12. Sağlıklı diş ve kemik yapısına sahip hastadan alınan radyografinin gri skala değer değişimi grafiği 79
Şekil 3.13. YOLOv5x-seg modeli için karışıklık matris diyagramı 80
Şekil 3.14. EKR tespiti için ROC eğrisi 82

ÇİZELGELER

Çizelge 2.1. Görüntü ve etiket sayılarının dağılımı 63
Çizelge 2.2. Görüntü sayılarının dağılımı (Total görüntü sayısı 584) 66
Çizelge 2.3. İki sınıflı Karışıklık Matrisi (Alan ve Karabatak, 2020). 67
Çizelge 3.1. Hidroksiapatit İle Doldurulmuş Küp Modellerin Gri Skala Değeri İle Kütleler Arasındaki İlişki Tablosu 74
Çizelge 3.2. Kalsiyum Sülfat Dihidrat, Baryum Sülfat, Hidroksiapatit ile doldurulmuş küp modellerin gri skala değeri ile kütleler arasındaki ilişki tablosu..... 75
Çizelge 3.3. Hidroksiapatit katkılı küp modeller için kütle-gri değer tablosu..... 77
Çizelge 3.4. İnsan kemiği ve modelden alınan radyografilerin gri skala değer değişimi grafiği 79
Çizelge 3.5. YOLOv5x-seg modeli için TP, FP ve FN değerleri 80
Çizelge 3.6. YOLOv5x-seg modeli için Doğruluk, Duyarlılık, Kesinlik ve F1 Skoru değerleri..... 81
Çizelge 3.7. YOLOv5x-seg modeli için IoU değerleri 81
Çizelge 3.8. YOLOv5x-cls modeli için TP, FP ve FN değerleri 82
Çizelge 3.9. YOLOv5x-cls modeli için Doğruluk, Duyarlılık, Kesinlik ve F1 Skoru değerleri..... 83

1. GİRİŞ

Bu tez çalışmasının amacı; kimyasal yollarla oluşturulan Eksternal Kök Rezorpsiyonlu (EKR) çekilmiş insan dişlerinin, radyografik olarak çene kemikleri densisitesi ile uyumlu 3 Boyutlu (3B) yazıcı ile elde edilen mandibular kemik modeline yerleştirilmesi ve daha sonra bu modelden elde edilen radyografilerin yapay zeka programına tanıtılarak otomatik EKR tespit algoritmalarının geliştirilmesidir (Şekil 1.1.)

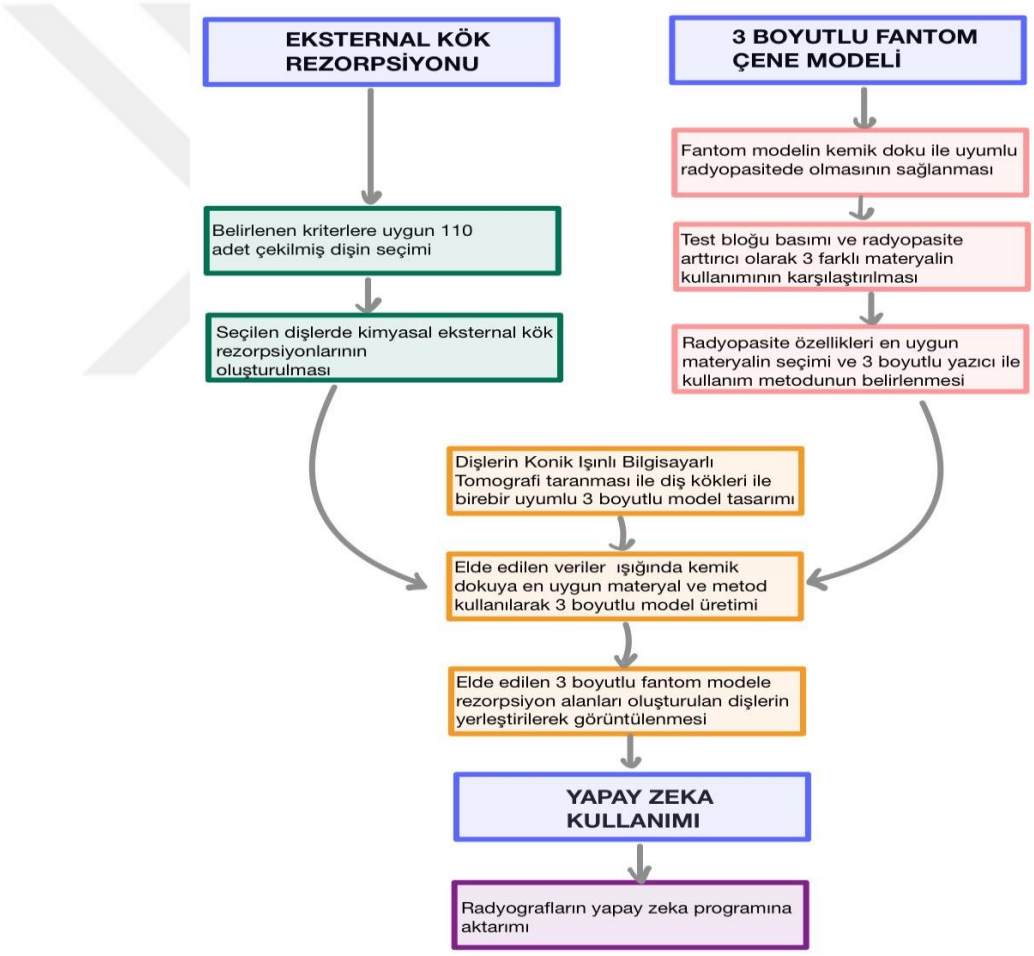

Şekil 1.1. Çalışma genel akış diyagramı

1.1. Kök Rezorpsiyonları

Dişlerde görülen kök rezorpsiyonları; fizyolojik, patolojik veya idiopatik nedenlerden kaynaklanan osteoklastik aktivitenin bir sonucu olarak, diş dokusundaki dentin, sement ve bazen de alveol kemik yapısında harabiyete neden olan klinik bir süreci ifade etmektedir (Ramanathan ve Hofman, 2006) (Patel, Kanagasingam ve Ford, 2009). Süt dentisyon döneminde daimi dişlerin sürmesinin sağlanması için süt dişlerindeki kök rezorpsiyonu (fizyolojik kök rezorpsiyonu) gerekli olsa da daimi dişlerde görülen kök rezorpsiyonları dişlerde kalıcı hasarlara yol açabileceğinden görülmesi istenmeyen bir durumdur.

1.1.1. Kök rezorpsiyon fizyopatolojisi

Kök rezorpsiyonlarının gelişiminde odontoklast adı verilen osteoklast benzeri çok veya bazen tek çekirdekli hücreler rol oynamaktadır (Cohenca ve ark., 2007). Diş köklerinin sement ve dentin gibi sert dokularında, enzimler (sitokinler, kollajenazlar, metaloproteinazlar vb.) ve Osteoprotegerin (OPG) / Receptor Activator of Nuclear factor Kappa B (RANK) / Receptor Activator of Nuclear factor Kappa B Ligand (RANKL) sistemi tarafından düzenlenen odontoblastlar ve odontoklastlar arasındaki koordineli etkileşimin bir sonucu olarak rezorpsiyon alanları meydana gelmektedir (Tyrovola ve ark., 2008). Osteoklast ve türevi hücreler mineralize olmayan yüzeylere tutunamadığı için diş kökleri, yüzeyindeki mineralize olmayan organik sementoid ve predentin tabakaları tarafından rezorpsiyonuna karşı korunmaktadırlar (Wedenberg ve Lindskog, 1987; Trope, 2002). Sağlıklı bir kök bu tabakaların önleyici etkileri sayesinde iltihap varlığında bile, rezorpsiyona karşı dirençlidir (Trope, 2002). Süt dentisyonda kök rezorpsiyonu fizyolojik bir yanıt iken daimi dentisyonda ise kök rezorpsiyonu patolojik bir temellere dayanır ve oluşumu için üç faz gereklidir. Birinci faz kökün koruyucu tabakası olan predentin ve presement tabakalarının harabiyete uğrayarak özelliğini kaybını ifade etmektedir. İkinci faz travma, enfeksiyon vb. gibi etkenler ile rezorptif hücrelerin uzun süreli uyarılmasını, üçüncü faz ise rezorptif hücrelerin kan desteğinin sağlanmasını ifade eder.

Rezorpsiyonu olan herhangi bir diş için tanı tedavi planı formüle edilirken rezorpsiyonun üç bileşeni de dikkate alınmalıdır. Örneğin, bazı durumlarda, dokuları korumak için önleyici tedavi mümkün olabilir (eksternal inflamatuar kök rezorpsiyonu). Bazı durumlarda, uyarıcı faktör ortadan kaldırılarak tedavi sağlanabilirken (travmatik yaralanma, kist vb.), diğer vakalar ise kan akışının kesilmesi tedavi için uygun bir yaklaşımdır (internal enflamatuar kök rezorpsiyonları için kök kanal tedavisi uygulanması) (Abbott, 2016; Rotstein ve Ingle, 2019).

Literatürde kök rezorpsiyonlarının çeşitli etiyolojik faktörlerinden bahsedilmekle birlikte; travma, diş beyazlatma tedavileri ve ortodontik tedavi gibi iatrojenik faktörler kök rezorpsiyonları ile en çok ilişkilendirilenler arasındadır (Tronstad, 1988; Consolaro, 2019).

Ortodontik tedavinin istenmeyen fakat sık görülen bir yan etkiside kök rezorpsiyonudur (Sawicka ve ark., 2014; Roscoe, Meira ve Cattaneo, 2015). Ortodontik tedavinin kök rezorpsiyonları üzerindeki etki mekanizmasında; apikal foramen yoluyla pulpa hücrelerine uygulanan gerilme kuvvetlerinin, çeşitli enflamatuar sitokinlerin ve osteoklast indükleyici faktörlerin (örn. RANKL , M-CSF, interlökin-1 β ve tümör nekroz faktörü alfa (TNF-α)), diş hareketi sırasında enflamatuar eksternal kök rezorpsiyonuna yol açması yer almaktadır (Kaku ve ark., 2014). Bu durumda dişler genellikle asemptomatik olmakla birlikte pulpa canlılığı ve normal fonksiyonu etkilenmemiştir (Aziz, Hoover ve Sidhu, 2014; Choudhury ve ark., 2014; Lee ve Lee, 2016)

1.1.2. Kök rezorpsiyonunun sınıflandırılması

Diş rezorpsiyonu; dentin ve/veya sement kaybıyla sonuçlanan, fizyolojik veya patolojik faktörlerle ilişkili bir süreçti ifade etmektedir (Abbott ve Lin, 2022). Halihazırda farklı diş rezorpsiyon tipleri için kullanılan evrensel bir sınıflandırma yoktur. Bu evrensel bir sınıflandırmanın olmayışı, hem hekimler arasında kafa karışıklığına hem de dişlerde meydana gelen rezorptif süreçlerin yanlış yorumlanarak uygunsuz teşhis ve tedavilerine yol açabilmektedir.

Literatürde bu konudaki evrensel sınıflandırma eksikliğinin ele alındığı yakın tarihli bir çalışmada rezorpsiyonların dişin kökünü ve/veya kuronunu içerebileceği vurgulanarak, "kök rezorpsiyonu" yerine "diş rezorpsiyonu" ifadesinin daha uygun bir terim olabileceği belirtilmiştir (Abbott ve Lin, 2022).

Her ne kadar literatürde farklı terimler kullanılsa da bu tez çalışmasında en sık kullanılan ve kabul gören “kök rezorpsiyonu” terimininin kullanılması tercih edilmiştir.

Dişleri etkileyen çeşitli rezorpsiyon türleri olmakla birlikte her türün bir veya daha fazla spesifik etiyolojisi ve ayrıca her rezorpsiyon tipinin de kendine özgü patogenezi olabilmektedir. Bu nedenle, klinik durumu teşhis edebilmek ve daha sonra uygun bir tedavi yöntemi ile yönetebilmek için her bir rezorpsiyon tipinin etiyolojisi ve patogenezinin kapsamlı bir şekilde anlaşılması oldukça önemlidir.

Kök rezorpsiyonlarının gelişimi kökün içinde veya kökün dış yüzeyinde başlayabileceğinden, farklı kök rezorpsiyon tipleri iki ana kategoriye ayrılabilir: (a) internal kök rezorpsiyonu ve (b) eksternal kök rezorpsiyonu.

İnternal kök rezorpsiyonu pulpa içinde veya kök kanal duvarlarının dentininde başlayarak semente doğru ilerler ve tedavi edilmezse periodontal ligament ve çevre kemiğe kadar uzanabilmektedir. İnternal kök rezorpsiyonun; yüzey, enflamatuar ve yer değiştirme rezorpsiyonu olmak üzere 3 tipi vardır (Şekil 1.2.) (Abbott ve Lin, 2022).

Eksternal kök rezorpsiyonu, sement ve/veya dentin (rezorpsiyonun başladığı yerde sement bulunmadığında) içinde başlar ve pulpaya doğru ilerler. Tedavi edilmezse pulpaya ulaşabilir ve bu durumda pulpa ile çevre kemik arasında doğrudan bir geçişe neden olabilmektedir. Yüzey, enflamatuar, replasman (yer değiştirme), invaziv, basınç, ortodontik, fizyolojik ve idiyopatik olmak üzere de sekiz tip eksternal kök rezorpsiyonu vardır (Şekil 1.2.)(Abbott ve Lin, 2022).

İnternal Kök Rezorpsiyonu	Eksternal Kök Rezorpsiyonu
1.İnternal yüzey rezorpsiyonu	1.Eksternal yüzey rezorpsiyonu
2.İnternal enflamatuar rezorpsiyon	2.Eksternal enflamatuar rezorpsiyon
3.İnternal yer değiştirme rezorpsiyonu	A- Apikal
	B- Lateral
	3.Eksternal yerdeğiştirme rezorpsiyonu
	4.Eksternal invaziv rezorpsiyon
	5.Eksternal basınç rezorpsiyonu
	6. Ortodontik rezorpsiyon
	7. Fizyolojik rezorpsiyon
	8. İdiopatik rezorpsiyon

Şekil 1.2. İlgili spesifik dokulara ve her bir rezorpsiyon tipinin patolojik veya fizyolojik süreçlerine bağlı olarak yapılan diş rezorpsiyon tipleri sınıflaması (Abbott ve Lin, 2022)

1.1.2.1. İnternal Kök Rezorpsiyonu

1.1.2.1.1. İnternal Yüzey Rezorpsiyonu

İnternal yüzey rezorpsiyonu, kök kanalının dentin duvarlarında meydana gelen küçük rezorpsiyon alanları olarak tanımlanan bir durumdur (Şekil 1.3.). Geçici ve kendi kendini sınırlayan bir süreç olduğu düşünülmektedir. "Yüzey" terimi, rezorpsiyonun küçük ve sığ doğasını ifade etmek için kullanılır (Abbott ve Lin, 2022).

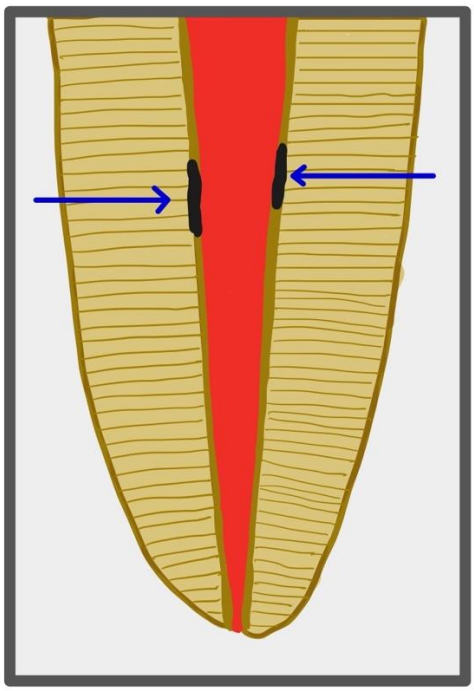

Şekil 1.3. İnternal Yüzey Rezorpsiyonunu gösteren şematik diyagram (Mavi oklar ile gösterilen kök kanal duvarlarındaki küçük rezorpsiyon alanlarını ifade etmektedir).

Etiyolojisi tam olarak anlaşılamamakla birlikte; pulpada küçük bir uyaran olduğu ve bu uyarının kalıcı olmadığı durumlarda meydana geldiği görülmektedir. Uyaranlar, bir diş travması, çürük, çatlak, dental restorasyonların uyumunun bozulması sonucu pulpanın nekrotik ve enfekte hale gelmesinden önce oluşabilir (Sue Seale, McIntosh ve Taylor, 1981; Wedenberg ve Lindskog, 1987). Bir diğer durumda ise, bakteriler uyarıcı faktörler olarak internal inflamatuar rezorpsiyonun habercisi olabilir.

Diş kökleri histolojik olarak incelendiğinde; dentine komşu olan pulpa, odontoblastlardan ve predentinden yoksundur. Bu durum da nötrofiller ve makrofajlar gibi enflamatuar hücrelerin, korunaksız bu yüzeye çekilmesine ve rezorpsiyon lakünlerinde dentinoklastların görülebilmesine neden olabilmektedir. Hasarlı veya açıkta olan dentin/predentin yüzeyindeki rezorptif aktivite, uyarıcı faktörünün ortamdan uzaklaştığı durumlarda yalnızca 2-3 hafta süreyle devam etmektedir (Sue Seale, McIntosh ve Taylor, 1981; Wedenberg ve Lindskog, 1985; Patel, Kanagasingam ve Ford, 2009).

Bu tip bir rezorpsiyon kök kanalının duvarlarında meydana geldiği için klinik olarak saptanamaz. Rezorpsiyon alanları çok küçük veya yüzeysel olduğundan radyografik olarak da belirgin değildir. Resorptif defekt alanlarının herhangi bir semptom veya klinik belirtisi gözlenmeyebilir (Abbott, 2022). Bu nedenlerle, iç yüzey rezorpsiyonunun varlığının teşhis etmesinin oldukça zor olması, klinisyenlerin bu konuda çok daha fazla bilgi sahibi olması gerekliliğini de gözler önüne sermektedir. Bununla birlikte, internal yüzey rezorpsiyonunun mevcut olabileceğini ve bunun internal inflamatuar rezorpsiyona yol açabileceğini bilmek oldukça önem kazanmaktadır (Patel, Kanagasingam ve Ford, 2009)

1.1.2.1.2. İnternal Enflamatuar Rezorpsiyon

İnternal enflamatuar rezorpsiyon; kök kanal duvarından başlayıp semente doğru ilerleyen dentin kaybıyla sonuçlanan inflamatuar bir süreç olarak tanımlanmaktadır (Abbott, 2022) (Şekil 1.4.). "Enflamatuvar" terimi, dentin kaybına yol açan enflamatuvar bir süreç olduğu ifade etmek için kullanılır.

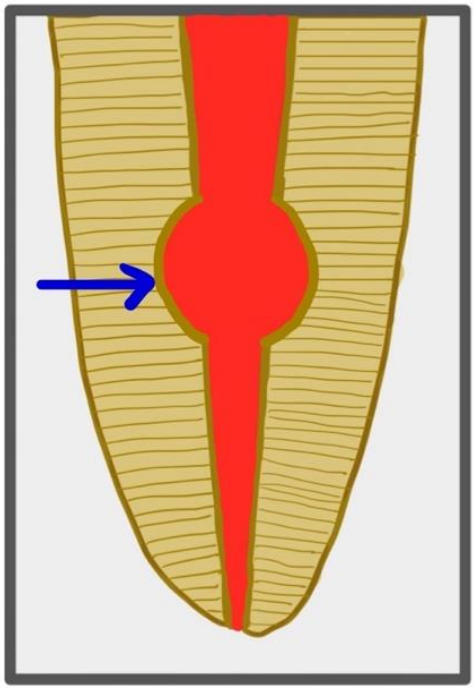

Şekil 1.4. İnternal Enflamatuar Rezorpsiyonunu gösteren şematik diyagram (Mavi ok, kök kanal duvarından başlayıp semente doğru ilerleyen dentin kaybını göstermektedir).

1.1.2.1.3. İnternal Yer değiştirme Rezorpsiyonu

İnternal yer değiştirme rezorpsiyonu; pulpa ve dentin dokusunun kemik doku ile yer değiştirmesi olarak tanımlanan ender görülen bir durumdur. İnternal rezorpsiyon, kök kanalı içinde ve kök kanal duvarlarından başlayarak semente doğru ilerlemektedir (Şekil 1.5.). "Yer değiştirme" terimi, pulpa ve dentin dokusunun kemik doku ile yer değiştirmesini ifade etmek için kullanılmaktadır**.**

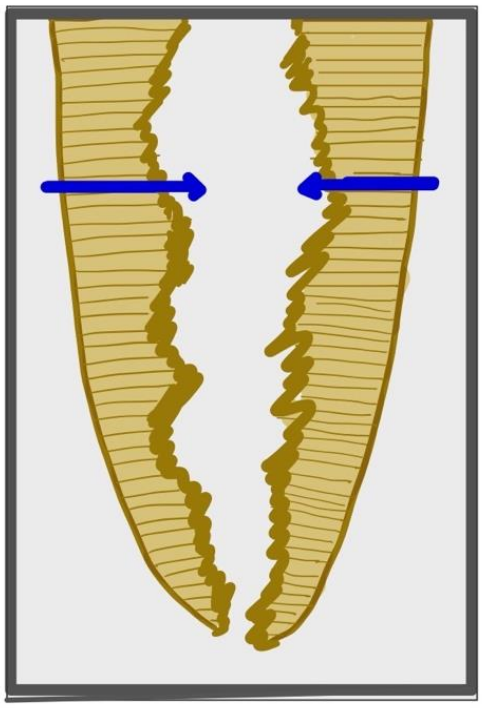

Şekil 1.5. İnternal Yerdeğiştirme Rezorpsiyonunu gösteren şematik diyagram (Mavi oklar, kemik benzeri görünümde olan, pulpa boşluğundaki düzensiz genişlemeyi göstermektedir).

1.1.2.2. Eksternal Kök Rezorpsiyonu

1.1.2.2.1. Eksternal Yüzey Rezorpsiyonu

Eksternal yüzey rezorpsiyonu; kök yüzeyindeki küçük alanları kapsayan, steril, geçici ve basıncın neden olduğu rezorpsiyon türüdür (Patel ve Ford, 2007). Sementin küçük rezorpsiyon alanları olarak tanımlanmakla birlikte rezorpsiyon alanları nadiren de dentine uzanabilir (Şekil 1.6) (Darcey ve Qualtrough, 2013). Eksternal kök rezorpsiyonları genellikle dişin sadece dış yüzeyini içerdiğinden, bu tip rezorpsiyonu tanımlamak için "Yüzey" terimi kullanılmaktadır (Abbott ve Lin, 2022).

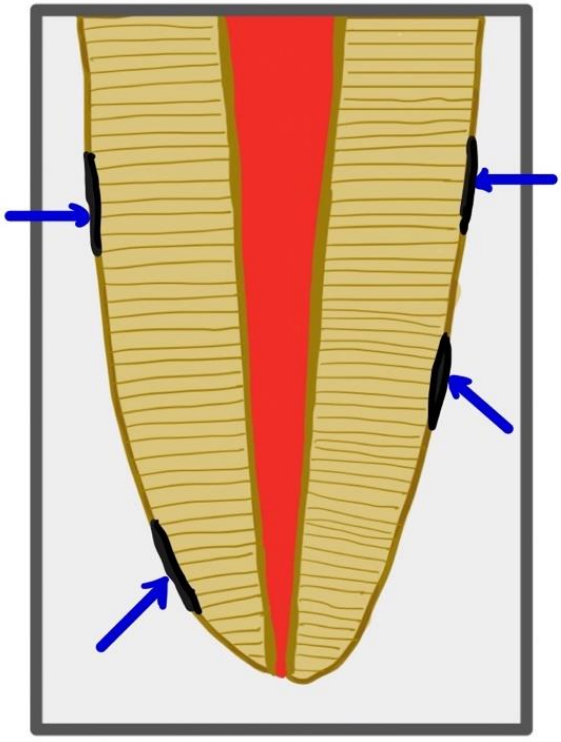

Şekil 1.6. Eksternal Yüzey Rezorpsiyonunu gösteren şematik diyagram (Mavi oklar, sementin küçük rezorpsiyon alanlarını ifade etmektedir).

Dişlerde görülen eksternal yüzey rezorpsiyonu, genellikle sementin ve/veya periodontal ligamentin ilgili kısmındaki lokalize bir yaralanmanın neden olduğu, kendi kendini sınırlayan bir süreci ifade etmektedir (Patel ve Ford, 2007). Yaralanmaların çoğu sadece anlık kısa süreli bir olay olduğundan, diş bakteri ile kontamine olmadığı sürece rezorptif süreç kalıcı olmayacaktır. Etiyolojik faktörün ortadan kaldırılması ve uygun koşulların sağlanmasıyla rezorpsiyon geri dönüştürülebilir ve bu sayede kök yüzeyi eski halini alabilmektedir (Andreasen, 1985; Patel ve Ford, 2007). Eksternal yüzey rezorpsiyonu, küçük bir yaralanmayı takiben iyileşme yanıtının bir parçası olarak kabul edilebilmektedir (Andreasen, 1985; Patel ve Ford, 2007; Heboyan ve ark., 2022).

Klinik olarak herhangi bir semptom veya klinik bulgu olmadığında eksternal yüzey rezorpsiyonu teshis edilememektedir (Gunraj, 1999; Abbott ve Lin, 2022). Rezorpsiyon alanı genellikle sementi içermekle birlikte nadirende dentini içerebilmektedir (Heboyan ve ark., 2022). Radyografik olarak, eksternal yüzey rezorpsiyonu, rezorptif patolojinin sığ doğasının bir sonucu olarak genellikle belirgin olmamaktadır. Yalnızca atipik yaygın olgularda radyografik olarak ortaya çıkabilmektedir. Tipik olarak teşhis, diş çekildikten sonra histolojik inceleme sırasında ortaya çıkmaktadır (Andreasen ve Hjørting-Hansen, 1966; Gunraj, 1999).

1.1.2.2.2. Eksternal Enflamatuar Rezorpsiyon

Dişte enfekte bir kök kanal sistemi ve travmatik bir yaralanma sonucu oluşan diş kökünün dış yüzeyide hasar (yani sement ve/veya periodontal ligamentte hasar) olduğunda eksternal enflamatuar rezorpsiyon meydana gelebilir (Şekil 1.7.). Enfekte pulpa ve periodonsiyumla ilişkili olan, travmatik rezorpsiyonların en agresif ve yıkıcı ilerleyen tipidir (Cohen, Burns ve Keiser, 1998; Patel ve Ford, 2007; Makedonas ve ark., 2012; Nayak ve Nayak, 2015). Çocuklarda, gelişmemiş diş köklerindeki geniş dentin tübülleri ve daha büyük pulpa dokusu nedeniyle, yetişkinlere oranla daha fazla eksternal enflamatuar rezorpsiyonu görüldüğü belirtilmektedir (Trope, 2002; Makedonas ve ark., 2012; Santos ve ark., 2018).

Rezorpsiyon alanlarının oluşumu ve büyümesi temelde pulpa dokusunun canlılığına bağlıdır (Trope, 2002). Eğer etkilenen dişin kan akımı bozulmamış ise rezorptif aktivite diş kök yüzeyinde sınırlı kalabilmektedir. Kök kanalları enfekte olduğunda ise bakteri endotoksinleri dentin tübülleri yoluyla rezorpsiyon alanına hareket edebilir ve bu da enflamasyonu şiddetlendirebilmektedir. Enfekte kök kanal sisteminin tedavi edilmediği durumlarda, devam eden enfeksiyon ile birlikte osteoklastik hücrelerin komşu kemiği rezorbe etmesi ile sonuçlanabilmektedir (Abbott, 2016). Bu durum enfeksiyonla ilişkili rezorpsiyon olarak ifade edilmektedir (Lauridsen ve ark., 2017)

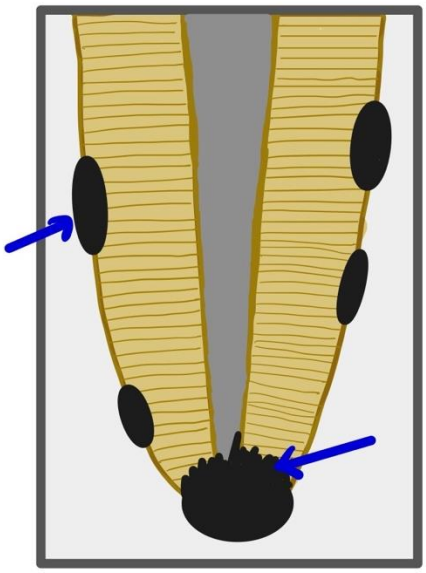

Şekil 1.7. Eksternal Enflamatuar Rezorpsiyonu gösteren şematik diyagram - oklar, rezorpsiyon alanlarını gösterir.

1.1.2.2.3. Eksternal Yer değiştirme Rezorpsiyonu

Eksternal replasman rezorpsiyonu; periodontal ligamentte meydana gelen şiddetli travma sonucu hücre canlılığının kaybı ve sementin ciddi oranda yaralanmasının neden olduğu bir rezorpsiyon türüdür (Patel ve Ford, 2007). Periodontal ligament hücrelerinin nekrozu ve periodontal doku kaybını takiben osteoklastik aktivitenin etkisi ile sement ve dentin rezorbe olmaktadır. Rezorbe olan

alanların yerinin kısa sürede alveol kemiği ile yer değiştirdiği bir süreç ortaya çıkmaktadır (Şekil 1.8) (Patel ve Ford, 2007; Makedonas ve ark., 2012). Bu durum diş ile alveol kemiği arasındaki periodontal bağın kaybı ile sonuçlanmaktadır.

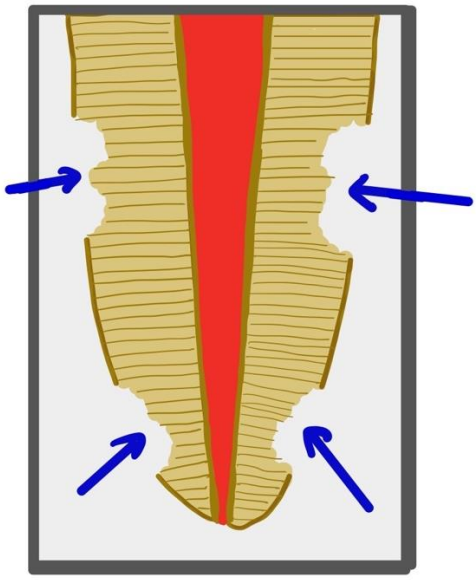

Şekil 1.8. Eksternal Yer Değiştirme Rezorpsiyonu Şematik diyagramı -oklar geniş eksternal yerdeğiştirme rezorpsiyon alanlarını göstermektedir.

1.1.3. Eksternal kök rezorpsiyon teşhisinde kullanılan radyografik yöntemler

Radyografi bu tip lezyonların tanısında önemli bir basamak olmaktadır. Lezyonun tam yerinin ve rezorbsiyon evresinin belirlenmesi tedavi planlamasını doğrudan etkileyebilmektedir. Erken teşhis ve tedavi prognozu olumlu yönde etkiler. Eksternal kök rezorpsiyonu teşhis ve tedavi edilmezse diş kaybına neden olabilir.

Kök rezorpsiyonlarının teşhisi dikkat gerektiren zor bir konudur (Abbott, 2016). Özellikle lezyon gelişiminin erken safhalarında çoğunlukla asemptomatik olduğundan sadece klinik muayene ile tanı konulması mümkün olmamaktadır. Rezorpsiyon olgularında radyolojik muayene ile klinik muayenenin birlikte yürütülmesi oldukça önemli bir husustur.

Kök rezorpsiyonlarını teşhis etmede farklı radyolojik yöntemler kullanılmaktadır. Literatürde 2B radyograflar ile 0,6 mm çapından veya 0,3 mm derinliğinden daha küçük boyuttaki kök rezorpsiyonlarının tespit edilemediğini bildiren çalışmalar mevcuttur (Kau ve ark., 2005; Suomalainen ve ark., 2007; Alqerban ve ark., 2011). KIBT ve mikro-BT gibi 3B görüntüleme yöntemlerinin sağladığı, süperpozisyonların engellenmesi ve daha iyi görünürlük gibi avantajları nedeniyle daha sık tercih edilmektedir (Tronstad, 1988; Ne, Witherspoon ve Gutmann, 1999; Lixia, Shushu ve Song, 2012).

Bazı araştırmacılar, dişlerin hacimsel ölçümleri için KIBT yönteminin doğruluğunun mikro-BT yöntemine benzer olduğunu ve KIBT'ın *in vivo* çalışmalarda EKR teşhisi için uygun bir yöntem olabileceğini öne sürmüşlerdir (Wang ve ark., 2011). 2011 yılında yapılan bu çalışma KIBT'ı EKR'yi saptamak için rutin olarak kullanılan radyografik tekniklerine göre daha iyi bir seçim olarak tanımlasa da, günümüzde hala KIBT'ın *in vivo* kök rezorpsiyonlarını saptama ve ölçme yeteneği hakkında kesin bir bilimsel kanıt henüz mevcut değildir (D'addazio ve ark., 2011; Kapila, Conley ve Harrell Jr, 2011; Talwar ve ark., 2016; Yi ve ark., 2017; Aung ve Myint, 2021; PradeepKumar ve ark., 2021). Literatürdeki bir dizi teşhis çalışması voksel boyutu, görüş alanı (FOV), miliamper, kilovoltaj, maruz kalma süresi gibi kriterlere göre KIBT'ın kök rezorpsiyonunu saptamadaki doğruluğunu, özgüllüğünü ve hassasiyetini değerlendirmiştir (Melo ve ark., 2017; Schröder ve ark., 2019; Kolsuz ve ark., 2022). EKR'nin yorumlanması için filtreler, yazılımlar gibi işleme araçları, bugün bile EKR teşhisi için kesin bir altın standart veya tek bir eşik kriteri olmadığını düşündürmektedir (Baena-de la Iglesia, Yañez-Vico ve Iglesias-Linares, 2023).

KIBT'ın rutin kullanımı önerilmemekle birlikte geleneksel radyografi kullanımının yetersiz kaldığı diş-alveol kemiği hasarları gibi durumlarda kullanım endikasyonu olduğu belirtilmektedir (Patel ve ark., 2018).

Çoğu zaman, KIBT hastalara verilen radyasyon dozunu en aza indirmek için maksimum çözünürlüklerinde kullanılmamaktadır (Melo ve ark., 2017). Günlük yaşamda, normal background radyasyonuna ortalama maruz kalma yılda yaklaşık 2400 μSv iken dental KIBT'ın maksimum etkili dozu 1073 μSv'dir (Baena-de la

Iglesia, Yañez-Vico ve Iglesias-Linares, 2023). Radyasyon kaynaklı kanser riski, dental radyolojide kullanılan etkili dozun her 1000 mSv artışında %5 artmaktadır (ICRP, 1990). KIBT uygulaması için doğru endikasyon konulması oldukça önemlidir. Ayrıca, çene ile tiroid bezi arasındaki mesafenin daha kısa olması nedeniyle, etkili dozda radyasyon kullanımının sonuçlarının çocuklarda yetişkinlere göre daha fazla olduğu bilinmektedir. Bu sadece yaşa bağlı bir etki değildir; kritik epigenetik popülasyondaki genom farklılıkları da dikkate alınmalıdır (Miousse ve ark., 2017; Wei ve ark., 2019).

Amerikan Ulusal Radyasyondan Korunma ve Ölçüm Komisyonu, Amerika Birleşik Devletleri'nde radyasyona maruz kalmanın kontrol edilebilir ana kaynağının tanısal görüntüleme testi olduğu gerçeğini yansıtan ALARA (as low as reasonably achievable/ makul olarak kabul edilebilir kadar düşük) kavramında bir değişiklik yaptı. Yeni konsept ALADA, "as low as diagnostically acceptable/ tanısal olarak kabul edilebilir kadar düşük" anlamına gelir. Bu yeni konseptin uygulanabilmesi için, ana hedefleri karşılamada gerekli maruz kalma ve radyasyon dozunun yanı sıra bir teşhis için en uygun görüntü kalitesini belirlemek üzere kanıta dayalı klinik deneylerin gerekli olduğu da belirtilen diğer konular arasındadır (Baena-de la Iglesia, Yañez-Vico ve Iglesias-Linares, 2023).

Doğal kök rezorpsiyonlu dişler üzerinde yapılan bir çalışmada; KIBT kullanarak 0,20 voksel boyutu göz önüne alındığında %60,8 hassasiyet ve %60 özgüllük ile 115-206 µSv (çocuk-yetişkin) doz radyasyon ile saptanabilecek en küçük EKR lezyonunun. yaklaşık 2,46-3,11 mm^3 olacağı belirtilmiştir (Schröder ve ark., 2019). Mümkün olan en yüksek çözünürlükle minimum boyuttaki EKR'yi teşhis etmek için gereken minimum radyasyon dozunun ne olduğunu göstermek için daha fazla randomize klinik araştırmaya ihtiyacımız vardır.

Eksternal kök rezorpsiyonunun *in vivo/in vitro* teşhisi için KIBT'ın özgüllüğünün ve duyarlılığının analiz edildiği ve yeni başlayan EKR lezyonlarının tespiti için KIBT'ın doğruluğunun değerlendirildiği bir derleme çalışmasında; radyasyon dozu ve kümülatif radyasyon riski konularına da özellikle değinilmiştir (Baena-de la Iglesia, Yañez-Vico ve Iglesias-Linares, 2023). Bu derleme çalışmasının

sonuçlarına göre; KIBT'ın eksternal kök rezorpsiyonunun teşhisi için en yüksek, en düşük duyarlılığı ve özgüllüğü sırasıyla %42-%98 ve %49,3-%96,3 iken EKR teşhisi için dental KIBT'ın minimum ve maksimum etkili dozları 34 µSv ve 1073 µSv'dir. EKR'nin teşhisi için KIBT'ın duyarlılığında ve özgüllüğünde geniş bir çeşitliliğin olması nedeniyle KIBT ile minimum boyutlardaki EKR'yi doğru bir şekilde teşhis etmek için gereken en düşük radyasyon dozunu netleştirmek için daha fazla çalışmaya ihtiyaç olduğu belirtilmiştir (Baena-de la Iglesia, Yañez-Vico ve Iglesias-Linares, 2023).

1.2. Eksternal Kök Rezorpsiyonu Çalışmalarında Kullanılan Mekanik Ve Kimyasal Rezorpsiyon Metodları

Birçok yazar, hem intraoral radyografik hem de konik ışınlı bilgisayarlı tomografi incelemelerinin tanı kapasitesinin değerlendirilmesi için mekanik simülasyon prensibini kullanarak kavitelerin çaplarında ve derinliklerinde küçük değişiklikler yapmışlardır (Stephanopoulos, Mikrogeorgis ve Lyroudia, 2011; Dalili ve ark., 2012; Neves ve ark., 2012).

Kimyasal olarak eksternal rezorpsiyonun simüle edildiği bir çalışmada, lezyon boyutları daha büyük (3 mm) ve sadece apikal kök üçte birini içerecek şekilde simüle edilmiştir(Melo ve ark., 2017).

Simüle edilmiş dental rezorpsiyonlar için yakın zamanda geliştirilen yeni bir metodolojide, rezorpsiyon sürecini daha yakından simüle etmek amacıyla asit dekalsifikasyonunu yani, daha fazla düzensiz yüzey elde edilen yöntemleri kullanılmaktadır (Vieira ve ark., 2020). Bu çalışmada EKR simülasyonu, bir asit demineralizasyon işlemi kullanılarak gerçekleştirilmiştir. Bunun için dişler sadece bukkal kök yüzleri açık bırakılacak şekilde kısmen alçıya gömülmüştür. Dişler daha sonra üzerleri plastik bir plak ile kaplanarak vakumlu plastikleştirici içinde preslenmiştir. Böylece bukkal yüzeyler plastik bir plakla kaplanmıştır. Plak temizlendikten sonra 0,6, 1,2 ve 1,8 mm çapında silindirik frezler kullanılarak plakta delikler açılmış ve daha sonra plaklara ince bir tabaka kompozit rezin eklenerek

perforasyonlar önlenmiştir. Böylece kök yüzeyi sadece delikli bölgelerde asit etkisine maruz kalmıştır. Bu tez çalışsında da Silveira ve ark. tarafından geliştirilen asit demineralizasyon metodolojisi optimize edilerek kullanılmıştır (da Silveira ve ark., 2014).

Da Silveira ve ark. tarafından geliştirilen protokole bağlı asit demineralizasyon işlemi; her bir demineralizasyon döngüsü 12 saat boyunca %5 nitrik asit solüsyonu, 10 dakika boyunca %8 sodyum hipoklorit ve 12 saat boyunca %5 nitrik asit solüsyonundan oluşmaktadır (da Silveira ve ark., 2014).

Bir başka demineralizasyon protokolünün uygulandığı çalışmada ise 36 adet maksiller ve 36 adet mandibular insan kesici dişi kullanılmıştır. 10, 30 ve 60 dakikalık farklı uygulama periyotları ile %10'luk hidroklorik asit kullanılarak bukkal ve proksimal yüzeylerde eksternal rezorpsiyon kaviteleri oluşturulmuştur (Kolsuz ve ark., 2022).

Bu tez çalışmasında, EKR'nin rutin görüntüleme tetkiklerinde tanı konma olasılığı daha yüksek olduğundan ve EKR lezyonlarının gerçek klinik koşullarını daha yakından simüle eden bir çalışma tasarımı kullanılmıştır. Çalışmada rezorpsiyon alanları, gerçek EKR lezyonlarına daha çok benzeyen küçük, düzensiz sınırlı lezyonları simüle etmek için demineralize edici solüsyon kullanılarak kimyasal yolla elde edilmiştir.

1.3. Üç Boyutlu Yazıcılar

1.3.1. Üç Boyutlu Yazıcı Türleri

3B yazıcıların birçok farklı türü olmakla birlikte en sık kullanılan iki türü çalışmamız kapsamında ele alınmıştır.

1.3.1.1. Stereolitografi-SLA (Stereo Lithography Apparatus)

Bu yöntem ile yüksek hassasiyet ve çözünürlükte, yüzeyi düzgün polimer parçaları elde edilebilmektedir. Çeşitli malzemelerle üretim seçenekleri sunması, bu tekniğin birçok endüstride kullanılmasını sağlamaktadır. Taşımacılık, rekreasyon, sağlık ve tüketim malları gibi çeşitli endüstrilerde kullanılmaktadır. Bu yazıcı türünün çalışma prensibi; fotopolimer reçine tabakasının, lazerin belirli dalga boyu ve frekansı kullanılarak katman katman sertleştirilmesi esasına dayanmaktadır (Zou ve ark., 2018) (Şekil 1.9. A).

1.3.1.2. Eriyik Ekstrüzyon modeli – FDM (Fused Deposition Modelling)

3B yazıcı türleri arasında en çok tercih edilen tekniklerdendir. Bu teknikte, ekstrüder adı verilen bir baş bölüm ile erimiş termoplastik materyal katmanlar halinde bir yüzeye uygulanarak 3B model oluşturulmaktadır. Temel alarak baş bölümü ısı ile polimer malzemeleri eriterek katman katman yığma ve şekillendirme ile modeli oluşturmaktadır. Bu işlem için en çok kullanılan termoplastik malzemeler Polilaktik Asit (PLA) ve Akrilonitril Butadin Stiren (ABS)'dir (Veneziani ve ark., 2016) (Şekil 1.9. B)

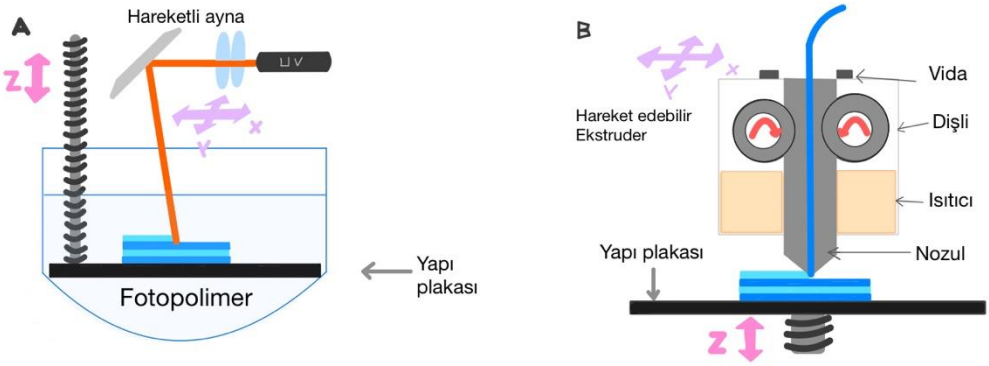

Şekil 1.9. 3B yazıcıların çalışma prensibi (A) Stereolitografi (SLA) ve (B) eriyik ekstrüzyonu esasına dayalı nozül esaslı birikim sistemleri (FDM) çalışma diagramı

1.3.2. Üç Boyutlu Yazıcılar Kullanılarak Elde Edilen Fantom Modeller

Üç boyutlu (3B) baskı teknolojisi, son birkaç yılda çeşitli antropomorfik fantomların üretimi için kullanılmakta ve bu tür yüksek kaliteli fantomlara olan talep günden güne giderek artan bir ilgi kazanmaktadır (Yea ve ark., 2017). 3B baskı teknolojisi fantomlara önceki geleneksel yöntemlere göre daha gerçekçi özellikler sunmaktadır. Ancak hala bu konunun keşfedilmesi gereken birçok yönü vardır. Bu yönlerden biri, mevcut 3B baskı yöntemlerinin ve radyolojik uygulamalar için özel oluşturulan yazılımların daha da geliştirilmesidir. 3B baskı işlemiyle doğrudan entegre edilen tıbbi görüntüler, daha yüksek doğrulukta ve gerçek anatomiye daha yakın sonuçlar sağlayacaktır. Uygun baskı malzemelerinin geliştirilmesi de bu alanda araştırılması gereken önemli çalışma başlıklarından birisidir. İnsan anatomisine uygun, tüm yumuşak ve kemik doku yelpazesini taklit edebilen ideal malzemelerin geliştirilmesi temel hedeftir (Zou ve ark., 2018).

Eklemeli imalat olarak da bilinen 3B baskı teknolojisin, tıp alanında da giderek artan bir kullanımı alanına sahip olmakla birlikte kısa sürede hızla gelişmektedir (Ngo ve ark., 2018; Aimar, Palermo ve Innocenti, 2019). Geleneksel makine yöntemlerinin aksine, otomatikleştirilmiş, uygun maliyetli ve yüksek hızlı prosedürleriyle birlikte kişiselleştirilmiş ürünlerin sağlanması bu yeni teknolojinin en büyük avantajlarındandır. Radyolojik olarak eşdeğer antropomorfik fantomlar, insan dokularının X-ışını özelliklerini yansıtmanın yanı sıra çeşitli tıbbi görüntüleme sistemlerini ve tekniklerini değerlendirmeyi de mümkün kılmaktadır. Bu yönleri sayesinde antropomorfik fantomlar çok sayıda uygulama için değerli bir araç olabilmektedir. Tıbbi görüntüleme cihazlarının ayar optimizasyonu (Frandon ve ark., 2022) doz doğrulama (Robinson ve ark., 2016; Alssabbagh, Abdulmanap ve Zainon, 2017; Goodall ve ark., 2021), kalite güvencesi (Ehler ve ark., 2014; Gear ve ark., 2016; Madamesila, McGeachy, Barajas, ve ark., 2016), ve ameliyat planlaması (Kettenbach ve ark., 2014; Shin, Ukimura ve Gill, 2016) ve kanser teşhisi ve görüntüleme teknikleri optimizasyonu (Gear ve ark., 2016; Bliznakova, 2020; Holmes ve ark., 2020; Dukov ve ark., 2021; Dukov ve ark., 2022) gibi pek çok çalışma alanı için bir fantom kullanılabilir.

Radyolojide kullanılan geleneksel fantomların yapımında, sınırlı doğrulukta sonuçlar veren ve pahalı bir yöntem olan akrilik veya seramik malzemeler kullanılmaktadır. 3B baskı teknolojisinin ortaya çıkması ve günden güne gelişmesi ile birlikte, fantomların önce insan morfolojisini ve şeklini taklit ederek (Ehler ve ark., 2014; Robinson ve ark., 2016; Holmes ve ark., 2020) ve daha sonra uygun HU (Hounsfield Unit- Hounsfield Birimi), elektron yoğunluklarını ve çeşitli dokuların zayıflama katsayılarını taklit etmesi sağlanan (Ehler ve ark., 2014; Gear ve ark., 2016; Robinson ve ark., 2016), insan morfolojisine yakın, gerçekçi özelliklere sahip fantomların elde edilebileceği gösterilmiştir. Bu gelişmelerin yanısıra mevcut 3B baskı teknolojilerinin ve ilgili malzemelerin daha fazla araştırılması gereken bir çok alanı mevcuttur.

Günümüzde de bu fantomlar popüler araştırma konuları arasında yer almakla birlikte, bugüne kadar birçok araştırmacı farklı 3B yazıcı türleri; (a) ışıkla sertleşen malzemelerin katılaşması (Leng ve ark., 2016; Solomon ve ark., 2016; Kim ve ark., 2017; Badal, Clark ve Ghammraoui, 2018; Hosny ve ark., 2018; Schopphoven ve ark., 2019)(b) eriyik malzemelerin biriktirilmesi (Madamesila, McGeachy, Barajas, ve ark., 2016; Okkalidis, Chatzigeorgiou ve Okkalides, 2018; Tino ve ark., 2021; Mei ve ark., 2022); (c) radyoopak mürekkeple kağıt bazlı fantomların basılması (Jahnke ve ark., 2017; Jahnke ve ark., 2019); (d) plastik tozu eritmek veya bağlamak: ((Hazelaar ve ark., 2018); ve (e) biyo-baskı (Dahal ve ark., 2018) üzerine çalışmalarda bulunmuşlardır. Ayrıca araştırmacılar birden fazla yaklaşımı birleştirmeyi (Hazelaar ve ark., 2018) ve ek olarak dış materyallerden de yararlanmayı (Hazelaar ve ark., 2018) düşünerek bu konulara çalışmalarında da yer vermişlerdir. Fantomu üretilecek olan canlı dokuların X-ışını özellikleri ile 3B baskı teknolojisi kullanılarak elde edilen, radyolojik olarak eşdeğerli olan antropomorfik fantomlarda kullanılan materyallerin doğası fantomu üretilecek olan canlı dokuların x-ışını özellikleri birbiri ile çok yakın ilişkilidir (Filippou ve Tsoumpas, 2018; McGarry ve ark., 2020; O'Reilly ve ark., 2020). Örneğin, malzemelerin katışlaşması tekniğini kullanan 3B yazıcılarda seçilebilecek materyal sadece polimerizasyon yapabilen malzemelerle sınırlıdır.

Son derece düşük ve yüksek elektron yoğunluklarının gerekli olduğu akciğer ve kemik gibi dokuların kopyalanması büyük bir zorluktur. Gelişen tüm teknolojiler ve yöntemler, hala günümüz de bu tür dokuların kopyalanmasına tam anlamıyla karşılık verememektedir (Vukicevic ve ark., 2017).

Son yıllarda, hastalar için hazırlanan kişiselleştirilmiş tıbbi materyallere ve tıbbi yaklaşımlara yönelik artan talep, esas olarak, tıpta dijital görüntüleme ve iletişim (DICOM) görüntülerine dayalı 3B baskılı ürünler üreterek karşılanmaktadır. Günümüzde genellikle, 3B anatomik bir modelin oluşturulma basamaklarının ilk aşamasında, DICOM görüntü serisi üzerindeki konturlar kullanılarak ilgili anatomi segmente edilir. Daha sonra elde edilen bu konturlardan gelen dış sınırlar bir 3B modele dönüştürülür. 3B baskı teknolojisinin türüne göre; baskı malzemeleri katman katman katılaştırılarak, biriktirilerek, eritilerek veya bağlanarak bir 3B modele dayalı anatomik fantomlar üretilir. Şu ana kadar, BT, KIBT, MR vb. gibi medikal

görüntüden, segmentasyon işlemi sonrasında elde edilen konturlerin dış sınırlarından elde edilen 3B modellerin oluşturulması, medikal uygulamalar için yeterli ve kabul edilebilir olarak görülmüştür (Shin, Ukimura ve Gill, 2016). Son yıllarda ise araştırmacılar; radyolojik olarak da doğal dokulara daha yakın görünümde çok daha ayrıntılı fantomlar üretmeyi amaçlamışlardır. Gerçek yapılara daha yakın fantomların yapılması, tıbbi görüntülerin piksel yoğunluğunun 3B baskı işlemiyle doğrudan ilişkilendirilmesini gerektirir. Daha önce bahsedildiği gibi seçilen anatomik alanın dış sınırları kadar bu alana dahil olan piksellerin yoğunluğunu da dikkate alınarak fantomun iç yapısının da geliştirilmesini gerektirir. Bu sayede radyolojik olarak da gerçeğe daha yakın 3B modeller elde edilebilir.

Görüntüleme fantomları, hastaları x ışınına maruz bırakmadan, görüntüleme cihazlarının test edilmesi ve optimizasyonu için yaygın olarak kullanılmaktadır. Bununla birlikte, ticari olarak temin edilebilen fantomlar genellikle basit, genel formlarda ve boyutlarda üretilir ve bu yüzden birçok hastanın klinik durumunun taklidi için yeterli olmamaktadır.

Fantomların yaygın kullanım alanlarından bir diğeri ise; tıbbi görüntüleme cihazlarının test edilmesi ve kalite güvencesi araştırmalarıdır (Jung ve ark., 2015; Wallace ve ark., 2015). Bunun yanında, ticari fantomların yapımında gerçekçi doku (radyo)yoğunluklarına sahip malzemeler kullanılsa da bu fantomlar genellikle gerçek hastalara çok benzemeyen basit, genel formlara ve boyutlara sahiptir. Bu da bir görüntüleme sisteminin performansını fantomlar üzerinden tahmin etmeyi zorlaştırır. Uygun fiyatlı 3B baskının, gelişen teknoloji ile birlikte giderek daha fazla kullanılabilir hale geleceği ve fantomları belirli klinik ve araştırma amaçlarına göre uyarlamak için yeni fırsatlar sunacağı düşünülmektedir (Madamesila, McGeachy, Barajas, ve ark., 2016; Javan ve Cho, 2017).

Radyoterapide tedavi uygulaması sırasında tümörün ve normal dokuların konumunun doğrulanması en önemli konulardan biridir. Çeşitli nedenlerle tümör konumunun doğrulaması zorlaşabilmektedir (Patel ve ark., 2015; van Sörnsen de Koste ve ark., 2015). Bu nedenle, farklı klinik senaryolarda doğru görüntüleme çözümleri tasarlamak için gerçek boyutu, anatomiyi ve doku yoğunluğunu taklit eden

hasta benzeri bir fantoma ihtiyaç duyulur. Görüntü alma parametrelerinin daha iyi optimizasyonu ve eşleşen yazılımın doğrulanmasında, 3B baskı tekniklerinin kullanımı mümkün olabilmektedir.

Dozimetre uygulamaları için kullanılan antropomorfik fantomlar, tıbbi radyasyon prosedürlerinden organ ve doku dozlarını ölçmek için kabul görmüş etkili bir yöntem olarak kullanılmaktadır (Luz ve ark., 2007; Hyer ve ark., 2010). Antropomorfik fantomlar, dozimetri çalışmalarında öncelikle insan vücudunun iyonlaştırıcı radyasyon emiliminin ve saçılımının simüle edilmesini sağlar (Luz ve ark., 2007). Günümüzde 3B baskı teknolojisi, klinik uygulamalar için antropomorfik fantomların üretilmesinde başarıyla kullanılmıştır (Carton ve ark., 2011; Lai ve ark., 2013).

Hoerner ve arkadaşlarının yapmış olduğu bir çalışmada; tanısal görüntüleme dozimetre çalışmalarında kullanılmak üzere, BT görüntü setlerinden elde edilen verilerle 3B yazıcı kullanarak kalıpların eldesi ve doku eşdeğeri maddeler ile doldurulması esasına dayanan, hamile-hasta antropomorfik fantomlarının inşası için bir yol haritası sunmuştur (Hoerner ve ark., 2018). Bu çalışmada; bir 3B yazıcıdan kalıp üretmenin, fantomları imal etmek için uygulanabilir bir yöntem olduğu sonucuna varılmakla birlikte, uygulanan yöntemin doğası gereği bir çok problemi de beraberinde getirmiştir (Hoerner ve ark., 2018). Fantomlar yüksek çözünürlükle oluşturulabilir ve özel doz ölçüm konumları ve dozimetre konumlandırmasına uyum sağlayabilir ancak bununla birlikte, pürüzsüz olmayan yüzeyler içeren kalıplar, homojenleştirilmiş yumuşak doku eşdeğeri ikame materyalin kalıptan çıkarılmasında büyük güçlüklere neden olabilmektedir. Kemik dokusu eşdeğeri ikame maddesinin kalıptan çıkarılması yumuşak dokuya göre nispeten daha kolay olsa da kemik malzemesi, dökümü zorlaştıran yüksek viskoziteye sahiptir (Hoerner ve ark., 2018).

Son yıllarda, radyoterapi alanında da 3B baskı kullanımı gündemde olup halihazırda birkaç 3B baskı materyali klinik uygulamalarda kullanılmaktadır (Burleson ve ark., 2015; Jung ve ark., 2015; Mayer ve ark., 2015; Madamesila, McGeachy, Barajas, ve ark., 2016; Arimura ve ark., 2017; Kamomae ve ark., 2017; Yea ve ark., 2017; Zhao ve ark., 2017; Filippou ve Tsoumpas, 2018; Kitamori ve ark.,

2019). 3B baskı tekniği, insan benzeri fantomlar yaratmak için kullanılmaktadır (Ehler ve ark., 2014; Alqahtani ve ark., 2017; Kamomae ve ark., 2017; Yea ve ark., 2017). Ehler ve ark. , baskı malzemesi olarak akrilonitril bütadien stiren (ABS) kullanarak kişisel bir 3B yazıcıda antropomorfik bir fantom yaratmanın uygulanabilirliğini değerlendirdiler (Ehler ve ark., 2014). Bununla birlikte, ABS plastiğini ekstrüde etmek için gereken aşırı ısı, soğuma sırasında plastiğin kabul edilemez derecede deformasyonuna neden oldu. Bu sebepten dolayı fantom %100 katı bir nesne olarak basılamadı ve onun yerine fantomun dış konturleri yazdırılarak içine modifiye edilmiş üniform bir karışım dolduruldu.

1.3.3. Üç Boyutlu Yazıcılardan Elde Edilen Fantom Modellerin Radyografik Özellikleri

Üç Boyutlu yazıcıların kullanımının artması, bu alanda araştırılması ve geliştirilmesi gereken pek çok konuyu da beraberinde getirmiştir. 3B baskının; fonksiyonel özelliklere sahip malzemeler olmaması, boyutsal stabilizasyon sorunları, artık monomer vb. birçok sınırlamaları mevcuttur (Chadwick ve Toto, 2001; Gear ve ark., 2016; Izzo ve ark., 2016; Vukicevic ve ark., 2017). Daha geniş bir özellik yelpazesine sahip materyallerin geliştirilmesine hâlâ ihtiyaç duyulmaktadır. 3B baskı sistemlerinde radyopasitenin geliştirilmesi, tıbbi uygulamalar için oldukça önemli bir konudur. Radyopasitenin ayarlanabilirliği; tıbbi cihazlar, implantlar, dental protezler vb. pek çok materyalin radyografiler üzerindeki görünürlüğünün iyileşmesini sağlayabilecektir. Ayrıca, ayarlanabilir radyoopasite gerçekçi fantomların ve kalibrasyon yardımcılarının üretilmesini sağlamak gibi birçok avantajıda beraberinde getirecektir.

Radyopaklık, Hounsfield birimleri (HU) cinsinden ölçülür (Broder J 2011). Havanın -1000 HU değerine ve suyun 0 HU değerine sahip olduğu bu ölçü biriminde; yumuşak doku +40 HU ile +100 HU arasında suya yakın radyoopasiteye sahipken, kemik +200 HU ila +1000 HU'nun üzerinde bir radyopasiteye sahiptir (Broder J 2011).

X-ışını enerjilerinin spektrumu, tüpün voltajı (kV), filtrenin bileşimi, filtrasyon kalınlığı ve anot açısı gibi faktörlere bağlıdır. X-ışını ile ekspoz sırasında, operatör tüp voltajı (kV), filtre türü gibi parametreleri değiştirebilir. Bu değişiklikler HU'da değişikliklere neden olur, ancak radyograf üzerindeki genel görüntü gösterimi üzerinde önemli bir etkiye neden olmaz. İnsan ve hayvan dokuları birbirine yakın bir kompozisyonla görülürler. Yumuşak doku, genel olarak, atom numarası düşük, yoğunluğu suyun yoğunluğuna yakın olan elementlerden oluşurken kemik gibi sert dokular yumuşak dokuların tam tersi bir kompozisyona sahiptirler. Herhangi bir doku eşdeğeri radyolojik fantom, kemik, kas ve yumuşak doku gibi simüle edilmek istendiği dokularla aynı özelliklere sahip olmalıdır. Piyasada bulunan fantomların çoğunun iç yapısı homojendir. Bu malzemelerdeki kontrast homojenliği, insan dokularında bulunan heterojeniteyi taklit etmede yetersiz kalmaktadır (Anwari ve ark., 2020).

Literatürde FDM malzemeleri için BT numarası minimum -188,0 HU ile maksimum 189,1 HU arasında ve SLA malzemeleri için -15,8 HU ile 167,3 HU arasında değiştiği rapor edilmektedir (Jusufbegović ve ark., 2022).

3B baskı teknolojisinde radyopasitenin ayarlanmasındaki en önemli hususlardan biri ise baskı materyalleridir. 3B baskı materyalleri arasında büyük yer tutan polimerler, doğası gereği radyolüsenttirler. X- ışının geçişine izin vererek, radyograflarda yumuşak dokulara benzer bir görünüm olan soluk koyu gri gölgeler olarak görülürler (Chadwick ve Toto, 2001). Radyopak, radyografik olarak opak olan bir yapıyı ifade ederken radyolusent ise, radyografik olarak yarı saydam olan bir yapıyı ifade etmektedir. Radyografik görüntüleme tekniklerinde görüntülerin oluşturulmasında radyoopasite farklılıklarından yararlanılır. 3B yazdırılabilir materyallerde optimum opasitenin sağlanması, görünürlüğü iyileştirerek sağlık alanında birçok avantajı da beraberinde getirecektir.

Görüntülenmek istenen objeden geçen X-ışınları, objenin atomlarıyla etkileşir ve dijital sensör ya da filme çarparak görüntü oluşumu sağlanır. X-ışın demetinin yoğunluğu objeden geçerken azalır ve obje atomları tarafından absorbe olur (White S., 2018). Kemik ve benzeri yüksek yoğunluklu yapıların x-ışını fotonlarını absorbe etme olasılığı daha fazla iken, yumuşak dokular gibi daha az yoğun yapıların X-ışını

fotonlarının geçişine izin verme olasılığı daha yüksektir. Radyolojik görüntü oluşumuna en yüksek katkısı olan atenüasyon tipi fotoelektrik absorbsiyonda; gelen X-ışını fotonu objedeki bir atomun iç yörüngesindeki bir elektronla etkileşerek iyonize olur (White S., 2018). Bu fotoelektrik etkileşimin sıklığı, absorbe edici maddenin atom numarasının küpüyle doğrudan değişebilmektedir. Kompakt kemiğin etkin atom numarası (Z=13,8), yumuşak dokununkinden (Z=7,4) büyük olduğu için daha yoğun elektron bulutuna sahiptir (White S., 2018). Yoğun elektron bulutu sayesinde x-ışınlarının daha fazla zayıflamasına neden olarak radyograflarda daha radyopak bir görüntü oluşturur. X-ışını fotonlarının absorbsiyonunda, dokular arasındaki atom numarası çeşitliliği nedeniyle, farklı yoğunluktaki dokuların farklı optik densitelerinin oluşması sayesinde radyografilerde birbirinden ayırt edilebilmektedirler (White S., 2018).

Altın (Z=79) ve iyot (Z=53) gibi yüksek atom numarasına sahip elementler radyopak görünümdedirler. 3B yazıcılarda baskı materyali olarak kullanılan polimerler ise genellikle karbon (Z=6) ve hidrojen (Z=1) gibi düşük atom numaralarına sahip elementler içerir. Düşük elektron bulutu yoğunlukları nedeniyle de radyolüsenttirler. Bu sebepten dolayı 3B baskı materyallerinin çoğunun X-ışını altında görünmemesi önemli bir kullanım sınırlamasını da beraberinde getirmektedir (Chadwick ve Toto, 2001). Radyopak 3B baskı, gerçekçi bir fantom üzerinde ameliyat öncesi planlama ve cerrahi kılavuzlar oluşturmak için idealdir (Auricchio ve Marconi, 2016; Giannopoulos ve ark., 2016; Vukicevic ve ark., 2017). Gelişmiş fantomlar sayesinde; hastanın anatomisine ve değişen radyolojik özelliklerine uyum sağlayarak hasta için risk oluşturmadan prosedürlerin daha iyi planlanmasına olanak sunulur (Edmonds ve ark., 1982; Li ve ark., 2003; Izzo ve ark., 2016).

Daniel F. ve arkadaşlarının 3B baskılardaki yoğunluk belirsizlikleri üzerine yapmış olduğu bir çalışmaya göre optimum sonuçlar için, her 3B yazdırılan nesnenin BT görüntüsü alınmalı ve fiziksel yoğunluğu ölçülmelidir. Her nesnenin BT görüntüsünü almanın bir başka avantajı, basılı nesne boyunca yoğunluğun ve HU homojenliğinin gözden geçirilmesine olanak sağlamasıdır. Sonuç olarak, belirli koşullar altında hastaya özel fantomlar veya radyoterapi cihazları oluşturmak için çeşitli 3B basılı materyallerin güvenle kullanılabileceğini söylemektedirler. Spesifik

olarak, her malzeme ve baskı işlemi, hem HU değerlerindeki hem de yoğunluklardaki yayılma için dikkatli bir şekilde tanımlanmalıdır. 3B basılı malzemeler hakkında zayıf varsayımlar yapıldığında, %90 izodoz pozisyonundaki hataların 1 cm kadar büyük olabileceğini belirtmektedirler (Craft ve ark., 2018).

Kemik ve gri madde yapıları içeren bir 3B beyin fantomu yapımında, CT tabanlı görüntülemede kemiği simüle etmek için kemik eşdeğeri bir K_2HP0_4 çözeltisi kullanılmıştır (Iida ve ark., 2013). Bu çözelti, kemik veya hidroksilapatit (HA) ile benzer foton absorpsiyon katsayısı değerlerine sahip olduğu için BT tabanlı görüntülemeye uygun bulunmuştur (Iida ve ark., 2013). Bu nedenle çalışmada, beynin şeffaf poliepoksit modelini doldurmak için kullanılmıştır.

Başka bir araştırmacı grubu, ultrason görüntülemesine uygun kemik fantomu oluşturulmasında; değişen kürleme süreleri ve sıcaklıklara maruz bırakılan, farklı viskoziteye sahip bir epoksi reçinesi ve alümina tozu karışımı kullanmıştır (Wydra ve Maev, 2013).

Son zamanlarda, radyoopak nesneler oluşturmak için çeşitli 3B baskı teknolojileri kullanılmaktadır. Jahnke ve arkadaşları, BT verilerinden elde edilen radyoopak fantomları oluşturmak için bir standart mürekkep püskürtmeli nokta vuruşlu bir yazıcı kullanmışlardır (Jahnke ve ark., 2017). Yazıcı, potasyum iyodür çözeltisiyle doldurularak kağıt katmanlarını 1 cm kalınlığında yazdırılmıştır. Daha sonra bu kağıtlar bir araya getirerek üç boyutlu fantomlar oluşturulmuştur (Jahnke ve ark., 2017). Bu fantom tipi, iyotun tanısal X ışını enerji aralığında bir K-kenarına (33.2 keV) sahip olması nedeniyle, yalnızca küme halinde akciğer, kemik ve yumuşak dokuyu radyoopasitesini taklit etmektedir (örneğin, Hounsfield Birimi (HU) değerlerinde) (Jahnke ve ark., 2017). Bu durum, fantomun Hounsfield Birimi (HU) değerlerinde farklı dokuların özelliklerini doğru bir şekilde temsil edemediği anlamına gelmektedir.

Eklemeli üretim-Radyoterapi fantomları ilerleyen araştırmalarla birlikte, hasta tedavisini iyileştirmek için doğru ve güvenilir fantomlar geliştirmede önemli fırsatlar sağlamaktadır.

PolyJet yazıcıları, sıvı fotopolimer katmanlarını ultraviyole ışıkla kürleyerek katmanlar halinde inşa eder. Bu yazıcılar, yumuşak doku CT fantomları oluşturmak için özellikle uygundur. PolyJet yazıcıları, yalnızca üreticinin polimerlerini kullanabilirken, bu polimerler radyoopak değildir. Bu nedenle, PolyJet yazıcıları ile üretilen CT fantomları, yalnızca yumuşak dokuları simüle etmek için kullanılabilir.

Mayer ve ark., PolyJet yazıcılı bir hastanın BT taramasından oluşturulan radyasyon tedavisi için bir göğüs fantomu önermiştir (Mayer ve ark., 2015). Kiarashi ve ark. mamografi ve tomosentez ekipmanının değerlendirilmesi için antropomorfik göğüs fantomlarının geliştirilmesinde bir PolyJet yazıcıyı üretim aracı olarak kullanmışlardır (Kiarashi ve ark., 2015).

PolyJet yazıcıların kullanıldığı bir diğer çalışmada, zirkonyum oksit (ZrO_2) nanoparçacıkları içeren, 3 boyutlu yazdırılabilir ultraviyole (UV) kürlenebilir bir reçine geliştirilmiştir. %5 ZrO_2 yüksek parçalayıcılı bir karıştırıcı kullanılarak bir baz reçine içinde dağıtılmıştır (Shannon ve ark., 2020). Çalışmada radyoopak kemikler içeren bir el modeli ve bir dizi radyoopak özellik gösteren bir test bloğu 3B yazdırılarak radyoopasite özellikleri değerlendirilmiştir. Bu çalışmadan elde edilen radyoopak mürekkeple basılan kemikler, gerçek kemikten bekleneceği gibi daha kalın bölgelerde daha yüksek radyopasite göstermiştir ancak heterojeniteyi sağlamak ve radyopasitenin değiştirilebilirliği konularına ekstra değinilmemiştir (Shannon ve ark., 2020). Bu çalışmanın bir sınırlaması, ZrO_2 katkılı mürekkebin kullanılmasının neden olduğu yazdırma sırasında bazı püskürtme uçlarının tıkanmasıdır. Bu 3B yazıcı tekniğinin doğası gereği püskürtme uçları çoğu zaman tıkanabilmektedir. Bu da hem düzlemsel olmayan katmanlara hem de değişen radyopasiteye neden olabilmektedir (Shannon ve ark., 2020).

BT rekonstrüksiyon algoritmalarını karşılaştırmak için Solomon ve ark. tarafından BT görüntülerinden elde edilen parametrelere sahip bir doku modeline dayalı bir PolyJet 3B baskılı karaciğer doku fantomu geliştirilmiştir (Solomon ve ark., 2016). Fantomun yapısı, gerçek bir karaciğerin anatomik özelliklerini yansıtmakta ve farklı yoğunluklara sahip dokulara sahipti. Ancak fantomla ilgili bir sınırlama, mevcut ticari yazıcı malzemeleri için sınırlı sayıda atenüasyon değerlerinin olmasıdır. Diğer bir sınırlama ise, kontrast dolu damarların eksikliğidir. Bu, kontrastlı BT görüntüleme için önemli bir özellik teşkil etmektedir. Sonuç olarak, Solomon ve arkadaşları tarafından geliştirilen fantom, BT rekonstrüksiyon algoritmalarını karşılaştırmak için değerli bir araçtır. Bununla birlikte, mevcut ticari yazıcı malzemeleri için sınırlı sayıda atenüasyon değeri ve kontrast dolu damarların olmaması gibi bazı sınırlamaları mevcuttur (Solomon ve ark., 2016).

FDM 3B yazıcılar, eritilebilen, bir başlıktan ekstrüde edilen ve tekrardan hızla soğuyup sertleşebilen katı bir filament kullanır. Bu yazıcılar, uzamsal çözünürlükleri (< 1.0 mm) ve hem sistemin hem de yazıcı malzemesinin düşük maliyeti nedeniyle potansiyel olarak çekici bir seçenektir. Ne yazık ki, bu yazıcılar için artan sayıda malzeme mevcut olmasına rağmen, radyopasiteye rutin olarak özel bir ilgi gösterilmemektedir. Bu yazıcılarda kullanılan en yaygın iki malzeme olan polilaktik asit (PLA) ve akrilonitril bütadien stiren (ABS), sudan daha düşük radyoopasiteye sahiptir (Veneziani ve ark., 2016). Ceh ve ark. Bizmut ve ABS kombinasyonlarından oluşan üçüncü bir tarafça üretilen filamentleri kullanarak; bir FDM yazıcıda hem radyoopak 3B kemik fantomlarını hem de x ışını koruyucu ekipmanını basarak bu sınırlamayı aşmayı başardılar (Ceh ve ark., 2017). Bu çalışmada yaygın olarak kullanılan bir polimer olan ABS'nin uygun bir yumuşak doku kopyası olduğu söylenmektedir. Kemiği taklit etmek için, ticari olarak temin edilebilen bizmut aşılanmış bir filament ABS ile seyreltildi, bu da filament radyodansitesini ayarlama ve BT altında bir kemik mimetik malzeme üretme yeteneğini gösterdi. ABS ve bizmut aşılı ABS'yi birleştirerek, istenen BT görüntüleme özelliklerine sahip bir nazokraniyal fantom üretildi. Bizmutun 90.5 keV'de bir K-kenarına sahip olması ve bu nedenle belirli X-ışını enerjilerinde doku özelliklerini taklit etmemesi, bunun yerine yalnızca toplamda zayıflama olması dikkat çekicidir (Ceh ve ark., 2017). Ek olarak, radyopasitenin ayarlanabilirliği, bu ABS-bizmut filamentlerinin, BT görüntüleme

sırasında görselleştirilmesi kolay olan iğneler, plakalar veya vidalar gibi implante edilebilir 3 boyutlu materyallerin yazdırılması için kullanılmasını mümkün kılar.

Madamesila ve ark. radyoterapi kalite güvence uygulamalarında kullanılmak üzere düşük yoğunluklu fantomlar üretmek için bir FDM yazıcı ve (ticari olarak mevcut) yüksek etkili polistiren filament kullanmıştır (Madamesila, McGeachy, Villarreal Barajas, ve ark., 2016). Atenüasyondaki farklılıklar, bir nesnenin yazıcı malzemesiyle dolu olan iç hacminin yüzdesini kontrol eden, geri kalanı hava içeren 3B yazıcının dolgu yüzdesi parametresi kullanılarak elde edilmiştir. Bu teknik için ortalama zayıflama değerleri 0 ile -800 HU arasında değişmektedir. PLA kullanılarak benzer bir çalışma Oh ve ark. tarafından yapılmıştır (Oh ve ark., 2017). Bu çalışmada dolgu değeri %5 ile %100 arasında değişirken ortalama HU değeri -926,8 ile + 36,7 arasında değişerek güçlü bir doğrusal ilişki sergilemektedir (Oh ve ark., 2017).

Hamedani ve arkadaşları, embolizasyon planlaması için kullanılan prostat arterinin ameliyat öncesi BT taramalarının optimizasyonu için 3B baskılı fantomlar geliştirdi (Hamedani ve ark., 2018). Araştırmacılar akrilonitril bütadien stiren (ABS) topakları, baryum sülfat ile katkılayarak 3B baskıya uygun filamentler ürettiler. Radyopasiteyi değerlendirmek için silindir fantomları, kompozisyonlarını ve boyutsal doğruluğunu değerlendirmek için de küçük çaplı ağaç fantomları oluşturdular. Araştırmacılar ayrıca, yazıcının kortikal kemik kalınlığı ve süngerimsi kemik atenüasyonu üzerindeki kontrolünü değerlendirmek için klinik BT görüntüleri kullanılarak bir yarım pelvis fantomu oluşturdular. Eklenen baryum sülfat (ağırlıkça %0-10) ve radyoopasite (-31 ila 1454 HU) arasında doğrusal bir ilişki (R = 0.998) gözlenmiştir. Fantomdaki kortikal kemiğin maksimum HU değerleri, BT görüntüsünün yeniden yapılandırılmasının bir sonucu olarak filamentinkinden daha düşük olarak bulunmuştur. Yazıcının dolgu parametresi kullanılarak daha düşük HU değerlerine sahip süngerimsi kemik bölgelerinin oluşturulmasında başarılı olmuştur. Araştırmacılar, BT verilerinden elde edilen boyutsal olarak doğru radyopak nesneleri yazdırmak için kullanılabilen, çok çeşitli zayıflama değerlerinde öngörülebilir radyopasiteye sahip FDM 3B yazıcı filamentlerini güvenilir bir şekilde oluşturmanın mümkün olduğu sonucuna varılmıştır (Hamedani ve ark., 2018).

Gelişmiş teknolojilerin kullanılmasına rağmen, bu yöntemler karmaşık kalır ve sınırlı sayıda farklı malzeme ile Hounsfield birimlerini birleştirme ilkesine dayanır. Bu nedenle, ortaya çıkan fantomlar, insan vücudunda mevcut olan Hounsfield birimlerinin ve anatomik heterojenliğin tam aralığını yeniden üretememektedir.

Çalışmamızda fantom modellerin radyopasitesinin ayarlanmasında, literatürde daha önce uygulanmış ve başarılı sonuçların bildirildiği metodlar kullanılmıştır. Kortikal kemiğin radyopasitesinin sağlanmasında; 3B baskı materyalinin içine opasite arttırıcı materyallerin eklendiği metodlar, trabeküler kemik yapı için ise 3B yazıcıdan elde edilen içi boş 3B kemik modelin içinin doldurulduğu bir metod kullanılmıştır (Niebuhr ve ark., 2016; Shannon ve ark., 2020).

1.3.3.1. Üç Boyutlu Modellerde Radyopasite Arttırıcı Olarak Kullanılan Malzemeler

Radyoopak özelliklere sahip 3B fantomlar tıp eğitiminin gelişiminde de büyük faydalar sağlamaya adaydır (Laing ve ark., 2018). Parçalı kırık gibi karmaşık yaralanmaların tıbbi görüntülemelerinden elde edilen modellerin, eğitim amacıyla bir kopyalarının elde edilmesinde 3B yazıcılar kullanılabilir.

Daha gerçekçi 3B fantomların üretiminde, baskı malzemelerinin her biri, vücuttaki farklı dokularınkine karşılık gelen farklı radyopasitelere göre değiştirilebilir olmalıdır (Filippou ve Tsoumpas, 2018). Radyopak 3B model elde edimi için farklı baskı yöntemlerini kullanan çalışmalar mevcuttur (Izzo ve ark., 2016; Jahnke ve ark., 2017; Boyer ve ark., 2018; Hamedani ve ark., 2018; Jahnke ve ark., 2019; Shannon ve ark., 2020)

PolyJet 3B baskı teknolojisi kullanılarak yapılan fantomların büyük çoğunluğu, görsel olarak doğru olsada gerçekçi radyopasitelere sahip değillerdir (Izzo ve ark., 2016; Niebuhr ve ark., 2016). PolyJet 3B baskı teknolojisinde radyopak bir mürekkebin olmaması nedeniyle araştırmacılar çalışmalarında 3B fantomların radyopasitesini geliştirmeyi hedeflemişlerdir (Izzo ve ark., 2016; Niebuhr ve ark.,

2016; Shannon ve ark., 2020). Bu amaç doğrultusunda yapılan bir çalışmada; zirkonyum oksit (ZrO_2) nanoparçacıkları içeren, 3B yazdırılabilir ultraviyole (UV) kürlenebilir bir reçine geliştirilmiştir (Shannon ve ark., 2020). Radyoopak kemikler içeren bir el modeli ile radyoopak özellik gösteren test bloğu PolyJet 3B baskı teknolojisi kullanılarak başarıyla yazdırılmıştır. 2020 yılında yapılan bu çalışma; PolyJet 3B baskı teknolojisinde radyoopak bir mürekkebin ilk kez geliştirilerek kullanıldığı öncü niteliğinde bir çalışmadır (Shannon ve ark., 2020). Araştırmacılar tarafından Zirkonyum oksitin (ZrO_2) radyopak katkı maddesi seçilme nedeni; daha önce dental uygulamalarda restorasyonlar ve sabit bölümlü protezler için kullanılmış radyoopak ve biyouyumlu bir materyal olması olarak açıklanmaktadır (Taira ve ark., 1993; Attar, Tam ve McComb, 2003; Atsu ve ark., 2006; Fonseca ve ark., 2006; Pekkan ve ark., 2011; Guerreiro-Tanomaru ve ark., 2012; Bona, Pecho ve Alessandretti, 2015; Pekkan, 2016) .

Son yıllarda, içeriğine yüksek Z-değeri elementi eklenen yeni malzemeler geliştirmeye yönelik çalışmalar popüler bir araştırma alanı haline gelmiştir. Kortikal kemik gibi yüksek radyopasiteli yapıların FDM teknolojisi ile taklit edilmesinde, ABS filamentlerine araştırmacılar tarafından $BaSO_4$, $CaCO_3$, Bi_2O_3 ve $CaTiO_3$ gibi ekstra içerikler eklenmektedir (Hamedani ve ark., 2018; Price ve ark., 2020; Darling ve ark., 2022).

1.4.Yapay Zeka

Yapay zeka (AI), bilgisayar bilimi ve mühendisliğinin bir dalıdır. AI, makinelerin öğrenebilmeleri, akıl yürütebilmeleri ve karmaşık görevleri yerine getirebilmeleri için tasarlanmış sistemler geliştirmeye odaklanır.

Bilgisayarların veri işleme hızının artması, internete erişimin kolaylaşması ve sağlık alanında yapay zeka uygulamaları için büyük miktarda verinin mevcut olması, hem sosyal yaşamda hem de diş hekimliğinde dijital dönüşümü hızlandıran faktörlerden bazılarıdır. (Joda ve ark., 2020) AI makinelerin öğrenebilmesi, akıl

yürütebilmesi ve karmaşık görevleri yerine getirebilmesi için tasarlanmış sistemlerin geliştirilmesi ile ilgilenir.

AI Bilim Dalı aslında Bilgisayar Bilimleri veya Bilgisayar Mühendisliği altındaki bir bilim dalı olmakla birlikte bu bilim dalının alt bilim dalları ise sembolik veya makine öğrenmedir. Makine öğreniminin alt bilim dalları ise; derin öğrenme ve istatistiksel öğrenmedir. Makine öğrenimi, bilgisayar modellerinin deneyimlerden öğrenerek performanslarını artırma yeteneğini inceleyen bir alandır. Bu modeller, açık talimatlar olmadan veri kümelerinden öğrenerek, belirli görevleri yerine getirmek için daha iyi hale gelmektedir. Bu nedenle makine öğrenimi, tahminlerde bulunmak veya kararlar almak için örnek verilere ihtiyaç duyar (Bishop ve ark. 2006). Makine öğrenimi, birçok farklı alanda kullanılmaktadır. Örneğin, sağlık sektöründe, makine öğrenimi, hastaları daha iyi teşhis etmek ve tedavi etmek için kullanılmaktadır. Finans sektöründe, makine öğrenimi, riskleri daha iyi yönetmek ve yatırımları daha iyi değerlendirmek için kullanılmaktadır. Üretim sektöründe, makine öğrenimi, verimliliği artırmak ve hata oranlarını azaltmak için kullanılmaktadır. Savunma sektöründe, makine öğrenimi, tehditleri daha iyi tespit etmek ve engellemek için kullanılmaktadır.

AI, bilgisayar teknolojilerindeki gelişmelere paralel olarak hızla gelişmiştir. Bilgisayarların işlem gücü arttıkça, AI sistemleri daha karmaşık ve yetenekli hale gelmektedir. AI sistemleri, büyük miktarda veriden öğrenerek ve kendi başlarına karar alarak, insan zekasını taklit edebilmektedir.

Son yıllarda, diş hekimliğinde yapay zeka (AI) uygulamaları yaygınlaşmıştır. Bu uygulamalar, çürük teşhisi, çeşitli patolojilerin tespiti, ortodontik tedavilerin planlanması, robotik cerrahi ile dental implant yapımı gibi farklı alanlarda kullanılmaktadır. (Lee ve ark.,2018). Özellikle görüntü işleme yöntemleriyle olan uyumu sayesinde dental radyoloji çalışmaları ön plandadır. Radyolojik görüntüler üzerinde yapılan güncel çalışmalara; dişlerin sınıflandırılması ve segmentasyonu, diş hastalıklarının belirlenmesi, dişeti hastalıklarının tespiti ve risk gruplarının değerlendirilmesi, anatomik yapıların otomatik işaretlenmesi ve sefalometrik analizlerin yapılması, çene radyografilerinde tespit edilebilen osteoporoz gibi bazı

hastalıkların teşhisi gibi uygulamalar örnek olarak verilebilmektedir (Hwang ve ark. 2019) Bu çalışmalar, diş hekimliğindeki tanı ve tedavi sürecini iyileştirerek, hastaların daha iyi sonuçlar elde etmesine yardımcı olmaktadır.

1.4.1. Derin Öğrenme Ve Evrişimli Sinir Ağları

Makine öğrenimi (ML), bilgisayarların deneyimlerden öğrenerek performanslarını artırma yeteneğini inceleyen bir yapay zeka dalıdır. Bu modeller, açık talimatlar olmadan veri kümelerinden öğrenerek, belirli görevleri yerine getirmek için daha iyi hale gelebilmektedir. Makine öğrenimi, bir hedef tanımlayarak ve ona ulaşmak için ayarlanabilir işlevlerini optimize edebilen bir yapay zeka türüdür. Bu süreç, bir makine öğrenimi algoritmasının rastgele örneklere maruz kalmasıyla başlar. Algoritma daha sonra "ayarlanabilirler" doğru cevaba doğru kademeli olarak ayarlanmasıyla deneyim kazanır ve yeni görüntülere uygulayabileceği kalıpları tanımlar. Makine öğrenimi temelde, bir yetişkinin bir çocuğa birkaç kedi fotoğrafı göstermesine benzer ve sonunda çocuk yeni görüntülerde bir kediyi tanıma ile ilgili kalıpları öğrenir (James ve ark. 2013). Makine öğrenimi algoritmaları, eğitildiklerinde aynı şeyi yaparlar. Örneğin, bir makine öğrenimi algoritmasına köpek ve kedi fotoğrafları gösterilirse, sonunda köpek ve kedileri ayırt etmek için kalıplar öğrenecektir. Bu kalıplar, algoritmanın yeni görüntülerde köpek ve kedileri tanımlamasına izin verir.

Derin öğrenme (DL), makine öğreniminin (ML) bir alt dalıdır. DL sistemleri, yalnızca bir modeli değil, aynı zamanda birbiri üzerine inşa edilen şekillendirilebilir modellerin bir hiyerarşisini de öğrenmeyi hedefler. Bu, DL sistemlerinin ML sistemlerinden daha karmaşık ve güçlü hale gelmesini sağlar. Derin öğrenme sistemleri, düz, "sığ" sistemlerden çok daha güçlüdür çünkü desenleri birleştirerek çalışırlar. Örneğin, bir çocuk, tek bir desen eşleştirme adımında bir kediyi tanımlamaz. Bunun yerine, çocuk önce nesnenin kenarlarını görür ve bunları belirli bir gruplama yaparak gözler, burun ve kulaklar gibi basit şekiller halinde tanımlar. Bu basit şekiller daha sonra, baş, gövde ve bacak gibi daha büyük gruplar halinde birleştirilir. Bu büyük gruplar da, bir bütün olarak kediyi tanımlar (Goodfellow ve ark.,2016). Derin öğrenme sistemleri de aynı şekilde çalışır. Bir derin öğrenme sistemi, büyük miktarda veri

üzerinde eğitilir ve bu verilerden desenleri öğrenir. Bu desenleri daha sonra, yeni verilere uygulamak için kullanır. Örneğin, bir derin öğrenme sistemi, köpek ve kedi fotoğrafları üzerinde eğitilebilir. Bu sistem, köpek ve kedilerin özelliklerini öğrenir ve bu bilgileri, yeni fotoğraflarda köpek ve kedileri tanımlamak için kullanır.

DL sistemleri, büyük miktarda veriye ihtiyaç duyar. Bu veriler, genellikle görüntüler, sesler veya metinler gibi verilerdir. DL sistemleri, bu verileri kullanarak, verilerdeki kalıpları öğrenmek ve bunları yeni verilere uygulamak için bir ağ oluştururlar. DL sistemleri, birçok farklı alanda kullanılmaktadır. Örneğin, görüntü tanıma, ses tanıma, doğal dil işleme ve yapay zeka gibi alanlarda kullanılmaktadır. DL sistemleri, bu alanlarda insan performansına yaklaşan sonuçlar elde edebilmektedir.

Yapay sinir ağları (YSA); insan beyninden ilham alan ve matematiksel modeller olan yapay nöronlardan oluşan, popüler bir makine öğrenimi türüdür. Bu nöronlar, birbirlerine bağlantılar ile bağlanır ve bu bağlantılar, bir ağ oluşturur. (Nichols, Herbert Chan ve Baker, 2019; Schwendicke, Samek ve Krois, 2020). YSA, insan beyninin öğrenme ve karar verme yeteneklerini taklit etmek için tasarlanmıştır. YSA'ların eğitilmesi tıpkı insan zekasında olduğu gibi örneklerle olur (Arslan ve İnce, 1993). YSA, birçok farklı alanda kullanılmaktadır. Örneğin, görüntü tanıma, ses tanıma, doğal dil işleme ve yapay zeka gibi alanlarda kullanılmaktadır. YSA, bu alanlarda insan performansına yaklaşan sonuçlar elde edebilmektedir.

YSA, büyük miktarda veriye ihtiyaç duyar ve bu verileri kullanarak, verilerdeki kalıpları öğrenmek ve bunları yeni verilere uygulamak için bir ağ oluşturur (Ağyar, 2015).

YSA'ları; örnekler üzerinden bilgi toplayarak genelleme yapar ve daha önce karşılaşılmamış örnekler üzerinde önceki örneklerden elde edilen bilgileri kullanarak çalışmaktadır. YSA'ların, hız, problemleri çözebilmeyi öğrenebilmesi ve genelleyebilmesi, karmaşık problemleri yüksek başarı oranı ile kolaylıkla çözebilmesi gibi birçok avantajı mevcuttur. Bunun yanı sıra, işlem elemanlarının herhangi birinde hasar meydana geldiğinde tüm sistem işlevsiz kılmamakta ve analiz yeteneğinde ciddi

bir düşüşe neden olmamaktadır (Ergezer, Dikmen ve Özdemir, 2003; Bozüyük, 2005; Yasav, 2008).

Derin Öğrenme; makine öğreniminin bir alt türü olup görüntü yorumlayan yapay zeka sistemlerin çoğu derin öğrenme alt yapısını kullanmaktadır (Neri ve ark., 2019). Derin öğrenme, makine öğreniminden farklı olarak, ham verinin özelliklerini tanımlar ve özelliklerin olup olmamasına göre çıkarım yapar. Ön-işlem sürecine gerek duymaksızın sadece ham veriyi işleyerek tahminde bulunabilir. (Suzuki, 2017). Derin öğrenme modeli, YSA'larından daha karmaşık ve zor problemleri çözebilmesi (Brotchie, 2019), daha karmaşık ve büyük görüntüleri işleyebilmesi (Ağyar, 2015) için geliştirilmiştir.

Derin Öğrenme modeli YSA'larından katman sayısı yönüyle ayrılmaktadır (Murphy, 2012; Lee ve ark., 2017). Derin öğrenme daha çok sayıda gizli katmana sahip yapısı sayesinde, çıktıyı öğrendiği yeni bilgilerle beraber adım adım değiştirebilmektedir (Neri, de Souza ve Brady, 2019). Derin öğrenme algoritmaları, büyük miktarda veriye maruz bırakılarak eğitilir ve bu verilerden kalıpları öğrenir. Bu kalıpları daha sonra, yeni verilere uygulamak için kullanır.

YSA'larının daha gelişmiş hali olarak kabul edilen Evrişimli (Konvolüsyonlu) Sinir Ağı (ESA), derin öğrenme mimarilerinin en temel modeli olarak karşımıza çıkmaktadır (Srivastava ve ark., 2014). Evrişim (konvolüsyon) özel doğrusal bir işlem türü olan matematiksel bir tekniği ifade etmektedir (LeCun, Bengio ve Hinton, 2015; Goodfellow, Bengio ve Courville, 2016). Şekil 1.10.'da yapay zeka ile alt dallarının ilişkisi gösterilmiştir.

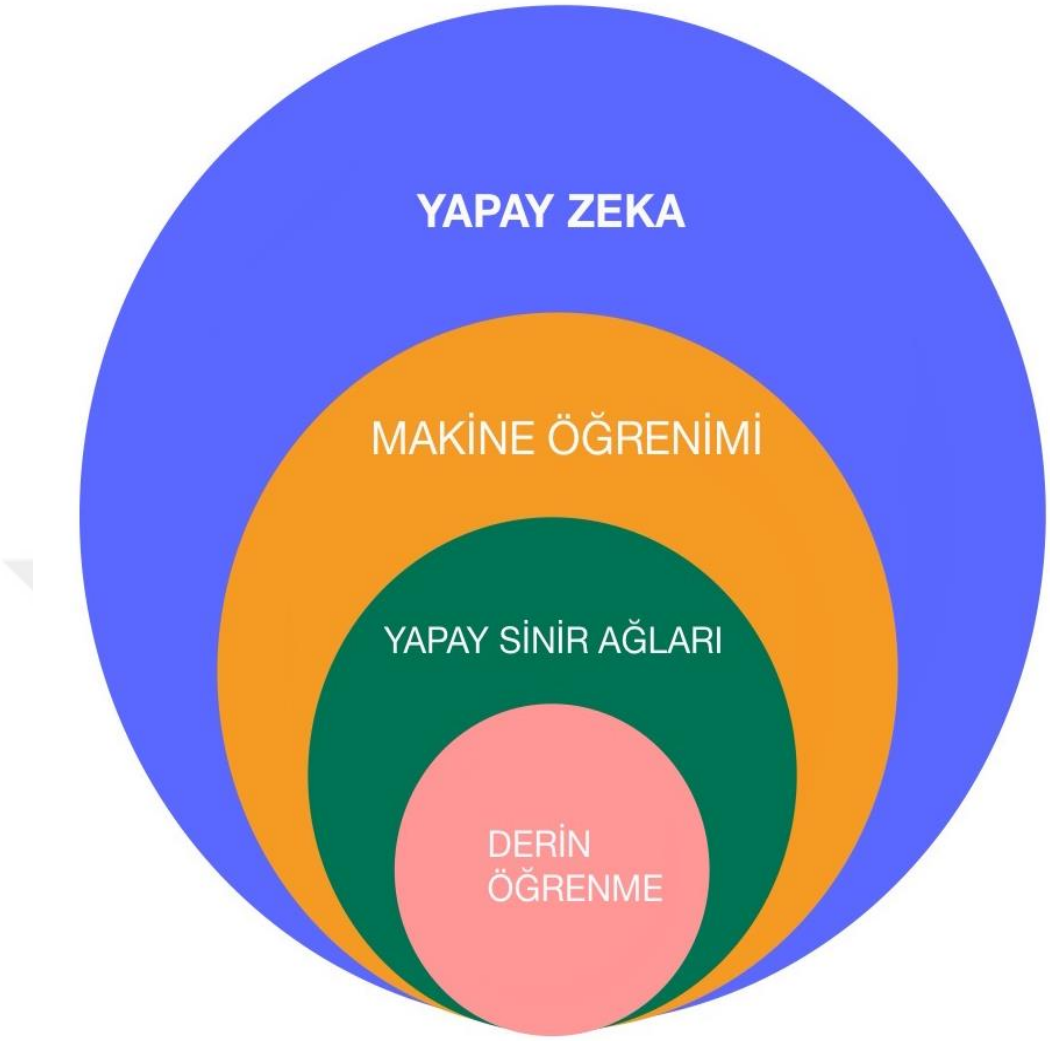

Şekil 1.10. Yapay zeka ile alt tekniklerinin ilişkisini temsil eden Venn diyagramı (Khanagar ve ark., 2021).

Derin ESA'lar, çok katmanlı YSA yapısı sayesinde daha büyük verileri işleyebilme kapasitesine sahiptir (Hwang ve ark., 2019). Yine Derin Öğrenme sahip olduğu çok katmanlı YSA yapısı sayesinde, görüntü verisi gibi karmaşık veri yapıları ve görüntünün makroskobik desenler gibi özellikleri yansıtabilir (Schwendicke, Samek ve Krois, 2020). Derin öğrenme başarısını etkileyen faktörlerden birinin yüklenen verilerin kalitesi ve miktarı olduğu gösterilmiştir (Luca ve ark., 2022).

Yapay zekada görüntü analizi için; sınıflandırma, segmentasyon ve nesne algılama olmak üzere üç farklı yöntem mevcuttur (Şekil 1. 11)(Minaee ve ark., 2021). Görüntüdeki bir öğenin hangi sınıfa ait olduğunun tahmin edilmesi sınıflandırma

yöntemini ifade etmektedir (Chollet, 2017; Yaji, Prasad ve Pai, 2019). Görüntüdeki bir yapının, diğer yapılardan ayrılması ve sınırlarıyla beraber hangi nesnenin parçası olduğunun belirtilmesi segmentasyon olarak adlandırılmaktadır (Chen ve ark., 2017; Yaji, Prasad ve Pai, 2019). Nesne Algılama ise görüntüdeki nesnelerin tespit edilmesi ve bir dikdörtgen içine alınmasıdır (Redmon ve Farhadi, 2017; Yaji, Prasad ve Pai, 2019)

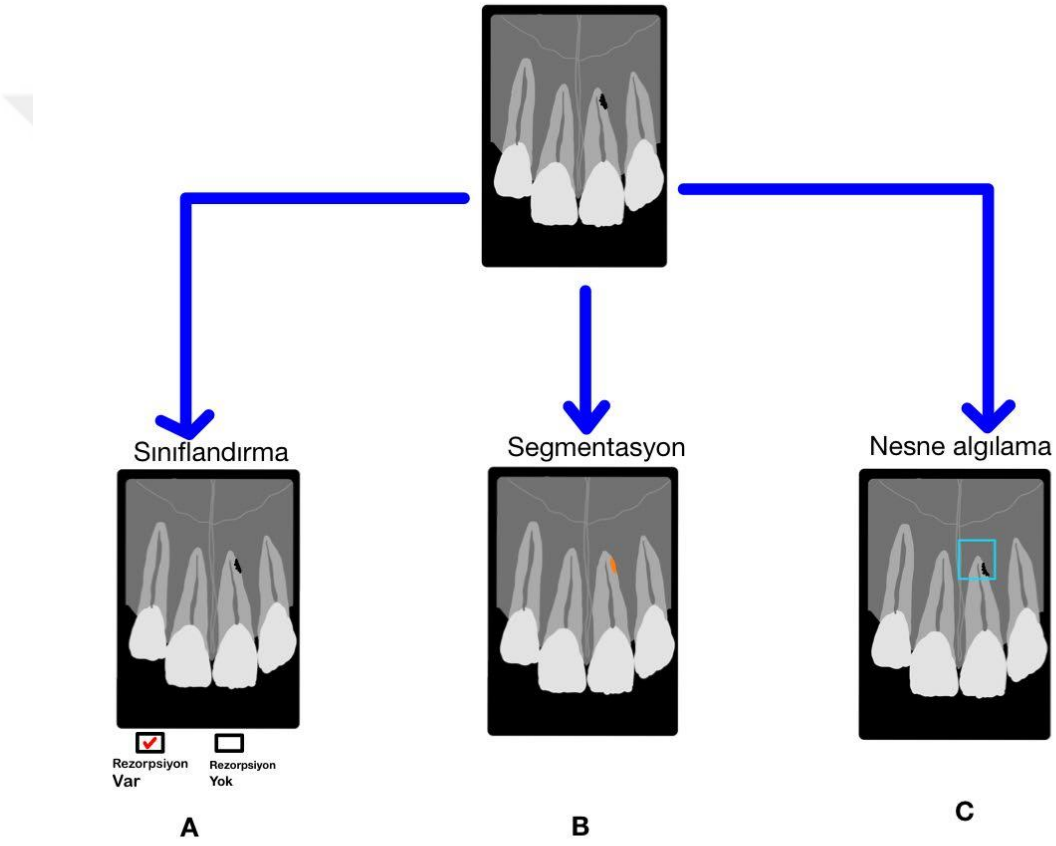

Şekil 1.11. Eksternal kök rezorpsiyonlarının yapay zeka ile tespitinin şematik gösterimi

A) Periapikal radyografide eksternal kök rezorpsiyonunun var/yok olarak sınıflandırılması şematize edilmiştir.
B) Periapikal radyografide eksternal kök rezorpsiyonunun segmentasyonu (turuncu ile işaretlenen alan) şematize edilmiştir.

C) Periapikal radyografide eksternal kök rezorpsiyonunun tespiti (mavi kutu) şematize edilmiştir.

1.4.1.1. YOLO (You Only Look Once) ve Yolov5 (You Only Look Once-Version5)

You Only Look Once (YOLO), çok katmanlı yapay sinir ağları (YSA) yapısına sahip olan oldukça hızlı bir nesne tanıma mimarisi olarak karşımıza çıkmaktadır. YOLO'nun açılımı Türkçede "Sadece bir kez bakarsın" anlamına gelmektedir. Adından da anlaşılacağı üzere algoritma oldukça hızlı olup amacı tek seferde nesneyi tespit edebilmektir (Redmon ve ark., 2016). Ayrıca YOLO hızlı olmasının yanı sıra bir diğer önemli özelliği ise küçük bir mimari yapıya sahip olmasıdır. Görüntünün sadece sinir ağına aktarılması nesnenin algılama için yeterli olduğundan bu durum mimariyi hızlı kılmaktadır. Ayrıca YOLO'nun güçlü bir genelleme yeteneğine sahip olduğu da belirtilmektedir (Jiang ve ark., 2022).

YOLO, 2015 yılında Joseph Redmon ve arkadaşları tarafından geliştirilmiştir. YOLO, görüntüyü tek bir adımda işleyen ve her bir piksel için olası nesneleri ve konumlarını tahmin eden bir algoritmadır. YOLO, geleneksel nesne tanıma algoritmalarından daha hızlıdır ve daha iyi doğruluk oranına sahiptir. YOLO, birçok farklı alanda kullanılmaktadır. Örneğin, YOLO, otonom sürüş, görüntü analizi ve güvenlik gibi alanlarda kullanılmaktadır. YOLO, bu alanlarda insan performansına yaklaşan sonuçlar elde edebilmektedir.

YOLOv5 modeli, önceki dört versiyondan farklı olarak ana kütüphane olarak PyTorch ve ana yazılım dili olarak ise Python kullanılmaktadır (Redmon ve Farhadi, 2018; Jocher ve ark., 2021). YOLOv5'in bu farklılıkları daha hızlı eğitimin yapılabilmesine zemin hazırlamaktadır (Jocher ve ark., 2021). YOLOv5'in son resmi güncellemesinde v.7.0 yayınlanmıştır. Bu güncellemede segmentasyon modelleri kullanıma sunulmuştur (Jocher ve ark., 2022). Çok katmanlı YSA yapısına sahiptir.

Genel olarak, YOLO; oldukça hızlı olması, yüksek doğruluk oranına sahipliği yeni verilere kolayca uyarlanabilir olması ve karmaşık problemleri çözebilmesi gibi birçok avantaja sahip güçlü bir nesne tanıma algoritmasıdır.

1.4.2. Yapay Zeka'nın Ağız Diş ve Çene Radyolojisindeki Kullanım Alanları

Gelişen teknolojilerle birlikte, ağız diş ve çene radyolojisi alanındaki konvansiyonel tekniklerin yerini, günden güne artan bir hızla dijital teknikler almaktadır. Dijital radyografi tekniğinde, X-ışınına maruz kalarak üretilen radyografik görüntüler dijital olarak kodlanmaktadır. Elde edilen kodlar kolayca hesaplama diline çevrilebilmektedir (Thrall ve ark. 2018). Bu dijitalleşme sürecinin hızlanmasıyla birlikte AI'nın diş hekimliğindeki gelişim ve değişimi büyük ölçüde artırmaktadır. Dental radyografi ile, rutin diş hekimliği uygulamaları sırasında teşhis, tedavi planlaması ve tedavi kontrolü gibi çeşitli amaçlarla alınan büyük bir sağlık verisi oluşmaktadır. Bu veri grubunun büyüklüğü ve çeşitliliği de AI geliştirme çalışmalarında kullanılmak üzere zengin bir kaynak sunabilmektedir.

Hastalardan alınan radyografiler, radyologlar tarafından değerlendirilir ve yorumlanır; ancak radyograflardaki bulguların değerlendirilme çoğu zaman subjektif ve zaman alıcı olabilmektedir. Geliştirilen AI algoritmaları sayesinde, çeşitli görüntüleme verileri kullanılarak, karmaşık modellerin otomatik olarak tanınması sağlanarak ve nicel analizleri yapılabilmektedir (Hosny ve ark. 2018). Bu sayede, hekimlerin radyolojik görüntülerde daha objektif ve tekrarlanabilir değerlendirmeler yapmasına yardımcı olabilmektedir.

Çenelerde görülen iyi huylu tümörlerin panoramik radyografilerde tespit edildiği bir çalışmada, uzman hekimlerle benzer doğrulukta tanı koyan bir algoritma geliştirmiştir (Poedjiastoeti,ve ark., (2018). Osteoporoz teşhisi için geliştirilen AI algoritmasının tespit ettiği radyografiler uzman hekimler ile karşılaştırıldığında osteoporozu mükemmel doğrulukta ayırt ettiği belirtilmiştir (Jae-Seo, ve ark. 2019). Periapikal lezyonların, KIBT görüntülerinde tespit etmeye yönelik oluşturulan AI algoritması ile, %92,8 doğrulukta teşhisi sağlanmıştır (Orhan ve ark. 2020).

Radyoloji alanında geliştirilen AI algoritmaları sayesinde, hem yanlış ve eksik teşhis oranı, hem de hekimlerin günlük iş yükünü azaltılabilir. Bu tez çalışmasında da benzer bir amaç benimseyerek kök rezorpsiyonlarının teşhisinde hekimlere yardımcı olabilecek bir AI algoritması geliştirilmesi hedeflenmiştir.

2. GEREÇ VE YÖNTEM

Bu tez çalışmasında, Helsinki Deklarasyonuna uyuldu ve Ankara Üniversitesi Diş Hekimliği Fakültesi Klinik Araştırmalar Etik Kurulu'ndan Etik Kurulunun 36290600 sayılı, 72 karar no'lu değerlendirme ile onay alındı (Ek 1)(Ek 2)(Ek 3).

2.1. Dişlerin Seçimi ve Kimyasal Eksternal Kök Rezorpsiyonu Hazırlanması

Yapılan G-Power 3.1. analizinde testin gücü 0,94 efekt büyüklüğü 0,5 olacak şekilde; ESA performansının eğitim örneklem büyüklüğüne bağlı olduğu (Samala ve ark., 2019) göz önünde bulundurularak hesaplandı, örneklem büyüklüğü her bir grup için 105 diş toplamda 210 diş olarak bulunmuştur (Şekil 2.1). Çalışmada oluşabilecek hata payına karşılık 105 olan diş sayısı 110 olarak belirlenmiştir. Rezorpsiyon biyolojik bir belirteç olup, rezorpsiyon varlığında standardizasyon sağlanması için dişlere, önceki bölümlerde ifade edilen kimyasal rezorpsiyon protokolü uygulanmıştır. KIBT görüntülerden elde edilen bulgular aracığıyla rezorpsiyon var ya da yok olarak belirlenerek, yapay zeka algoritmalarıyla bu iki grubun sınıflandırma doğruluğu hesaplanmıştır.

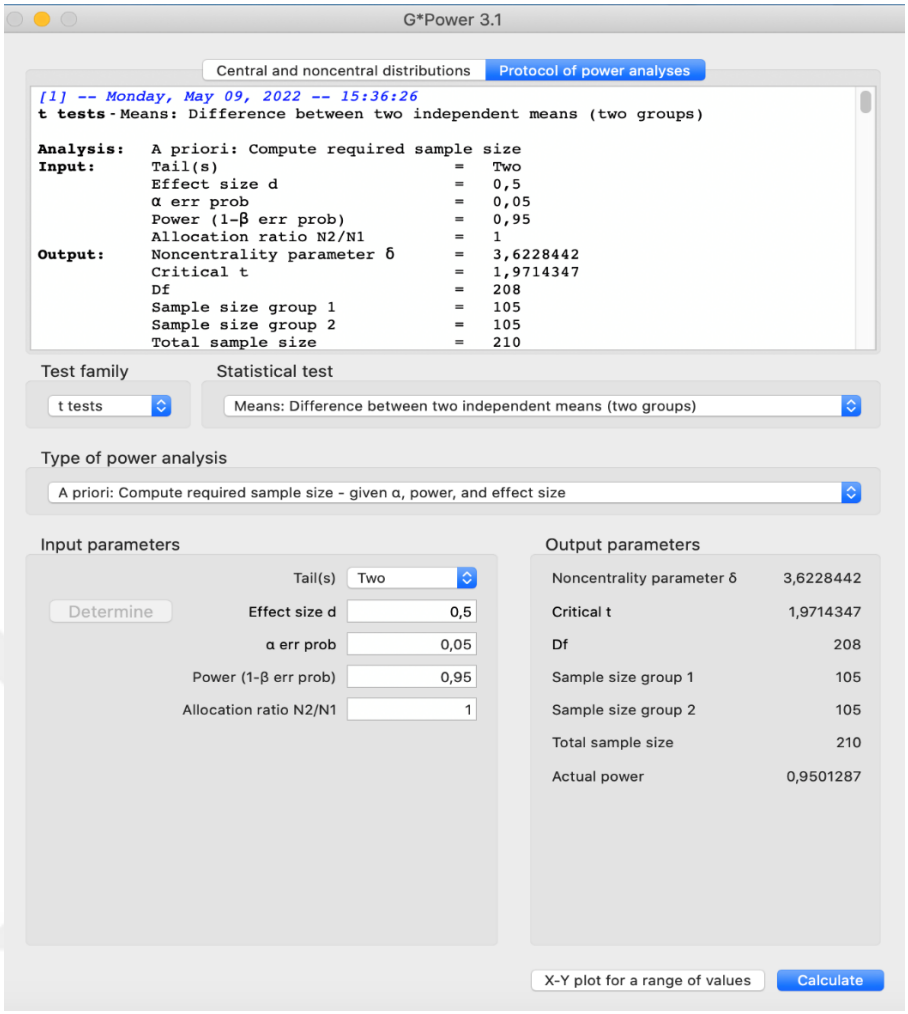

Şekil 2.1. G Power analizi ekran görüntüsü

Bu çalışmada Ankara Üniversitesi Diş Hekimliği Fakültesinde sağlıklı kök yapısına sahip ortodontik nedenlerle çekilen; belirlenen kriterlere uygun 110 adet diş kullanılmış olup 1. Grup rezorpsiyonsuz dişler için 110 dişin radyografik görüntüsü alınmıştır. Daha sonra yine aynı dişler kullanılarak rezorpsiyon protokolleri uygulanarak 2. Grup rezorpsiyonlu dişlerin görüntülenmesinde kullanılmıştır. Çalışmaya dahil edilen dişler iki maksillofasiyal radyolog tarafından aynı anda incelenmiştir.

Çekilmiş dişlerin araştırmaya dahil edilme kriterleri;

- Kök ve kanal konfigürasyonunda herhangi bir patoloji (eksternal ve internal rezorpsiyon, çatlak vb.) bulunmayan
- Apeks gelişimini tamamlamış
- Kanal tedavisi uygulanmamış
- Tek köklü

Ortodontik nedenlerle çekilmiş insan dişleri kullanılmıştır.

Çekilmiş dişlerin araştırmaya dahil edilmeme kriterleri;

- Kök kanal anatomisinin bozulmasına neden olan her türlü patoloji bulunan (kırık, çatlak, rezorpsiyon vb.)
- Apeks gelişimi tamamlanmamış
- Kök kanal tedavili
- Çok köklü

Dişler çalışmaya dahil edilmemiştir.

Dişlerde rezorpsiyon oluşturulması planlanan bölgeler için standardizasyon sağlanması amacıyla 2.38 mm çapında (Şekil 2.2) aparat her diş kökü için 1 adet olacak şekilde, diş köklerinin lateral (mesial-distal) yüzlerine konularak ilgili alanlar işaretlendi. Daha sonra kullanılan asitten etkilenmeyen 2 kat oje dişlerin belirlenen 2, 38 mm çapındaki yüzeyi hariç tüm yüzeylerine sürüldü. İlgili aparat tekrar diş yüzeyine konularak etrafı mum tabakayla kapatıldı (Şekil 2.3.). Bu sayede asitten etkilenmemesi istenen diş yüzeyleri muma gömüldü (Şekil 2.4.). Böylece rezorpsiyon oluşturulması planlanan bölge dışında dişin diğer kısımları asitten izole edilmiş ve demineralize edici çözelti ile etkileşime girecek olan köklerin kaplanmamış yüzeyi açığa çıkarılmıştır (Şekil 2.3.)(Şekil 2.5.). Demineralizasyon döngüsünde; 8 saat boyunca %40 nitrik asit solüsyonu, 10 dakika boyunca %8 sodyum hipoklorit ve daha sonra distile su ile yıkama prosedürü uygulanmıştır(da Silveira ve ark., 2014). Bu prosedür her diş için sadece 1 kere uygulanmıştır.



Şekil 2.2. 2.38 mm çapında standardizasyon aparatı (okla gösterilen bölge asit uygulama alanı)

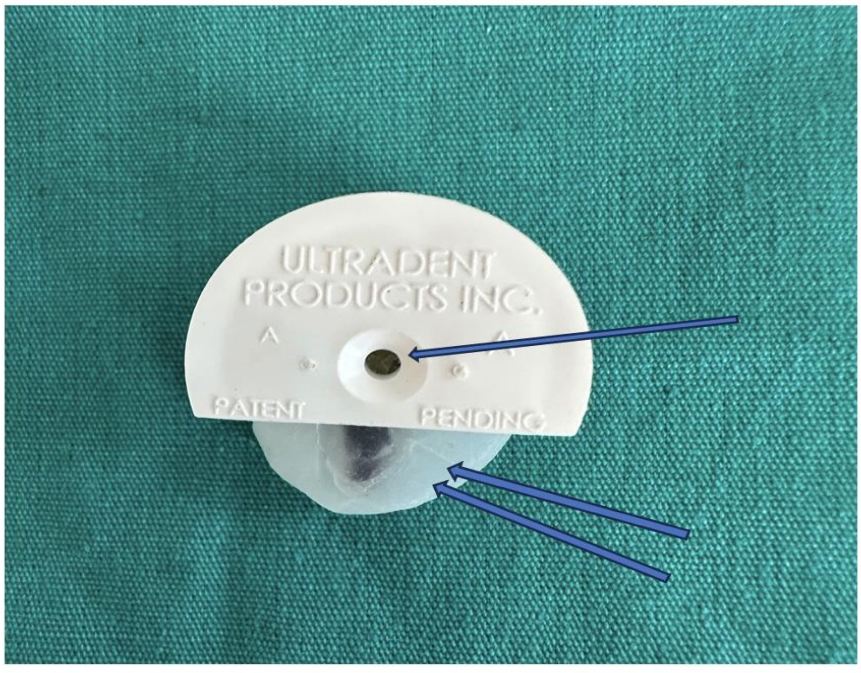

Şekil 2.3. Tek Okla işaretlenen bölge asit uygulama alanı. Çift okla işaretlenen alan muma gömülmüş diş örneği



Şekil 2.4. Mum tabakaya gömülmüş dişin demineralizasyon protokolünden sonraki görünümü



Şekil 2.5. Demineralizasyon uygulama protokolünden sonra premolar dişin mesial yüzeyinde izlenen rezorpsiyon alanı

2.2. 3 Boyutlu Fantom Modelin Tasarımı ve Radyopasitesinin Düzenlenmesi

Çalışmada radyopasite farklılıklarının; normal anatomiyi belirleme, başlangıç değişikliklerinin erken evrede saptanması ve patolojilerin teşhisi gibi konularda önemli bir indikatör olduğu, diğer vücut bölgelerine göre daha küçük bir hacimde çok detaylı bir incelemeyi gerektiren baş yüz bölgesine odaklanılmıştır. Farklı bölgelerinde geniş değer aralığına sahip radyopasiteleri içeren mandibular kemiği simüle ederek değiştirilebilir radyopasite sahip 3B fantom elde edilmesi amaçlanmıştır.

Spongiöz kemik (trabeküler), kortikal kemik tabakaları arasında kalan, çok sayıda küçük radyolüsent kemik iliği ceplerini çevreleyen ince radyoopak plakalar ve çubuklardan (trabeküller) oluşurlar (Şekil 2.6.). Hekimler, belirli bir bölgedeki trabeküler örüntüyü değerlendirmek için trabekülün dağılımını, boyutunu ve densitesini incelemelidir. Trabeküllerin densitesindeki değişiklikler patolojilerin erken evre bulgularından biri olabileceğinden 3B fantomların elde edilmesinde radyopasite değişiklikleri oldukça önemlidir.

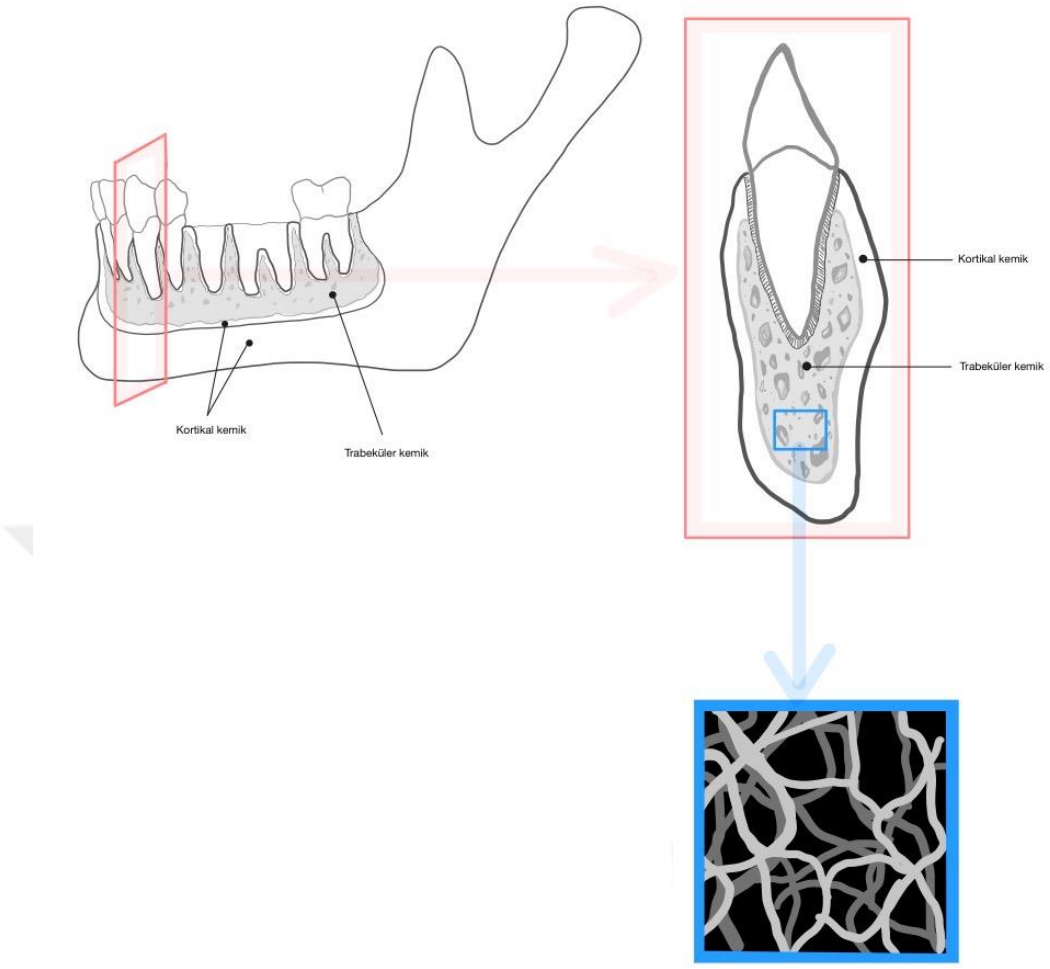

Şekil 2.6. Mandibula anterior bölgeden alınan çapraz kesit görüntüsünün büyütülmüş hali (kırmızı kutu), trabeküler yapı içindeki boşlukların büyütülmüş görünümü (mavi kutu)

Mandibula anterior bölgede trabeküller, maksilla anterior bölgeye göre daha kalın, daha az sayıda ve iri taneli bir örüntüye sahiptir. Buna bağlı olarak da kemik iliği boşlukları daha geniştir. Mandibula posterior bölgede kökler arasındaki trabeküller ve kemik iliği boşlukları mandibula anterior bölgeye göre daha geniştir. Bölgelere göre değişen bu farklı trabeküler örüntülerde değişen radyopasiteleri beraberinde getirmektedir. Bu çalışmada oluşturduğumuz fantom modelde bu bölgeler arası radyopasite farklılıklarını simüle etmek için öncelikle trabeküler kemiğin en küçük birimlerinden olan bu boşluklu yapıyı simüle etmek için içinde boşluklar olan bir küp model tasarlanmıştır (Şekil 2.7) (Şekil 2.8) (Şekil 2.9) (Şekil 2.10).



Şekil 2.7. Dijital ortamda test bloğu amacıyla hazırlanan küp model tasarımı (yan yüzey görünümü)



Şekil 2.8. Dijital ortamda test bloğu amacıyla hazırlanan küp model tasarımı (üst yüzey görünümü)



Şekil 2.9. Küp modelin basıldığı SLA türü Formlabs yazıcı



Şekil 2.10. 3B yazıcıdan yazdırılmış küp model

Diş soketini çepe çevre saran lamina dura görüntüsünün sağlanması için modelin dış kontür devamlılığı diş soketinde de devam ettirilerek ince bir kortikal kemik görüntüsü sağlanmıştır. Diş kökü ile lamina dura arasındaki radyolüsent bir aralık olan periodontal ligament aralığı görüntüsünün sağlanması için diş köklerinin çevresi mum tabaka ile kaplanmıştır (Şekil 2.11.).



Şekil 2.11. Premolar dişin tüm yüzeylerinin mum ile kaplanmış görünümü

Çekilmiş dişlerin modeldeki diş soketleri ile bire bir uyumunun ve diş kökü ile lamina dura arasındaki radyolüsent bir aralık olan periodontal ligament aralığı (PDL) görüntüsünün sağlanması için çekilmiş diş köklerinin çevresi mum tabaka ile kaplandı (Şekil 11). Mum tabaka ile kaplanan diş kökleri KIBT cihazında taranarak DICOM formatında 3 boyutlu görüntüleri elde edildi. Elde edilen veriler CTAn yazılım programına yüklenerek diş kökleri ile birebir uyumlu 3 boyutlu çene modeli tasarlandı (Şekil 2.12.)(Şekil2.13). Diş soketini çepe çevre saran lamina dura görüntüsünün sağlanması için modelin dış kontür devamlılığı diş soketinde de devam ettirilerek ince bir kortikal kemik görüntüsü sağlandı (Şekil 2.12.)(Şekil 2.13.)(Şekil 2.14)(Şekil 2.15). Trabeküler kemikteki septasyonların taklit edilebilmesi için modelin iç kısmına çok sayıda ara bölmeler eklendi (Şekil 2.16). Hazırlanan 3B model tasarımı Preform programında basıma hazırlanarak Formlabs marka yazıcı ile basılmıştır (Şekil

2.12.)(Şekil 2.13.) (Şekil 2.14.)(Şekil 2.15.)(Şekil 2.16.). Basılan modeldeki diş soketlerine hazırlanan dişler yerleştirilmiştir (Şekil 2.17.)(Şekil 2.18.).

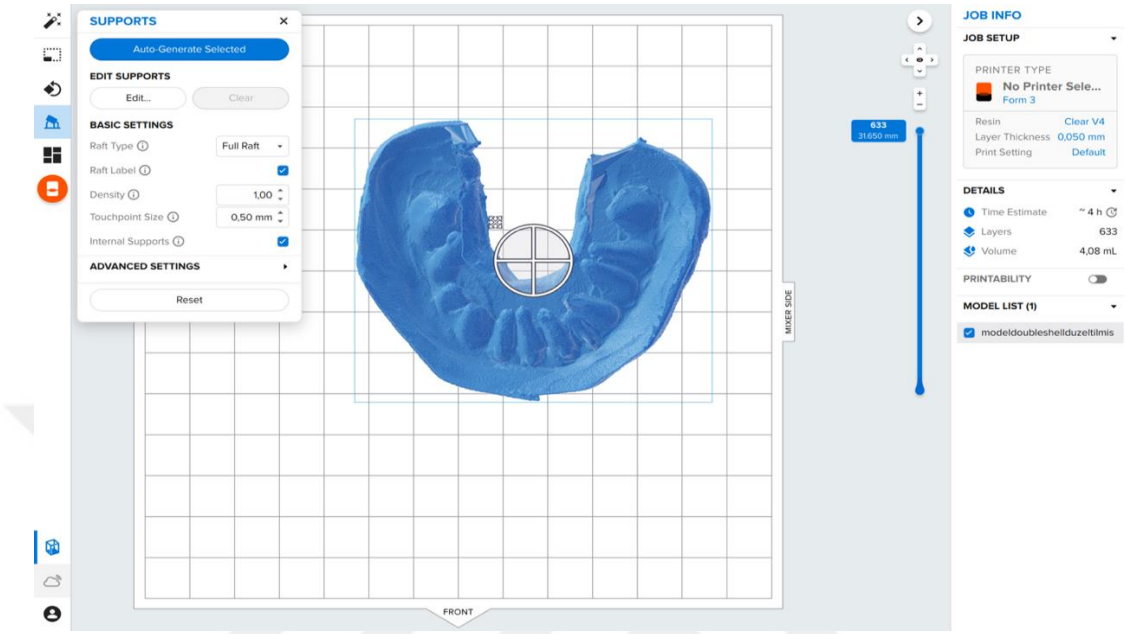

Şekil 2.12. 3B model tasarımı Preform programındaki basıma hazır görünümü (alt yüzey)

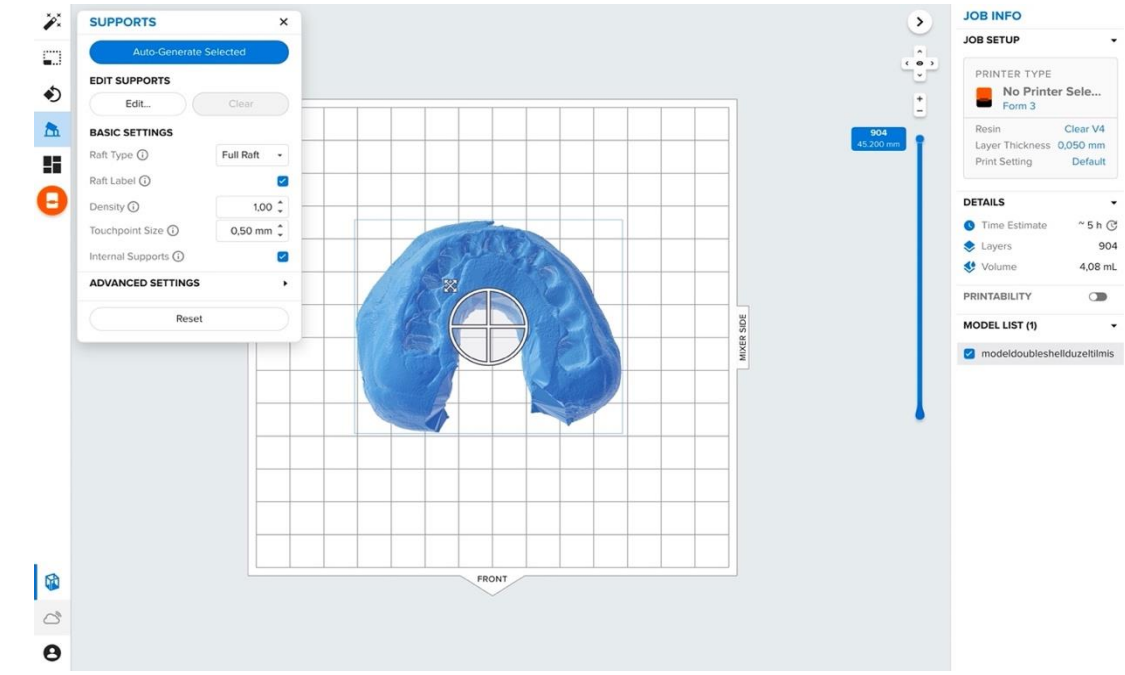

Şekil 2.13. 3B model tasarımı Preform programındaki basıma hazır görünümü (üst yüzey)

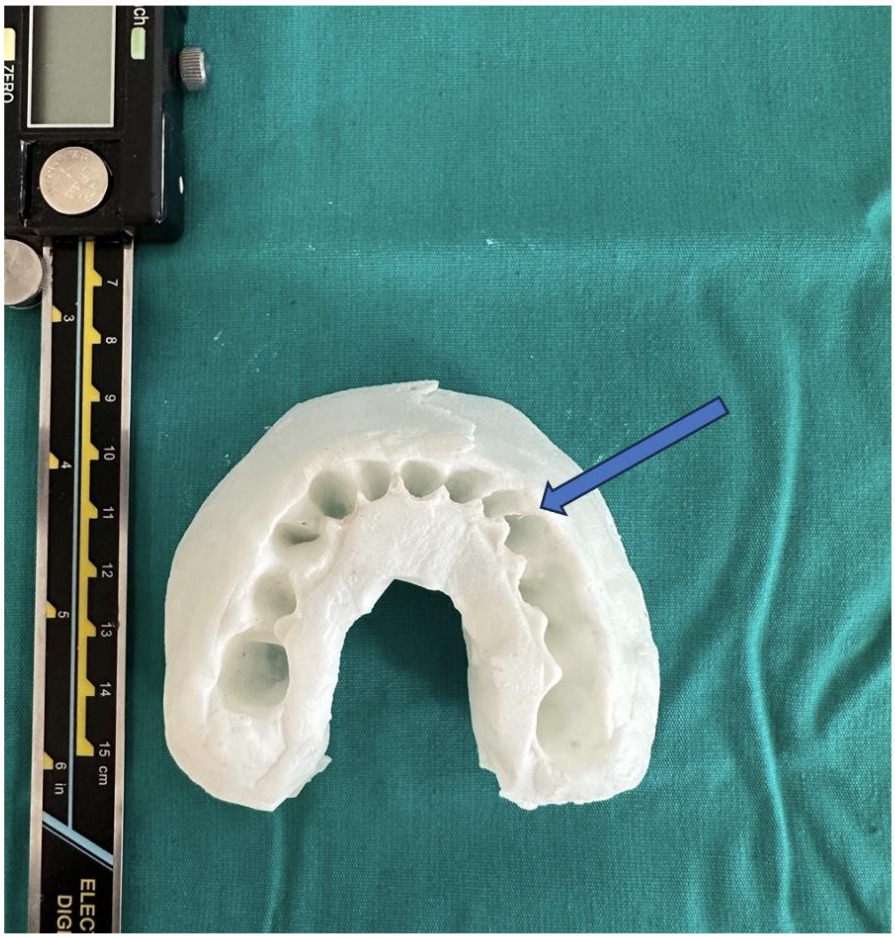

Şekil 2.14. 3B yazıcı ile basılmış modelin üstten görünümü (Ön-arka yöndeki boyutu). (Ok ile gösterilen alan diş soketleri)



Şekil 2.15. 3B yazıcı ile basılmış modelin üstten görünümü (Sağ-sol yöndeki boyutu)

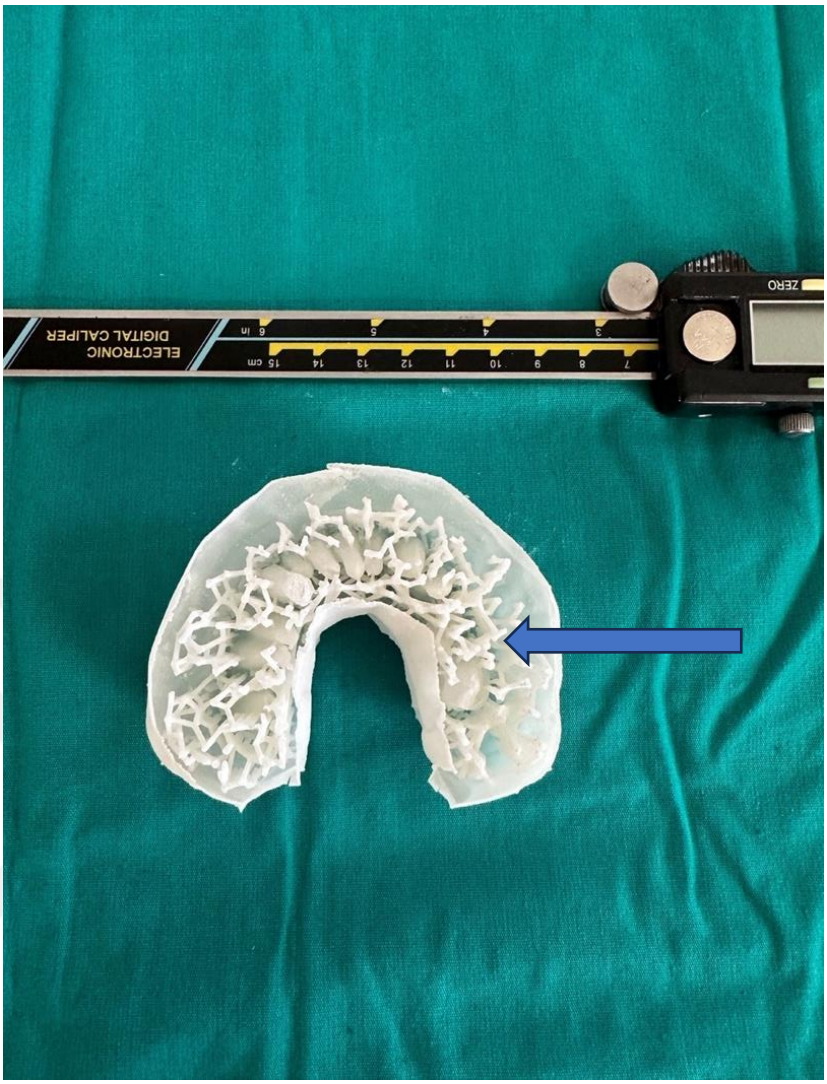

Şekil 2.16. 3B yazıcı ile basılmış modelin alttan görünümü (ok ile gösterilen trabeküler yapının taklit edilmesi için yapılan bölmelerin (septaların) görünümü)



Şekil 2.17. 3B modele çalışmada kullanılan tek köklün dişler ve örnek gösterim amacıyla yerleştirilmiş çok köklü molar dişin yerleştirilmiş görünümü.(Üst yüzey)



Şekil 2.18. 3B modele çalışmada kullanılan tek köklün dişler ve örnek gösterim amacıyla yerleştirilmiş çok köklü molar dişin yerleştirilmiş görünümü. (Yan yüzey)

2.2.1. Radyopasite Arttırıcı Olarak Hidroksi Apatit, Baryum Sülfat, Kalsiyum Sülfat Dihidrat Bileşiklerinin Karşılaştırmalı Olarak Kullanımı

Çalışmamızda radyopasite arttırıcı olarak kullanılmak üzere Hidroksi apatit, Baryum sülfat, Kalsiyum karbonat bileşiklerin karşılaştırılmıştır. 3 x 3 x 3 cm^3 boyutlarında Formlabs marka White rezin kullanılarak SLA fromlabs yazıcı ile küp elde edilmiştir. Küp her bir materyal için ayrı ayrı toz halinde içine eklenerek 0,18 g, 0,36g, 0,54 g, 0,72g miktarda doldurularak kümülatif etki etki sağlanmıştır.

Dijital periapikal radyograflar, bir Gendex X-ray cihazı (Gendex Digital Systems, Hatfield, PA) ve dedektör boyutunda GXPS-500 PSP (fotostimüle edilebilir fosfor plakası) (Gendex Digital Systems, Hatfield, PA) ile görüntülenmiştir. Görüntüleme parametreleri; tüp voltajı 60 kVp, X ışını tüp akımı 8 mA(miliamper), çekim süresi 0.05 s olarak belirlendi ve aynı protokol ile her bir model 3 kere görüntülenmiştir (Amuk ve ark., 2023).

2.2.2. Farklı Yöntem Ve Miktarlarda HA Eklenmesiyle Model Radyopasitesinin Düzenlenmesi

SLA Formlabs 3 model yazıcıda, 1-10 % HA katkılı White resin ile basılmıştır. Modelin iç kısmında bulunan bölmelerin arasına toz halde HA eklenmiştir. Tez çalışmamızın ilereyen basamaklarında kullanılmak üzere; çekilmiş diş kökleri ile uyumlu, HA katkılı ultraviyole (UV) ile kürlenebilen bir 3B baskı reçinesi eldesiyle değiştirilebilir radyopasiteye sahip 3B fantom çene modelleri üretilmiştir.

2.3. Elde Edilen Fantom Modelin Görüntüleme Yöntemleri İle Taranması

Dijital periapikal radyograflar, bir Gendex X-ray cihazı (Gendex Digital Systems, Hatfield, PA) ve dedektör boyutunda GXPS-500 PSP (fotostimüle edilebilir fosfor plakası) (Gendex Digital Systems, Hatfield, PA) ile paralel teknik kullanılarak (şekil 2.19) görüntülenmiştir. Görüntüleme parametreleri; tüp voltajı 60 kVp, X ışını tüp akımı 8 mA(miliamper), çekim süresi 0.05 s olarak belirlenmiştir.

Görüntülerin gri skala değer kalibrasyonunun sağlanması amacıyla yoğunlukları (0,25 g/cm^3- 0,75 g/cm^3) bilinin hidroksi apatit silindirler kullanılarak aynı görüntüleme parametreleri ile periapikal radyografileri alınmıştır (Şekil 2.20.).

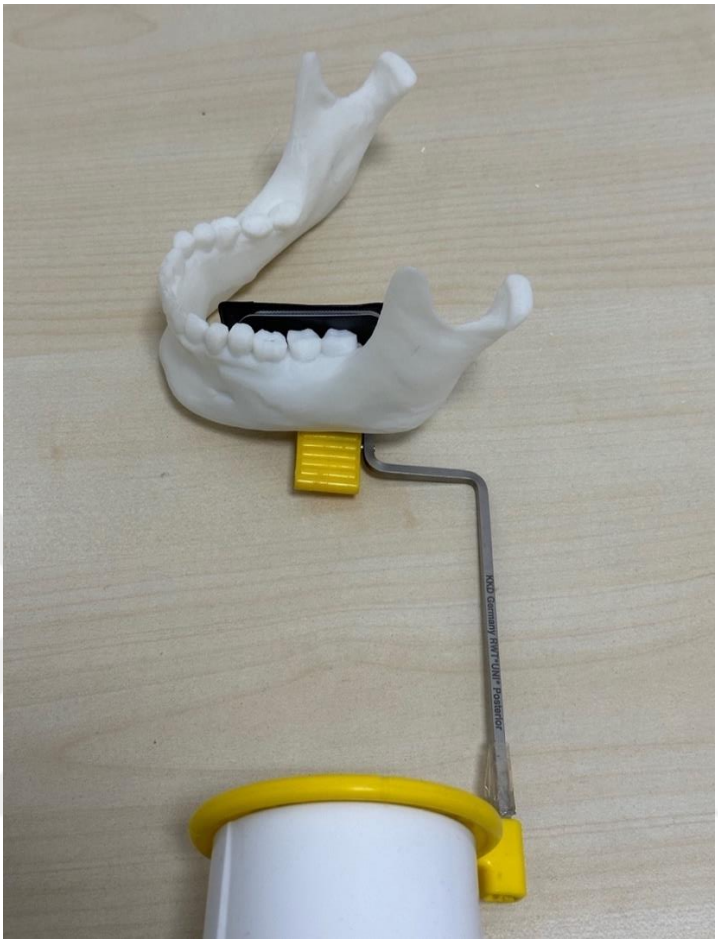

Şekil 2.19. Paralel teknik yöntemi ile görüntü eldesi gösterimi

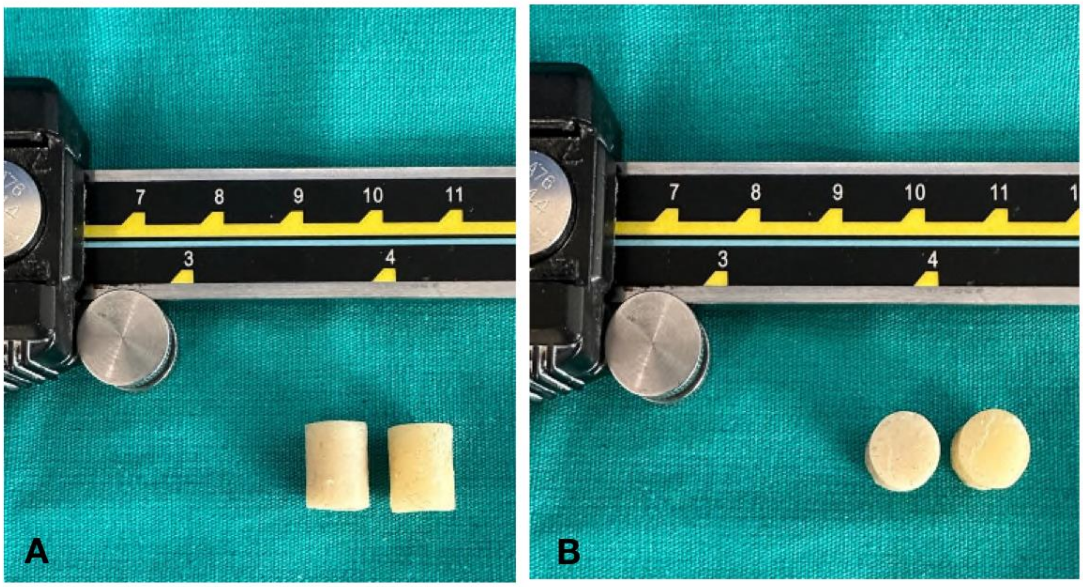

Şekil 2.20. Kalibrasyon silindirleri A) Kalibrasyon silindirlerinin yan yüzey görünümü (sağ 0,25 g/cm^3- sol 0,75 g/cm^3 yoğunluğa sahip) B) Kalibrasyon silindirlerinin üst yüzey görünümü (sağ 0,25 g/cm^3- sol 0,75 g/cm^3 yoğunluğa sahip)

2.4. Yapay Zeka Algoritmasına Aktarım

Elde edilen görüntülerde rezorpsiyon alanları bir operatör tarafından Cranio Catch (Eskişehir, Türkiye) programında işaretlenerek ve eğitim (%80), doğrulama (%10), test (%10) grubu olmak üzere 3 ayrı kategoriye ayrılmıştır.

AI algoritması Python programlama dili (sürüm 3.6.1; Python Software Foundation, Wilmington, DE, ABD) kullanılarak geliştirilmiştir. Eğitim sürecinde, Eskişehir Üniversitesi Diş Hekimliği Fakültesi Dental-AI Laboratuvarı'nın Dell PowerEdge T640 Calculation Server (Dell Inc., Texas, ABD), Dell PowerEdge T640 GPU Calculation Server (Dell Inc., Texas, ABD), Dell PowerEdge R540 Depolama Sunucusu (Dell Inc., Texas, ABD) bilgisayar ekipmanları kullanılmıştır.

Seçilen 110 dişin paralel teknik yöntemi kullanılarak farklı açılardan alınmış 584 adet periapikal radyografi görüntüsü BMP dosya formatında kaydedilmiştir. 110 dişi rezorpsiyon protokolleri uygulanmadan önceki 292 sayıda görüntüsü ve rezorpsiyon protokolleri uygulandıktan sonra alınan 292 sayıdaki görüntüsü ile toplamda 584 adet görüntü CranioCatch yazılımının 2 boyutlu Etiketleme Modülüne yüklendi.

2.4.1. Görüntülerin Değerlendirilmesi Ve Etiketlenmesi

Periapikal görüntülerdeki rezorpsiyon alanlarının sınırları 4 yıllık deneyime sahip bir operatör tarafından aynı şartlarda CranioCatch (Eskişehir, Türkiye) yazılımı kullanılarak serbest çizim tekniği (poligon yöntemi) ile etiketlendi. Bu sayede EKR gözlenen alanlar işaretlendi ve tanımlandı. Ayrıca her bir dişteki EKR varlığı ya da yokluğu, EKR alanının lokasyonu (mesial-distal kök yüzeyi) bir excel dosyasına kaydedildi. Şekil 2.21., şekil 2.22. ve şekil 2.23.'de EKR alanı olan dişlere ait bir periapikal görüntüde, Craniocatch yazılımı ile EKR alanının etiketlenmesi gösterilmiştir.



Şekil 2.21. EKR alanı olan keser ve premolar dişlere ait bir periapikal görüntüde, Craniocatch yazılımı ile EKR alanının etiketlenmesi (kırmızı renkli alanlar)



Şekil 2.22. EKR alanı olan keser ve premolar dişlere ait bir periapikal görüntüde, Craniocatch yazılımı ile EKR alanının etiketlenmesi (kırmızı renkli alanlar)



Şekil 2.23. EKR alanı olan keser dişe ait bir periapikal görüntüde, Craniocatch yazılımı ile EKR alanının etiketlenmesi (kırmızı renkli alanlar)

2.4.2. Yapay Zeka Modeli Ve Eğitilmesi

Bu tez çalışmasında, PyTorch kütüphanesi ve Python açık kaynaklı kodlama dili kullanılmıştır. Transfer öğrenme tekniğinden yararlanılarak YOLOv5 mimarisinin YOLOv5x-seg ve YOLOv5x-cls modelleri kullanılmıştır. Modellerin eğitimi, NVIDIA Tesla V100 ekran kartı ve 16 GB RAM'e sahip bir bilgisayarda gerçekleştirilmiştir.

YOLOv5-cls klasifikasyon modeli ile EKR protokolleri uygulanmamış (EKR yok), EKR protokolleri uygulanmış (EKR var) olarak 2 sınıfa ayrılmıştır.110 dişten elde edilen 292 periapikal radyografi ve EKR protokolleri uygulanmış 110 dişin görüntülenmesiyle elde edilen 292 periapikal radyografi görüntüsünden oluşan toplam 584 periapikal radyografi görüntüsü ile eğitilmiştir. YOLOv5x-seg modeli ile EKR alanları poligonal serbest çizim tekniği kullanılarak segmente edilerek eğitilmiştir.

Bu tez çalışmasında veriler, eğitimi, test ve doğrulama olmak üzere 3 gruba ayrılmıştır. Modelin eğitimini sağlamak için eğitim veri seti kullanılmıştır. Doğrulama veri setinin içeriğinde, modelin eğitiminden bağımsız olan ve bu süreçte modelin görmemesi gereken örnekler mevcuttur. Test veri seti ise eğitim ve doğrulama verileri kullanılarak eğitilen modelin başarı değerlendirmesinin yapıldığı verilerden oluşmaktadır.

EKR'lerin segmentasyonu YOLOv5x-seg modeli ile yapılmıştır. Eğitim veri seti tüm görüntülerin % 80'ini oluşturan 234 periapikal radyografi görüntüsünden oluşmaktadır. Doğrulama veri seti için hazırlanan 29 periapikal radyografi görüntüsü tüm görüntülerin % 10'unu oluşturmaktadır. Test veri seti tüm görüntülerin % 10'unu oluşturan 29 periapikal radyografi görüntüsünden oluşmaktadır. Bu tez çalışmasında kullanılan görüntü ve etiket sayılarının dağılımı Çizelge 2.1.'de gösterilmektedir.

Çizelge 2.1. Görüntü ve etiket sayılarının dağılımı

	Görüntü Sayısı	**Etiket Sayısı**
Eğitim veri seti	234	584
Doğrulama veri seti	29	73
Test veri seti	29	68

YOLOv5x-seg modelinin kullanıldığı eğitimlerde 600 epoch (eğitim turu) yapılmıştır. Öğrenme hızı (learning rate) 0.01 olarak tespit edilmiştir. Şekil 2.24., şekil 2.25., şekil 2.26.'de YOLOv5x-seg modeliyle yapılan gerçek ve tahmini segmentasyon örnekleri gösterilmiştir.

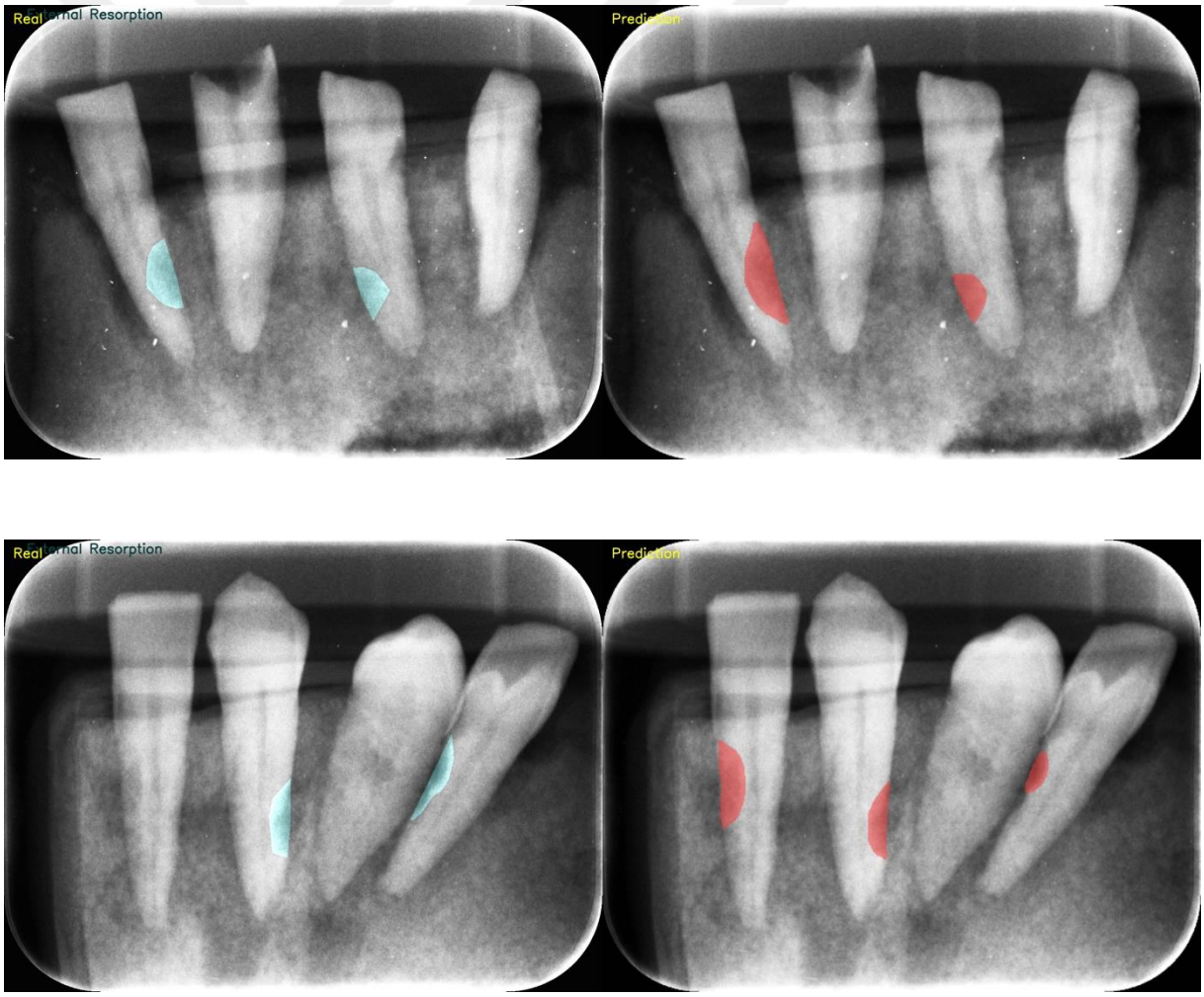

Şekil 2.24. Rezorpsiyon alanlarının gerçek (mavi alanlar) ve tahmini (kırmızı alanlar) segmentasyon örnekleri

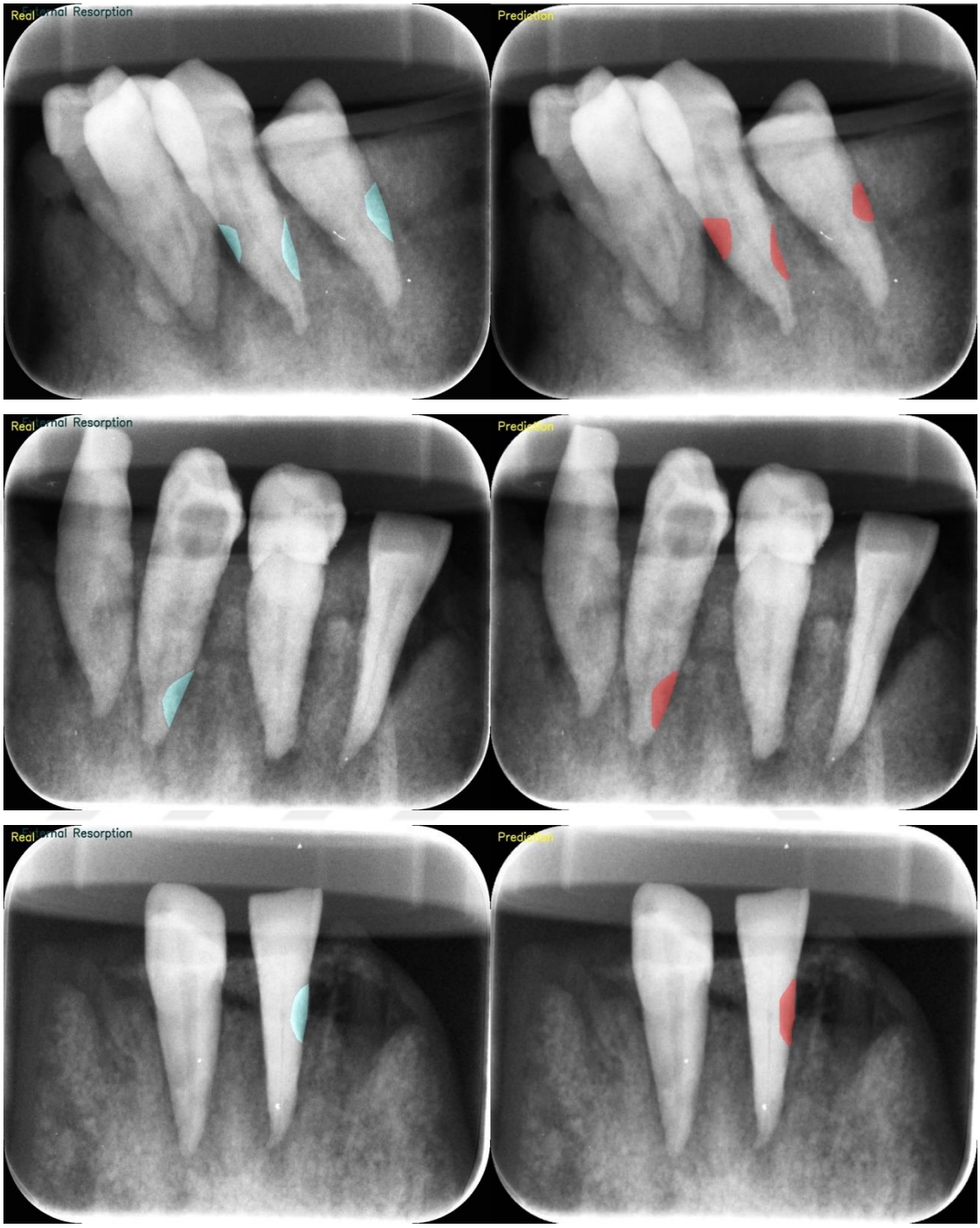

Şekil 2.25. Rezorpsiyon alanlarının gerçek (mavi alanlar) ve tahmini (kırmızı alanlar) segmentasyon örnekleri

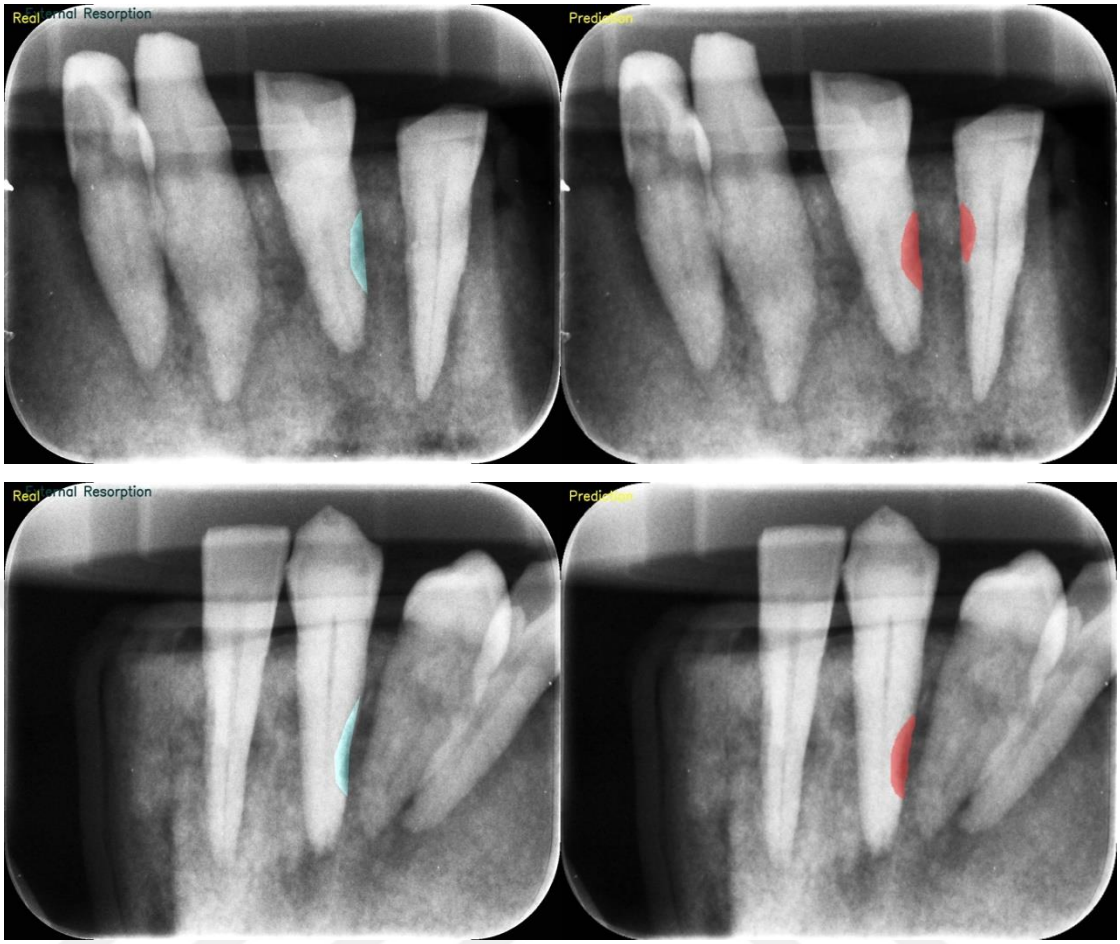

Şekil 2.26. Rezorpsiyon alanlarının gerçek (mavi alanlar) ve tahmini (kırmızı alanlar) segmentasyon örnekleri

EKR varlığı ve yokluğu sınıflaması YOLOv5x-cls modeli ile yapılmıştır. Eğitim veri seti tüm görüntülerin % 80'ini oluşturan 468 periapikal radyografi görüntüsünden oluşmaktadır. Doğrulama veri seti için hazırlanan 58 periapikal radyografi görüntüsü tüm görüntülerin % 10'unu olusturmaktadır. Test veri seti tüm görüntülerin % 10'unu oluşturan 58 periapikal radyografi görüntüsünden oluşmaktadır. Bu tez çalışmasında kullanılan görüntü sayılarının dağılımı Çizelge 2.2.'de gösterilmektedir.

Çizelge 2.2. Görüntü sayılarının dağılımı (Total görüntü sayısı 584)

	Görüntü Sayısı
Eğitim veri seti	468
Doğrulama veri seti	58
Test veri seti	58

YOLOv5x-cls modelinin kullanıldığı eğitimlerde 100 epoch (eğitim turu) yapılmıştır. Öğrenme hızı (learning rate) 0.01 olarak tespit edilmiştir.

2.4.3. Performans Değerlendirilmesi

İstatistiksel bir araç olan Karışıklık Matrisi (Hata Matrisi) eşleştirilmiş gözlem sonuçlarının analizinde kullanılmıştır. Bu tez çalışmasında, Karışıklık Matrisi kullanılarak, tahmin ve gerçek değerler birbirleriyle karşılaştırılmak suretiyle, birleşim üzerinden ortalama kesişim (IoU, Intersection over Union), ortalama kesinlik değerlerinin ortalaması (mAP, Mean Average Precision) alıcı işlem karakteristiği (ROC, Receiver Operating Characteristic) ve ROC eğrisinin altında kalan alan (AUC, Area Under Curve) da hesaplanarak yapay zekanın performansı değerlendirilmiştir.

2.4.4. Performans Değerlendirme Metrikleri

Sınıflandırma için modellerin performanslarının değerlendirilmesinde değerlendirme metrikleri olarak Karışıklık Matrisi adlı tablo verileri kullanılmaktadır. Tablonun satırları gerçek değerleri, sütunları ise tahmin edilen değerleri göstermektedir. İki sınıflı bir Karışıklık Matrisi Çizelge 2.3. de gösterilmektedir.

Çizelge 2.3. İki sınıflı Karışıklık Matrisi (Alan ve Karabatak, 2020).

	Tahmin Edilen Değer	
Gerçek Değer	**Pozitif**	**Negatif**
Pozitif	TP (Gerçek Pozitif)	FN (Yanlış Negatif)
Negatif	FP (Yanlış Pozitif)	TN (Gerçek Negatif)

Bu çalışmada yapay zeka modelinin performansının değerlendirilmesinde kullanılan matrisler şöyledir:

Gerçek Pozitif (TP): EKR doğru bulundu ve EKR varlığı doğru sınıflandırıldı.

Yanlış Negatif (FN): EKR bulunamadı ve EKR varlığı sınıflandırılamadı.

Yanlış Pozitif (FP): EKR bulundu ancak EKR alanı yanlış tespit edildi.

TP, FN ve FP, makine öğrenimi modellerinin performansını değerlendirmek için kullanılan üç temel ölçümdür (Lee, Han, ve ark., 2020). TP, gerçekte pozitif olan bir örneğin doğru olarak pozitif olarak tahmin edilmesidir. FN, gerçekte pozitif olan bir örneğin yanlış olarak negatif olarak tahmin edilmesidir. FP, gerçekte negatif olan bir örneğin yanlış olarak pozitif olarak tahmin edilmesidir.

Duyarlılık (Sensivity, Recall): Bir modelin gerçekte pozitif olan örnekleri ne kadar doğru olarak tespit ettiğini ölçmede kullanılır. Formül olarak, duyarlılık TP / (TP + FN) olarak hesaplanmaktadır.

Doğruluk (Accuracy): Bir modelin tüm örnekleri ne kadar doğru olarak tahmin ettiğini ölçmektedir. Formül olarak, doğruluk (TP + TN) / (TP + TN + FP + FN) olarak hesaplanır.

Kesinlik (Precision): Pozitif olarak tahmin edilmiş verilerin doğruluk oranını ifade eder. Formül olarak, kesinlik TP / (TP + FP) olarak hesaplanır.

F1 skoru: Kesinlik ve duyarlılığın harmonik ortalamasıdır. Formül olarak, F1 skoru 2TP / (2TP + FP + FN) olarak hesaplanır. Test aşamasındaki modelin etkinliği, F1 skorunun yüksek olmasına bağlıdır. Kesinlik, bir modelin pozitif olarak tahmin ettiği örneklerin gerçekte pozitif olup olmadığına odaklanır. Duyarlılık ise, bir modelin gerçekte pozitif olan örnekleri ne kadar doğru olarak tespit ettiğine odaklanır. F1 skoru ise, bu iki ölçümün bir dengesini sağlar.

Kesinlik, duyarlılık ve F1 skoru, segmentasyon performansını ölçmek için kullanılabilir. Bir modelin segmentasyon performansını değerlendirmek için, bu ölçümlerden herhangi biri veya bir kombinasyonu kullanılabilir.

IoU (Intersection over Union, Birleşim üzerinden ortalama kesişim): Tahmin edilen ve gerçek değerin kesişiminin toplam birleşimine oranlanması ile elde edilir. Çakışma bölgesi büyüdükçe IoU değeri 1'e yaklaşır.

IoU, bir modelin gerçekte pozitif olan bir örneği ne kadar doğru olarak tespit ettiğini ölçmek için kullanılan bir ölçümdür. Formül olarak, IoU, tahmin edilen ve gerçek değerin kesişiminin toplam birleşimine oranlanması ile hesaplanır. IoU değeri 0.5'e eşit veya büyük olduğunda, modelin tahmini doğru olarak kabul edilir. Bu, tahmin edilen değerin, gerçek değerin önemli bir kısmını kapsadığı anlamına gelir.

mAP (Mean Average Precision, Ortalama kesinlik değerlerinin ortalaması): Her sınıfa ait ortalama kesinliğin (AP, average precision) ortalaması ile elde edilen değerdir.

AP, bir modelin belirli bir sınıftaki örnekleri ne kadar doğru olarak tespit ettiğini ölçmek için kullanılan bir ölçümdür. Formül olarak, AP, gerçek pozitiflerin tespitinin hassasiyetinin ve gerçek negatiflerin tespitinin özgünlüğünün bir ölçüsü olan ROC eğrisine göre hesaplanır. mAP, bir modelin birden fazla sınıftaki örnekleri ne kadar doğru olarak tespit ettiğini ölçmek için kullanılan bir ölçümdür. Formül olarak, mAP, her sınıfa ait AP değerlerinin ortalaması ile hesaplanır. mAP değeri 0 ile 1 arasında değişir. mAP değeri 1'e ne kadar yakınsa, modelin performansı o kadar iyidir.

ROC (Receiver Operating Characteristic, Alıcı İşlem Karakteristiği): Bir modelin gerçekte pozitif olan örnekleri ne kadar doğru olarak tespit ettiğini ve gerçekte negatif olan örnekleri ne kadar doğru olarak yanlış olarak tespit ettiğini ölçmek için kullanılan bir grafiktir.

ROC eğrisi, modelin farklı eşik değerleri için duyarlılığı ve özgünlüğünü gösterir. Duyarlılık, bir modelin gerçekte pozitif olan örnekleri ne kadar doğru olarak tespit ettiğini ölçer. Özgünlük ise, bir modelin gerçekte negatif olan örnekleri ne kadar doğru olarak yanlış olarak tespit ettiğini ölçer. ROC eğrisi, bir modelin genel performansını değerlendirmek için kullanılan önemli bir araçtır. ROC eğrisi ne kadar genişse, modelin performansı o kadar iyidir.

AUC (Area Under Curve, ROC Eğrisinin Altında Kalan Alan): Bir modelin ROC eğrisinin altında kalan alanı ölçer. AUC değeri 0 ile 1 arasında değişir. AUC değeri 1'e ne kadar yakınsa, modelin performansı o kadar iyidir.

AUC değeri, bir modelin sınıflandırma görevinde ne kadar iyi olduğunu ölçmek için kullanılan önemli bir ölçümdür. AUC değeri yüksek olan bir model, gerçekte pozitif olan örnekleri gerçekte negatif olan örneklerden daha iyi ayırt edebilir.

Bu ölçümler, modellerin belirli bir görevi yerine getirme yeteneklerini anlamamıza yardımcı olur.

Bu çalışmada elde edilen veriler SPSS 22 paket programı aracılığı ile analiz edilmiştir. Normal dağılmayan, üç veya daha fazla gruplar arasındaki karşılaştırmalarda; Kruskall Wallis H testi, normal dağılmayan ikili gruplar arasındaki karşılaştırmalarda ise; Mann-Whitney U testi kullanılmıştır. Anlamlılık seviyesi olarak 0,05 kullanılmış olup, $p<0,05$ olması durumunda anlamlı bir farklılığın/ilişkinin olduğu, $p>0,05$ olması durumunda ise anlamlı farklılığın/ilişkinin olmadığı belirtilmiştir.

3. BULGULAR

Görüntülerin gri skala değer kalibrasyonunun sağlanması amacıyla yoğunlukları (0,25 g/cm^3- 0,75 g/cm^3) bilinin hidroksi apatit silindirler kullanılarak aynı görüntüleme parametreleri ile elde edilen periapikal radyografilerin, yoğunluk-gri skala değer grafiğinde R^2 değerinin 1'e çok yakın olması kusursuza çok yakın bir doğrusal eğri gösterdiği anlamına gelmektedir (Şekil 3.1). Bu da çalışmamızda gri skala ve yoğunluk için kalibrasyon uyumunun yüksek olduğunu göstermektedir.

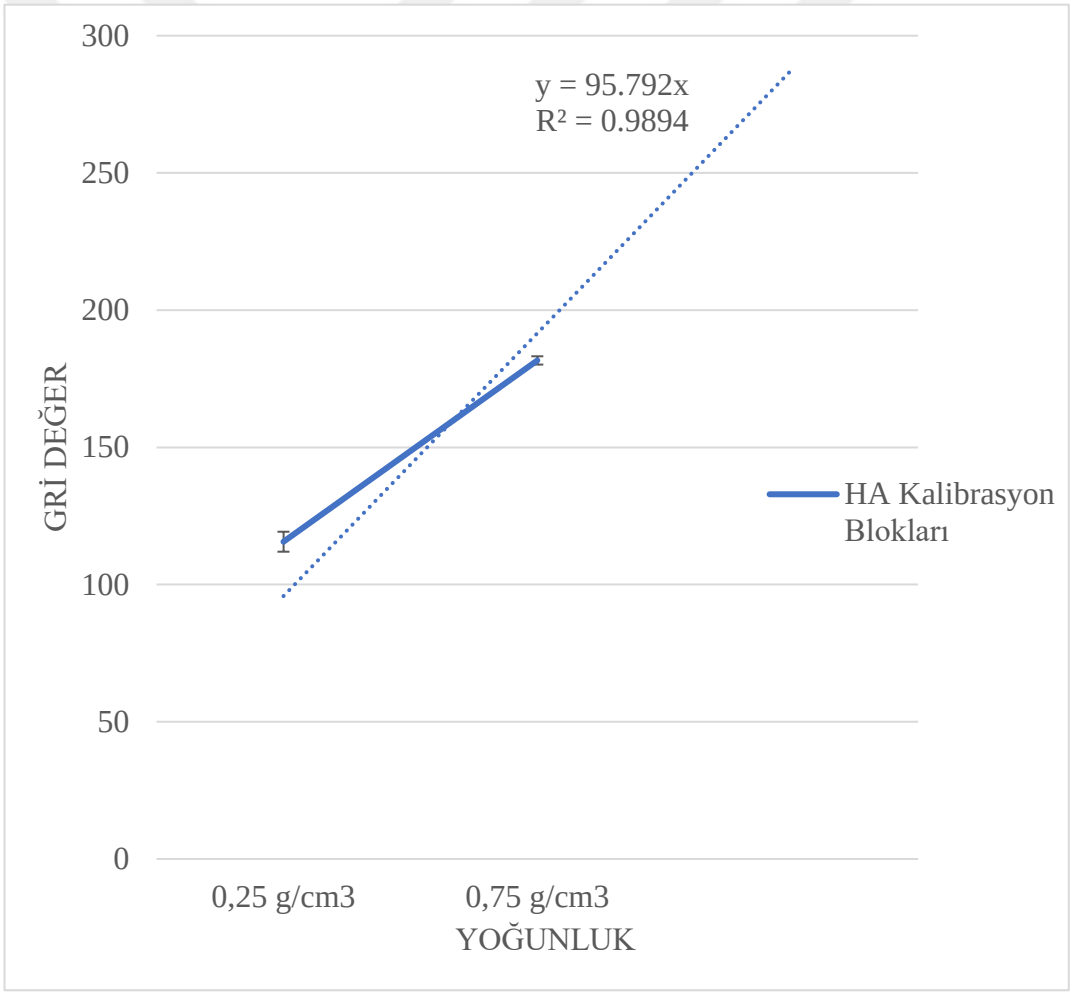

Şekil 3.1. HA kalibrasyon bloklarının yoğunluk-gri değer grafiği

Kalsiyum sülfat dihidrat, baryum sülfat, hidroksiapatit kütle-gri skala değerleri karşılaştırıldığında; baryum sülfatın ortalama gri değeri 255 bulunmuş olup bu değer diğer 2 materyale oranla çok yüksek radyopasiteye sahip olduğunu göstermektedir (Şekil 3.2.) (Şekil 3.3.). Kalsiyum sülfat dihidratın gri skala değerleri yaklaşık 122 ile 241 arasındadır (Şekil 3.4.) (Şekil 3.5.). Bu değerler baryum sülfatın radyopasitesi ile kıyaslandığında daha kabul edilebilir olsa da R^2 değerinin 0,96 olması hidroksiapatite kıyasla daha az doğrusallık sergilediği anlamına gelmektedir (Şekil 3.6.) (Şekil 3.7.). Hidroksiapatitin kalibrasyon bloklarına çok yakın bir doğru göstermesi ayrıca minimum gri değerinin diğer 2 materyalden çok daha düşük olması nedeniyle çalışmamızda radyopasite arttırıcı materyal olarak hidroksiapatit kullanımı tercih edilmiştir (Çizelge 3.2) (Şekil 3.8.).

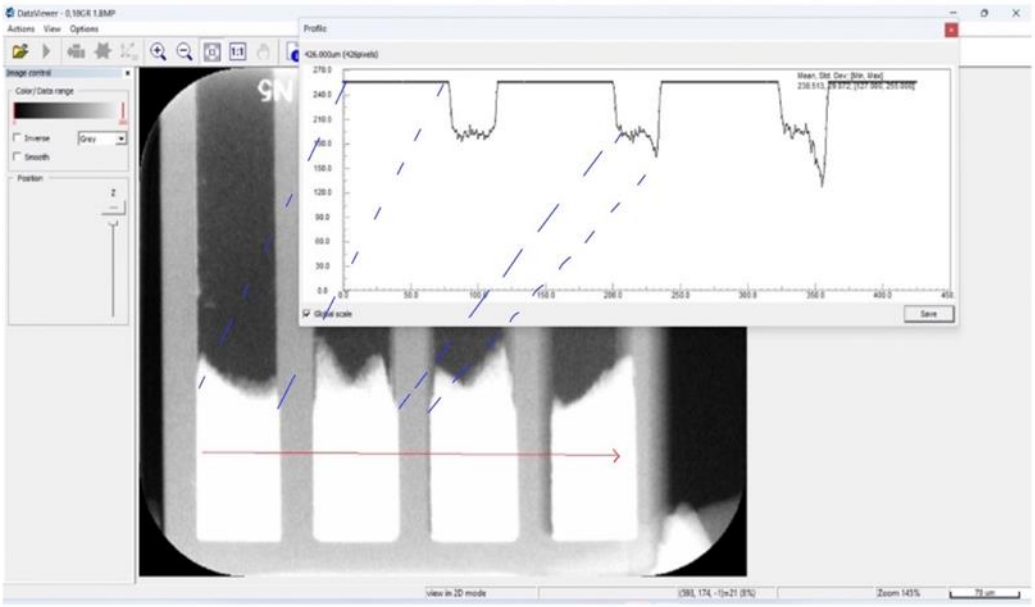

Şekil 3.2. Baryum Sülfat ile doldurulmuş küp model için soldan sağa ok yönünde çizgi segmenti boyunca gözlenen gri skala değer değişimi grafiği

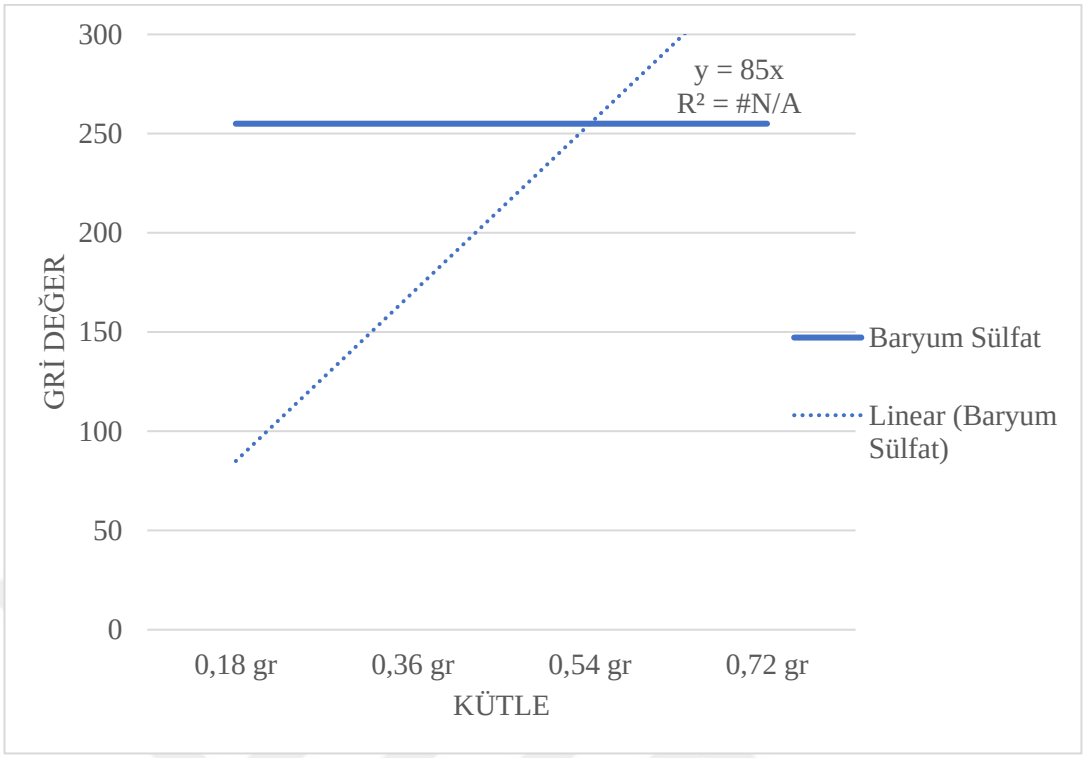

Şekil 3.3. Baryum Sülfat ile doldurulmuş küp model, kütle-gri değer grafiği

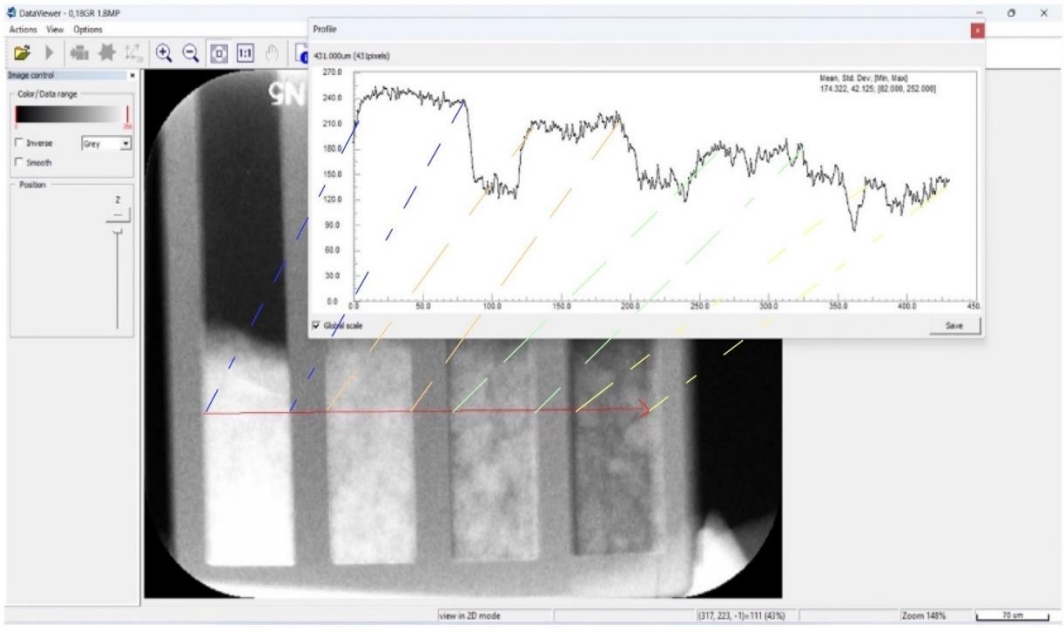

Şekil 3.4. Kalsiyum Sülfat Dihidrat ile doldurulmuş küp model için soldan sağa ok yönünde çizgi segmenti boyunca gözlenen gri skala değer değişimi grafiği

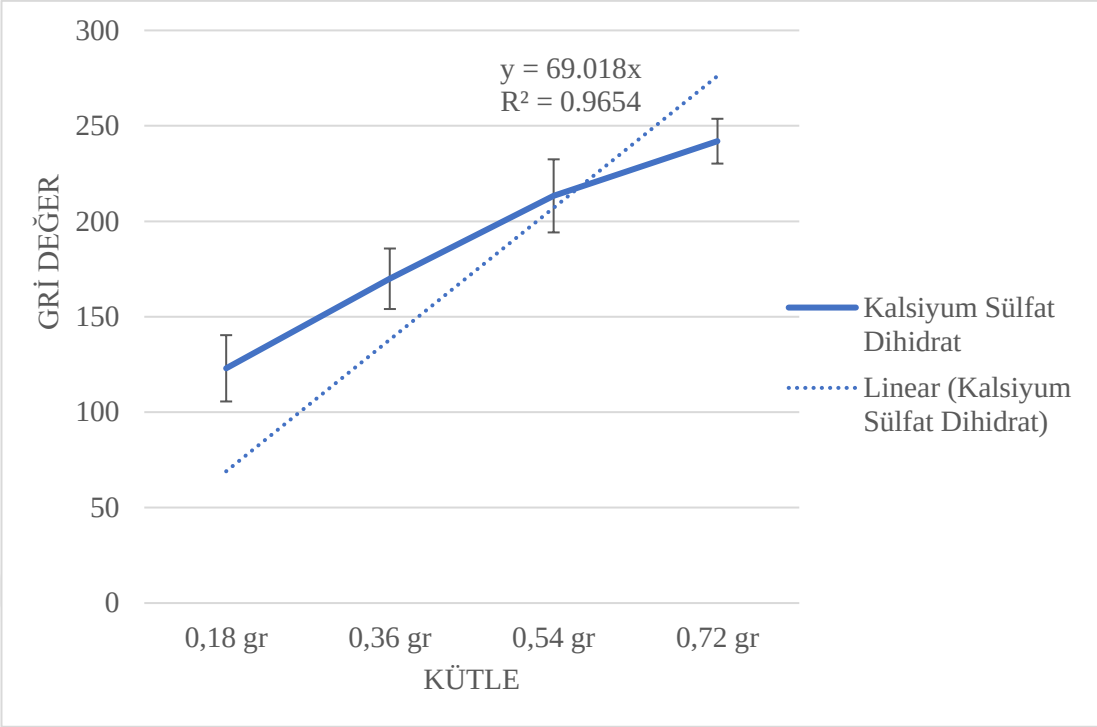

Şekil 3.5. Kalsiyum Sülfat Dihidrat ile doldurulmuş küp model, kütle-gri değer grafiği

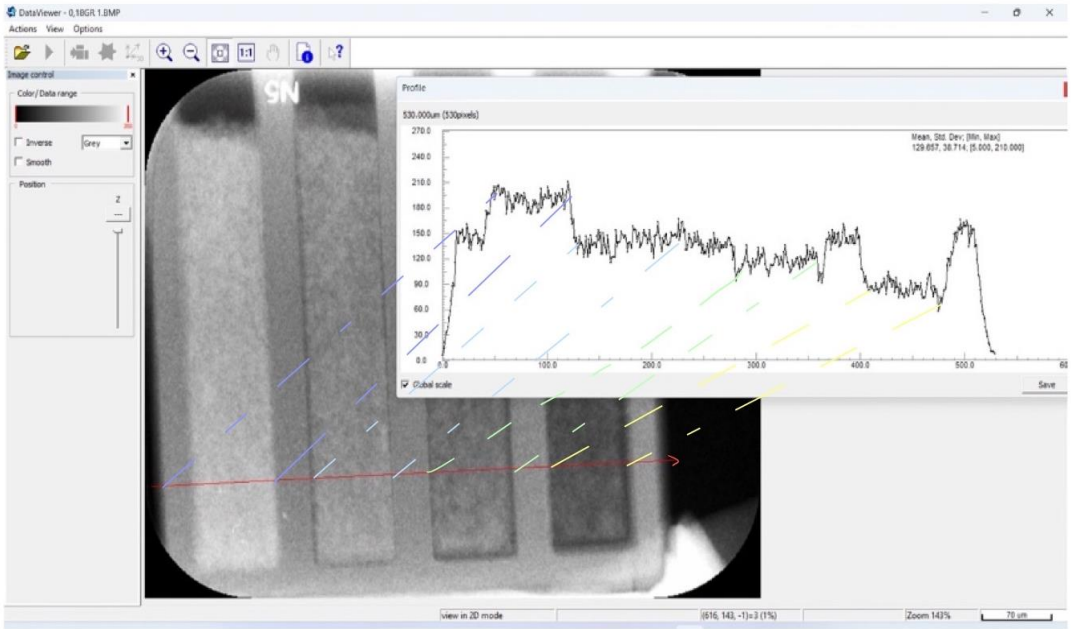

Şekil 3.6. Hidroksiapatit ile doldurulmuş küp model için soldan sağa ok yönünde çizgi segmenti boyunca gözlenen gri skala değer değişimi grafiği

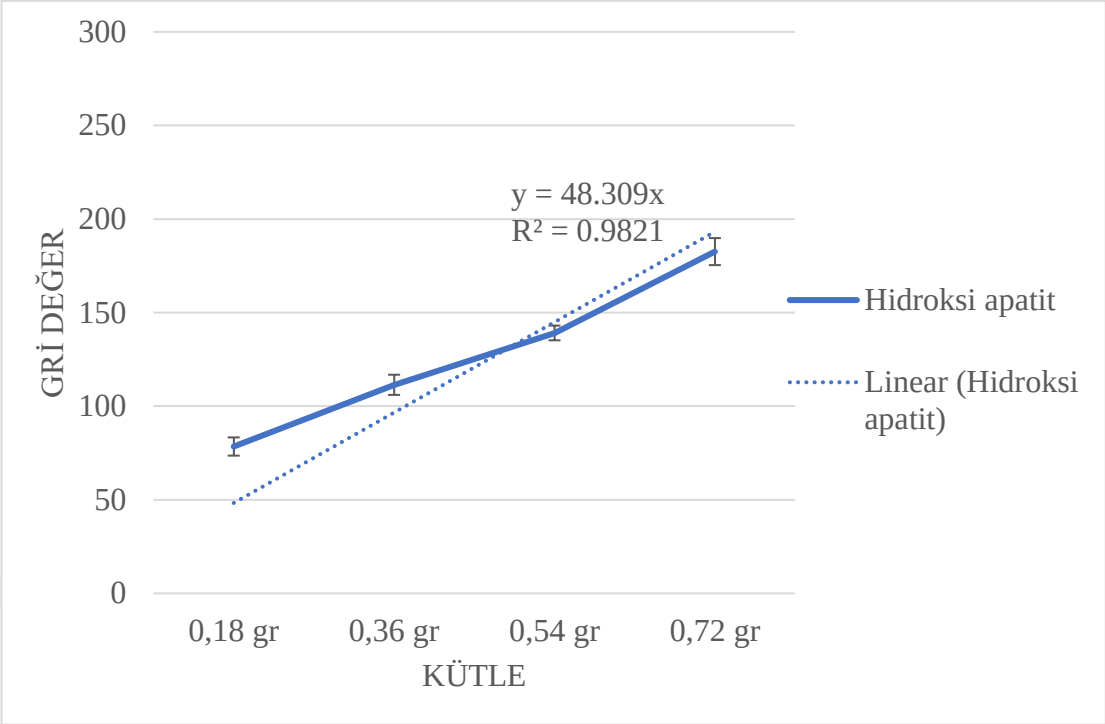

Şekil 3.7. Hidroksiapatit ile doldurulmuş küp model, kütle-gri değer grafiği

HA materyali kullanımında kütle arttıkça gri değer ortalamasında da anlamlı derecede artış gözlenmektedir (Çizelge 3.1).

Çizelge 3.1. Hidroksiapatit İle Doldurulmuş Küp Modellerin Gri Skala Değeri İle Kütleler Arasındaki İlişki Tablosu

Ortalama	Grup (gram)						Kruskall Wallis H Testi			
	n	Ortalama	Medyan	Minimum	Maximum	ss	Sıra Ort.	H	p	İkili Karşılaştırma
1=0,18 gram	79	78,86	79,00	67,67	92,67	4,57	40,00	251,11	0,0001	1-2 1-3 1-4
2=0,36 gram	55	110,90	110,00	100,67	122,67	4,87	107,25			2-3 2-4
3=0,54 gram	70	138,92	139,17	115,00	154,67	7,49	169,31			3-4
4=0,72 gram	66	182,01	182,17	164,33	195,67	6,24	237,50			
Toplam	270	126,17	122,00	67,67	195,67	39,33				

Gruplar arasında gri ortalama değer ölçümleri açısından anlamlı bir farklılık görülmektedir. ($p<0,05$). 0,18 gram kullanılanlarda gri ortalama değer ölçümleri, 0,36,

0,54 ve 0,72 gram kullanılanlara göre anlamlı derecede daha düşük görülmektedir. ($p<0,05$). 0,36 gram kullanılanlarda gri ortalama değer ölçümleri, 0,54 ve 0,72 gram kullanılanlara göre anlamlı derecede daha düşük görülmektedir. ($p<0,05$). 0,54 gram kullanılanlarda gri ortalama değer ölçümleri, 0,72 gram kullanılanlara göre anlamlı derecede daha düşük görülmektedir. ($p<0,05$) (Çizelge 3.1).

Çizelge 3.2. Kalsiyum Sülfat Dihidrat, Baryum Sülfat, Hidroksiapatit ile doldurulmuş küp modellerin gri skala değeri ile kütleler arasındaki ilişki tablosu

	0,18 gr	0,36 gr	0,54 gr	0,72 gr
Kalsiyum Sülfat Dihidrat	122,97	169,88	213,31	241,96
Hidroksiapatit	78,86	110,90	138,92	182,01
Baryum Sülfat	255	255	255	255

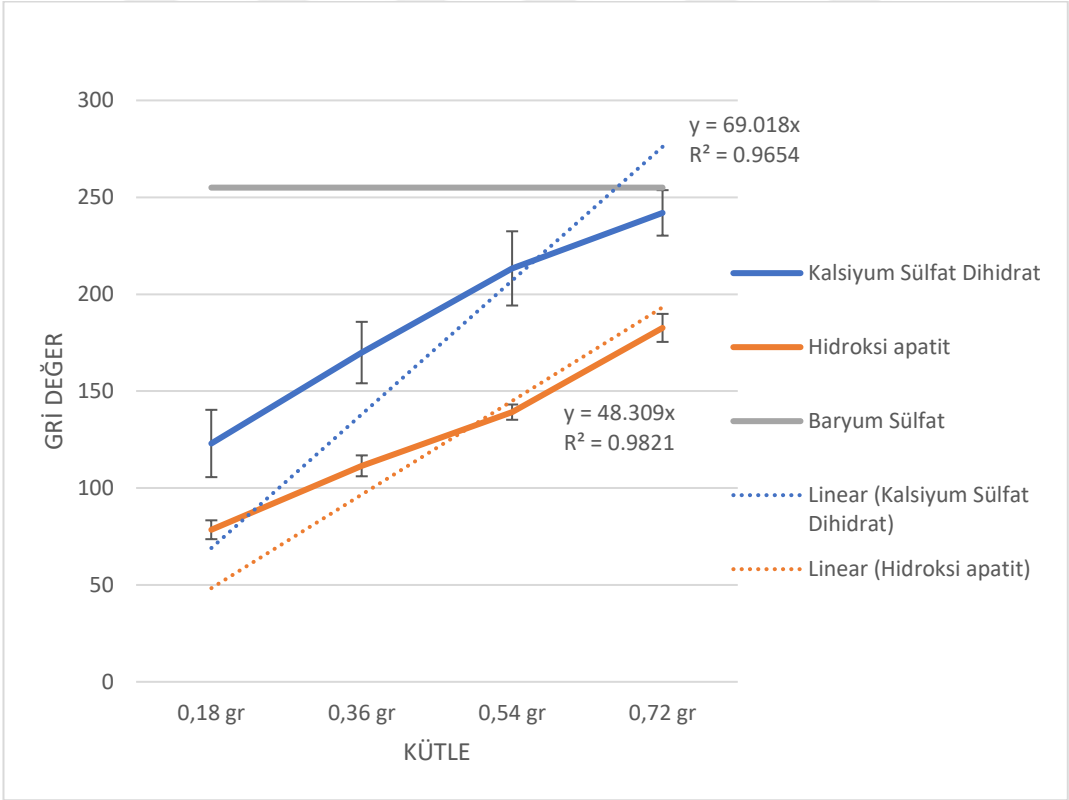

Şekil 3.8. Kalsiyum Sülfat Dihidrat, Baryum Sülfat, Hidroksiapatit ile doldurulmuş küp modellerin kütle-gri değer grafiği

Uygun materyal seçiminin ardında 3B yazıcı ile kullanılmak üzere radyopasite arttırımı yöntemi olarak, materyalin baskı malzemesinin içine eklenmesi metoduyla opasitenin ayarlanması sağlanmaya çalışılmıştır. Bu amaç doğrultusunda resin materyalinin içine kütlesinin %1, %2, %4 oranlarında hidroksiapatit eklenerek test küpleri tekrar basılmıştır. HA katılmamış küp model ile kütlesinin %4 oranında HA eklenerek hazırlanmış küp model karşılaştırılmıştır (Şekil 3.9.) (Şekil 3.10.)(Çizelge 3.3).

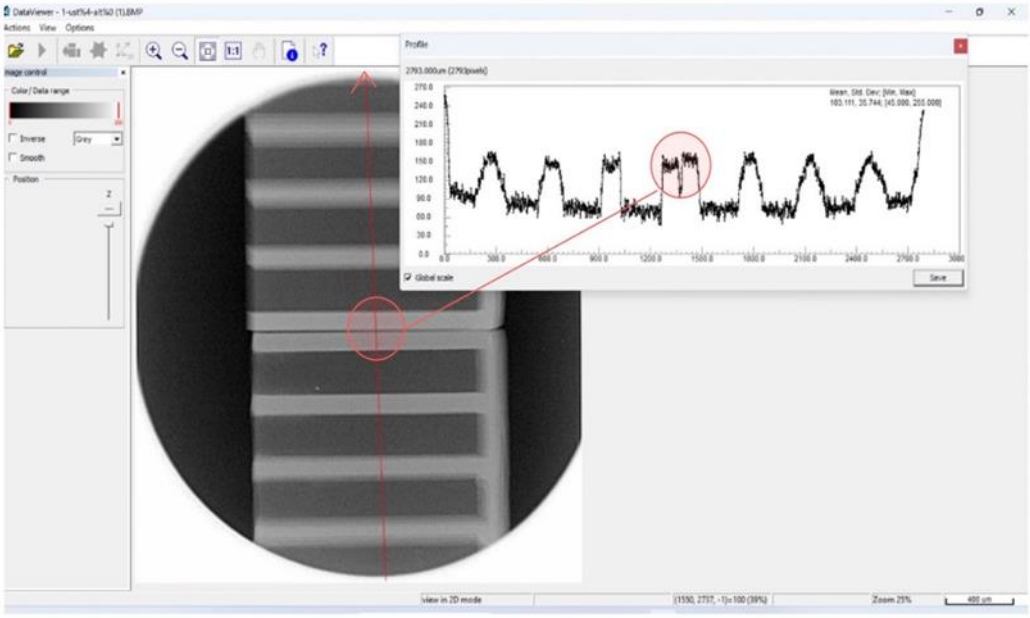

Şekil 3.9. Hidroksiapatit katkılı küp model için aşağıdan yukarı ok yönünde çizgi segmenti boyunca gözlenen gri skala değer değişimi grafiği (üstteki model %4 katkılı, alttaki model katkısız)

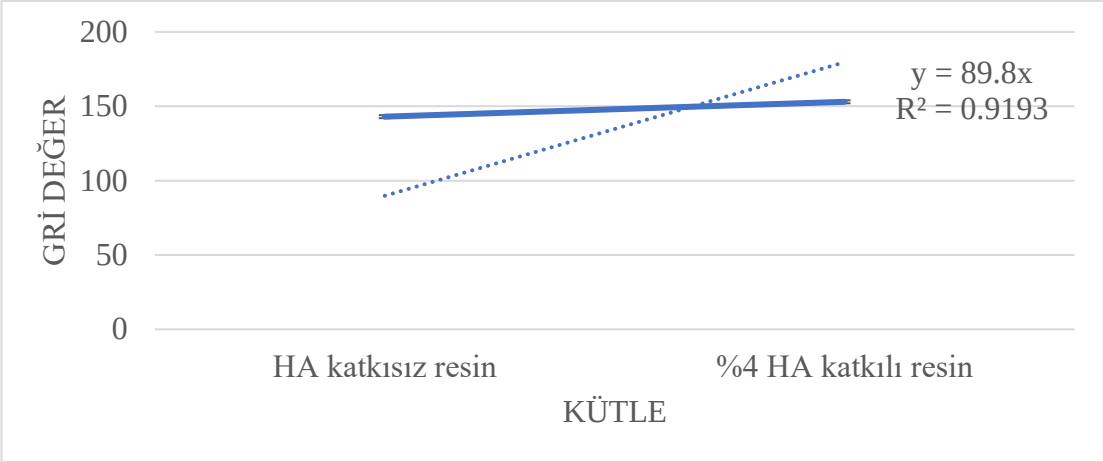

Şekil 3.10. Hidroksiapatit katkılı küp modeller için kütle-gri değer grafiği

Çizelge 3.3. Hidroksiapatit katkılı küp modeller için kütle-gri değer tablosu

		Grup	Mann Whitney U Testi							
		n	Ortalama	Medyan	Minimum	Maximum	ss	Sıra Ort.	U	p
Ortalama	%0 katkılı HA	98	143,19	142,00	134,00	159,67	5,37	58,90		
	%4 katkılı HA	97	153,42	153,33	135,33	164,67	5,32	137,50		
	Toplam	195	148,28	149,00	134,00	164,67	7,40		921,5	0,0002

Gruplar arasında gri ortalama ölçüm değerleri açısından anlamlı bir farklılık görülmektedir. ($p<0,05$). "%4 katkılı HA" grubunda olanlarda değerler, "%0 katkılı HA" grubunda olanlara göre anlamlı derecede daha yüksek görülmektedir (Çizelge 3.3).

%4 Hidroksiapatit katkılı model bir miktar opasite artışı sağlamış olsa da istenilen opasite miktarı için oldukça düşük kalmaktadır (Şekil 3.10.). Bu farkı arttırmak için çok yüksek konsantrasyonlar gerekebileceği düşünüldüğünden hidroksiapatitin toz halinde radyopasitesinden yararlanmaya karar verilmiştir. Bu sayede kullanılan resinin stabilitesi özellikleri bozulmaması, kürlenebilirliğinin etkilenmemesi sağlanmıştır. Bunun yanı sıra, modelin içine toz halinde eklenen

hidroksiapatitin porozite özelliği sayesinde trabeküler kemiğe daha yakın bir görünüm elde edilmiştir.

Çalışmanın sonucunda HA katkılı ultraviyole (UV) ile kürlenebilen bir 3B baskı reçinesi eldesiyle değiştirilebilir radyopasiteye sahip 3B fantom çene modeli üretilmiştir. Üretilen modeli çekilmiş dişler yerleştirilerek radyografiler alınmıştır (Şekil 3.11.). Modelden elde edilen 3 farklı radyografi analiz edilerek ortalama değerler belirlenmiştir (Çizelge 3.4). Elde edilen modelin radyopasitesinin gerçek dokularla kıyaslanabilmesi için sağlıklı diş ve kemik yapısına sahip hastalardan alınan periapikal radyografilerin gri skala değer analizleri yapılmıştır (şekil 3.12) (Çizelge 3.4). 3 farklı hastadan alınan görüntüler analiz edilerek ortalama değerler belirlenmiştir. Hastalardan alınan radyografilerin ortalama gri değeri 129,02 (± 14,34) iken 3B modelin ortalama gri değeri 129,27 (± 16,98) olarak bulunmuştur (Çizelge 3.4). İnsan kemiği ile model arasında ortalama görüntü değerleri açısından anlamlı bir farklılık görülmemektedir. ($p>0,05$)

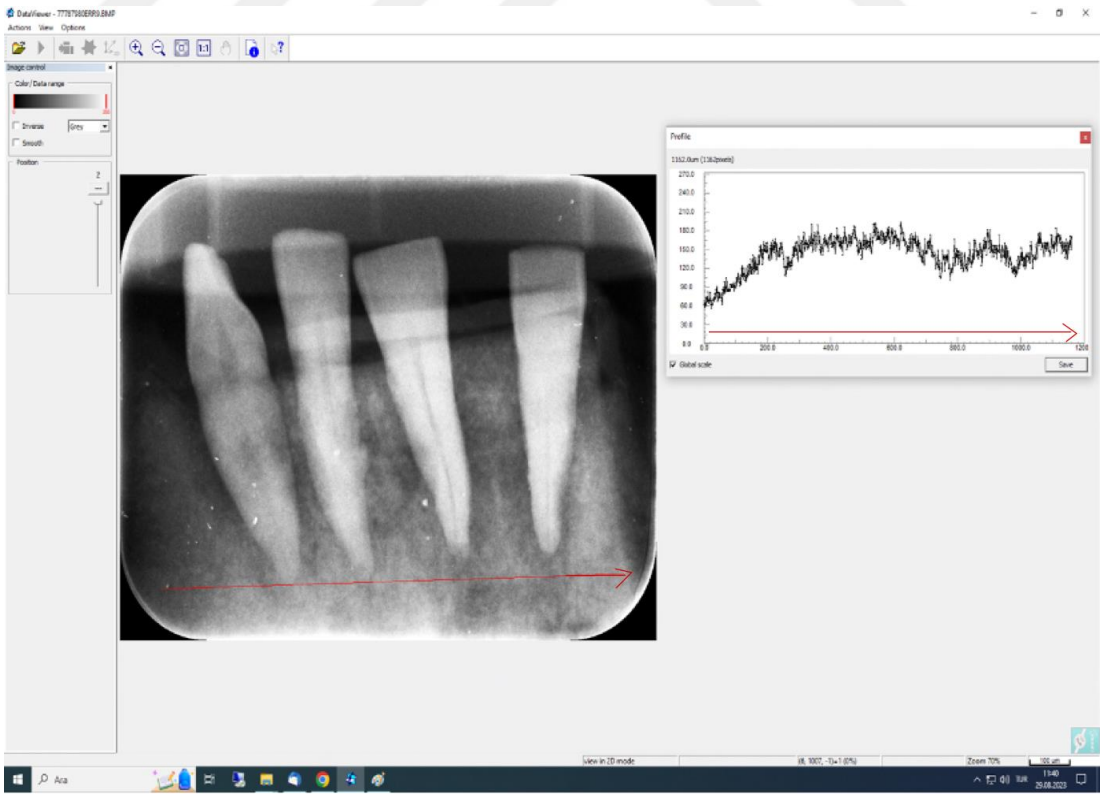

Şekil 3.11. Çekilmiş dişlerin yerleştirildiği 3B çene modelinden alınan radyografinin gri skala değer değişimi grafiği

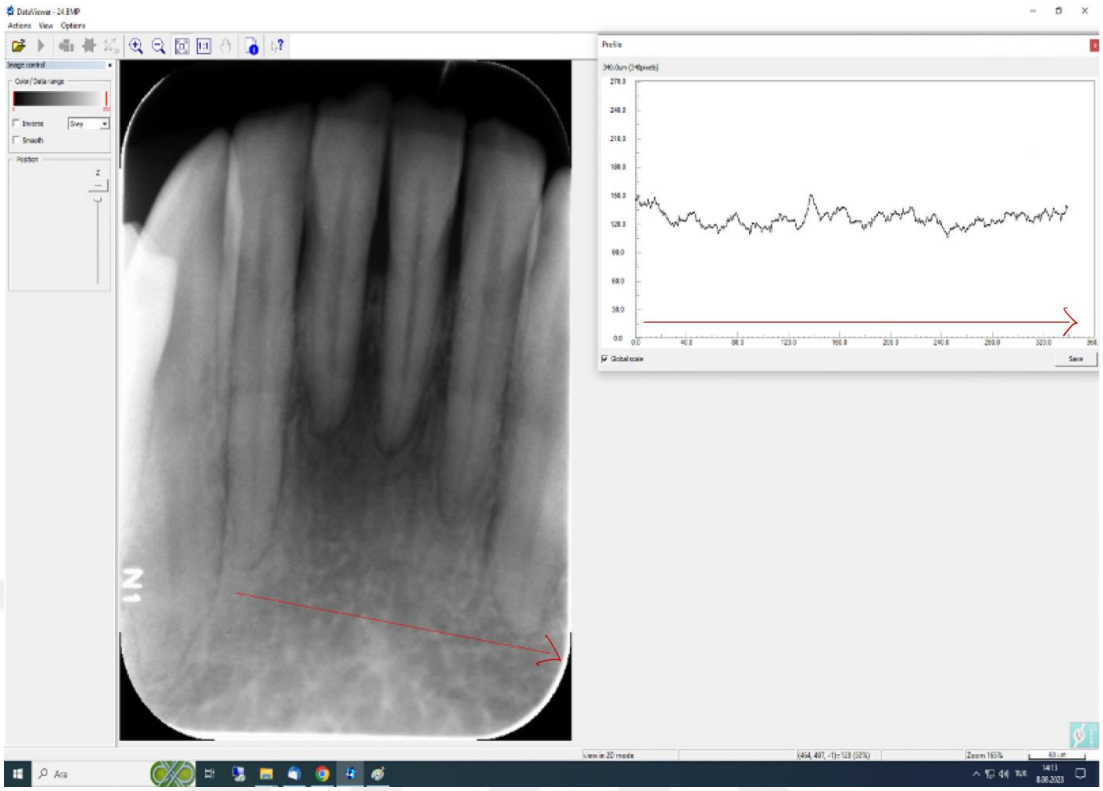

Şekil 3.12. Sağlıklı diş ve kemik yapısına sahip hastadan alınan radyografinin gri skala değer değişimi grafiği

Çizelge 3.4. İnsan kemiği ve modelden alınan radyografilerin gri skala değer değişimi grafiği

		Grup						Mann Whitney U Testi		
		n	Ortalama	Medyan	Minimum	Maximum	ss	Sıra Ort.	U	p
Ortalama	İnsan Kemiği	353	129,02	129,00	94,00	162,00	14,34	704,01		
	Model	1085	129,27	129,50	77,00	166,00	16,98	724,54		
	Total	1438	129,21	129,50	77,00	166,00	16,37		186036	0,42

Gruplar arasında ortalama görüntü değerleri açısından anlamlı bir farklılık görülmemektedir. (p>0,05)

Bu tez çalışmasında YOLOv5x-seg model derin öğrenme algoritmasının çekilmiş dişlerde kimyasal yolla simüle edilmiş EKR'lerin tespitindeki performansı incelenmiştir. Modelin başarısı Karışıklık Matrisi kullanılarak değerlendirilmiştir (Şekil 3.13.).

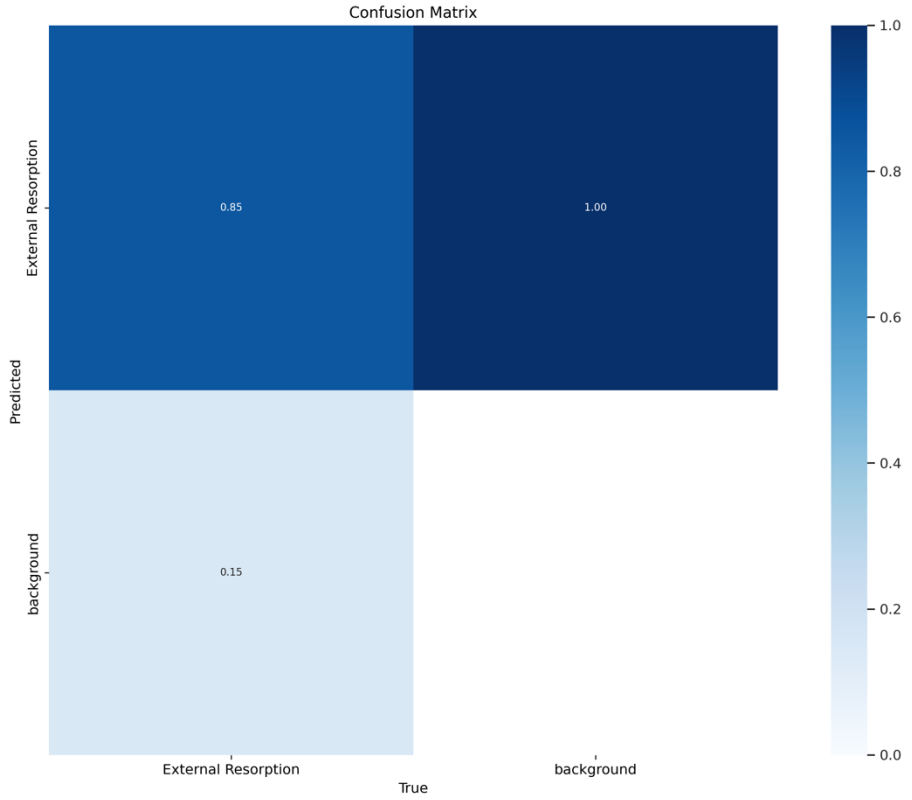

Şekil 3.13. YOLOv5x-seg modeli için karışıklık matris diyagramı

YOLOv5x-seg modelinin EKR tespiti için TP, FP ve FN değerleri Çizelge 3.5'te gösterilmiştir.

Çizelge 3.5. YOLOv5x-seg modeli için TP, FP ve FN değerleri

TP (Doğru bulunan)	55
FP (Yanlış bulunan)	8
FN (Bulunamayan)	10

YOLOv5x-seg modelinin EKR tespiti için duyarlılık, kesinlik ve F1 skoru değerleri Çizelge 3.6'da gösterilmiştir. F1 skorunun 0.8593 olarak bulunması test aşamasında modelin etkin bir şekilde çalıştığı anlamına gelmektedir.

Çizelge 3.6. YOLOv5x-seg modeli için Doğruluk, Duyarlılık, Kesinlik ve F1 Skoru değerleri

Duyarlılık	0.8461
Kesinlik	0.8730
F1 Skoru	0.8593

YOLOv5x-seg modelinin EKR tespiti için ortalama IoU değerleri Çizelge 3.7'de gösterilmiştir.

Çizelge 3.7. YOLOv5x-seg modeli için IoU değerleri

IoU Thresold (%50 için Doğru Bulunan(TP)	55
IoU Thresold: %50 için Yanlış Bulunan(FP)	8
IoU Thresold: %50 için Bulunamayan(FN)	10

YOLOv5x-seg modelinin EKR tespiti AUC değerleri 0.8402 bulunmuştur. ROC eğrisinin sol üst köşeye yakın olması ve AUC değerinin 1'e yakın olması modelin performansının yüksek olduğu anlamına gelmektedir (Şekil 3.14) (Sevli, 2019).

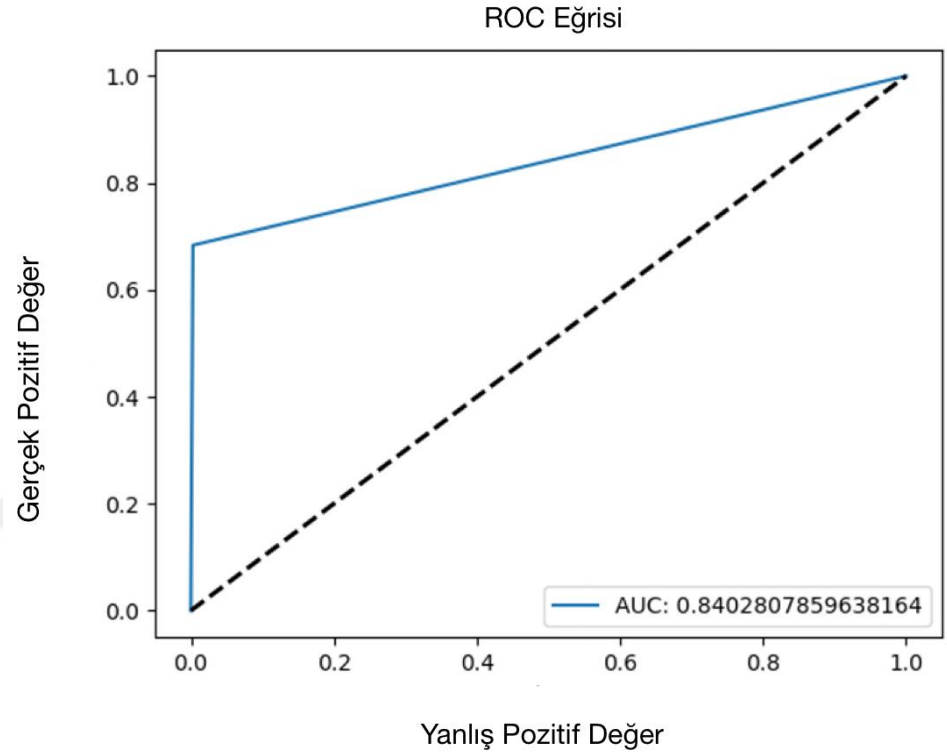

Şekil 3.14. EKR tespiti için ROC eğrisi

YOLOv5x-cls modelinin EKR tespiti için TP, FP ve FN değerleri Çizelge 3.8'te gösterilmiştir.

Çizelge 3.8. YOLOv5x-cls modeli için TP, FP ve FN değerleri

TP (Doğru bulunan)	58
FP (Yanlış bulunan)	0
FN (Bulunamayan)	0

YOLOv5x-cls modelinin EKR tespiti için duyarlılık, kesinlik ve F1 skoru değerleri Çizelge 3.9.'da gösterilmiştir. F1 skorunun 1.0 olarak bulunması test aşamasında modelin etkin bir şekilde çalıştığı anlamına gelmektedir bağlıdır (Yu ve Zhang, 2021).

Çizelge 3.9. YOLOv5x-cls modeli için Doğruluk, Duyarlılık, Kesinlik ve F1 Skoru değerleri

Duyarlılık	1.0
Kesinlik	1.0
F1 Skoru	1.0

4. TARTIŞMA

EKR'lerin oluşumu oldukça yaygın olmakla birlikte genellikle ilerleyici, asemptomatik bir klinik seyir gösterdiğinden teşhis edilmesi ve onarılması zordur (Kaku ve ark., 2014; Lee ve Lee, 2016). İlgili diş genellikle asemptomatik kalır, ancak bazen hafif mobiliteye sahip ve perküsyona duyarlı olabilir.

Bazı rezorpsiyon türlerinin etiyolojisi hala belirsizliğini korumaktadır (Heithersay, 1999; Patel ve Ford, 2007; Mavridou ve ark., 2017). Etiyolojideki bu belirsizlikte dolaylı olarak rezorpsiyon teşhisinin zorlaşmasına neden olabileceğinden bu konuda daha fazla araştırma yapılmasına ihtiyaç duyulmaktadır.

Herhangi bir tedavi kararı vermeden önce EKR'nin kapsamı ve yerinin doğru teşhisi dişin prognozu için oldukça önemlidir (Haapasalo ve Endal, 2006; Patel ve ark., 2007; Aziz, Hoover ve Sidhu, 2014). Bu tez çalışmasında; erken teşhisin çok önemli olduğu, farkedilmediği taktirde ilerleyen safhalarda ilgili dişin çekiminin gerekebileceği bir klinik durum olan EKR'lerin teşhisinin günümüz teknolojileri kullanılarak kolaylaştırılması konu edinilmiştir. Bu konu doğrultusunda, en güncel ve gelişmeye açık teknolojilerden biri olan yapay zeka ile çalışılarak dişlerde görülen EKR'ler teşhis edilmeye çalışılmıştır. Bildiğimiz kadarıyla bu tez çalışması yazılırken, literatürde EKR'lerin yapay zeka ile tespitine yönelik herhangi bir çalışma bulunamamıştır. Bu yönüyle tez çalışması öncü niteliktedir.

Yapay zeka ile teşhisin ele alındığı çalışmalarda başarıyı etkileyen en kritik konulardan biri teşhis edilecek patolojinin klinik koşullara uygun, doğala en yakın şekilde simüle edilmesidir. Bu amaç doğrultusunda çekilmiş dişlerde yapılan rezorpsiyon alanları büyük bir önem arz etmektedir.

Literatürdeki dişlerde gözlenen rezorpsiyonların teşhisine yönelik çalışmaların bir çoğu frez ile mekanik aşındırma protokolünü kullanmaktadır (Liedke ve ark., 2009; D'addazio ve ark., 2011; Stephanopoulos, Mikrogeorgis ve Lyroudia, 2011; Dalili ve ark., 2012; Neves ve ark., 2012; Ren ve ark., 2013). Ancak asit simülasyon protokolü,

doğal sürece daha çok benzeyen özelliklere sahip bir rezorpsiyon modeli sağlar. Lezyonların mekanik simülasyonunu yolu ile elde edildiği EKR'lerin tanısını araştıran birçok KIBT çalışması, %90 ile %100 arasında duyarlılık ve özgüllük değerleri bildirmiştir (Liedke ve ark., 2009; D'addazio ve ark., 2011; Neves ve ark., 2012; Ren ve ark., 2013). Bu yüksek değerler, değerlendiricinin bu rezorpsiyon alanlarının iyi tanımlanmış sınırlar ve derinliklerle tespit etmesinin daha kolay olduğunu gösterebilir. Daha küçük voksellerden kaynaklanan daha yüksek çözünürlüklü görüntü elde etme protokollerini kullanırken bile daha düşük hassasiyet ve özgüllüğün ortaya çıktığı bir çalışmada bu sonuç, doğal rezorpsiyonun tanısal gerçekliğine yaklaşan asit demineralizasyonu ile simüle edilmiş dişlerdeki lezyonların düzensiz özellikleri ile açıklanmıştır (Vieira ve ark., 2020).

Bu tez çalışmasında EKR alanları; mekanik rezorpsiyon yöntemlerinin aksine doğal rezorpsiyon alanlarının daha yakından simüle edile bilmesi için deminarealize edici solüsyon kullanılarak kimyasal yolla elde edilmiştir. Kimyasal yoldan rezorpsiyon alanları eldesi ile rezorpsiyonun doğası gereği her dişteki rezorpsiyon alanlarının boyutu ve derinliği birbirinden farklı olabilmektedir. Bu nedenle, düzensiz C-biçimli kraterler ve/veya küçük kraterler tipindeki rezorpsiyon alanları kısmen veya tamamen gözden kaçabilir veya yanlış yorumlanabilir. Diş morfolojilerindeki farklılıklar ve kök sayılarındaki değişiklikler de rezorpsiyon alanlarının tespitini zorlaştırabilmektedir. Apikal rezorpsiyonlar veya kökün orta üçte birlik kısmındaki rezorpsiyonların fark edilemesi de oldukça zordur.

Çalışmada klinik koşullara uygunluk konusundaki bir diğer önemli husus ise hazırlanan diş örneklerinin, radyografilerinin alınmasında kullanılan dişlerin yerleştirileceği çene modelinin özellikleridir.

Gerçek anatomik yapılara benzer bir geometriyi taklit etmek için, HU ile tanımlanan elektron yoğunluğu açısından heterojenliğe ulaşmak esastır (Kalender, 2000). Tıp alanında eklemeli üretimin kullanımı yaygınlaştığında, farklı teknikler kullanılarak üretilen ticari olarak temin edilebilen malzemelerin atenüasyon özelliklerinin incelenmesine ihtiyaç duyulmuştur. Tıp alanında; teşhis ve girişimsel radyoloji, nükleer tıp ve radyoterapi vb. bölümlerde kullanılması planlanan

fantomların üretiminde, farklı teknikler kullanılarak basılan ticari olarak temin edilebilen malzemelerin atenüasyon özelliklerinin incelenmesine duyulan ihtiyaç 3B yazıcıların kullanımının yaygınlaşması ile günden güne artmaktadır (Okkalidis, 2018).

Literatürde EKR protokolü uygulanmış dişlerin görüntülenmesinde çoğu araştırmacı kuru kafaların çene kemiklerini (maksilla-mandibula) kullanmışlardır (Durack ve ark., 2011; Razi, Mohammadi ve Ghojazadeh, 2012; Kolsuz ve ark., 2022). Kök kanal tedavisinin EKR tespitini gizleyebileceği yönünde sonuçların bildirildiği yakın tarihli bir çalışmada ise herhangi bir çene modeli kullanılmamıştır (Parrales-Bravo ve ark., 2023). EKR görünürlüğünün artifakt oluşturabilecek çevre yapılardan etkilenebileceği belirtilen çalışmada, çevre kortikal ve trabeküler kemik kalınlığının görüntüyü etkileyebileceği göz önünde bulundurulduğunda (Venskutonis ve ark., 2014; Saidi, Naaman ve Zogheib, 2015), ilgili çalışmada model kullanılmaması önemli bir limitasyon teşkil etmektedir.

Çekilmiş dişlerle çalışılan araştırmalarda, dişlerin gömüleceği model konusu hemen hemen her araştırmacı için önemli bir sorun yaratmaktadır. Çalışma doğruluğu, analiz, kıyaslama, karşılaştırma vb. gibi birçok konuda en önemli ve en temel gereksinim çalışmanın üzerinde yürütüleceği anatomik materyallerdir. Bu amaç doğrultusunda kullanılan; kadavra, kuru kafa, hayvan donörleri vb. ulaşımı zor ve kısıtlı olan birçok materyal, bilimsel araştırmaların sürdürülebilirliği için en önemli konular arasındadır. Gelişen teknoloji ile bu materyallerin yerini alabilecek eş değer özelliklere sahip yapay 3 boyutlu modeller elde edilebilmesinin, bilimsel çalışmalardaki büyük bir limitasyonu elimine ederek ilerlemeye olanak sağlayacağı düşünülmektedir. Bilimin birçok alanında bu yapay modeller üretilerek kullanılmaya başlansa da günümüzde hala gerçek dokuları birebir taklit eden modeller üretimi konusunda belli başlı sorunlar mevcuttur. 3 boyutlu görüntüleme araçları sayesinde anatomik olarak; orijinal yapılarla neredeyse birebir özelliklere sahip modeller elde edilebiliyor olsada elde edilen modellerin radyolojik özellikleri hala tam anlamıyla karşılanamamaktadır (Jusufbegović ve ark., 2022). Radyolojik özelliklerle ilgili yaşanan en önemli eksiklik modellerin radyopasitelerinin gerçek kemik radyopasitesiyle uyumsuz olmasından kaynaklanmaktadır. Bu tez çalışması, bu konudaki eksikliklerin ele alması ve kemik radyopasitesini yüksek uyumlulukla

simüle edebilen fantom model eldesiyle yenilikçi ve özgün bir çalışma niteliği taşımaktadır.

3B fantom modellerde yaşanan radyopasite sorunlarını ele alan birçok araştırma mevcuttur. 3B baskı ile üretilen kemik fantomlar genellikle basitleştirilmiş geometri ve homojen doğa ile sınırlıdır. Bu tür fantomlar, yalnızca orantı ve radyasyon özellikleri açısından değil, aynı zamanda patolojik özellikleri de barındırmamakla birlikte, yalnızca ortalama insan vücudunu temsil etme yetenekleri nedeniyle sınırlıdır. Ne yazık ki, ticari olarak temin edilebilen fantomlar her zaman anatomik olarak doğru değildir ve tipik olarak sağlıklı "standart" kişileri temsil eder. Bununla birlikte, bu fantomların üretim süreci yüksek maliyetlidir ve genellikle bireysel hastanın patolojik özelliklerini barındırmakla sınırlıdır. Bu tür fantomlar, kemik, kas ve akciğer gibi bazı doku formlarını simüle eden homojen malzemelerden oluşur. Bu homojenlik, insan dokularındaki non-homojeniteyi taklit etmemektedir.

3B baskının homojenliğinin yanı sıra bir diğer önemli sorun ise radyopasitesidir. 3B yazıcılarda baskı materyali olarak kullanılan polimerler ise genellikle karbon (Z=6) ve hidrojen (Z=1) gibi düşük atom numaralarına sahip elementler içerir. Düşük elektron bulutu yoğunlukları nedeniyle de radyolüsenttirler (C. White, 2008). Bu sebepten dolayı 3B baskı materyallerinin çoğunun X-ışını altında görünmemesi önemli bir kullanım sınırlamasını da beraberinde getirmektedir. Bu sınırlılıkları aşmak için yapılan literatürdeki çalışmalarda ise genellikle baryum sülfat, bizmut vb. ağır metal bileşikleri kullanılmaktadır (Ceh ve ark., 2017). Bu da birçok alerjik ve toksit durumu beraberinde getirmektedir. Aynı zamanda radyopasiteleri oldukça yüksek olduğu için uygun opasitenin ayarlanması da zordur. Bu tez çalışmasında kıyaslama yapabilmek adına radyopasite arttırıcı materyallerden baryum sülfat da kullanılmıştır.

Floroskopik incelemelerde en sık kullanılan kontrast maddelerden biri baryum sülfattır. Baryum sülfat, suda çözünmeyen ve gastrointestinal sistemden absorbe edilemeyen inorganik bir bileşiktir. Tek kontrastlı tetkikler için genellikle orta ve düşük konsantrasyonda, çift kontrastlı tetkikler için yüksek konsantrasyonda baryum sülfat kullanılmaktadır.

Suyla karıştırıldığında süspansiyon formunu alan beyaz bir toz olan baryum sülfat bileşiği; genellikle emilmeyen, metabolize olmayan ve değişmeden vücuttan atılan inert ve erimez bir bileşik olarak kabul edilir (Stringer ve ark., 1993). Bununla birlikte, bazı yan etkileri olabilir. En yaygın yan etki, alerjik reaksiyondur. Baryum sülfata alerjik reaksiyonlar, katkı maddelerine bağlı olarak gelişebilir (Skucas, 1997). Baryum sülfata maruz kalmanın en büyük sağlık riski, havaya karışmasıdır. Az miktarda aspire edilen baryum genellikle sorun oluşturmaz. Ancak, çok miktarda aspire edildiğinde akciğer toksisitesine neden olabilir (Skucas, 1997).

Bu tez çalışmasında radyopasite farklılıklarının; normal anatomiyi belirleme, başlangıç değişikliklerinin erken evrede saptanması ve patolojilerin teşhisi gibi konularda önemli bir indikatör olduğu, diğer vücut bölgelerine göre daha küçük bir hacimde çok detaylı bir incelemeyi gerektiren baş yüz bölgesine odaklanılmıştır.

Bu tez çalışmasında geliştirilen fantom modelde anatomik bölgeler arası radyopasite farklılıklarının simüle edilebilmesi için öncelikle test blokları tasarlanmıştır. Bu test bloklarında trabeküler örüntünün taklit edilebilmesi amacıyla içi boşluklu küp şeklinde dizayn edilmiştir. Radyopasite arttırıcı olarak 3 farklı materyal kullanılarak karşılaştırmalar yapılmıştır.

Kalsiyum sülfat dihidrat, baryum sülfat, hidroksiapatit kütle-gri skala değerleri karşılaştırıldığında; baryum sülfatın ortalama gri değeri 255 bulunmuş olup bu değer diğer 2 materyale oranla çok yüksek radyopasiteye sahip olduğunu göstermektedir. Kalsiyum sülfat dihidratın gri skala değerleri yaklaşık 122 ile 241 arasındadır. Bu değerler baryum sülfatın radyopasitesi ile kıyaslandığında daha kabul edilebilir olsa da R^2 değerinin 0,96 olması hidroksiapatite kıyasla daha az doğrusallık sergilediği anlamına gelmektedir. Hidroksiapatitin (R^2 = 0,98) kalibrasyon bloklarına (R^2 = 0,98) çok yakın, neredeyse eşit oranda R^2 değeri göstermesi ayrıca minimum gri değerinin diğer 2 materyalden çok daha düşük olması nedeniyle çalışmamızda radyopasite arttırıcı materyal olarak hidroksiapatit kullanımı tercih edilmiştir.

Uygun materyal seçiminin ardında 3B yazıcı ile kullanılmak üzere radyopasite arttımı yöntemi olarak, materyalin baskı malzemesinin içine eklenmesi metoduyla opasitenin ayarlanması sağlanmaya çalışılmıştır. Bu amaç doğrultusunda resin materyalinin içine kütlesinin %1, %2, %4 oranlarında hidroksiapatit eklenerek test küpleri tekrar basılmıştır.

%4 Hidroksiapatit katkılı model bir miktar opasite artışı sağlamış olsa da bu miktar oldukça düşük kalmaktadır. Bu farkı arttırmak için çok yüksek konsantrasyonlar gerekebileceği düşünüldüğünden hidroksiapatitin toz halinin de radyopasitesinden yaralanmaya karar verilmiştir. Bu sayede kullanılan resinin stabilitesi özellikleri bozulmaması, kürlenebilirliğinin etkilenmemesi sağlanmıştır. Ayrıca modelin içine toz halinde eklenen hidroksiapatitin porozite özelliği sayesinde trabeküler kemiğe daha yakın bir görünüm elde edilmiştir.

Bu tez çalışmasında kullanılan materyallerden bir olan alçı, kalsiyum sülfat dihidrat ($CaSO_4 2H_2O$) olarak adlandırılan formüle sahiptir. Alçı insan kemiklerine benzer şekilde büyük miktarlarda kalsiyum içerir ve 120 kV BT taramalarında 1200 HU'ya kadar BT değerleri gösterebilmektedir. MR görüntülemede de sinyal alınmaması, alçı kullanımını kortikal kemik simülasyonu için uygun bir aday yapabilir (Niebuhr ve ark., 2016). Multimodal görüntüleme için BT, manyetik rezonans görüntüleme (MRG) ve antropomorfik doku simülasyonunun yanı sıra deforme olabilen organ şekilleri ve antropomorfik kemik modellerinin oluşturulduğu bir çalışmada pelvik fantom model üretilmiştir (Niebuhr ve ark., 2016). Bu fantomun kemik modelinde kortikal kemiğin yüksek atenüasyonu ve 1200 HU'ya kadar değerlere sahip oluşu 3B baskılı içi boş kemik modelin dış kısmının alçı bandajlar uygulanarak sarılmasıyla simüle edilmiş, trabeküler kemik yapı için ise; vazelin ve dipotasyum hidrojen fosfat (K_2HPO_4) karışımı kullanılarak hem MRG'de bir yağlı kemik iliği sinyali hem de BT'de düşük ve yüksek atenüasyonlu homojen olmayan alanlar elde edilmiştir. İlgili çalışmada kortikal kemiğin radyopasitesi alçı bandaj katmanlarının sayısı ile sağlanırken bu tez çalışmasında ise kortikal kemiğin radyopasitesi 3B baskı materyali olan resinin içine HA eklenerek sağlanmıştır. Trabeküler kemik yapı için bu çalışmaya benzer bir metod kullanılarak boş modelin

içi dolduruldu fakat onlardan farklı olarak bu tez çalışmasında elde edilen sonuçlara göre kemik dokuya yüksek uyumlulukta bulunan HA materyali kullanılmıştır.

Son yıllarda, kalsiyum fosfatlar, sağlık alanındaki uygulamaları ve kullanımıyla giderek daha popüler hale gelmiştir (Bahir ve ark., 2023). Kalsiyum fosfatlar, vücutta yüksek biyouyumluluk ve kemik ve diş mineralleriyle benzer kimyasal yapı sergileme gibi özelliklere sahiptir. Kalsiyum fosfatlar arasında en önemlileri ise hidroksiapatit (HA, $Ca_{10}(PO_4)_6(OH)_2$) ve üç-kalsiyum fosfattır (TCP, $Ca_3(PO_4)_2$).

HA, yüksek biyouyumluluk, yavaş bozunma ve kemik mineraline benzer kimyasal yapı gibi özelliklerinden dolayı kullanımı tercih edilmektedir. TCP ise vücut içindeki yüksek bozunma hızından dolayı kullanılmaktadır. HA'nın kimyasal yapısı, Ca ve P elementlerinden oluşur (Bahir ve ark., 2023). Bu elementler, kemik ve diş inorganik kısmının ana bileşenleridir.

HA'nın sağlamış olduğu avantajlar nedeniyle tez çalışmasında geliştirilen modelde HA'nın radyopasitesinden yararlanılmıştır. Bu sayede baryum sülfat vb. materyallerin neden olduğu birçok dezavantajın da önüne geçilmesi sağlanmaktadır.

Çalışmanın sonucunda; farklı bölgelerinde geniş değer aralığına sahip radyopasiteleri içeren mandibular kemiği simüle ederek değiştirilebilir radyoapasiyete sahip 3B fantomlar elde edilmiştir. Bu heterojenite, geliştirilen modelde HA'nın hem toz halinde hem de resinin içine eklenerek karışım halinde kullanılması ile sağlanmıştır.

Çekilmiş dişlerin KIBT verileri kullanılarak tasarlanan çene modeli sayesinde diş kökleri ile bire bir uyumlu model eldesi sağlanmıştır. Bu sayede fantom model araştırmacılar için çalışmalarda kullanımı oldukça uygun bir tasarıma da sahiptir. Bu tez çalışmasındaki bir diğer önemli husus ise hazırlanan modelin hangi görüntüleme yöntemi ve parametreleri kullanılarak görüntüleneceği hususudur.

Yüzeysel kök rezorpsiyonları ancak rezorpsiyon alanlarının derinliğinin belli bir düzeyde arttığı durumlarda 2 boyutlu görüntüleme yöntemleriyle saptanabilmektedir (Sameshima ve Asgarifar, 2001). 2 boyutlu görüntülemede normal anatomik oluşumlar radyopak veya radyolüsent gölgeler olarak görülebilmekte ve oluşan süperpozisyonlar sonucunda görüntülerin tanı kalitesinde azalma olabilmektedir. Lingual veya bukkal eğimli dişlerin köklerini net bir şekilde değerlendirmek için, dişlerin fokal spot boyunca doğru konumlandırılması çok zordur (Leach, Ireland ve Whaites, 2001). Sameshima ve Asgarifar tarafından panoramik radyogarfi kullanılarak yapılan değerlendirmelere göre bu iki görüntüleme yöntemi arasında fokal spotun köke göre konumu farklı olduğu için periapikal grafikler kullanılarak yapılan değerlendirmelere göre kökte %20 veya daha fazla madde kaybı gözlenmiştir (Sameshima ve Asgarifar, 2001).

Periapikal radyografilerle kök rezorpsiyonu değerlendirilirken dikkate alınması gereken en önemli faktör, film ile diş arasındaki pozisyonun tekrarlanabilirliğidir. Röntgen pozisyonu yeniden oluşturulamıyorsa, güvenilir ve doğru bir kantitatif analiz yapmak mümkün değildir (Leach, Ireland ve Whaites, 2001). Periapikal radyografilerde magnifikasyon oranı genellikle %5'ten azdır. Bu nedenle periapikal filmler, panoramik radyografilere göre daha az distorsiyona uğrar ve daha fazla detay bilgi sağlayabilir. Bu tez çalışmasında film ile diş arasındaki pozisyonun tekrarlanabilirliğinin sağlanabilmesi amacıyla paralel teknik aparatı kullanılmıştır

Lateral sefalometrik röntgenler ile değerlendirme yapılırken %5 ile %12 arasında değişebilen bir magnifikasyon oranları göz önünde bulundurulmalıdır. Santral kesici dişlerin kökleri üst üste süperpoze olduğu için güvenilirlik azalır ve kök rezorpsiyonunun doğru bir şekilde görülmesi zorlaşır (Leach, Ireland ve Whaites, 2001).

Dijital radyografilerle daha az radyasyon dozuda değerlendirme yapmak mümkündür (Borg ve ark., 1998). Bazı çalışmalarda dijital radyografilerin kök rezorpsiyonlarını belirlemede konvansiyonel radyografilere göre daha duyarlı olduğu belirtilmiştir (Kravitz ve ark., 1992). Bu bilgiler ışığında bu tez çalışmasında dijital radyografi kullanılmıştır.

Radyografik tekniklerin gelişimi, EKR'nin daha iyi değerlendirilmesini ve teşhis edilmesini sağlamıştır. Ancak yine de sadece periapikal radyografilerle değerlendirildiğinde gözden kaçabilmektedir (Estrela ve ark., 2009). Bu lezyonların 3 boyutlu olarak değerlendirilmesi, tespitini büyük ölçüde kolaylaştıracak ve rezorpsiyonun nedenine bağlı olarak yerleşim yerini, boyutunu ve olası komplikasyonları belirlemede yardımcı olacaktır (Gartner ve ark., 1976). Literatür, KIBT'ın geleneksel radyografinin yerine kullanımından ziyade klinik ve radyografik değerlendirme yapıldıktan sonra ileri görüntüleme yöntemi olarak kullanımını desteklemektedir (Heboyan ve ark., 2022).

Konik ışınlı bilgisayarlı tomografi (KIBT), 3 boyutlu değerlendirmeye ihtiyaç duyulduğunda diş hekimliğinde en sık tercih edilen görüntüleme yöntemi haline gelmiştir. KIBT'ın EKR değerlendirilmesi de kullanımı vurgulanmaktadır (Tyndall ve Rathore, 2008). Literatürde tanısal testlerle ilgili çeşitli çalışmaların yazarları, büyük ölçüde KIBT performansına odaklanarak, resorptif lezyonların saptanmasında farklı görüntüleme modalitelerinin duyarlılığını, özgüllüğünü, doğruluğunu ve ROC (Receiver Operating Characteristic) eğrisi altındaki alanı değerlendirmiştir. Rezorpsiyonun yorumlanmasına odaklanan daha spesifik çalışmalar da; voksel boyutu, miliamper, kilovoltaj, maruz kalma süresi gibi edinim parametrelerinin ve filtreler gibi işleme araçlarının bu görüntüleme yöntemi üzerindeki etkisi değerlendirilmiştir (Liedke ve ark., 2009; Patel ve ark., 2009; D'addazio ve ark., 2011; Durack ve ark., 2011; Neves ve ark., 2012; Ren ve ark., 2013; Creanga ve ark., 2015b).

Voksel boyutu ve tarama modu (temel görüntülerin sayısı) gibi faktörlerin, görüntülerin uzaysal çözünürlüğü ile doğrudan ilişkili olduklarından, tomografik görüntünün kalitesini ve teşhis kabiliyetini etkilediği bilinmektedir (Liedke ve ark., 2009; Lennon ve ark., 2011; Kolsuz ve ark., 2022). Küçük voksel boyutları ve daha iyi çözünürlük ve ayrıntıya sahip tanısal görüntüler oluşturur. Bununla birlikte, voksel ne kadar küçükse hastaya verilen radyasyon dozu o kadar yüksek olur (Farman ve Scarfe, 2006). KIBT taramaları, klinik rutinde genellikle hasta maruziyetini minimumda tutmayı amaçlayarak maksimum çözünürlük kullanılmadan gerçekleştirildiği de unutulmamalıdır.

Bu bilgiler ışığında; EKR klinikte sıklıkla panoramik ve periapikal radyografi teknikleri kullanılarak tespit edildiğinden, yapay zekanın klinik uygulanabilirlik yönünden bu radyografi tekniklerine entegrasyonu daha gerçekçi bir yaklaşımdır. Bu sebeple tez çalışmasında periapikal radyografi tekniği kullanılarak radyografik görüntüler elde edilmiştir. Ancak EKR'nin kök yüzeyindeki tam lokasyonunun ve boyutlarının doğru bir şekilde belirlenebilmesi için KIBT kullanılması tedavi prosedürlerinin seçiminde oldukça önemlidir.

Bu tez çalışmasında tartışılması gereken bir diğer önemli çalışma basamağı ise EKR'lerin yapay zeka ile tespiti hususudur. EKR genellikle herhangi bir semptom göstermeden gelişir ve teşhis edildiğinde ciddi bir diş dokusu kaybı dolaylı olarak da diş kaybına neden olabilir (Abbott, 2016). Bu nedenle, EKR'nin erken tespiti, prognozu belirlemede büyük bir önem arz etmektedir. Radyografik değerlendirme ise, EKR'lerin teşhisi, planlanması, tedavisi ve prognozu için en önemli araçtır. Etkilenen diş, yalnızca başlangıç aşamasında ERR saptandığında, pulpa hasarı olmadan rezorpsiyon boşluğunu onararak tedavi edilebilir. EKR'nin daha sonraki bir aşamada saptanması, prognozu olumsuz yönde değiştirir ve kök kanal tedavisi veya diş çekimi ile sonuçlanabilir (Creanga ve ark., 2015a; Goller Bulut ve Uğur Aydın, 2019). Bu tez çalışmasında klinik önemi oldukça yüksek olan bu konuda yapay zekanın hekimlere yardımcı olabilmesi hedeflenmektedir. Bu tez çalışması için gerçekleştirilen literatür taramasında EKR'nin radyografik teşhisi üzerine daha önce yapılmış bir çalışma tespit edilmemiştir. Yapılan tez çalışması bu açıdan da bir özgünlük teşkil etmektedir. Çalışmamızda geliştirmiş olduğumuz 3B fantom modelin kullanımı da çalışmamızın bir diğer özgünlüğü olmakla birlikte yapay zeka alanında da böyle bir fantom modelin kullanıldığı bir çalışma, bu tez çalışması hazırlanırken literatürde bulunmamaktadır.

Literatürde periapikal radyografi görüntülerinde EKR'nin yapay zeka sistemleri ile tespiti ve segmentasyonuyla ilgili daha önce yapılmış bir çalışmaya rastlanmasa da benzer çalışma kurgusuna sahip KIBT, panoramik radyografi ve periapikal radyografi görüntüleri üzerinde çalışan araştırmalar mevcuttur (Kolsuz ve ark., 2022).

Panoramik radyografiler kullanılarak yapılan bir çalışmada, idiyopatik osteosklerozu tespit etmek için bir AI sistemi geliştirilmiştir. Çalışmanın sonuçları, AI sisteminin idiyopatik osteosklerozun panoramik radyografilerde doğru bir şekilde tespit edilmesinde yüksek bir duyarlılığa (0.88), kesinliğe (0.83) ve F-ölçü değerine (0.86) sahip olduğunu göstermiştir. Bu sonuçlar, geliştirilen AI sisteminin idiyopatik osteosklerozun erken teşhisinde ve tedavisinde kullanılabilecek potansiyele sahip olduğunu düşündürmektedir (Yesiltepe ve ark. 2022).

ESA'ların panoramik radyografilerde çene kırıklarını otomatik olarak tespit etme yeteneğinin araştırılması, oral ve maksillofasiyal cerrahide güncel bir konudur (Warin ve ark. 2022). Panoramik radyografilerde çene kırıklarının saptanması ve sınıflandırılması (örn. kondil, koronoid, ramus vb.) araştırılan bir çalışmada, en düşük tespit hassasiyeti koronoid kırıklarında gerçekleşmiştir. F1 puanları 0,6 ile 0,87 arasında değişmiştir. En yüksek tespit hassasiyeti ise kondil kırıklarında elde edilmiştir (Vinayahalingam ve ark. 2022).

YOLOv4 modelinin kullanıldığı bir çalışmada ortalama %94,16 kesinlik değeri ve 0,90 F1 değeri ile yüksek düzeyde anlamlılık oranı ile panoramik radyografi üzerinde kalıcı diş germleri tespit edilmiştir (Kaya ve ark. 2022).

Chan ve ark. yapmış olduğu bir çalışmada kök rezorpsiyonunun teşhisi sırasında iki boyutlu görüntülerin iyi bir teknik olduğunu; ancak, bu teknikler kullanılarak rezorpsiyon için kantitatif bir değerlendirmeden kaçınılması gerektiği de belirtilmiştir (Chan ve Darendeliler, 2004). Çalışmamızda elde etmiş olduğumuz verilerde bu bilgiyi doğrular niteliktedir. Yapay zekanın kök rezorpsiyonunu tespit ettiği klasifikasyon grubunda F1 skoru 1 iken rezorpsiyon alanlarının segmente edildiği F1 skoru 0.85 olan segmentasyon grubunda ise başarının önemli ölçüde azaldığı görülmektedir. Yapay zeka ile eksternal kök rezorpsiyonlarının tespitinde periapikal radyografilerin kullanımının başarı olduğu ancak rezorpsiyon alanlarının kantitatif bir değerlendirmesi için ileri görüntüleme yöntemlerine başvurulması doğru bir yaklaşım olacaktır.

Bu tez çalışmasında geliştirilen AI algoritması ile hekimler için; eksternal kök rezorpsiyonlarının erken teşhisinin kolaylaşabileceğini, eksik yada hatalı teşhisin önlenebileceğini ve zamandan tasarruf sağlanabileceğini düşünmekteyiz.

Bu tez çalışmasında kullanılan AI modelleri ile her ne kadar başarılı sonuçlar elde edilmiş olsa da; AI modellerinin teşhis performansı, kullanılan farklı algoritmalar arasında değişiklikler gösterebildiğinden bu konu da daha fazla araştırma yapılması gerektiği düşünülmektedir.

Çalışmada geliştirilen ayarlanabilir radyopasiteye sahip fantom model, gerçek dokuları bire bir simüle eden tıbbi cihazların 3B baskısına giden yolda küçükte olsa önemli bir adım sayılabilir. Tez çalışmasında kullanılan çene modeli, radyopak 3B baskının, 2 boyutlu radyografilerde deneysel çalışmalar oluşturmak üzere nasıl kullanılabileceğinin bir örneğidir. Bilinen geometri ve radyopaklığa sahip şekiller veya modeller, görüntüleme yöntemlerinin kalibrasyonunu gerçekleştirilmesi, tıbbi eğitim veya cerrahi planlamayı iyileştirmek vb. gibi amaçlar için de basılabilir. Aynı uygulama alanlarında kullanılmak üzere farklı görüntüleme cihazlarında (KIBT, BT, MRG, ultrason görüntüleme vb.) da kullanıma uygun fantom modeller geliştirilebilir.

5. SONUÇ VE ÖNERİLER

Bu tez çalışması, radyopasitesi ayarlanabilir fantomların yapımında 3B baskı için önemli bir adım teşkil etmektedir. Belirtilen yöntem ve materyallerle daha fazla araştırma yapılarak elde edilen modeller, tıbbi eğitim, cerrahi planlama, radyolojik bulgu değerlendirme için kullanılabilir. Bu modeller tıp eğitimi amacıyla simülasyonun gerçekçiliğini artırmak için faydalı olabilir.

Görüntülerin gri skala değer kalibrasyonunun sağlanması amacıyla yoğunlukları (0,25 g/cm3- 0,75 g/cm3) bilinin hidroksi apatit silindirler kullanılarak aynı görüntüleme parametreleri ile elde edilen periapikal radyografilerin, yoğunluk-gri skala değer grafiğinde R^2 değerinin 1'e yakın olması kusursuza çok yakın bir doğrusal eğri gösterdiği anlamına gelmektedir.

%4 Hidroksiapatit katkılı model bir miktar opasite artışı sağlamış olsada bu miktar model içine ekleme yöntemine göre oldukça düşük kalmaktadır. Bu farkı arttırmak için çok yüksek konsantrasyonlar gerekebileceği düşünüldüğünden hidroksiapatitin toz halininde radyopasitesinden yaralanmaya karar verilmiştir. Bu sayede kullanılan resinin stabilitesi özellikleri bozulmaması, kürlenebilirliğinin etkilenmemesi sağlanmıştır. Ayrıca modelin içine toz halinde eklenen hidroksiapatitin porozite özelliği sayesinde trabeküler kemiğe daha yakın bir görünüm elde edilmiştir.

Kalsiyum sülfat dihidrat, baryum sülfat, hidroksiapatit kütle-gri skala değerleri karşılaştırıldığında; baryum sülfatın ortalama gri değeri 255 bulunmuş olup bu değer diğer 2 materyale oranla çok yüksek radyopasiteye sahip olduğunu göstermektedir. Kalsiyum sülfat dihidratın gri skala değerleri yaklaşık 122 ±2 ile 241 ±3 arasındadır. Bu değerler baryum sülfatın radyopasitesi ile kıyaslandığında daha kabul edilebilir olsa da R^2 değerinin 0,96 olması hidroksiapatite kıyasla daha az doğrusallık sergilediği anlamına gelmektedir. Hidroksiapatitin kalibrasyon bloklarına çok yakın oranda R^2 değeri göstermesi ayrıca minimum gri değerinin diğer 2 materyalden çok daha düşük olması nedeniyle çalışmamızda radyopasite arttırıcı materyal olarak hidroksiapatit kullanımı tercih edilmiştir.

Radyopasite arttırıcı olarak kullanılan diğer materyallere göre; HA'nın yüksek biyouyumluluğu, yavaş bozunması ve kimyasal yapısının kemik mineraline çok benzerlik göstermesi önemli avantajları arasındadır. Bu sayede kemik radyopasitesine uygun ayrıca toksik etki, alerji vb yan etkileri bulunmayan bir materyal olmasının yanı sıra kullanım ve erişim kolaylığı sunması da avantajları arasındadır. HA'nın basım aşamasında resin materyallerin içine karışabilmesi ve model elde edildikten sonra da toz halinde eklenmesiyle modeldeki opasite artışının sağlanması değiştirilebilir homojen olmayan bir radyopasite sağlamaktadır. Modelin radyopasitesinin kullanılan HA miktarı ile doğru oranda arttırılabilmesi sayesinde, insanda hem sağlıklı ve hem de patolojik dokuların simüle edilmesine olanak sağlamaktadır. HA'nın karışım oluşturulabilirliği ve toz halinde de kullanılabilmesi sayesinde 3B baskı materyallerinin kullanıldığı değiştirilebilir radyopasiteye ihtiyaç duyulan pek çok alanda ve farklı yazıcı türlerinde de uygulanabilir.

Bu çalışmada elde edilen fantom model kısa vadede birden fazla amaca hizmet ederek ve birçok alanda kullanılabilir. Anatomik materyallerden kaynaklanan birçok problemi (erişim problemleri, saklama koşulları, etik sorunlar vb.) önleyerek yapılacak olan birçok bilimsel araştırmaya da hız kazandırması sağlanabilir.

Bu tez çalışması hazırlanırken yapılan literatür taramasında EKR'lerin yapay zeka ile tespitine yönelik herhangi bir çalışmaya rastlanılmamıştır. Ayrıca diş rezorpsiyonlarını tespiti ile ilgili yapılan çalışmalarda radyoeşlenik özelliklere sahip 3B fantom model kullanımına da raslanmamıştır. Bu yönüyle bu tez çalışması öncü niteliktedir.

YOLOv5x-cls modelinin EKR tespiti için duyarlılık, kesinlik ve F1 skoru değerleri incelendiğinde skorların 1.0 olarak bulunması test aşamasında modelin yüksek bir başarı oranına sahip olduğunu göstermektedir.

YOLOv5x-seg modelinin EKR tespiti için duyarlılık, kesinlik ve F1 skoru değerleri incelendiğinde F1 skorunun 0.8593 olarak bulunması test aşamasında modelin etkin bir şekilde çalıştığını göstergesi olmakla birlikte klasifikasyonun

segmentasyon modelinden çok daha fazla başarılı olduğu sonucuna da varılabilmektedir.

EKR klinikte sıklıkla panoramik ve periapikal radyografi teknikleri kullanılarak tespit edildiğinden, yapay zekanın klinik uygulanabilirlik yönünden bu radyografi tekniklerine entegrasyonu daha gerçekçi bir yaklaşımdır. Bu sebeple tez çalışmasında periapikal radyografi tekniği kullanılarak radyografik görüntüler elde edilmiştir. Ancak EKR'nin kök yüzeyindeki tam lokasyonunun ve boyutlarının doğru bir şekilde belirlenebilmesi ve tedavi prosedürlerinin seçiminde KIBT kullanılması önerilerimiz arasındadır.

EKR klinikte sıklıkla panoramik ve periapikal radyografi teknikleri kullanılarak tespit edildiğinden, yapay zekanın klinik uygulanabilirlik yönünden bu radyografi tekniklerine entegrasyonu daha gerçekçi bir yaklaşımdır. Ancak EKR'nin kök yüzeyindeki tam lokasyonunun ve boyutlarının doğru bir şekilde belirlenebilmesi için KIBT kullanılması tedavi prosedürlerinin seçiminde oldukça önemlidir.

Yapay zekanın kök rezorpsiyonunu tespit ettiği klasifikasyon grubunda F1 skoru 1 iken rezorpsiyon alanlarının segmente edildiği F1 skoru 0.85 olan segmentasyon grubunda ise başarının önemli ölçüde azaldığı görülmektedir. Yapay zeka ile eksternal kök rezorpsiyonlarının tespitinde periapikal radyografilerin kullanımının başarı olduğu ancak rezorpsiyon alanlarının kantitatif bir değerlendirmesi için ileri görüntüleme yöntemlerine başvurulması doğru bir yaklaşım olacaktır.

Bu tez çalışmasındaki önemli limitasyonlarından bir elde edilen rezorpsiyon alanlarının boyutlarının ölçülmemesi ve rezorpsiyon boyutu ile yapay zeka algoritmasının tespit ve segmentasyonunda başarı oranının artıp artmadığının incelenmemiş olmasıdır. Ayrıca çalışmada sadece tek köklü dişlerin kullanılması da bir diğer limitasyondur. Gelecek öneriler arasında, bu limitasyonların elimine edilerek yeni çalışmaların yapılması yer almaktadır.

ÖZET

3 Boyutlu Radyoeşlenik Çene Modeli Kullanılarak Dişlerdeki Eksternal Kök Rezorpsiyonlarının Yapay Zeka İle Tespiti

Amaç: Kimyasal yollarla oluşturulan eksternal kök rezorpsiyonlu çekilmiş insan dişlerinin, radyografik olarak çene kemikleri densisitesi ile uyumlu 3 boyutlu yazıcı ile elde edilen mandibular kemik modeline yerleştirilmesi ve daha sonra bu modelden elde edilen radyografilerin yapay zeka programına tanıtılarak otomatik EKR tespit algoritmalarının geliştirilmesidir.

Materyal ve Metot: 110 adet çekilmiş dişe; 8 saat boyunca %40 nitrik asit solüsyonu, 10 dakika boyunca %8 sodyum hipoklorit ve daha sonra distile su ile yıkama prosedürü uygulanarak demineralize edilmiştir. Dişlerin yerleştirileceği radyoeşlenik fantom modellinin hazırlanmasında, kalsiyum sülfat dihidrat, baryum sülfat ve hidroksiapatit materyallerinin kullanımı karşılaştırılarak gri skala değerleri hesaplanmıştır. Çalışmada kullanılan dişlerden elde edilen veri seti toplamda 584 periapikal radyografiden oluşmaktadır. Rezorpsiyon alanları CranioCatch etiketleme yazılımı (CranioCatch, Eskişehir, Türkiye) kullanılarak poligonal çizim yöntemiyle oluşturulmuştur.

Bulgular: Kalsiyum sülfat dihidrat, baryum sülfat, hidroksiapatit kütle-gri skala değerleri karşılaştırıldığında; baryum sülfatın ortalama gri değeri 255 bulunmuş olup bu değer diğer 2 materyale oranla çok yüksek radyopasiteye sahip olduğunu göstermektedir. Kalsiyum sülfat dihidratın gri skala değerleri yaklaşık 122 ile 241 arasındadır. Bu değerler baryum sülfatın radyopasitesi ile kıyaslandığında daha kabul edilebilir olsa da R^2 değerinin 0,96 olması hidroksiapatite kıyasla daha az doğrusallık sergilediği anlamına gelmektedir. Hidroksiapatitin kalibrasyon bloklarına çok yakın değer göstermesi ayrıca minimum gri değerinin diğer 2 materyalden çok daha düşük olması nedeniyle çalışmamızda radyopasite arttırıcı materyal olarak hidroksiapatit kullanımı tercih edilmiştir. YOLOv5x-cls modelinin EKR tespiti için duyarlılık, kesinlik ve F1 skoru değerleri incelendiğinde skorların 1.0 olarak bulunması test aşamasında modelin yüksek bir başarı oranına sahip olduğunu göstermektedir. YOLOv5x-seg modelinin de ise F1 skoru değerleri incelendiğinde F1 skorunun 0.8593 olarak bulunması test aşamasında modelin etkin bir şekilde çalıştığının göstergesi olmakla birlikte klasifikasyonun segmentasyon modelinden çok daha fazla başarılı olduğu görülmektedir.

Sonuç: Bu çalışma sonucunda, çene kemiği radyopasitesi ile uyumlu fantom model geliştirilerek kimyasal eksternal kök rezorpsiyonlu dişlerin radyolojik değerlendirmesinde kullanılmıştır. Alınan radyografiler gözlenen eksternal kök rezorpsiyonlarının yapay zeka ile tespitinde yüksek başarı oranları elde edilmiştir.

Anahtar Sözcükler: Eksternal Kök Rezorpsiyonu, Radyoeşlenik Fantom Model, 3 Boyutlu Yazıcılar, Yapay Zeka, Segmentasyon

SUMMARY

Artificial Intelligence Detection of External Root Resorption in Teeth Using 3D Radioconjugated Jaw Model

Aim: It is the development of automatic external root resorption detection algorithms by placing the extracted human teeth with external root resorption, created by chemical means, into the mandibular bone model obtained with a 3 dimesional printer radiographically compatible with the density of the jawbones, and then introducing the radiographs obtained from this model to the artificial intelligence program.

Material and Method: 110 extracted teeth; It was demineralized by applying a 40% nitric acid solution for 8 hours, 8% sodium hypochlorite for 10 minutes, and then washing with distilled water. In the preparation of the radioconjugate phantom model where the teeth will be placed, gray scale values were calculated by comparing the use of calcium sulfate dihydrate, barium sulfate and hydroxyapatite materials. The data set obtained from the teeth used in the study consists of 584 periapical radiographs in total. Resorption areas were created by the polygonal drawing method using CranioCatch labeling software (CranioCatch, Eskişehir, Turkey).

Results: When the mass-gray scale values of calcium sulfate dihydrate, barium sulfate, and hydroxyapatite are compared; The average gray value of barium sulfate was found to be 255 and this value shows that it has a very high radiopacity compared to the other 2 materials. The gray scale values of calcium sulfate dihydrate range from about 122 to 241. Although these values are more acceptable when compared to the radiopacity of barium sulfate, the R^2 value of 0.96 means that it exhibits less linearity compared to hydroxyapatite. The use of hydroxyapatite as a radiopacity enhancing material was preferred in our study, since hydroxyapatite shows an R^2 value very close to the calibration blocks and the minimum gray value is much lower than the other 2 materials. When the sensitivity, precision and F1 score values of the YOLOv5x-cls model for EKR detection are examined, the scores being 1.0 indicates that the model has a high success rate in the testing phase. When the F1 score values of the YOLOv5x-seg model are examined, the fact that the F1 score is 0.8593 indicates that the model works effectively during the testing phase, but it is seen that the classification is much more successful than the segmentation model.

Conclusion: As a result of this study, a phantom model compatible with jawbone radiopacity was developed and used in the radiological evaluation of teeth with external root resorption. High success rates have been achieved in detecting external root resorptions observed on radiographs using artificial intelligence.

Keywords: External Root Resorption, Radioconjugated Phantom Model, 3 dimensional Printers, Artificial Intelligence, Segmentation

KAYNAKLAR

ABBOTT P V (2016). Prevention and management of external inflammatory resorption following trauma to teeth. *Australian dental journal* **61:** 82-94.

ABBOTT P V (2022). Pulp, Root Canal, and Periradicular Conditions. *Endodontic Advances and Evidence-Based Clinical Guidelines* 85-116.

ABBOTT P V ve LIN S (2022). Tooth resorption—Part 2: A clinical classification. *Dental Traumatology* **38:** 267-85.

AĞYAR Z (2015). Yapay sinir ağlarının kullanım alanları ve bir uygulama. *Mühendis ve Makine* **56:** 22-23.

AIMAR A, PALERMO A ve INNOCENTI B (2019). The role of 3D printing in medical applications: a state of the art. *Journal of healthcare engineering* **2019**.

ALQAHTANI M S, LEES J E, BUGBY S L, SAMARA-RATNA P, NG A H ve PERKINS A C (2017). Design and implementation of a prototype head and neck phantom for the performance evaluation of gamma imaging systems. *EJNMMI physics* **4:** 1-17.

ALQERBAN A, JACOBS R, FIEUWS S ve WILLEMS G (2011). Comparison of two cone beam computed tomographic systems versus panoramic imaging for localization of impacted maxillary canines and detection of root resorption. *The European Journal of Orthodontics* **33:** 93-102.

ALSSABBAGH M, ABDULMANAP M ve ZAINON R (2017). Evaluation of 3D printing materials for fabrication of a novel multi-functional 3D thyroid phantom for medical dosimetry and image quality. *Radiation Physics and Chemistry* **135:** 106-12.

AMUK M, SARIBAL G S, ERSU N ve YILMAZ S (2023). The effects of technical factors on the fractal dimension in different dental radiographic images. *Eur Oral Res* **57:** 68-74.

ANDREASEN J O (1985). External root resorption: its implication in dental traumatology, paedodontics, periodontics, orthodontics and endodontics. *Int Endod J* **18:** 109-18.

ANDREASEN J O ve HJØRTING-HANSEN E (1966). Replantation of Teeth. II. Histological Study of 22 Replanted Anterior Teeth in Humans. *Acta Odontologica Scandinavica* **24:** 287-306.

ANWARI V, LAI A, URSANI A, REGO K, KARASFI B, SAJJA S ve PAUL N (2020). 3D printed CT-based abdominal structure mannequin for enabling research. *3D Printing in Medicine* **6:** 1-12.

ARIMURA T, OGINO T, YOSHIURA T, MATSUYAMA M, KONDO N, MIYAZAKI H, SAKURAGI A, OHARA T, OGO E ve HISHIKAWA Y (2017). A feasibility study of a hybrid breast-immobilization system for early breast cancer in proton beam therapy. *Medical Physics* **44:** 1268-74.

ARSLAN A ve İNCE R (1993). Geriye yayılma yapay sinir ağı kullanılarak betonarme kolonların tasarımı. *Turkish Journal of Engineering and Enviromental Sciences* **2:** 127-35.

ATSU S S, KILICARSLAN M A, KUCUKESMEN H C ve AKA P S (2006). Effect of zirconium-oxide ceramic surface treatments on the bond strength to adhesive resin. *J Prosthet Dent* **95:** 430-6.

ATTAR N, TAM L E ve MCCOMB D (2003). Mechanical and physical properties of contemporary dental luting agents. *J Prosthet Dent* **89:** 127-34.

AUNG N M ve MYINT K K (2021). Diagnostic accuracy of CBCT for detection of second canal of permanent teeth: a systematic review and meta-analysis. *International Journal of Dentistry* **2021:** 1-18.

AURICCHIO F ve MARCONI S (2016). 3D printing: clinical applications in orthopaedics and traumatology. *EFORT Open Rev* **1:** 121-27.

AZIZ K, HOOVER T ve SIDHU G (2014). Understanding root resorption with diagnostic imaging. *Journal of the California Dental Association* **42:** 158-64.

BADAL A, CLARK M ve GHAMMRAOUI B (2018). Reproducing two-dimensional mammograms with three-dimensional printed phantoms. *Journal of Medical Imaging* **5:** 033501-01.

BAENA-DE LA IGLESIA T, YAÑEZ-VICO R M ve IGLESIAS-LINARES A (2023). Diagnostic Performance Of Cone-Beam Computed Tomography To Diagnose In Vivo/In Vitro Root Resorption: A Systematic Review And Meta-Analysis. *Journal of Evidence-Based Dental Practice* **23:** 101803.

BAHIR M M, RAJENDRAN A, PATTANAYAK D ve LENKA N (2023). Fabrication and characterization of ceramic-polymer composite 3D scaffolds and demonstration of osteoinductive propensity with gingival mesenchymal stem cells. *RSC Adv* **13:** 26967-82.

BLIZNAKOVA K (2020). The advent of anthropomorphic three-dimensional breast phantoms for X-ray imaging. *Physica Medica* **79:** 145-61.

BONA A D, PECHO O E ve ALESSANDRETTI R (2015). Zirconia as a Dental Biomaterial. *Materials (Basel)* **8:** 4978-91.

BORG E, KÄLLQVIST A, GRÖNDAHL K ve GRÖNDAHL H-G (1998). Film and digital radiography for detection of simulated root resorption cavities. *Oral Surgery, Oral Medicine, Oral Pathology, Oral Radiology, and Endodontology* **86:** 110-14.

BOYER C J, BALLARD D H, WEISMAN J A, HURST S, MCGEE D J, MILLS D K, WOERNER J E, JAMMALAMADAKA U, TAPPA K ve ALEXANDER J S (2018). Three-Dimensional Printing Antimicrobial and Radiopaque Constructs. *3D Print Addit Manuf* **5:** 29-35.

BOZÜYÜK T (2005). Yapay Zeka Teknolojilerinin Endüstrideki Uygulamaları. Marmara Üniversitesi

BRODER J P R (2011). Diagnostic Imaging for the Emergency Physician, ed. J. Broder. Amsterdam, The Netherlands.

BROTCHIE P (2019). Machine learning in radiology. *J Med Imaging Radiat Oncol* **63:** 25-26.

BURLESON S, BAKER J, HSIA A T ve XU Z (2015). Use of 3D printers to create a patient-specific 3D bolus for external beam therapy. *Journal of applied clinical medical physics* **16:** 166-78.

C. WHITE S (2008). CONE-BEAM IMAGING IN DENTISTRY. *Health Physics* **95:** 628-37.

CARTON A K, BAKIC P, ULLBERG C, DERAND H ve MAIDMENT A D (2011). Development of a physical 3D anthropomorphic breast phantom. *Medical Physics* **38:** 891-96.

CEH J, YOUD T, MASTROVICH Z, PETERSON C, KHAN S, SASSER T A, SANDER I M, DONEY J, TURNER C ve LEEVY W M (2017). Bismuth Infusion of ABS Enables Additive Manufacturing of Complex Radiological Phantoms and Shielding Equipment. *Sensors (Basel)* **17**.

CHADWICK B ve TOTO C (2001). Radiolucent structural materials for medical applications. *Medical Device And Diagnostic Industry* **23:** 40-48.

CHAN E ve DARENDELILER M (2004). Exploring the third dimension in root resorption. *Orthodontics & craniofacial research* **7:** 64-70.

CHEN L-C, PAPANDREOU G, KOKKINOS I, MURPHY K ve YUILLE A L (2017). Deeplab: Semantic image segmentation with deep convolutional nets, atrous convolution, and fully connected crfs. *IEEE transactions on pattern analysis and machine intelligence* **40:** 834-48.

CHOLLET F (2017). Xception: Deep learning with depthwise separable convolutions " In *Proceedings of the IEEE conference on computer vision and pattern recognition*, 1251-58.

CHOUDHURY M, SHANMUGANATHAN N, PADMANABHAN T, SWARUP S, GROVER M ve ARUMUGAM M (2014). Rehabilitation of Post Surgical Maxillectomy Defects Using Interim Obturators—A Case Series. *Indian Journal of Surgical Oncology* **5:** 315-20.

COHEN S, BURNS R C ve KEISER K (1998). Pathways of the pulp Mosby St. Louis.

COHENCA N, SIMON J H, MATHUR A ve MALFAZ J M (2007). Clinical indications for digital imaging in dento-alveolar trauma. Part 2: root resorption. *Dent Traumatol* **23:** 105-13.

CONSOLARO A (2019). Extreme root resorption in orthodontic practice: teeth do not have to be replaced with implants. *Dental Press J Orthod* **24:** 20-28.

CRAFT D F, KRY S F, BALTER P, SALEHPOUR M, WOODWARD W ve HOWELL R M (2018). Material matters: Analysis of density uncertainty in 3D printing and its consequences for radiation oncology. *Med Phys* **45:** 1614-21.

CREANGA A G, GEHA H, SANKAR V, TEIXEIRA F B, MCMAHAN C A ve NOUJEIM M (2015a). Accuracy of digital periapical radiography and cone-beam computed tomography in detecting external root resorption. *isd* **45:** 153-58.

CREANGA A G, GEHA H, SANKAR V, TEIXEIRA F B, MCMAHAN C A ve NOUJEIM M (2015b). Accuracy of digital periapical radiography and cone-beam computed tomography in detecting external root resorption. *Imaging Science in Dentistry* **45:** 153-58.

D'ADDAZIO P, CAMPOS C, ÖZCAN M, TEIXEIRA H, PASSONI R ve CARVALHO A (2011). A comparative study between cone-beam computed tomography and periapical radiographs in the diagnosis of simulated endodontic complications. *International endodontic journal* **44:** 218-24.

DA SILVEIRA P F, VIZZOTTO M B, MONTAGNER F, DA SILVEIRA H L ve DA SILVEIRA H E (2014). Development of a new in vitro methodology to simulate internal root resorption. *J Endod* **40:** 211-6.

DAHAL E, BADAL A, ZIDAN A, ALAYOUBI A, HAGIO T, GLICK S, BADANO A ve GHAMMRAOUI B (2018). Stable gelatin-based phantom materials with tunable x-ray attenuation properties and 3D printability for x-ray imaging. *Physics in Medicine & Biology* **63:** 09NT01.

DALILI Z, TARAMSARI M, MOUSAVI MEHR S Z ve SALAMAT F (2012). Diagnostic value of two modes of cone-beam computed tomography in evaluation of simulated external root resorption: an in vitro study. *Imaging Sci Dent* **42:** 19-24.

DARCEY J ve QUALTROUGH A (2013). Resorption: part 1. Pathology, classification and aetiology. *British dental journal* **214:** 439-51.

DARLING C J, CURTIS C, SCIACCA B J, SARKAR K ve SMITH D A (2022). Fused filament fabrication of complex anatomical phantoms with infill-tunable image contrast. *Additive Manufacturing* **52:** 102695.

DUKOV N, BLIZNAKOVA K, OKKALIDIS N, TENEVA T, ENCHEVA E ve BLIZNAKOV Z (2022). Thermoplastic 3D printing technology using a single filament for producing realistic patient-derived breast models. *Physics in Medicine & Biology* **67:** 045008.

DUKOV N, BLIZNAKOVA K, TENEVA T, MARINOV S, BAKIC P, BOSMANS H ve BLIZNAKOV Z (2021). Experimental evaluation of physical breast phantoms for 2D and 3D breast x-ray imaging techniques " In *8th European Medical and Biological Engineering Conference: Proceedings of the EMBEC 2020, November 29–December 3, 2020 Portorož, Slovenia*, 544-52. Springer.

DURACK C, PATEL S, DAVIES J, WILSON R ve MANNOCCI F (2011). Diagnostic accuracy of small volume cone beam computed tomography and intraoral periapical radiography for the detection of simulated external inflammatory root resorption. *International endodontic journal* **44:** 136-47.

EDMONDS M, MORRISON N, LAWS J ve WATKINS P (1982). Medial arterial calcification and diabetic neuropathy. *Br Med J (Clin Res Ed)* **284:** 928-30.

EHLER E D, BARNEY B M, HIGGINS P D ve DUSENBERY K E (2014). Patient specific 3D printed phantom for IMRT quality assurance. *Physics in Medicine & Biology* **59:** 5763.

ERGEZER H, DIKMEN M ve ÖZDEMIR E (2003). Yapay sinir ağları ve tanıma sistemleri. *PiVOLKA* **2:** 14-17.

ESTRELA C, BUENO M R, DE ALENCAR A H G, MATTAR R, NETO J V, AZEVEDO B C ve ESTRELA C R D A (2009). Method to evaluate inflammatory root resorption by using cone beam computed tomography. *Journal of endodontics* **35:** 1491-97.

FARMAN A G ve SCARFE W C (2006). Development of imaging selection criteria and procedures should precede cephalometric assessment with cone-beam computed tomography. *American Journal of Orthodontics and Dentofacial Orthopedics* **130:** 257-65.

FILIPPOU V ve TSOUMPAS C (2018). Recent advances on the development of phantoms using 3D printing for imaging with CT, MRI, PET, SPECT, and ultrasound. *Med Phys* **45:** e740-60.

FONSECA R B, BRANCO C A, SOARES P V, CORRER-SOBRINHO L, HAITER-NETO F, FERNANDES-NETO A J ve SOARES C J (2006). Radiodensity of base, liner and luting dental materials. *Clin Oral Investig* **10:** 114-8.

FRANDON J, AKESSOUL P, HAMARD A, BEZANDRY E, LOFFROY R, ADDALA T, BERTRAND M M, BEREGI J-P ve GREFFIER J (2022). Comparison of acquisition and iterative reconstruction parameters in abdominal computed tomography-guided procedures: a phantom study. *Quantitative Imaging in Medicine and Surgery* **12:** 281.

GARTNER A H, MACK T, SOMERLOTT R G ve WALSH L C (1976). Differential diagnosis of internal and external root resorption. *Journal of endodontics* **2:** 329-34.

GEAR J I, CUMMINGS C, CRAIG A J, DIVOLI A, LONG C D, TAPNER M ve FLUX G D (2016). Abdo-Man: a 3D-printed anthropomorphic phantom for validating quantitative SIRT. *EJNMMI physics* **3:** 1-16.

GIANNOPOULOS A A, STEIGNER M L, GEORGE E, BARILE M, HUNSAKER A R, RYBICKI F J ve MITSOURAS D (2016). Cardiothoracic Applications of 3-dimensional Printing. *J Thorac Imaging* **31:** 253-72.

GOLLER BULUT D ve UĞUR AYDIN Z (2019). The impact of different voxels and exposure parameters of CBCT for the assessment of external root resorptions: A phantom study. *Australian Endodontic Journal* **45:** 146-53.

GOODALL S K, RAMPANT P, SMITH W, WATERHOUSE D, ROWSHANFARZAD P ve EBERT M A (2021). Investigation of the effects of spinal surgical implants on radiotherapy dosimetry: A study of 3D printed phantoms. *Medical Physics* **48:** 4586-97.

GOODFELLOW I, BENGIO Y ve COURVILLE A (2016). Deep learning MIT press.

GUERREIRO-TANOMARU J M, CORNÉLIO A L, ANDOLFATTO C, SALLES L P ve TANOMARU-FILHO M (2012). pH and Antimicrobial Activity of Portland Cement Associated with Different Radiopacifying Agents. *ISRN Dent* **2012:** 469019.

GUNRAJ M N (1999). Dental root resorption. *Oral Surg Oral Med Oral Pathol Oral Radiol Endod* **88:** 647-53.

HAAPASALO M ve ENDAL U (2006). Internal inflammatory root resorption: the unknown resorption of the tooth. *Endodontic topics* **14:** 60-79.

HAMEDANI B A, MELVIN A, VAHEESAN K, GADANI S, PEREIRA K ve HALL A F (2018). Three-dimensional printing CT-derived objects with controllable radiopacity. *J Appl Clin Med Phys* **19:** 317-28.

HAZELAAR C, VAN EIJNATTEN M, DAHELE M, WOLFF J, FOROUZANFAR T, SLOTMAN B ve VERBAKEL W F (2018). Using 3D printing techniques to create an anthropomorphic thorax phantom for medical imaging purposes. *Medical Physics* **45:** 92-100.

HEBOYAN A, AVETISYAN A, KAROBARI M I, MARYA A, KHURSHID Z, ROKAYA D, ZAFAR M S ve FERNANDES G V O (2022). Tooth root resorption: A review. *Sci Prog* **105:** 368504221109217.

HEITHERSAY G S (1999). Invasive cervical resorption: an analysis of potential predisposing factors. *Quintessence Int* **30:** 83-95.

HOERNER M R, MAYNARD M R, RAJON D A, BOVA F J ve HINTENLANG D E (2018). Three-dimensional printing for construction of tissue-equivalent anthropomorphic phantoms and determination of conceptus dose. *American Journal of Roentgenology* **211:** 1283-90.

HOLMES R B, NEGUS I S, WILTSHIRE S J, THORNE G C, YOUNG P ve INITIATIVE A S D N (2020). Creation of an anthropomorphic CT head phantom for verification of image segmentation. *Medical Physics* **47:** 2380-91.

HOSNY A, KEATING S J, DILLEY J D, RIPLEY B, KELIL T, PIEPER S, KOLB D, BADER C, POBLOTH A-M ve GRIFFIN M (2018). From improved diagnostics to presurgical planning: high-resolution functionally graded multimaterial 3D printing of biomedical tomographic data sets. *3D Printing and Additive Manufacturing* **5:** 103-13.

HWANG J J, JUNG Y H, CHO B H ve HEO M S (2019). An overview of deep learning in the field of dentistry. *Imaging Sci Dent* **49:** 1-7.

HYER D E, SERAGO C F, KIM S, LI J G ve HINTENLANG D E (2010). An organ and effective dose study of XVI and OBI cone-beam CT systems. *Journal of applied clinical medical physics* **11:** 181-97.

ICRP I (1990). publication 60: recommendations of the International Commission on Radiological Protection (No. 60). Elsevier Health Sciences.

IIDA H, HORI Y, ISHIDA K, IMABAYASHI E, MATSUDA H, TAKAHASHI M, MARUNO H, YAMAMOTO A, KOSHINO K, ENMI J, IGUCHI S, MORIGUCHI T, KAWASHIMA H ve ZENIYA T (2013). Three-dimensional brain phantom containing bone and grey matter structures with a realistic head contour. *Ann Nucl Med* **27:** 25-36.

IZZO R L, O'HARA R P, IYER V, HANSEN R, MEESS K M, NAGESH S S, RUDIN S, SIDDIQUI A H, SPRINGER M ve IONITA C N (2016). 3D printed cardiac phantom for procedural planning of a transcatheter native mitral valve replacement In *Medical imaging 2016: PACS and imaging informatics: next generation and innovations*, 32-47. SPIE.

JAHNKE P, LIMBERG F R, GERBL A, ARDILA PARDO G L, BRAUN V P, HAMM B ve SCHEEL M (2017). Radiopaque Three-dimensional Printing: A Method to Create Realistic CT Phantoms. *Radiology* **282:** 569-75.

JAHNKE P, SCHWARZ S, ZIEGERT M, SCHWARZ F B, HAMM B ve SCHEEL M (2019). Paper-based 3D printing of anthropomorphic CT phantoms: Feasibility of two construction techniques. *Eur Radiol* **29:** 1384-90.

JAVAN R ve CHO A L (2017). An assembled prototype multimaterial three-dimensional–printed model of the neck for computed tomography–and ultrasound-guided interventional procedures. *Journal of computer assisted tomography* **41:** 941-48.

JUNG J, SONG S Y, YOON S M, KWAK J, YOON K, CHOI W, JEONG S-Y, CHOI E K ve CHO B (2015). Verification of accuracy of CyberKnife tumor-tracking radiation therapy using patient-specific lung phantoms. *International Journal of Radiation Oncology Biology Physics* **92:** 745-53.

JUSUFBEGOVIĆ M, PANDŽIĆ A, ŠEHIĆ A, JULARDŽIJA F, VEGAR-ZUBOVIĆ S ve BEGANOVIĆ A (2022). Computed tomography tissue equivalence of 3D printing materials. *Radiography* **28**.

KAKU M, SUMI H, SHIKATA H, KOJIMA S, MOTOKAWA M, FUJITA T, TANIMOTO K ve TANNE K (2014). Effects of pulpectomy on the amount of root resorption during orthodontic tooth movement. *Journal of endodontics* **40:** 372-78.

KALENDER W (2000). Variables and procedures for sequential CT. *Computed Tomography (2nd ed), Wiley VCH***:** 101.

KAMOMAE T, SHIMIZU H, NAKAYA T, OKUDAIRA K, AOYAMA T, OGUCHI H, KOMORI M, KAWAMURA M, OHTAKARA K ve MONZEN H (2017). Three-dimensional printer-generated patient-specific phantom for artificial in vivo dosimetry in radiotherapy quality assurance. *Physica Medica* **44:** 205-11.

KAPILA S, CONLEY R ve HARRELL JR W (2011). The current status of cone beam computed tomography imaging in orthodontics. *Dentomaxillofacial Radiology* **40:** 24-34.

KAU C, RICHMOND S, PALOMO J ve HANS M (2005). Current products and practice: three-dimensional cone beam computerized tomography in orthodontics. *Journal of orthodontics* **32:** 282-93.

KETTENBACH J, KARA L, TOPOREK G, FUERST M ve KRONREIF G (2014). A robotic needle-positioning and guidance system for CT-guided puncture: Ex vivo results. *Minimally invasive therapy & allied technologies* **23:** 271-78.

KHANAGAR S B, AL-EHAIDEB A, MAGANUR P C, VISHWANATHAIAH S, PATIL S, BAESHEN H A, SARODE S C ve BHANDI S (2021). Developments, application, and performance of artificial intelligence in dentistry - A systematic review. *J Dent Sci* **16:** 508-22.

KIARASHI N, NOLTE A C, STURGEON G M, SEGARS W P, GHATE S V, NOLTE L W, SAMEI E ve LO J Y (2015). Development of realistic physical breast phantoms matched to virtual breast phantoms based on human subject data. *Med Phys* **42:** 4116-26.

KIM M-J, LEE S-R, LEE M-Y, SOHN J W, YUN H G, CHOI J Y, JEON S W ve SUH T S (2017). Characterization of 3D printing techniques: Toward patient specific quality assurance spine-shaped phantom for stereotactic body radiation therapy. *PloS one* **12:** e0176227.

KITAMORI H, SUMIDA I, TSUJIMOTO T, SHIMAMOTO H, MURAKAMI S ve OHKI M (2019). Evaluation of mouthpiece fixation devices for head and neck radiotherapy patients fabricated in PolyJet photopolymer by a 3D printer. *Physica Medica* **58:** 90-98.

KOLSUZ M E, EREN H, ÇELIKTEN B, DALGALI EVLI P, DEMIRTÜRK KOCASARAÇ H ve ORHAN K (2022). Influence of Cone-Beam Computed Tomography Voxel Sizes in the Detection of Chemically Induced External Root Resorptions. *Med Sci Monit* **28:** e936160.

KRAVITZ L H, TYNDALL D A, BAGNELL C P ve DOVE S B (1992). Assessment of external root resorption using digital subtraction radiography. *Journal of endodontics* **18:** 275-84.

LAI S S, YIU B Y, POON A K ve ALFRED C (2013). Design of anthropomorphic flow phantoms based on rapid prototyping of compliant vessel geometries. *Ultrasound in medicine & biology* **39:** 1654-64.

LAING J, MOORE J, VASSALLO R, BAINBRIDGE D, DRANGOVA M ve PETERS T (2018). Patient-specific cardiac phantom for clinical training and preprocedure surgical planning. *J Med Imaging (Bellingham)* **5:** 021222.

LAURIDSEN E, BLANCHE P, YOUSAF N ve ANDREASEN J O (2017). The risk of healing complications in primary teeth with intrusive luxation: A retrospective cohort study. *Dental Traumatology* **33:** 329-36.

LEACH H, IRELAND A ve WHAITES E (2001). Radiographic diagnosis of root resorption in relation to orthodontics. *British dental journal* **190:** 16-22.

LECUN Y, BENGIO Y ve HINTON G (2015). Deep learning. *nature* **521:** 436-44.

LEE J-G, JUN S, CHO Y-W, LEE H, KIM G B, SEO J B ve KIM N (2017). Deep learning in medical imaging: general overview. *Korean journal of radiology* **18:** 570-84.

LEE Y J ve LEE T Y (2016). External root resorption during orthodontic treatment in root-filled teeth and contralateral teeth with vital pulp: A clinical study of contributing factors. *American Journal of Orthodontics and Dentofacial Orthopedics* **149:** 84-91.

LENG S, CHEN B, VRIEZE T, KUHLMANN J, YU L, ALEXANDER A, MATSUMOTO J, MORRIS J ve MCCOLLOUGH C H (2016). Construction of realistic phantoms from patient images and a commercial three-dimensional printer. *Journal of Medical Imaging* **3:** 033501-01.

LENNON S, PATEL S, FOSCHI F, WILSON R, DAVIES J ve MANNOCCI F (2011). Diagnostic accuracy of limited-volume cone-beam computed tomography in the detection of periapical bone loss: 360° scans versus 180° scans. *International endodontic journal* **44:** 1118-27.

LI J, ZHONG Z, LIDTKE R, KUETTNER K E, PETERFY C, ALIYEVA E ve MUEHLEMAN C (2003). Radiography of soft tissue of the foot and ankle with diffraction enhanced imaging. *Journal of anatomy* **202:** 463-70.

LIEDKE G S, DA SILVEIRA H E D, DA SILVEIRA H L D, DUTRA V ve DE FIGUEIREDO J A P (2009). Influence of voxel size in the diagnostic ability of cone beam tomography to evaluate simulated external root resorption. *Journal of endodontics* **35:** 233-35.

LIXIA Y, SHUSHU H ve SONG C (2012). Diagnostic accuracy of orthopantomogram and periapical film in evaluating root resorption associated with orthodontic force. *West China Journal of Stomatology* **30:**169-72.

LUCA A R, URSULEANU T F, GHEORGHE L, GRIGOROVICI R, IANCU S, HLUSNEAC M ve GRIGOROVICI A (2022). Impact of quality, type and volume of data used by deep learning models in the analysis of medical images. *Informatics in Medicine Unlocked* ***29*****:** 100911.

LUZ O, BUCHGEISTER M, KLABUNDE M, TRABOLD T, KOPP A, CLAUSSEN C ve HEUSCHMID M (2007). Evaluation of dose exposure in 64-slice CT colonography. *European radiology* **17:** 2616-21.

MADAMESILA J, MCGEACHY P, BARAJAS J E V ve KHAN R (2016). Characterizing 3D printing in the fabrication of variable density phantoms for quality assurance of radiotherapy. *Physica Medica* **32:** 242-47.

MADAMESILA J, MCGEACHY P, VILLARREAL BARAJAS J E ve KHAN R (2016). Characterizing 3D printing in the fabrication of variable density phantoms for quality assurance of radiotherapy. *Phys Med* **32:** 242-7.

MAKEDONAS D, LUND H, GRÖNDAHL K ve HANSEN K (2012). Root resorption diagnosed with cone beam computed tomography after 6 months of orthodontic treatment with fixed appliance and the relation to risk factors. *The Angle Orthodontist* **82:** 196-201.

MAVRIDOU A M, BERGMANS L, BARENDREGT D ve LAMBRECHTS P (2017). Descriptive Analysis of Factors Associated with External Cervical Resorption. *J Endod* **43:** 1602-10.

MAYER R, LIACOURAS P, THOMAS A, KANG M, LIN L ve SIMONE C B, 2ND (2015). 3D printer generated thorax phantom with mobile tumor for radiation dosimetry. *Rev Sci Instrum* **86:** 074301.

MCGARRY C K, GRATTAN L J, IVORY A M, LEEK F, LINEY G P, LIU Y, MILORO P, RAI R, ROBINSON A P ve SHIH A J (2020). Tissue mimicking materials for imaging and therapy phantoms: a review. *Physics in Medicine & Biology* **65:** 23.

MEI K, GEAGAN M, ROSHKOVAN L, LITT H I, GANG G J, SHAPIRA N, STAYMAN J W ve NOËL P B (2022). Three-dimensional printing of patient-specific lung phantoms for CT

imaging: emulating lung tissue with accurate attenuation profiles and textures. *Medical Physics* **49:** 825-35.

MELO S L S, DE FARIA VASCONCELOS K, HOLTON N, ALLAREDDY V, ALLAREDDY V, TABCHOURY C P M, HAITER-NETO F ve RUPRECHT A (2017). Impact of cone-beam computed tomography scan mode on the diagnostic yield of chemically simulated external root resorption. *American Journal of Orthodontics and Dentofacial Orthopedics* **151:** 1073-82.

MINAEE S, BOYKOV Y Y, PORIKLI F, PLAZA A J, KEHTARNAVAZ N ve TERZOPOULOS D (2021). Image segmentation using deep learning: A survey. *IEEE transactions on pattern analysis and machine intelligence*.

MIOUSSE I R, CHANG J, SHAO L, PATHAK R, NZABARUSHIMANA É, KUTANZI K R, LANDES R D, TACKETT A J, HAUER-JENSEN M ve ZHOU D (2017). Inter-strain differences in LINE-1 DNA methylation in the mouse hematopoietic system in response to exposure to ionizing radiation. *International journal of molecular sciences* **18:** 1430.

MURPHY K P (2012). Machine learning: a probabilistic perspective MIT press.

NAYAK M T ve NAYAK A (2015). External inflammatory root resorption in mandibular first molar: a case report. *The Malaysian journal of medical sciences: MJMS* **22:** 63-6.

NE R F, WITHERSPOON D E ve GUTMANN J L (1999). Tooth resorption. *Quintessence Int* **30:** 9-25.

NERI E, DE SOUZA N ve BRADY A (2019). What the radiologist should know about artificial intelligence–an ESR white paper. Insights Imaging 10.

NERI E, DE SOUZA N, BRADY A, BAYARRI A A, BECKER C D, COPPOLA F, VISSER J ve EUROPEAN SOCIETY OF R (2019). What the radiologist should know about artificial intelligence – an ESR white paper. *Insights into Imaging* **10:** 44.

NEVES F S, DE FREITAS D Q, CAMPOS P S, DE ALMEIDA S M ve HAITER-NETO F (2012). In vitro comparison of cone beam computed tomography with different voxel sizes for detection of simulated external root resorption. *J Oral Sci* **54:** 219-25.

NGO T D, KASHANI A, IMBALZANO G, NGUYEN K T ve HUI D (2018). Additive manufacturing (3D printing): A review of materials, methods, applications and challenges. *Composites Part B: Engineering* **143:** 172-96.

NICHOLS J A, HERBERT CHAN H W ve BAKER M A (2019). Machine learning: applications of artificial intelligence to imaging and diagnosis. *Biophysical reviews* **11:** 111-18.

NIEBUHR N I, JOHNEN W, GÜLDAGLAR T, RUNZ A, ECHNER G, MANN P, MÖHLER C, PFAFFENBERGER A, JÄKEL O ve GREILICH S (2016). Technical Note: Radiological properties of tissue surrogates used in a multimodality deformable pelvic phantom for MR-guided radiotherapy. *Med Phys* **43:** 908-16.

O'REILLY M, HOFF M, FRIEDMAN S D, JONES J F ve CROSS N M (2020). Simulating tissues with 3D-printed and castable materials. *Journal of Digital Imaging* **33:** 1280-91.

OH S A, JEONG M, KANG J, SEOK H, KIM Y, KIM S, PARK J W, YEA J ve KIM S K (2017). Feasibility of Fabricating Variable Density Phantoms Using 3D Printing for Quality Assurance (QA) in Radiotherapy. *Progress in Medical Physics* **28:** 5.

OKKALIDIS N (2018). A novel 3D printing method for accurate anatomy replication in patient-specific phantoms. *Medical Physics* **45:** 4600-06.

OKKALIDIS N, CHATZIGEORGIOU C ve OKKALIDES D (2018). Assessment of 11 available materials with custom three-dimensional-printing patterns for the simulation of muscle, fat, and lung hounsfield units in patient-specific phantoms. *Journal of Engineering and Science in Medical Diagnostics and Therapy* **1:** 011003.

PARRALES-BRAVO C, FRIEDRICHSDORF S P, COSTA C, PAIVA J B ve IGLESIAS-LINARES A (2023). Does endodontics influence radiological detection of external root resorption? an in vitro study. *BMC Oral Health* **23:** 221.

PATEL R, PANFIL J, CAMPANA M, BLOCK A M, HARKENRIDER M M, SURUCU M ve ROESKE J C (2015). Markerless motion tracking of lung tumors using dual-energy fluoroscopy. *Medical Physics* **42:** 254-62.

PATEL S, DAWOOD A, FORD T P ve WHAITES E (2007). The potential applications of cone beam computed tomography in the management of endodontic problems. *International endodontic journal* **40:** 818-30.

PATEL S, DAWOOD A, WILSON R, HORNER K ve MANNOCCI F (2009). The detection and management of root resorption lesions using intraoral radiography and cone beam computed tomography–an in vivo investigation. *International endodontic journal* **42:** 831-38.

PATEL S ve FORD T P (2007). Is the resorption external or internal? *Dent Update* **34:** 218-20.

PATEL S, FOSCHI F, MANNOCCI F ve PATEL K (2018). External cervical resorption: a three-dimensional classification. *International endodontic journal* **51:** 206-14.

PATEL S, KANAGASINGAM S ve FORD T P (2009). External cervical resorption: a review. *Journal of endodontics* **35:** 616-25.

PEKKAN G (2016). Radiopacity of dental materials: An overview. *Avicenna Journal of Dental Research* **8:** 2-8.

PEKKAN G, PEKKAN K, HATIPOGLU M G ve TUNA S H (2011). Comparative radiopacity of ceramics and metals with human and bovine dental tissues. *J Prosthet Dent* **106:** 109-17.

PRADEEPKUMAR A R, SHEMESH H, NIVEDHITHA M S, HASHIR M M J, AROCKIAM S, MAHESWARI T N U ve NATANASABAPATHY V (2021). Diagnosis of vertical root fractures by cone-beam computed tomography in root-filled teeth with confirmation by direct visualization: A systematic review and meta-analysis. *Journal of endodontics* **47:** 1198-214.

PRICE G, BIGLIN E R, COLLINS S, AITKINHEAD A, SUBIEL A, CHADWICK A L, DAVID M C, KIRKBY K J, SCHETTINO G ve TIPPING J (2020). An open source heterogeneous 3D printed mouse phantom utilising a novel bone representative thermoplastic. *Physics in Medicine & Biology* **65:** 10.

RAMANATHAN C ve HOFMAN Z (2006). Root resorption in relation to orthodontic tooth movement. *Acta Medica (Hradec Kralove)* **49:** 91-5.

RAZI T, MOHAMMADI A ve GHOJAZADEH M (2012). Comparison of Accuracy of Conventional Periapical Radiography and Direct Digital Subtractions Radiography with or without Image Enhancement in the Diagnosis of Density Changes. *J Dent Res Dent Clin Dent Prospects* **6:** 54-8.

REDMON J ve FARHADI A (2017). YOLO9000: better, faster, stronger " In *Proceedings of the IEEE conference on computer vision and pattern recognition*, 7263-71.

REN H, CHEN J, DENG F, ZHENG L, LIU X ve DONG Y (2013). Comparison of cone-beam computed tomography and periapical radiography for detecting simulated apical root resorption. *The Angle Orthodontist* **83:** 189-95.

ROBINSON A P, TIPPING J, CULLEN D M, HAMILTON D, BROWN R, FLYNN A, OLDFIELD C, PAGE E, PRICE E ve SMITH A (2016). Organ-specific SPECT activity calibration using 3D printed phantoms for molecular radiotherapy dosimetry. *EJNMMI physics* **3:** 1-11.

ROSCOE M G, MEIRA J B ve CATTANEO P M (2015). Association of orthodontic force system and root resorption: a systematic review. *American Journal of Orthodontics and Dentofacial Orthopedics* **147:** 610-26.

ROTSTEIN I ve INGLE J I (2019). Ingle's endodontics PMPH USA.

SAIDI A, NAAMAN A ve ZOGHEIB C (2015). Accuracy of Cone-beam Computed Tomography and Periapical Radiography in Endodontically Treated Teeth Evaluation: A Five-Year Retrospective Study. *J Int Oral Health* **7:** 15-9.

SAMESHIMA G T ve ASGARIFAR K O (2001). Assessment of root resorption and root shape: periapical vs panoramic films. *The Angle Orthodontist* **71:** 185-89.

SANTOS J, MATEO-CASTILLO J, NISHIYAMA C, ESPER L, PINTO L ve PINHEIRO C (2018). External root resorption: diagnosis and treatment. Clinical case report. *J Dent Health Oral Disord Ther* **9:** 160-4.

SAWICKA M, BEDINI R, WIERZBICKI P M ve PAMEIJER C H (2014). Interrupted orthodontic force results in less root resorption than continuous force in human premolars as measured by microcomputed tomography. *Folia histochemica et cytobiologica* **52:** 289-96.

SCHOPPHOVEN S, CAVAEL P, BOCK K, FIEBICH M ve MÄDER U (2019). Breast phantoms for 2D digital mammography with realistic anatomical structures and attenuation characteristics based on clinical images using 3D printing. *Physics in Medicine & Biology* **64:** 21.

SCHRÖDER A G D, WESTPHALEN F H, SCHRÖDER J C, FERNANDES Â ve WESTPHALEN V P D (2019). Accuracy of different imaging CBCT systems for the detection of natural external radicular resorption cavities: an ex vivo study. *Journal of endodontics* **45:** 761-67.

SCHWENDICKE F A, SAMEK W ve KROIS J (2020). Artificial intelligence in dentistry: chances and challenges. *Journal of dental research* **99:** 769-74.

SEVLI O (2019). Göğüs Kanseri Teşhisinde Farklı Makine Öğrenmesi Tekniklerinin Performans Karşılaştırması. *Avrupa Bilim ve Teknoloji Dergisi***:** 176-85.

SHANNON A, O'CONNELL A, O'SULLIVAN A, BYRNE M, CLIFFORD S, O'SULLIVAN K J ve O'SULLIVAN L (2020). A Radiopaque Nanoparticle-Based Ink Using PolyJet 3D Printing for Medical Applications. *3D Printing and Additive Manufacturing* **7:** 259-68.

SHIN T, UKIMURA O ve GILL I S (2016). Three-dimensional printed model of prostate anatomy and targeted biopsy-proven index tumor to facilitate nerve-sparing prostatectomy. *European urology* **69:** 377-9.

SKUCAS J (1997). Anaphylactoid reactions with gastrointestinal contrast media. *AJR Am J Roentgenol* **168:** 962-4.

SOLOMON J, BA A, BOCHUD F ve SAMEI E (2016). Comparison of low-contrast detectability between two CT reconstruction algorithms using voxel-based 3D printed textured phantoms. *Med Phys* **43:** 6497-6506.

SRIVASTAVA N, HINTON G, KRIZHEVSKY A, SUTSKEVER I ve SALAKHUTDINOV R (2014). Dropout: a simple way to prevent neural networks from overfitting. *The journal of machine learning research* **15:** 1929-58.

STEPHANOPOULOS G, MIKROGEORGIS G ve LYROUDIA K (2011). Assessment of simulated internal resorption cavities using digital and digital subtraction radiography: a comparative study. *Dent Traumatol* **27:** 344-9.

STRINGER D A, HASSALL E, FERGUSON A C, CAIRNS R, NADEL H ve SARGENT M (1993). Hypersensitivity reaction to single contrast barium meal studies in children. *Pediatr Radiol* **23:** 587-8.

SUE SEALE N, MCINTOSH J E ve TAYLOR A N (1981). Pulpal Reaction to Bleaching of Teeth in Dogs. *Journal of Dental Research* **60:** 948-53.

SUOMALAINEN A, SALO A, ROBINSON S ve PELTOLA J (2007). The 3DX multi image micro-CT device in clinical dental practice. *Dentomaxillofacial Radiology* **36:** 80-85.

SUZUKI K (2017). Overview of deep learning in medical imaging. *Radiol Phys Technol* **10:** 257-73.

TAIRA M, TOYOOKA H, MIYAWAKI H ve YAMAKI M (1993). Studies on radiopaque composites containing ZrO2-SiO2 fillers prepared by the sol-gel process. *Dent Mater* **9:** 167-71.

TALWAR S, UTNEJA S, NAWAL R R, KAUSHIK A, SRIVASTAVA D ve OBEROY S S (2016). Role of cone-beam computed tomography in diagnosis of vertical root fractures: a systematic review and meta-analysis. *Journal of endodontics* **42:** 12-24.

TINO R, YEO A, BRANDT M, LEARY M ve KRON T (2021). The interlace deposition method of bone equivalent material extrusion 3D printing for imaging in radiotherapy. *Materials & Design* **199:** 109439.

TRONSTAD L (1988). Root resorption--etiology, terminology and clinical manifestations. *Endod Dent Traumatol* **4:** 241-52.

TROPE M (2002). Root resorption due to dental trauma. *Endodontic topics* **1:** 79-100.

TYNDALL D A ve RATHORE S (2008). Cone-beam CT diagnostic applications: caries, periodontal bone assessment, and endodontic applications. *Dental Clinics of North America* **52:** 825-41.

TYROVOLA J B, SPYROPOULOS M N, MAKOU M ve PERREA D (2008). Root resorption and the OPG/RANKL/RANK system: a mini review. *Journal of Oral Science* **50:** 367-76.

VAN SÖRNSEN DE KOSTE J R, DAHELE M, MOSTAFAVI H, SLOUTSKY A, SENAN S, SLOTMAN B J ve VERBAKEL W F (2015). Markerless tracking of small lung tumors for stereotactic radiotherapy. *Medical Physics* **42:** 1640-52.

VENEZIANI G, CORREA E, POTIENS M ve CAMPOS L (2016). Attenuation coefficient determination of printed ABS and PLA samples in diagnostic radiology standard beams. *Journal of Physics: Conference Series* **733:** 012088.

VENSKUTONIS T, DAUGELA P, STRAZDAS M ve JUODZBALYS G (2014). Accuracy of digital radiography and cone beam computed tomography on periapical radiolucency detection in endodontically treated teeth. *J Oral Maxillofac Res* **5:** e1.

VIEIRA H T, VIZZOTTO M B, DA SILVEIRA P F, ARÚS N A, CORRÊA TRAVESSAS J A ve DA SILVEIRA H L D (2020). Diagnostic efficacy of different cone beam computed tomography scanning protocols in the detection of chemically simulated external root resorption. *Oral Surg Oral Med Oral Pathol Oral Radiol* **130:** 322-27.

VUKICEVIC M, MOSADEGH B, MIN J K ve LITTLE S H (2017). Cardiac 3D printing and its future directions. *JACC: Cardiovascular Imaging* **10:** 171-84.

WALLACE D, NG J, KEALL P, O'BRIEN R, POULSEN P, JUNEJA P ve BOOTH J (2015). Determining appropriate imaging parameters for kilovoltage intrafraction monitoring: an experimental phantom study. *Physics in Medicine & Biology* **60:** 4835.

WANG Y, HE S, YU L, LI J ve CHEN S (2011). Accuracy of volumetric measurement of teeth in vivo based on cone beam computer tomography. *Orthodontics & craniofacial research* **14:** 206-12.

WEDENBERG C ve LINDSKOG S (1985). Experimental internal resorption in monkey teeth. *Dental Traumatology* **1:** 221-27.

WEDENBERG C ve LINDSKOG S (1987). Evidence for a resorption inhibitor in dentin. *Scand J Dent Res* **95:** 205-11.

WEI J, WANG B, WANG H, MENG L, ZHAO Q, LI X, XIN Y ve JIANG X (2019). Radiation-induced normal tissue damage: oxidative stress and epigenetic mechanisms. *Oxidative medicine and cellular longevity* **2019**.

WHITE S. P M (2018). Oral Radiology Principles And Interpretation, Seventh Edition.

WYDRA A ve MAEV R G (2013). A novel composite material specifically developed for ultrasound bone phantoms: cortical, trabecular and skull. *Phys Med Biol* **58:** N303-19.

YAJI A, PRASAD S ve PAI A (2019). Artificial intelligence in dento-maxillofacial radiology. *Acta Scientific Dental Sciences* **3:** 116-21.

YASAV M.(2008). Yapay Sinir Ağlarıyla Yüz Mimiklerinin Tanınması. Yıldız Teknik Üniversitesi

YEA J W, PARK J W, KIM S K, KIM D Y, KIM J G, SEO C Y, JEONG W H, JEONG M Y ve OH S A (2017). Feasibility of a 3D-printed anthropomorphic patient-specific head phantom for patient-specific quality assurance of intensity-modulated radiotherapy. *PloS one* **12:** e0181560.

YI J, SUN Y, LI Y, LI C, LI X ve ZHAO Z (2017). Cone-beam computed tomography versus periapical radiograph for diagnosing external root resorption: a systematic review and meta-analysis. *The Angle Orthodontist* **87:** 328-37.

YU J ve ZHANG W (2021). Face mask wearing detection algorithm based on improved YOLO-v4. *Sensors* **21:** 3263.

ZHAO Y, MORAN K, YEWONDWOSSEN M, ALLAN J, CLARKE S, RAJARAMAN M, WILKE D, JOSEPH P ve ROBAR J L (2017). Clinical applications of 3-dimensional printing in radiation therapy. *Medical dosimetry* **42:** 150-55.

ZOU Y, HAN Q, WENG X, ZOU Y, YANG Y, ZHANG K, YANG K, XU X, WANG C, QIN Y ve WANG J (2018). The precision and reliability evaluation of 3-dimensional printed damaged bone and prosthesis models by stereo lithography appearance. *Medicine (Baltimore)* **97:** e9797.