AĞIZ MUKOZASININ PREKANSERÖZ LEZYONLARINDAN AKTİNİK KERATOZ: VAKA RAPORU

Deren Sezgin*, Ahmet Çağlar Kalkan*, Sibel Elif Gültekin Burcu Özdemir*, Fatma Berrin Ünsal***

***Gazi Üniversitesi Diş Hekimliği Fakültesi, Periodontoloji Ana Bilim Dalı, ANKARA**

****Gazi Üniversitesi Diş Hekimliği Fakültesi. Oral Patoloji Ana Bilim Dalı, ANKARA**

Giriş

Aktinik Keratozlar (AK), diğer ismiyle Solar Elastozlar, uzun süre ultraviyole radyasyona maruz kalmış ciltte meydana gelen keratinosit neoplazmlarıdır [1]. AK, kronik güneş hasarının neden olduğu çok yaygın bir deri hastalığıdır ve vakaların %75'inde yüz, saçlı deri, boyun, eller ve ön kollar gibi **kronik olarak güneşe maruz kalan bölgelerde** ortaya çıkar. Genellikle multipl, sarı-kahverengi, hiperkeratotik ve asemptomatik olan lezyonlar, erkeklerde ve açık tenli bireylerde daha sık görülmektedir [2]. Çeşitli klinik görüntülere sahip olabilen AK'ler, klinik olarak 3 seviyeli Olsen ölçeğine göre hafif ila şiddetli olarak derecelendirilebilir [3] (Şekil 1).

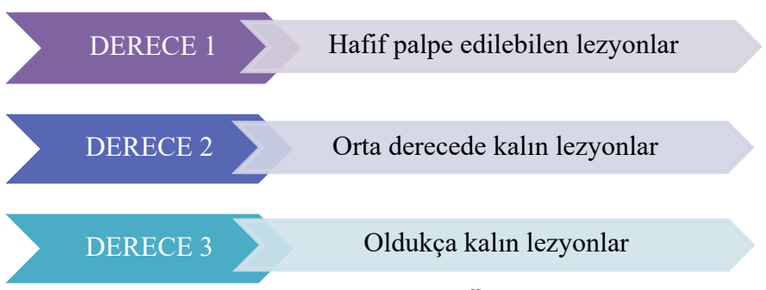

Şekil 1. Olsen AK Klinik Derecelendirme Ölçeği [3].

AK'ler, invazif skuamöz hücreli karsinoma ilerleme olasılıkları nedeniyle erken skuamöz hücreli karsinom olarak düşünülmelidir [4]. AK'nin dudağın skuamöz hücreli karsinomuna malign dönüşüm oranı %10 ila %30 arasında değişmektedir [5].

Olgu

Fakültemiz Periodontoloji kliniğimize "diş taşı varlığı ve diş eti rahatsızlıkları sebebiyle" başvuran 73 yaşındaki sistemik olarak sağlıklı erkek hastamızda, ilaç ve/veya ilaç alerjisi öyküsü bulunmadığı öğrenildi.

Ekstraoral muayene sırasında alt dudak mukozası ile epitel sınırında, sınırları düzensiz, yüzeyden kabarık, palpe edilebilen, çevresinde beyaz lezyonların saptandığı, Olsen ölçeğine göre **'Derece 3'** kriterlerine uyan bir lezyon tespit edildi (Resim 1a-1b). Üst dudak vermilyonu sağlıklı olup baş ve boyun bölgesinde lenfodenopati saptanmadı.

Anamnez derinleştirildiğinde, lezyonun 3 yıldır mevcut olduğu; ancak semptom olmadığı için hastanın bu sebeple herhangi bir hekime başvurmadığı, hastanın yılın belli dönemlerinde güneş altında çalıştığı öğrenildi.

İntraoral klinik ve radyografik muayenede periodontal açıdan herhangi bir anomali tespit edilmedi, hastamıza '*Dental Plağa Bağlı Gingivitis*' teşhisi konuldu.

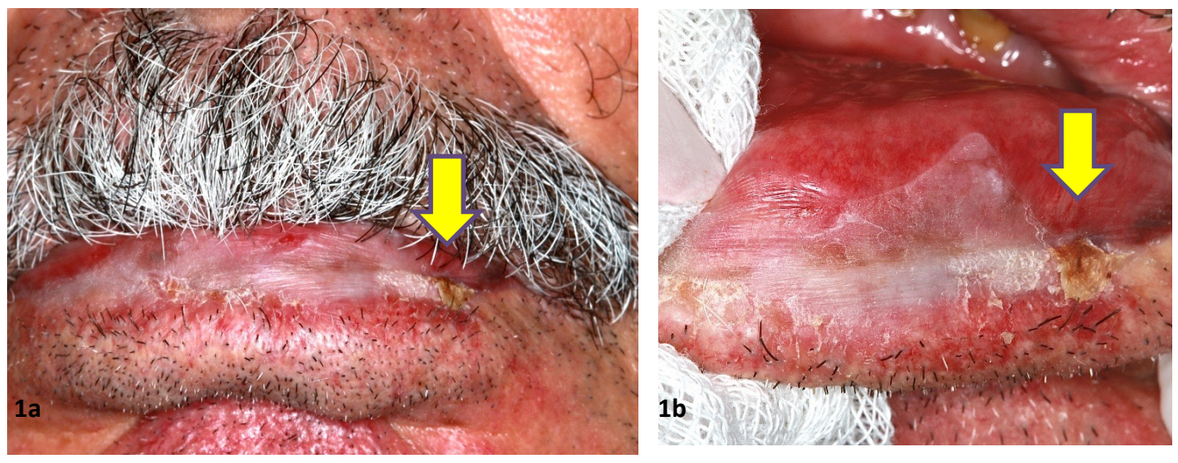

Resim 1 a ve b. Labial bölgede Aktinik Keratoz lezyonunun biyopsi öncesi klinik görünümü.

Supragingival diş taşı temizliği ve oral hijyen eğitimi sonrası, ilgili labial lezyondan **insizyonel biyopsi** alınarak 'Aktinik Keratoz' ve 'Skuamöz Hücreli Karsinom (SCC)' ön tanıları ile Gazi Üniversitesi Oral Patoloji Ana Bilim Dalı'na gönderildi.

Histopatolojik incelemede; oral mukozanın yüzey skuamöz epitelinde belirgin hiperkeratoz ve ağır displastik değişiklikler ile karakterli lezyonel yapı izlendi. Bağ dokuda yaygın bazofilik dejenerasyon (solar elastozis) saptandı. (Resim 2 ve 3). Bulgular ışığında **'Aktinik Şelitis ile uyumlu Aktinik Keratoz'** tanısı konuldu ve hasta Ankara Şehir Hastanesi 'Dermatoloji' bölümüne konsülte edilerek kliniğimizde düzenli takibe alındı.

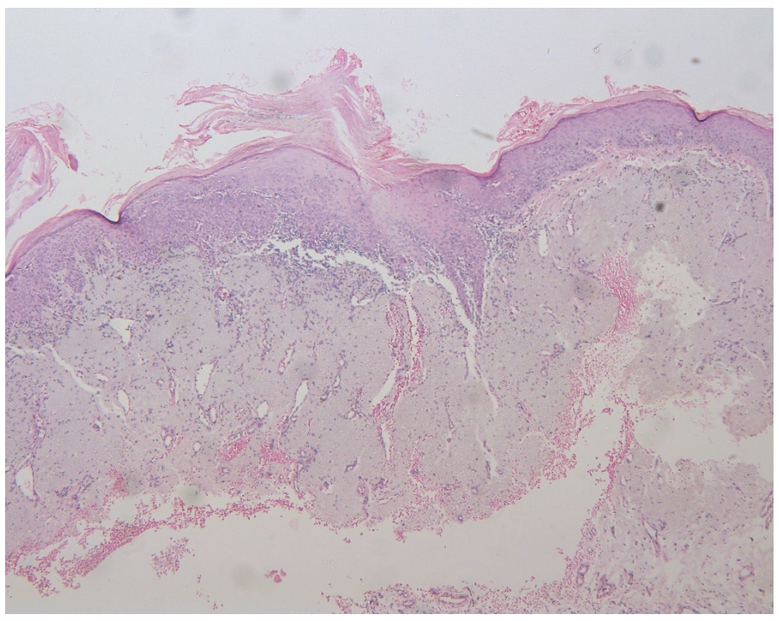

Resim 2. Lezyonun mikroskobik görünümü (x40 magnifikasyon, Hematoksilen&eozin)

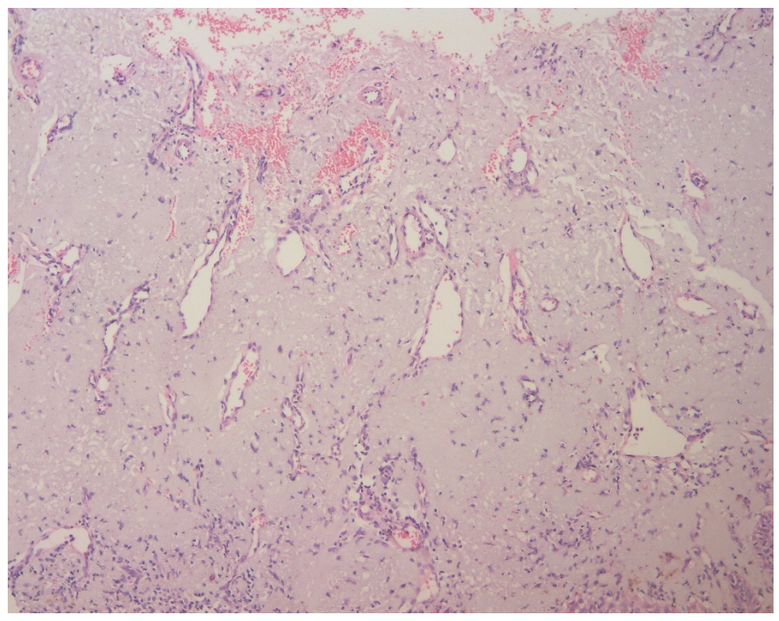

Resim 3. Lezyonun mikroskobik görünümü (x100 magnifikasyon, Hematoksilen&eozin)

Sonuç

Alt dudakta gelişen SCC, dudak kanserinin en yaygın görülen şeklidir (%80) ve tüm oral kanserlerin yaklaşık %30'unu temsil eder [6]. AK lezyonu varlığında, karsinom gelişme potansiyeli nedeniyle; detaylı anamnez, rutinde intraoral ve ekstraoral klinik muayenenin bir bütün olarak değerlendirilmesi ile birlikte olguların düzenli takibi önem taşımaktadır [7].

Referanslar

1-Eisen DB, Asgari MM, Bennett DD, Connolly SM, Dellavalle RP, Freeman EE, Goldenberg G, Leffell DJ, Peschin S, Sligh JE, Wu PA, Frazer-Green L, Malik S, Schlesinger TE. Guidelines of care for the management of actinic keratosis. J Am Acad Dermatol. 2021 Oct;85(4):e209-e233

2- Kavala M, Yıldırım G, Kocatürk E. Aktinik keratoz tedavisinde topikal kolflisin ve 5-fluorourasil etkinliklerinin karşılaştırılması. TÜRKDERM 2004; 38: 44-47

3-Frazer-Green, Lindsy, AAD Guidelines of Care for the Management of Actinic Keratosis Supplementary File. Mendeley Data 2021, V2.

4- Dianzani C, Conforti C, Giuffrida R, Corneli P, di Meo N, Farinazzo E, Moret A, Magaton Rizzi G, Zalaudek I. Current therapies for actinic keratosis. Int J Dermatol. 2020 Jun;59(6):677-684.

5-Lopes ML, Silva Júnior FL, Lima KC, Oliveira PT, Silveira ÉJ. Clinicopathological profile and management of 161 cases of actinic cheilitis. An Bras Dermatol. 2015 Jul-Aug;90(4):505-12.

6- Irmak, Fatih. "Neck dissection indications in lower lip squamous cell carcinoma cases: Our experience in 96 cases." Southern Clinics of Istanbul Eurasia (2019): n. pag.

7-Aktinik Keratoz, Bowen Hastaligi ve Skuamöz Hücreli Karsinomlarda Dermoskopi. Isil Karaarslan. Turk J Dermatol 2016; 10: 27-32.