T.C.
ANKARA ÜNİVERSİTESİ
TIP FAKÜLTESİ

POLİ-L-LAKTİK ASİT BİLEŞENLİ DERMAL DOLGUNUN TENDON İYİLEŞMESİ ÜZERİNE ETKİSİ

Dr. Melihcan SEZGİÇ

PLASTİK, REKONSTRÜKTİF ve ESTETİK CERRAHİ
ANABİLİM DALI

TIPTA UZMANLIK TEZİ

DANIŞMAN
Prof. Dr. Savaş SEREL

ANKARA
2017

KABUL VE ONAY

ANKARA ÜNİVERSİTESİ TIP FAKÜLTESİ
TEZ SINAVI TUTANAĞI

I. UZMANLIK ÖĞRENCİSİNİN		
Adı, Soyadı	**: Melihcan Sezgiç**	**Sınav tarihi:**
Anabilim/Bilim Dalı	**: Plastik Rekonstrüktif ve Estetik Cerrahi A.D**	22 / 02 / 2018
Tez Danışmanı	**: Prof.Dr.Savaş Serel**	

II. TEZ İLE İLGİLİ BİLGİLER			
Tezin Başlığı: Poli-L-Laktik Bileşenli Dermal Dolgunun Tendon İyileşmesi Üzerine Etkisi			
Tezin Niteliği:	☒ Ana Dal Uzmanlık Tezi	☐ Yan Dal Uzmanlık Tezi	
Kaçıncı tez sınavı olduğu:	☐ 1	☒ 2	☐ 3

III. KARAR

Yapılan tez sınavı sonucunda yukarıda belirtilen tezin "Tıpta Uzmanlık Tezi" olarak

☒ Kabulüne

☐ Reddine

☐ Düzeltmeler yapıldıktan sonra tekrar değerlendirilmesine

☒ Oy birliği ☐ Oy çokluğu ile karar verilmiştir.

IV. AÇIKLAMALAR

Lütfen, tezin reddi veya düzeltme istenmesi durumunda gerekçeli açıklamalarınızı buraya yazınız

Prof.Dr.Serdar M.Gültan

Jüri Başkanı
Ankara Üniversitesi Tıp Fakültesi Plastik,
Rekonstr.ve Estetik Cerrahi
Anabilim Dalı

Prof.Dr.Savaş Serel

Jüri Üyesi
Ankara Üniversitesi Tıp Fakültesi Plastik,
Rekonstr.ve Estetik Cerrahi
Anabilim Dalı

Doç.Dr.Kemal Fındıkçıoğlu

Jüri Üyesi
Gazi Üniversitesi Tıp Fakültesi Plastik,
Rekonstr.ve Estetik Cerrahi
Anabilim Dalı

ÖNSÖZ

Ankara Üniversitesi Tıp Fakültesi Plastik, Rekonstrüktif ve Estetik Cerrahi Anabilim Dalı kadrosunda beni her zaman destekleyip teşvik eden, uzmanlık eğitimim boyunca bilgi ve deneyimlerinden yararlandığım, beraber çalışma fırsatını bulmaktan onur duyduğum Prof. Dr. Serdar Mehmet Gültan'a, Prof. Dr. Mustafa Rıza Özbek'e, Prof. Dr. Kutlu Sevin'e, Prof. Dr. Murat Emiroğlu'na, Prof. Dr. Zeki Can'a, Prof. Dr. Savaş Serel'e ve Doç. Dr. Burak Kaya 'ya,

Tezimi hazırlarken benden yardımlarını esirgemeyen, başta Vet.Hek. Atilla İşgören olmak üzere Ankara Üniversitesi Tıp Fakültesi Deney Hayvanları ve Araştırma laboratuarı tüm ekibine, Ankara Üniversitesi Biyomedikal Mühendisliği' nde biyomekanik test için yardımcı olan Doç. Dr. Pınar Yılgör Huri ve Araş. Gör. Abdullah Eyidoğan'a, histolojik inceleme için kapılarını sıklıkla çaldığım Ankara Üniversitesi Patoloji A.D'dan Uzm. Dr. Ayça Kırmızı ve Prof. Dr. Aylin Heper'e, istatistiksel inceleme için değerli zamanını bana ayıran Nazmiye Kurşun 'a

Kliniğimizde beraber çalışmaktan büyük keyif duyduğum Dr. Yasemin Aydınlı, tezimi yapmamda katkılarını esirgemeyen Dr. Sefa Özden ve kliniğin yoğun temposuna birlikte göğüs gerdiğimiz, zaman zaman kahrımı çeken, asistan arkadaşlarım, soluksuz ve özverili çalışan hemşire ve personel ekibim, ameliyathane hemşire ve personel ekibine,

Hayat boyu sevgi ve inançları ile yanımda olan annem ve babama,

Sonsuz teşekkür ve şükranlarımı sunarım.

Dr. Melihcan SEZGİÇ

Ankara, 2017

İÇİNDEKİLER

Sayfa no:

KABUL VE ONAY i
ÖNSÖZ ii
İÇİNDEKİLER iii
KISALTMALAR DİZİNİ iv
RESİMLER DİZİNİ v
TABLOLAR DİZİNİ vii
1. GİRİŞ 1
2. GENEL BİLGİLER 3
2.1. Dermal Dolguların Genel Özellikleri 3
2.1.1. Poli-L-Laktik Asit Hakkında Genel Bilgiler 4
2.2. Tendonun Yapısı 5
2.3. Tendon İyileşmesi 6
3. GEREÇ ve YÖNTEM 7
3.1. Deney Grupları 7
3.2. Sculptra Hazırlanması 8
3.3. Cerrahi Yöntem 9
3.4. Makroskobik İnceleme 18
3.5. Biyomekanik İnceleme 19
3.6. Histolojik İnceleme 22
3.7. İstatiksel Değerlendirme 24
4. BULGULAR 25
4.1. Makroskobik Bulgular 25
4.2. Biyomekanik İnceleme 26
4.3. Histolojik Değerlendirme 28
5. TARTIŞMA 34
6. SONUÇ 40
ÖZET 41
SUMMARY 42
KAYNAKLAR 43

KISALTMALAR DİZİNİ

PLLA: Poli- L-Laktik Asit

FDA: U.S. Food and Drug Administration

TKMK: Tendonu Koparacak Maksimum Kuvvet

TS: Tendon Sertliği

HIV: Human Immunodeficiency Virus

RESİMLER DİZİNİ

Sayfa no:

Resim 1. PLLA bileşenli dolgu (Sculptra) 5 ml izotonik (%0,9) ile sulandırılıp 3 saat beklenildi. 8

Resim 2. Cerrahi saha povidon iyot ile temizlenip ön ve arka ayaklarından tespit edildi. 9

Resim 3. Aşil tendonu üzerinden kalkaneal insersiyonun 4 mm proksimalinden insizyon planlandı. 10

Resim 4. Cerrahi saha steril örtü ile örtüldü. 10

Resim 5. Yapılan insizyonun ardından cilt-ciltaltı geçilip aşil tendonuna ulaşıldı..... 11

Resim 6. İnternal splint oluşturmasını önlemek için plantaris tendonu kesildi. 12

Resim 7. Aşil tendon lifleri kalkanel insersiyonun 4 mm proksimalinden liflere dik bir açı ile kesildi. 12

Resim 8. Paratenonun sütüre edilmesi 13

Resim 9. Cildin sütürasyonunun ardından prosedüre son verildi. 14

Resim 10. Tendon kalınlığı ölçümü..... 15

Resim 11. Tendonun iki ucu arasındaki boşluğun uzunluğunun ölçümü 15

Resim 12. PLLA grubunda Sculptra enjeksiyonu..... 16

Resim 13. 3 hafta sonra aşil tendonu distal 2/3 triceps surae kası ve ayak ile birlikte eksize edildi. Solda; hasarlı tendon, sağda; sağlam kontrol tendon görülmekte. 17

Resim 14. Shimadzu AGS-X 1N-10kN Elektromekanik Gerim Test Cihazı..... 20

Resim 15. Tendonların serbest uçları kaydırmaz plaklar ile sabitlendi. 21

Resim 16. Alsiyan mavisi, 7x: Ara madde skorlaması 30

Resim 17. Hematoksilen-Eozin, Normal tendon kesiti, 7x: Tenosit nükleusları iğsi yapıda, belirsiz sitoplazma, organize görünümde kollajen lifleri..... 30

Resim 18. Hematoksilen-Eozin, 3x: Tenositlerde hafif yuvarlaklaşma (Grade 1)..... 31

Resim 19. Hematoksilen-Eozin, 6.4x: Tenositlerde belirgin yuvarlaklaşma ve kıkırdaklaşma (Grade 3) 31
Resim 20. **a)** Hematoksilen-Eozin, 16.6x: Kollajende ayrılma (Grade 1), **b)** Hematoksilen-Eozin, 11.5x: Kollajende ayrılma (Grade 3)..... 32
Resim 21. Hematoksilen-Eozin, 14.5x: Vaskülarite değerlendirilmesi, ok ile işaretli alanda kapiller kümeleri görülmekte 33

TABLOLAR DİZİNİ

Sayfa no:

Tablo 1. Yüz bölgesine enjeksiyon yapılabilen FDA tarafından onaylanmış dermal dolgular 3

Tablo 2. PLLA grubunda tendon kalınlığı ve uzunluğu ölçümü 16

Tablo 3. Makroskobik skorlama sistemi kriterleri..... 18

Tablo 4. Bonar Kriterleri: 0 puan: Normal Tendon, 12 puan: En anormal Tendon..... 23

Tablo 5. Kontrol ve deney grubu makroskobik skorlarının sonuçları 25

Tablo 6. PLLA grubu ile kontrol grubu makroskobik skor değerlerinin grafiği 26

Tablo 7. Her iki grup sağlam ve hasarlı aşil tendonları TKMK ve TS değerleri..... 27

Tablo 8. Her iki grup TKMK farkı ve TS farkı değerlerinin karşılaştırılması 27

Tablo 9. **a)** Deney ve kontrol grubu histolojik skorların analizi, **b)** Deney ve kontrol grubu histolojik skorların grafiği 29

1. GİRİŞ

El yaralanmaları günlük hayatta en sık karşılaşılan travmaların başında gelmekte olup, acil servise gelen travma hastalarının %6-28 'ini oluşturmaktadırlar (1). Uzun dönem el rehabilitasyonu gerektirmeleri, iyileşme sağlandığında ise eski kuvvetlerine tamamen ulaşamamaları hastaların ameliyat sonrası dönemde de hayat kalitesini olumsuz yönde etkilemektedirler.

Tendon kas gücünün kemiğe mekanik olarak iletiminden sorumlu, mekanik uyarı, stres ve çeşitli metabolik ve mekanik değişimler ile kalıcı olarak form değiştirebilen dinamik konnektif fibroz bir dokudur (18,19). Bu özelliklerine rağmen tendon dokusu metabolizması yavaş olup, lezyonlarını tedavi etmesi oldukça zordur (20).

Tendonlar biyomekanik olarak kas kontraksiyonunu bir harekete çevirmektedirler. Özel yapısal formları elastik enerjiyi depolayıp gerilme kuvvetlerine karşı koyabilmelerini sağlamaktadır (21). Bu özelliklerine kuru ağırlıklarının büyük yüzdesini oluşturan içerdikleri yoğun kollajen içeriği yüksek oranda katkı sağlamaktadır. Mevcut kollajenin %95'i kollajen tip 1 'dir ve tendon liflerine paralel şekilde yerleşimlidir (3).

Tendonlar yüksek güçlere dayanması gereken dokular olmakla beraber, tendon yaralanmalarında iyileşme mutlaka ciddiye alınmalıdır. Tendon iyileşmesi diğer konnektif dokular ile karşılaştırıldığında daha yavaş gerçekleşmektedir ve tedavinin asıl amacı mekanik gücü mümkün olduğunca restore etmektir (2).

Tendon hasarlarında iyileşme; kanama, enflamasyon, doku oluşumu ve yeniden şekillendirilme gibi aşamalardan oluşmaktadır. Doku oluşumu önce yüksek oranda kollajen tip 3 içeren iyileşme dokusu ile başlayıp, yeniden şekillendirme aşamasında bu oluşan kollajen tip 3 yerine kollajen tip 1 'e bırakmaktadır. Bu iyileşme aşaması aylar sürebilir ve tekrar rüptüre olmak için en riskli dönemdir (4). Bütün bunlara rağmen iyileşen tendon dokusunun mekanik özellikleri nadiren eski halini sağlamaktadırlar; yapılan çalışmalarda iyileşen tendonlarda gerilme kuvvetinin %30' a kadar düştüğü gösterilmiştir (5,6).

Ingraham ve arkadaşları yaptıkları çalışmada tendon iyileşmesi için “Kollajen geri dönüşüm” sürecini tanımlamışlardır. Bu süreç kollajenin komşu tendondan serbest bırakılıp hasarlı tendonun defektli alanına ulaşımı olarak tariflenmiştir (7). İyileşmeyi arttırmak için daha önceki çalışmalarda defektli alana mekanik destek sağlamak ve matrix oluşumu desteklemek için çeşitli bileşenler, üç boyutlu yapılar kullanılmıştır. Kollajen geridönüşüm sürecini destekleyen, aradaki defektli bölgeye direkt olarak kollajen yerleştirilen çalışmalar da mevcuttur.

Poli L-Laktik asit (PLLA)’in dolgu olarak kullanımı 1999 yılında başlamış olup 1999 yılı öncesinde de ortopedik cerrahide kullanımı mevcuttur. PLLA daha önce sütür formunda fleksör tendon iyileşmesi modelinde çalışılmış olup fleksör tendon onarmı için yeni bir alternatif olabileceği belirtilmiştir (8). Ayrıca PLLA’nın bir yapıtaşı olarak kullanıldığı yara iyileşmesi ve tendon iyileşmesi modelleri de mevcuttur, fakat PLLA daha önce enjekte edilebilen formunda tendon iyileşmesi modeli üzerine çalışılmamıştır. Bu çalışmada PLLA ile daha uzun sürebilen bir yapıtaşı oluşturmak yerine daha basit olan enjekte edilebilen formunda sıçan tendon iyileşme modeli üzerinde çalışılması planlanmıştır.

2. GENEL BİLGİLER

2.1. Dermal Dolguların Genel Özellikleri

Dermal doku enjeksiyonu Amerika Birleşik Devletleri'nde ikinci en sık uygulanan cerrahi dışı kozmetik prosedürdür. Dermal dolgular volüm kayıpları, skar dokuları ve kırışıklıklarda, yüzdeki bazı bölgelere hacim sağlanmasında bir tedavi seçeneğidir. Kozmetik olarak minimal invaziv prosedürlerin sayısı 2000 yılından beri %144 oranında artmıştır (9) ve her geçen gün daha da artmaktadır. Amerika Birleşik Devletleri verilerine göre botulinum toksin uygulamasından sonra yumuşak doku dolguları en sık yapılan ikinci minimal invaziv kozmetik prosedür olmuştur ve gelecek yıllarda daha da artması düşünülmektedir.

Dermal dolgular volüm yetersizliği, deprese skar dokuları, kırışıklıklar gibi sorunlar ve yüz bölgesine kontür kazandırmak gibi amaçlar için bir tedavi opsiyonudur. Mükemmel bir dermal dolgunun ucuz, güvenli, hipoalerjenik, kolay dağılım gösteren, kolay saklanan, kısa zamanda enjekte edilebilen, enjekte edilirken ağrı yapmayan ve komplikasyon olmayan gibi özellikleri sunması gerekir. Ayrıca uygulandıktan sonra cildin altında doğal olarak uyum sağlamalı, uzun etkili olmalı, tahmin edilebilir ve gerektiği zaman kolayca çıkarılabilir olması gerekir (9). Şüphesiz ki tarif edildiği gibi mükemmel bir dermal dolgu olmamasına rağmen üretilen dermal dolgu sayısı teknolojideki ilerlemelerle her geçen gün artmaktadır.

FDA bazı dolgu tiplerini yüz bölgesine enjeksiyon yapılabilmesi güvenli olarak onaylamıştır (Tablo 1).

Tablo 1. Yüz bölgesine enjeksiyon yapılabilen FDA tarafından onaylanmış dermal dolgular

Dolgu	Ticari Ad
Geçici	
Kollajen	Çok sayıda
Hyaluronik Asit jel	Çok sayıda
Kalsiyum Hidroksiapatit	Radiesse ®
Poli-L-Laktik Asit	Sculptra Aesthetic ®
Kalıcı	
Polimetilmetakrilat	Bellafill ®

Dermal dolguların kullanımında çoğunluğu geçici dolgular oluşturmaktadır. Kalıcı dolgular geç yan etkileri, granulom oluşumları gibi etkilerinden dolayı çok tercih edilmemektedirler. 2013 yılında tüm dolgular içerisinde polimetilmetakrilat tip dolguların kullanımı %1 ‘ den daha az olarak gösterilmiştir ayrıca 2012 ile 2013 yılları arasında kullanımında %6’lık bir azalma bulunmuştur (10).

Fakat 2015 yılında piyasaya sürülen FDA tarafından akne skarlarında kullanım için onaylanan tek kalıcı dolgu olan Bellafill yapılan çalışmalarda kontrol grubuna göre etkin bulunmuş, yapıldıktan 12 sonra da etkisini gösterdiği, uzun dönemde güvenilir olduğu öne sürülmüştür (22).

Geçici dolguların arasında kollajen ve hyaluronik asit jel türevleri bu kategorinin çoğunluğunu oluşturmaktadır. Hyaluranik asit türevleri düşük nodül oluşturma insidansı, geri dönüşümü olabilmesi (hyalüronidaz), güvenilirliği, yeterliliği (tek uygulamada sonuç alabilme) gibi özelliklerinden dolayı Kuzey Amerika'da en çok kullanılan dermal dolgu tipidir (23).

2.1.1. Poli-L-Laktik Asit Hakkında Genel Bilgiler

Poli-L-Laktik Asit (PLLA) kökenli dolgu ilk defa 1999 yılında “New Fill” ticari adıyla avrupada piyasaya sürülmüş ve daha sonra 2004 yılında Amerika Birleşik Devletleri pazarında “Sculptra” ticari adı ile HIV ile ilişkili lipoatrofi olgularında kullanma amacıyla kullanımına sunulmuştur. 1999 yılında kullanıma başlandıktan sonra yaklaşık 10 yıllık süreçte 150.000 hasta tedavi edilmiş (11,12) ve PLLA güvenilirliği, etkinliği ve kalıcılığı ile ilgili çok sayıda çalışma yapılmıştır (11,13,14,15).

PLLA çoğunlukla yüzde kullanılmaktadır fakat literatürde yüz harici yerlerde kullanılabileceğine dair kaynaklar mevcuttur. 2008 yılında brezilyada yapılan bir çalışmada nazolabial fold ‘a yapılan enjeksiyonun 3 yıl sonra hala kalıcılığının sürdüğü belirtilmiştir (16).

PLLA tıpta yaklaşık 40 yıldır emilebilen dikiş materyalleri ve emilebilen vida olarak kullanılmaktadır. Biyouyumluluğu ve efektif olduğu daha önce yapılan çalışmalarda gösterilmiştir. PLLA uygulandığı yerde yabancı doku reaksiyonu

yaratarak o bölgedeki makrofaj, mast hücreleri ve lenfosit sayısını arttırıp, fibroblastik aktivitenin azalmasını ve neokollajenezin yavaşça artmasını sağlamaktadır (17). Yeni kollajen oluşumu 1. ayda görülmeye başlayıp, 9. Aya kadar oluşumunda artış görülmektedir ve PLLA parçacıkları daha önce yapılan çalışmalarda 6.ayda yok olma belirtileri göstermiş olup 9. ayda vücuttan tamamen elimine olmaktadırlar (17).

2.2. Tendonun Yapısı

Tendonlar, diğer mekanik olarak yüklenen dokular gibi yoğun bir ekstraselüler matriks hakimiyetindedirler (21). Ekstraselüler matriks yüksek oranda yoğun fibröz doku içeren bir doku olup tendonun yapısal bütünlüğünü sağlayan başlıca elementtir (24). Ekstraselüler matrix başlıca kollajen ve proteoglikan yapısındadır; fibril şekillendirici de olarak adlandırılan kollajen tip I en dominant kollajen tipi iken, diğer kollajen tiplerini (II, III, V, VI, IX, XI) de içinde barındırmaktadır (24,25). İçerdiği proteoglikanlar tendonun viskoelastik karakterini sağlamakla beraber, tendonun gerim kuvveti üzerine etkileri yoktur (26).

Kollajen tip I, ekstraselüler matriksteki en bol bulunan dokudur; dokunun kuru ağırlığının % 60 ' ını ve bulunan toplam kollajenin %95'ini kapsamaktadır (29). Kollajen tip III ise ikinci sıklıkta bulunan kollajen tipidir (30). Normalde kollajen tip III izole olarak tendon kılıflarında bulunmaktadır, fakat tendon iyileşmesinde ilk ve yüksek oranda üretilen kollajen tipi olmasından dolayı, patolojik tendonlarda görülme oranı oldukça fazladır (29).

Kollajen liflerin haricinde, ekstraselüler matriks elastik liftler, bazal madde ve inorganik bileşenler de içermektedir. Elastik lifler doku esnekliğini, uzayabilirliğini ve enerji sarfiyatı olmadan doku geri çekilmesini sağlamaktadırlar (31). Bazal madde yüksek oranda hidrofilik yapısı ile kollajen liflerine destek olup, %60-80 oranında su içermektedir. Ayrıca hyaluronan, proteoglikanlar (dekorin, biglikan, fibromodulin, lumikan) ve yapısal glikoproteinler de içermektedir (30,32).

Kollajen fibrillerinin esas görevi ise gerilime karşı direnmektir. Polipeptid zincirler içeren üç adet kollajen molekülü helikal tropokollajen molekülünü oluşturur. Beş adet tropokollajen molekülü mikrofibrilleri, mikrofibriller birleşip

fibrilleri, fibriller birleşip lifleri, lifler birleşip lif demetlerini, lif demetleri birleşip fasikülleri, fasiküller ise tendonu oluşturmaktadırlar (21). Yaşlanma kollajen tip V azalması ile ilişkili olarak ortalama fibril çapında azalmaya yol açmakta dolayısıyla yaşlanan tendonlarda mekanik kuvvet azalmaktadır (27). Ayrıca kollajen fibril boyutları tendon hasarına bağlı olarak da azalabilmektedirler (28).

2.3. Tendon İyileşmesi

Tendon iyileşmesi bazı aşamalara ayrılmaktadır (6). Travmadan sonra kanın hasarlı bölgede pıhtılaşıp, toplandığı aşama hemorajik aşamadır. Bu aşamada trombositler degranüle olup yüksek seviyede sitokin ve büyüme faktörü salınımı yaparlar. İkinci aşama enflammatuar aşamadır; nötrofiller ve makrofajlar nekrotik materyallerin ve ekstraselüler matriks bileşenlerini fagosite ederler. Bu aşama hasardan sonra 3-7 gün devam eder. Peritendinöz yumuşak dokudaki ekstrinsik hücreler, fasya, periost, subkutan doku ve epitenon ve tendon intrinsek hücreleri tendonun hasarlı bölgesine göç edip granülasyon dokusunu oluşturup proliferatif aşamayı başlatırlar. Bu olgunlaşmamış doku hasarın yaklaşık beşinci gününden itibaren başlayarak yüksek oranda tip III kollajen üretimi yapar.

Hasarın beşinci haftasına kadar kollajen üretimi gittikçe artıp kallus dokusu en büyük haline ulaşır (33). 40. günden itibaren intrinsek fibroblastlar iyileşmedeki en önemli rolü üstlenirler; kollajeni aktif olarak rezorbe ederken yeni kollajen üretimi yaparlar. Tendon dokusunun olgunlaştığı ve liflerin paralel uzanmaya başladığı, 2 ay süren bu aşama da: formasyon aşamasıdır.

Son olarak remodelling aşamasında; fizyolojik yük tendon üzerine yüklendiğinde kollajen lifleri daha organize olup birbirlerine daha içiçe geçerler. Formasyon aşamasında üretilen yüksek oranda kollajen tip III ' ün yerine kollajen tip I üretimi başlar. Fakat hasarlı tendonda kollajen tip III düzeyi normal tendona göre yüksek oranda kalmakta, tip III kollajen molekülleri de tip I kollajen molekülleri gibi arasında çapraz bağlantılar yapamamaktadır.Bu hasarlı tendonlarda kollajen fibrillerinin incelmesine neden olmakta ve biyomekanik niteliklerinin hasar görmemiş tendonlara göre daha düşük olmasına neden olmaktadır (28,33).

3. GEREÇ ve YÖNTEM

Ankara Üniversitesi Rektörlüğü Hayvan Deneyleri Yerel Etik Kurulu tarafından incelenerek onaylanmış olan bu çalışma, Ankara Üniversitesi Tıp Fakültesi Deney Hayvanları ve Araştırma laboratuarında gerçekleştirilmiştir. Çalışmada wistar albino tip ortalama 308 (±48) gr ağırlığında 26 adet dişi sıçan kullanılmıştır. Sıçanların 2 tanesi bölgenin anatomisine hakim olmak için pilot çalışma olarak kullanılmış olup, kalan 24 sıçan 12'si kontrol, 12'si deney grubu olmak üzere random olarak 2 gruba ayrılmışlardır.

3.1. Deney Grupları

Gruplar aşağıdaki şekilde oluşturulmuştur;

Grup I (Kontrol Grubu): Sağ aşil tendonuna kesi oluşturulmasını takiben paratenon ve cilt sütürasyonu yapılacak. 3 hafta sonra tendon örnekleri alınacak; 12 sıçanın da tendon kalınlıkları makroskobik olarak değerlendirilecek, 6 sıçandan histolojik inceleme için örnekler alınacak ve kalan 6 sıçandan ise aşil tendonunu içerecek şekilde sol ve sağ kas kemik tendon üniteleri tamamen eksize edilecek ve biyomekanik test ile karşılaştırmalı olarak değerlendirilecek

Grup II (PLLA Grubu): Sağ aşil tendonuna kesi oluşturulmasını takiben, kesi oluşturulan bölgeye PLLA bileşenli dolgunun (Sculptra) lokal olarak uygulanmasının ardından, paratenon ve cilt sütürasyonu yapılıp, 3 hafta sonra tendon örnekleri alınacak; 12 sıçanın da tendon kalınlıkları makroskobik olarak değerlendirilecek, 6 sıçandan histolojik inceleme için örnekler alınacak ve kalan 6 sıçandan ise aşil tendonunu içerecek şekilde sol ve sağ kas kemik tendon üniteleri tamamen eksize edilecek ve biyomekanik test ile karşılaştırmalı olarak değerlendirilecek

3.2. Sculptra Hazırlanması

Ürün içinde 150 mg Poli-L-Laktik asit, 90 mg sodyum karboksimetilselüloz ve 127,5 mg nonpirojenik mannitol içeren toplam 367,5 mg toz ihtiva eden flakon olarak temin edildi (Resim 1). Ürüne 5 ml serum fizyolojik izotonik (% 0,9) sıvı kullanmadan önce enjekte edilip 3 saat beklenildi.



Resim 1. PLLA bileşenli dolgu (Sculptra) 5 ml izotonik (%0,9) ile sulandırılıp 3 saat beklenildi.

3.3. Cerrahi Yöntem

Cerrahi sıçanlara intramusküler 45 mg/kg ketamin hidroklorür ve 5 mg/kg ksilazin hidroklorür enjeksiyonu ile anestezi uygulanarak gerçekleştirildi. Sıçanlar anestezi uygulanmasını takiben cerrahi saha kılları tıraş edilip, povidon iyot ile temizlenip ön ve arka ayaklarından tespit edildi (Resim 2). Sıçanların sağ bacağından aşil tendonu üzerinden kalkaneal insersiyonun 4 mm proksimalinden insizyon planlandı (Resim 3). Daha sonra cerrahi saha steril örtü ile örtüldü (Resim 4).



Resim 2. Cerrahi saha povidon iyot ile temizlenip ön ve arka ayaklarından tespit edildi.

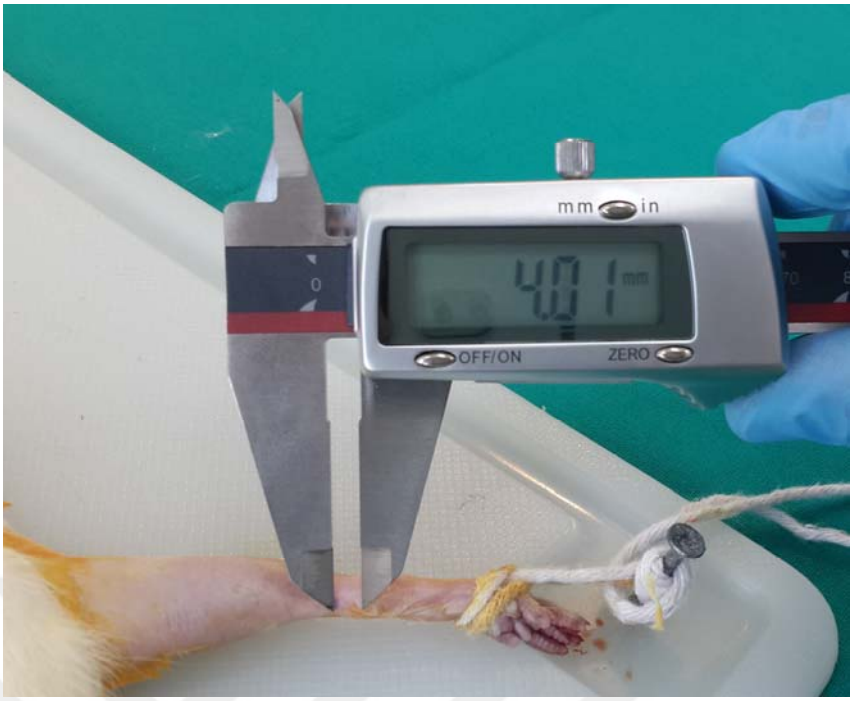

Resim 3. Aşil tendonu üzerinden kalkaneal insersiyonun 4 mm proksimalinden insizyon planlandı.



Resim 4. Cerrahi saha steril örtü ile örtüldü.

Yapılan insizyonun ardından cilt, ciltaltı geçilip aşil tendonuna ulaşıldı (Resim 5) daha sonra paratenon tendon liflerine paralel bir insizyon ile geçildi. İnternal splint oluşturmasını önlemek için plantaris tendonu kesildi (Resim 6). Ardından aşil tendon lifleri kalkanel insersiyonun 4 mm proksimalinden liflere dik bir açı ile kesildi (Resim 7).

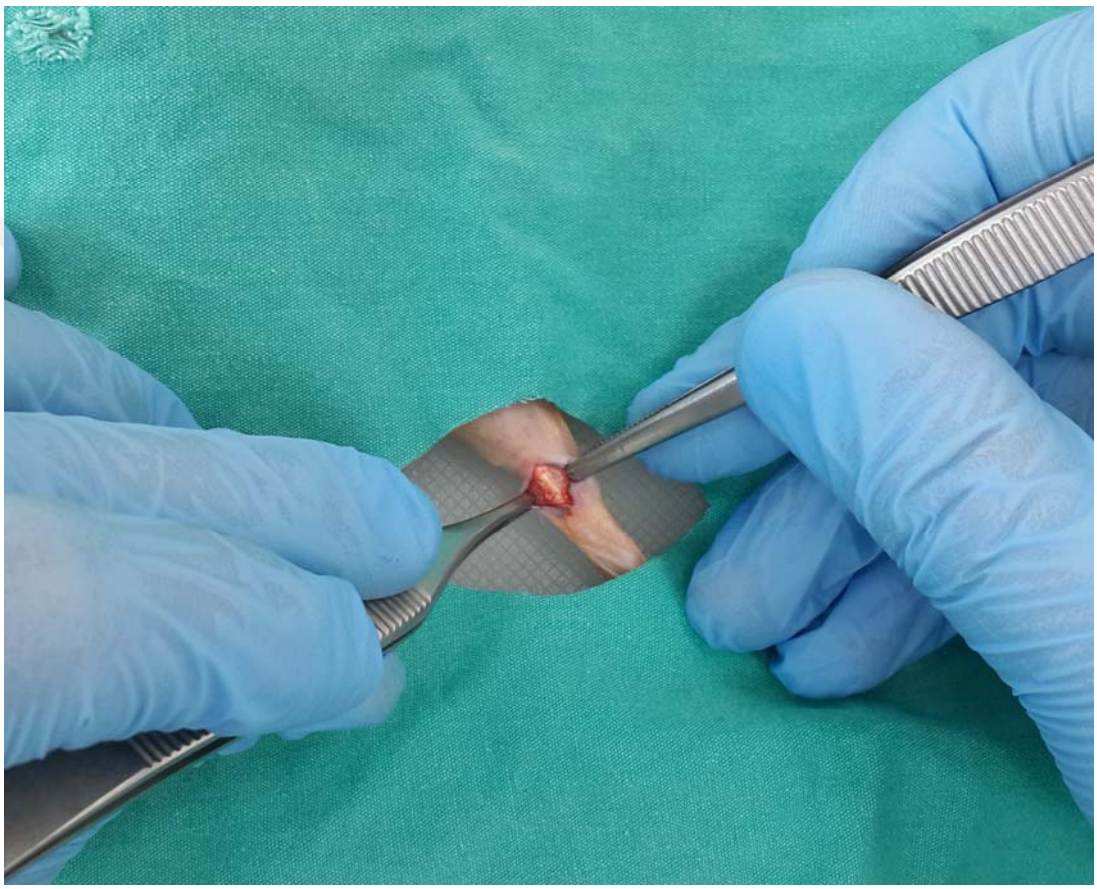

Resim 5. Yapılan insizyonun ardından cilt-ciltaltı geçilip aşil tendonuna ulaşıldı.



Resim 6. İnternal splint oluşturmasını önlemek için plantaris tendonu kesildi.



Resim 7. Aşil tendon lifleri kalkanel insersiyonun 4 mm proksimalinden liflere dik bir açı ile kesildi.

Kontrol grubunda kesilen bölge boş bırakılıp paratenon ve cilt 5/0 atravmatik yuvarlak iğneli prolen sütür ile sütüre edilip prosedüre son verildi (Resim 8,9).

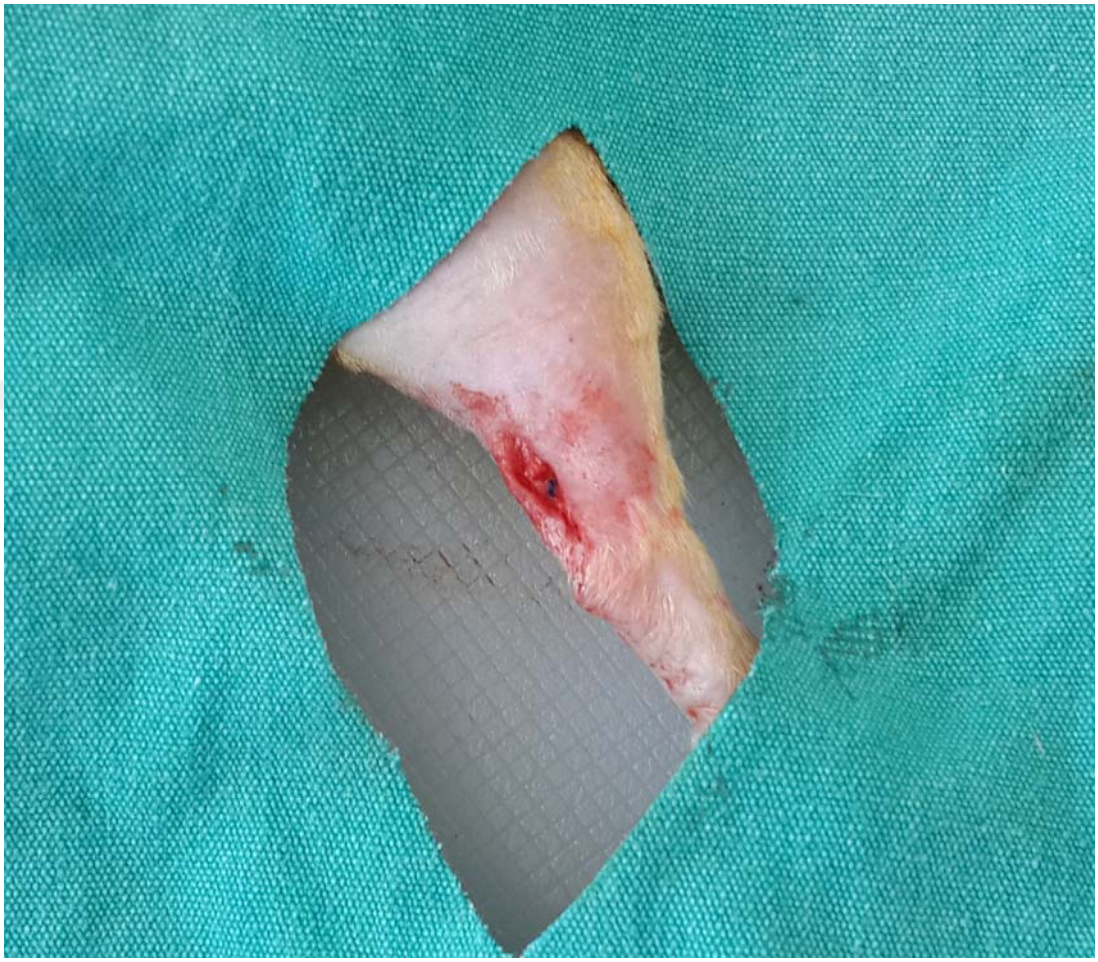

Resim 8. Paratenonun sütüre edilmesi

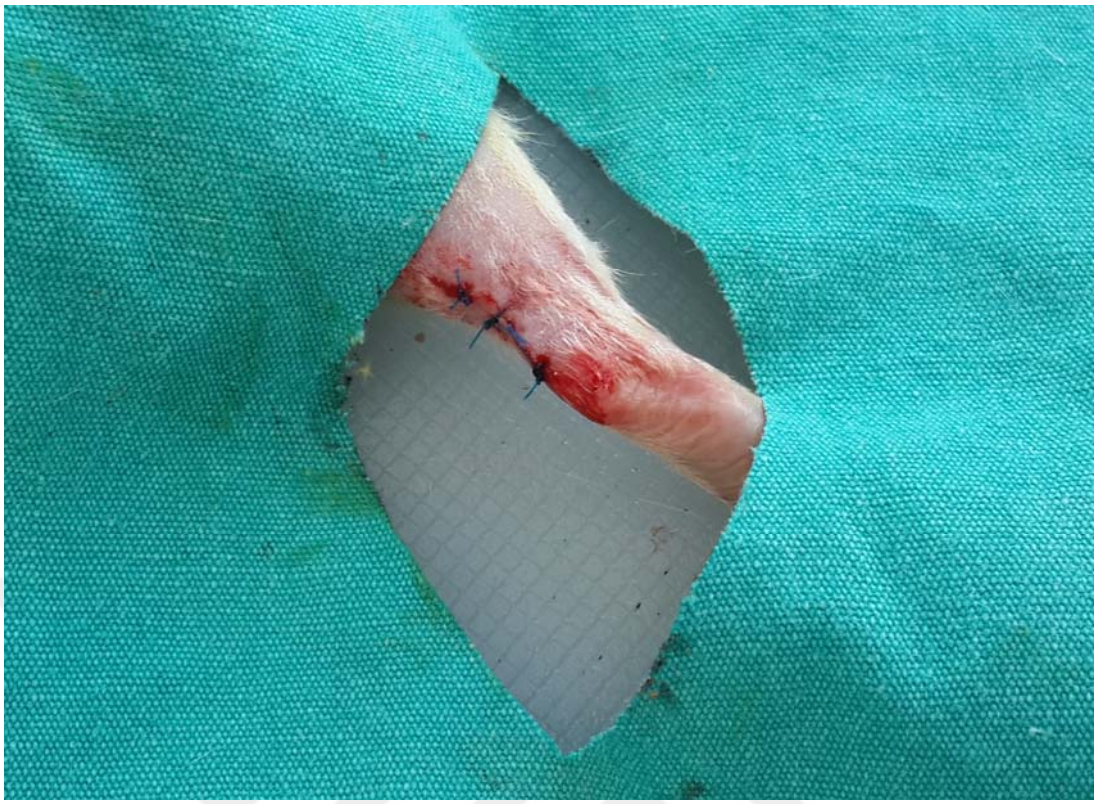

Resim 9. Cildin sütürasyonunun ardından prosedüre son verildi.

PLLA grubunda ise tendonun proksimal kısmının geri çekmesi ile oluşan silindirik boşluğun hacmi kadar Sculptra enjeksiyonu yapılması planlandı. Bu bölgedeki silindirik boşluğun hacmini hesaplamak için PLLA grubundaki 12 sıçanda tendon kalınlıkları, oluşan boşluğun uzunluğu dijital milimetrik cetvel ile hesaplandı (Resim 10,11). Her bir sıçan için alınan ölçümlerin ortalaması alınarak boşluğun hacminin ortalama değeri hesaplandı (2,53 mm^3) (Tablo 2). Daha sonra bu hacmi yaklaşık olarak sağlayacak miktarda (~0,1 dizyem) Sculptra bu bölgeye enjekte edildi (Resim 12). Paratenon ve cilt 5/0 atravmatik yuvarlak iğneli prolen sütür ile sütüre edildi.



Resim 10. Tendon kalınlığı ölçümü



Resim 11. Tendonun iki ucu arasındaki boşluğun uzunluğunun ölçümü

Tablo 2. PLLA grubunda tendon kalınlığı ve uzunluğu ölçümü

PLLA Grubu	Tendon Kalınlığı	Boşluk Uzunluğu
1.Sıçan	1,41mm	1,82mm
2.Sıçan	1,42mm	1,73mm
3.Sıçan	1,38mm	1,70mm
4.Sıçan	1,34mm	1,59mm
5.Sıçan	1,36mm	1,84mm
6.Sıçan	1,39mm	1,60mm
7.Sıçan	1,40mm	1,76mm
8.Sıçan	1,43mm	1,62mm
9.Sıçan	1,39mm	1,58mm
10.Sıçan	1,35mm	1,55mm
11.Sıçan	1,36mm	1,69mm
12.Sıçan	1,36mm	1,76mm
Ortalama Değer	1.3825 mm	1.6866mm
Ortalama Hacim	2,53 mm3	



Resim 12. PLLA grubunda Sculptra enjeksiyonu

Postoperatif olarak sıçanlara immobilizasyon ve alçı kullanılmadı ve hayvanların kafes içerisinde gezinmesi sağlandı. Cilt sütürleri prosedürden 1 hafta sonra alındı. 3 hafta sonra sıçanlar CO_2 gazı ile sakrifiye edildi. Zhang ve ark. (34) 'nın sıçan tendonu için modifiye ettiği makroskobik inceleme kriterleri (Tablo 3) kullanılarak her iki gruptaki tüm tendonlar puanlandı. Ayrıca her iki gruptan random olarak seçilen 6'şar hayvandan histolojik örnekleme için tendon numuneleri alındı.

Her iki gruptan kalan diğer 6'şar hayvandan biyomekanik inceleme için tüm kas-tendon-kemik ünitesi gerekli olduğundan dolayı, cilde tüm uyluk boyunca insizyon yapılıp, dizden kalkaneus'a kadar olan diseke edildi. Aşil tendonu, ayak ve distal 2/3 triceps surae kası ile eksize edildi (Resim 13). Ayrıca biyomekanik test grubunda kontrol tendonu olarak sol aşil tendonları da aynı şekilde eksize edildi. Tendonlar ringer laktat solüsyonu ile ıslatılıp, muhafaza edilerek bekletmeden biyomekanik test yapıldı. Tüm aşamalar fotoğraflandı.



Resim 13. 3 hafta sonra aşil tendonu distal 2/3 triceps surae kası ve ayak ile birlikte eksize edildi. Solda; hasarlı tendon, sağda; sağlam kontrol tendon görülmekte.

Tablo 3. Makroskobik skorlama sistemi kriterleri (Zhang ve ark. 2016)

MAKROSKOBİK SKORLAMA SİSTEMİ

Yükleme / Zayıflık		**Tendonda ödem, kızarıklık**	
Arka ayağa tamamen yükleniyor	1	Kızarıklık ve ödem yok	2
Tamamen yüklenemiyor	0	Palpe edilebilen ödem, kızarıklık yok	1
Tendonun cilde yapışıklığı / Kolayca kayabilme		Palpe edilebilen ödem ve kızarıklık mevcut	0
Yapışık değil, kayabiliyor	1	**Komşu Tendon**	
Yapışık, tamamen kayamıyor	0	Değişiklik yok	1
Tendon Rüptürü		Değişmiş(renk, kalınlık ve yüzey)	0
Rüptür yok	1	**Tendonun biçimi**	
Rüptür var	0	Normal	3
Enflamasyon		Hafif Kalınlaşmış	2
Yok	1	Orta derecede kalınlaşmış	1
Var	0	Aşırı kalınlaşmış	0
Cerrahi alandaki tendon yüzeyi		**Tendonun Rengi**	
İntakt,düzgün	1	Parlak beyaz	1
Belirsiz, bozulmuş	0	Transparan,soluk beyaz, gül rengi	0
Peritendinöz fasya - tendon ilişkisi / Kolayca kayabilme		**M.Gastroknemius tendonunda deformasyon**	
Yapışık değil, kayabiliyor	1	Normal birleşik	1
Yapışık, tamamen kayamıyor	0	Adezyon, ağır yapışıklık	0

3.4. Makroskobik İnceleme

Her iki grupta 12 'şer hayvanın toplam 24 adet sağ aşil tendonuna makroskobik skorlama yapıldı. İncelemede Stoll ve ark. (35) tarafından 2011 yılında tavşan üzerinde oluşturulup Zhang ve ark. (34) tarafından 2016 yılında sıçan için modifiye edilen, sağlam tendonun 14 puan (maksimum değer) olduğu, makroskobik skorlama kriterleri baz alındı (Tablo 3).

3.5. Biyomekanik İnceleme

Biyomekanik test, Ankara Üniversitesi Mühendislik Fakültesi Gölbaşı Kampüsü'nde Biyomedikal Mühendisliği bölümünde bulunan elektromekanik test cihazında (Shimadzu AGS-X 1N-10kN Tensile Testing Machine, Columbia, MD, A.B.D.) gerçekleştirildi (Resim14). İncelemede her iki gruptan hasarlı 6 adet sağ aşil tendonu ve kontrol etmek için sağlam 6 adet sol aşil tendonu olmak kaydıyla toplam 24 adet numune kullanıldı. Örnekler eksizyonun ardından ringer laktat solüsyonu ile ıslatılıp 1 saat içerisinde biyomekanik test uygulandı. Testten önce iyileşme alanında tendon kalınlığı ve tendon uzunluğu dijital milimetrik cetvel ile ölçüldü (Dijital Kumpas; Watano). Tendonlara testten önce herhangi bir esnetme ya da düzenlenme uygulanmadı ve oda sıcaklığı sabit 25ºC 'de olacak şekilde ayarlama yapıldı. Tendonların serbest uçları kaydırmaz plakalar ile sabitlendi (Resim 15) ve test cihazının hızı sabit olarak 10 mm/dakika 'ya ayarlandı. Test cihazının bağlı olduğu bilgisayar programı yardımı ile kuvvet/kopma grafiği eğrisi oluşturulup, tendonu koparacak maksimum kuvvet (N) ve tendon sertliği (N/mm) değerleri her bir tendon için ayrı ayrı hesaplandı. Tendon sertliği değeri (N/mm) kuvvet/kopma grafiğinin doğrusal bölümünden hesaplandı.



Resim 14. Shimadzu AGS-X 1N-10kN Elektromekanik Gerim Test Cihazı



Resim 15. Tendonların serbest uçları kaydırmaz plaklar ile sabitlendi.

3.6. Histolojik İnceleme

Kontrol ve deney grubundan random olarak 6'şar adet seçilen toplam 12 adet sıçanın tendonlarında histolojik inceleme yapılması planlandı. Tendonlar %10 'luk fosfat tamponlu formaldehid içerisinde 24 süreyle fikse edildikten sonra çeşme suyu altında yıkandı. Daha sonra sırasıyla %75, %96 ve %100 etanol serisinden geçirilerek suyunu giderme işlemi uygulandı. Dehidratasyon işleminden sonra ksilen ile şeffaflaştırılan dokular iki değişim sıvı parafin ile 60ºC'lik etüvde 3 saat inkübasyonu takiben sert parafin bloklara gömüldü. Parafin bloklardan Leica® RM 2125RT model "sliding" mikrotom ile 4 µm boyutunda kesitler alındı. Ayrıca sağlam tendon kesiti ile karşılaştırma açısından, sıçanın sağlam olan sol aşil tendonundan alınan örneğe de aynı işlemler uygulanıp kesitler alındı. Doku kesitlerine Hematoksilen-Eozin ve Alsyian Mavisi boyaları uygulandı. Boyanan preparatlar Zeiss ® Axio Scope A1 marka ışık mikroskobu ile 1 adet araştırmacı tarafından "Tek kör yöntemi" uygulanarak incelendi. Preperat fotoğrafları Ankara Üniversitesi Tıp Fakültesi Patoloji Bölümünde bulunan Sysmex Pannoramic 250 Flash III dijital patoloji tarama cihazı yardımı ile temin edildi.

Histolojik preparatların incelenmesi işlemi için her preparata, daha önce Maffulli ve ark. (36) tarafından onaylanan; tenositler, ara madde, kollajen lifleri ve vaskülarite parametrelerinin değerlendirildiği Bonar Kriterleri (Tablo 4) kullanıldı. Tenositler iğsi biçimleri, artan yuvarlaklaşma, artmış boyut ve gözüken sitoplazma miktarına göre değerlendirildi. Ara madde, alsiyan mavisi boyası kullanılarak, musinlerin boyanılabilirliği, kollajen demetlerinin demarkasyonu, tendon mimarisinin kaybı ve önemsiz miktarda kollajen boyanması bulguları göz önünde bulundurularak puanlandı. Kollajen değerlendirilirken, liflerin demarkasyonu ve organizasyonu dikkate alındı. Bu nedenle, liflerin birbirinden ayrılması, demarkasyonun kaybı ve tendon yapısının bozulması parametrelerine bakıldı. Vaskülarite, tendon dokusundaki kollajen lifleri arasında bulunan kapiller damar kümeleri incelenerek skorlandı. Enflamasyon ise, makrofaj varlığı, nötrofilik ve eozinofilik granülositlerin bulunmasının akut enflamasyon lehine bulgu olduğu düşünülerek değerlendirildi.

Tablo 4. Bonar Kriterleri: 0 puan: Normal Tendon, 12 puan: En anormal Tendon

	Tenositler	Ara Madde	Kollajen	Vaskülarite
Grade 0	Önemsiz, belirgin sitoplazması olmayan, uzamış iğsi nükleuslar	Boyanmayan ara madde	Normal sıkıştırılmış, Yumuşak, yoğun, parlak, homojen polarizasyon paterni ile beraber, sıkı kohesiv ve iyi demarke kollajen demetleri	Demetlerin arasından geçen belirsiz kan damarları
Grade 1	Yuvarlaklık artmış, göze çarpmayan sitoplazmayla birlikte nükleus oval-yuvarlak şekilde	Fiberler arasında müsin boyanıyor fakat lifler ayrık	Lif polarizasyonu azalmış; Demarke olmuş kollajen demetlerinin tamiri ile beraber bireysel liflerin ayrılması	Nadiren karşılaşılan kapiller kümeleri; maksimum büyütmede 10 alanda 1 ' den az
Grade 2	Yuvarlaklık ve boyut artmış, nükleus hafif genişlemiş ve yuvarlak, az miktarda sitoplazma görülmekte	Fiberler arasında müsin boyanıyor, liflerin demarkasyon sınırları belirgin değil	Liflerin değişmesi; Hücreyi ekspande eden kollajen demetlerinin demarkasyonun azalması ile beraber liflerin ayrılması, polarizasyon paterninin kaybolması	Maksimum büyütmede 10 alanda 1-2 tane olan kapiller kümeleri
Grade 3	Nükleus yuvarlak ve büyük, belirgin sitoplazma ve lakuna formasyonu (kıkırdak değişimi)	Önemsiz miktarda kollajen boyanması ile beraber, Yoğun miktarda müsin birikimi	Yapının bütün olarak bozulması ile beraber liflerin farkedilir derecede ayrılması	Maksimum büyütmede 10 alanda >2 kapiller kümeleri

3.7. İstatiksel Değerlendirme

Verilerin analizi, Windows 10 işletim sistemi IBM SPSS programı kullanılarak yapıldı.

Kontrol grubu ve deney grubunda makroskobik inceleme, biyomekanik inceleme ve histolojik inceleme için denek sayısı az olduğundan, normal dağılım özelliği göstermeyen bir dağılımda iki bağımsız grup ortalamalarını karşılaştırmak amacıyla kullanılan non-parametrik bir yöntem olan "Mann Whitney U" testi kullanıldı. Ayrıca biyomekanik incelemede eşleştirilmiş gruplara ilişkin farklılıkların boyutlarını da dikkate alarak iki değişkene ait dağılımın aynı olup olmadığını test etmek için "Wilcoxon Testi" kullanıldı. P düzeyi ≤ 0.05 olması istatistiksel olarak anlamlı kabul edildi. Ortalamalar, standart deviasyonlar ve p düzeyleri her test için belirtildi.

4. BULGULAR

4.1. Makroskobik Bulgular

Çalışmanın 21. gününde, tüm sıçanların tendonlarının makroskobik morfolojisi gözlemlendi. Sağlıklı tendonların beyaz, pürüzsüz yüzeyli ve çevreye yapışık olmadığı göz önünde bulundurularak, opere edilen hasarlı tendonların yüzeyinde, paratenon, fasya ve subkütan dokuda birçok yapışıklık olduğu ve kalınlaştıkları görüldü. Skorlama sisteminden sağlam tendonun 14 puan aldığı dikkate alınarak, deney grubunun makroskobik skor ortalamasının kontrol grubuna oranla daha yüksek olduğu hesaplandı.

Her iki grup içerisinde sıçanların aşil tendonlarında; kalınlaşmalar ve paratenon, fasya, subkütan dokuya yapışıklıklar görülmesine rağmen, deney grubunda kontrol grubuna oranla tendonların daha az kalınlaşmış olduğu görüldü. Genel puan toplamına bakıldığı zaman ise deney grubu ile kontrol grubundaki sıçanların hesaplanan makroskobik skor değerleri arasındaki fark istatistiksel olarak anlamlı saptanmadı (Tablo 6). Deney grubunda ortalama puan 4,83±0,72 iken kontrol grubunda ortalama puan 4,41±0,66 olarak hesaplandı (p>0,05) (Tablo 5).

Tablo 5. Kontrol ve deney grubu makroskobik skorlarının sonuçları

	DENEY (PLLA) GRUBU		**KONTROL GRUBU**		
	Ort ± SS	**Ortanca (Min-maks)**	**Ort ± SS**	**Ortanca (Min-maks)**	**p***
Makroskobik Skor	4,83±0,72	5 (4-6)	4,41±0,66	4 (4-6)	0,178

*Ort; Ortalama, SS, Standart Sapma, Min; Minimum, Maks; Maksimum / *Mann Whitney U Test*

Tablo 6. PLLA grubu ile kontrol grubu makroskobik skor değerlerinin grafiği

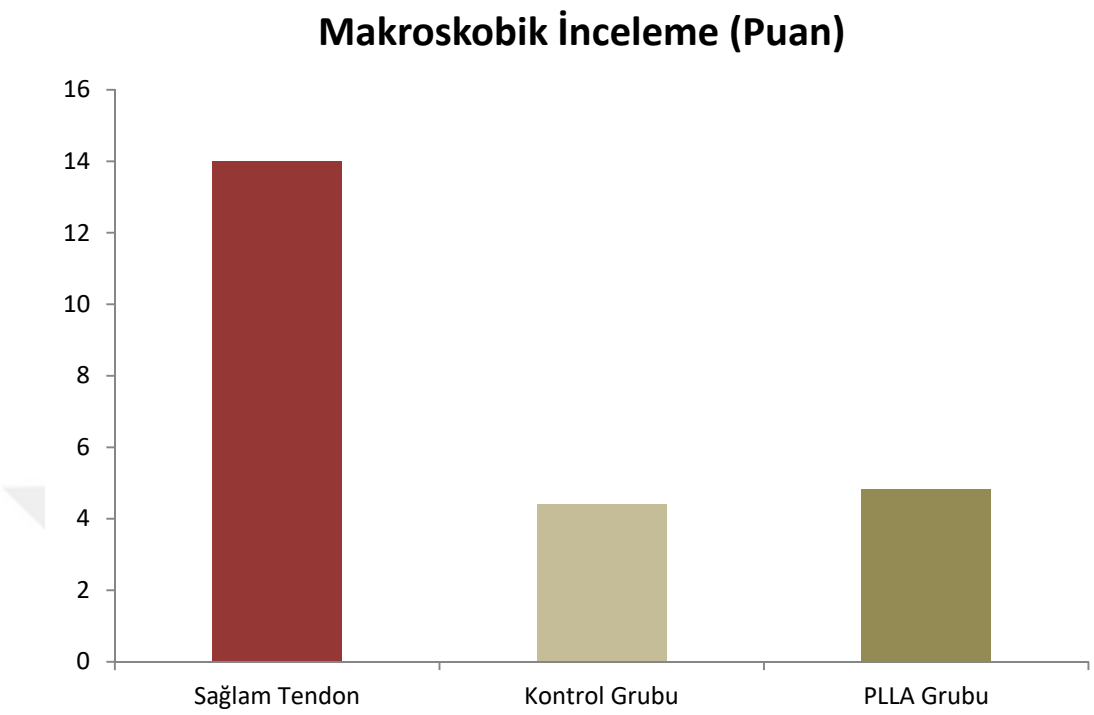

4.2. Biyomekanik İnceleme

Biyomekanik testte, tendonu koparacak maksimum kuvvet (N) ve tendon sertliği (N/mm) değerleri hem kontrol grubu için hem de deney (PLLA) grubu için, sağlam olan sol aşil tendonları ile karşılaştırılarak ayrı ayrı hesaplandı (Tablo 7). Kontrol grubunda tendonu koparacak maksimum kuvvet (TKMK) değeri sağlam tendonda ortalama 45,66±9,85 N, hasarlı tendonda ortalama 24,33±5,75 N iken PLLA grubunda sağlam tendonda ortalama 41,5±12,53 N, hasarlı tendonda ortalama 27,5±7,39 N olarak hesaplandı. Her iki gruptaki tendon sertliği (TS) değerleri karşılaştırıldığında ise kontrol grubunda sağlam tendonda TS değeri ortalama 15.36±2,07 N/mm, hasarlı tendonda 4,87±0,61 N/mm olarak bulundu. Deney grubunda ise sağlam tendondaki TS değeri ortalama 14,2±1,77 N/mm iken hasarlı tendonda 7,08±0,87 N/mm olarak belirlendi.

Tablo 7. Her iki grup sağlam ve hasarlı aşil tendonları TKMK ve TS değerleri

	DENEY (PLLA) GRUBU		**KONTROL GRUBU**	
	Ort ± SS	**Ortanca (Min-maks)**	**Ort ± SS**	**Ortanca (Min-maks)**
TKMK (N)				
Sağlam	41,5±12,53	37,5 (30-64)	45,66±9,85	46,5 (35-62)
Hasarlı	27,5±7,39	25,5 (20-37)	24,33±5,75	23,5 (17-32)
	p*: 0.028		p*: 0.027	
TS (N/mm)				
Sağlam	14,2±1,77	13,9 (11,8-16,9)	15.36±2,07	15,2 (12,5-18)
Hasarlı	7,08±0,87	6,8 (6,20-8,20)	4,87±0,61	5 (4,1-5,6)
	p*: 0.027		p*: 0.028	

*Ort; Ortalama, SS, Standart Sapma, Min; Minimum, Maks; Maksimum / *Wilcoxon Test*

Deney ve kontrol grubundaki TKMK ve TS değerleri arasındaki düşme değerleri ayrıca değerlendirildi (Tablo 8). Kontrol grubundaki ortalama TKMK fark değeri -21,3±6,25 N, deney grubunda -14±7,04 N olarak bulundu. TS fark değerlerinde ise kontrol grubunda TS farkı -10,4±2,24 N/mm iken deney grubunda -7,11±1,67 N/mm olarak belirlendi. Deney grubundaki hasarlı tendonların, kontrol grubundaki hasarlı tendonlara göre TKMK ve TS değerlerindeki azalmanın anlamlı düzeyde düşük olduğu ($p<0,05$); kontrol grubu tendonlarının, PLLA enjekte edilen tendonlara göre daha zayıf olduğu görüldü.

Tablo 8. Her iki grup TKMK farkı ve TS farkı değerlerinin karşılaştırılması

	DENEY (PLLA) GRUBU		**KONTROL GRUBU**		
	Ort ± SS	**Ortanca (Min-maks)**	**Ort ± SS**	**Ortanca (Min-maks)**	**p***
TKMK Farkı (N)	-14±7,04	-12,5 (-27)- (-6)	-21,3±6,25	-19,5 (-32)- (-16)	0.041
TS Farkı (N/mm)	-7,11±1,67	-7,2 (-9,8)- (-5,1)	-10,4±2,24	-10,4 (-13,9)- (-7,2)	0.026

*Ort; Ortalama, SS, Standart Sapma, Min; Minimum, Maks; Maksimum / *Mann Whitney U Test*

4.3. Histolojik Değerlendirme

Histolojik skorlama için tenositler, ara madde, kollajen lifleri ve vaskülarite parametrelerinin değerlendirildiği Bonar Kriterleri (Tablo 4) kullanıldı. Tenositler, kollajen lifleri ve vaskülarite parametreleri değerlendirmek için Hematoksilen-Eozin boyası, ara madde skorlaması alsiyan mavisi boyası (Resim 16) kullanıldı. İncelemeye başlamadan önce normal tendon mimarisine hakim olmak için sağlam tendon kesiti incelendi. Normal tendon kesitinde tenosit nükleuslarının iğsi yapıda, sitoplazmalarının az olduğu, kollajen liflerinin organize ve kapillerler kümelerinin ihmal edilebilir sayıda olduğu görüldü (Resim 17).

Hasarlı tendonlarda her iki grupta da tenosit morfolojisinin bozulmuş olduğu, nükleuslarının ovalleşmeye başladığı görüldü (Resim 18). Kontrol grubunda deney grubuna oranla daha yüksek oranda; nükleusların iyice büyüyüp ve yuvarlaklaştığı, kıkırdak değişimini işaret eden lakuna formasyonu oluştuğu görüldü (Resim 19). Her iki grupta da kollajen liflerinin benzer oranlarda düzensiz ve ayrılmış olduğu belirlendi (Resim 20a,b). Ara madde değerlendirmek için alsiyan boyası altında inceleme yapıldığında, kontrol grubunda deney grubuna oranla kollajen lifleri arasında daha yoğun müsin boyandığı tespit edildi. İki gruptaki kapiller kümelerinin normal tendon mimarisine göre belirgin sayıda artmış olduğu tespit edildi (Resim 21). Bu artışın her iki grupta da benzer oranda olduğu fakat skorlandığında ise kontrol grubundaki skorların, deney grubuna göre az oranda fazla olduğu belirlendi. Her iki gruptaki histolojik skor değerleri incelenip karşılaştıldı (Tablo 9 a,b). Kontrol grubunda ortalama skor 7,5±1,04 bulunurken deney gurubunda ortalama skor 5,16±0,98 olarak belirlendi. Deney grubundaki ratların histopatolojik skor değerlerinin kontrol grubundaki değerlere göre anlamlı düzeyde düşük olduğu ($p<0,01$); PLLA enjekte edilen tendonların, kontrol grubu tendonlara göre normal tendon mimarisine daha yakın olduğu tespit edildi.

Tablo 9. a) Deney ve kontrol grubu histolojik skorların analizi, **b)** Deney ve kontrol grubu histolojik skorların grafiği

a)

	DENEY (PLLA) GRUBU		KONTROL GRUBU		
	Ort ± SS	**Ortanca (Min-maks)**	**Ort ± SS**	**Ortanca (Min-maks)**	**p***
Histolojik Değerlendirme	5,16±0,98	5,5 (4-6)	7,5±1,04	7,5 (6-9)	0,004

*Ort; Ortalama, SS, Standart Sapma, Min; Minimum, Maks; Maksimum / *Mann Whitney U Test*

b)

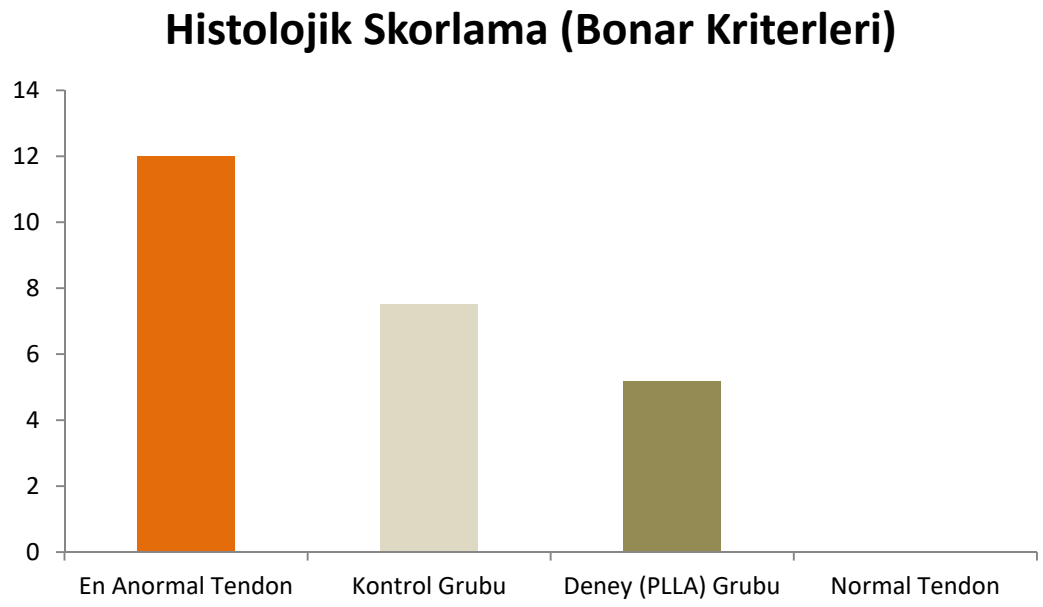

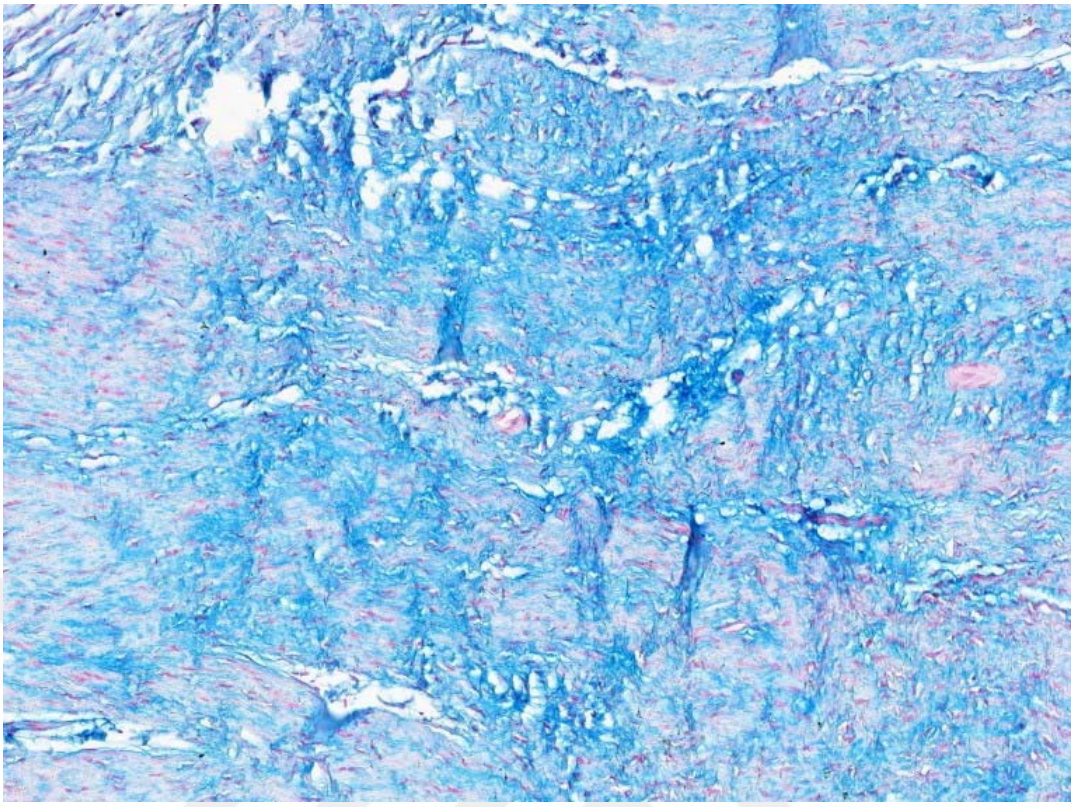

Resim 16. Alsiyan mavisi, 7x: Ara madde skorlaması

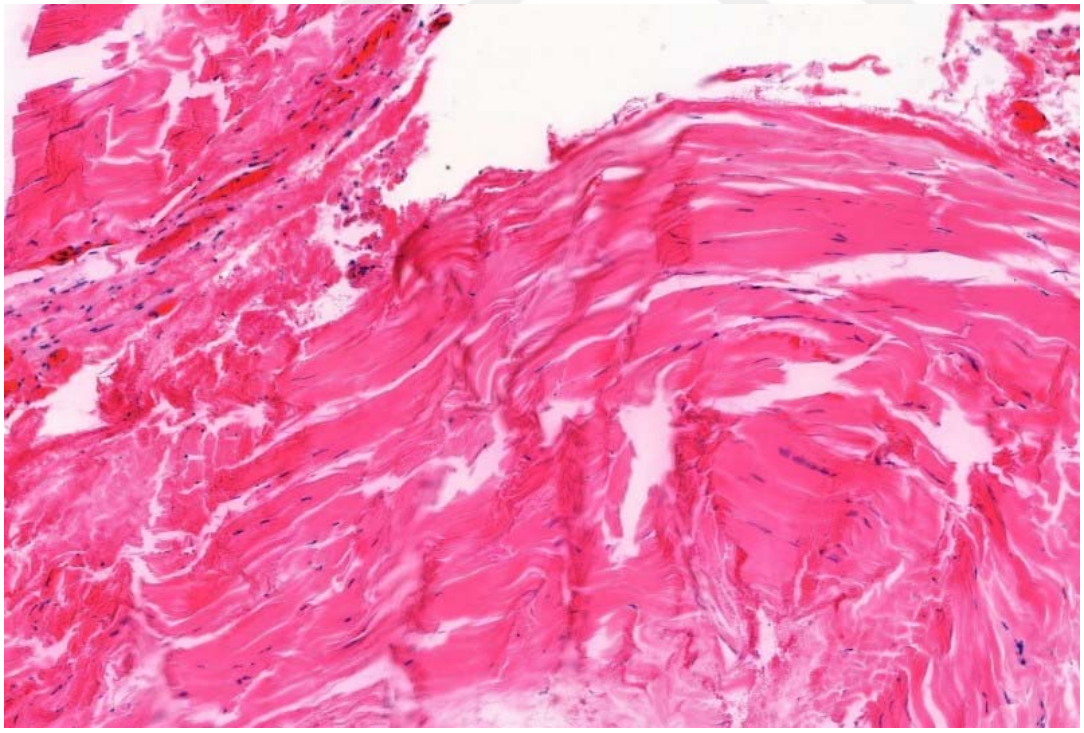

Resim 17. Hematoksilen-Eozin, Normal tendon kesiti, 7x: Tenosit nükleusları iğsi yapıda, belirsiz sitoplazma, organize görünümde kollajen lifleri

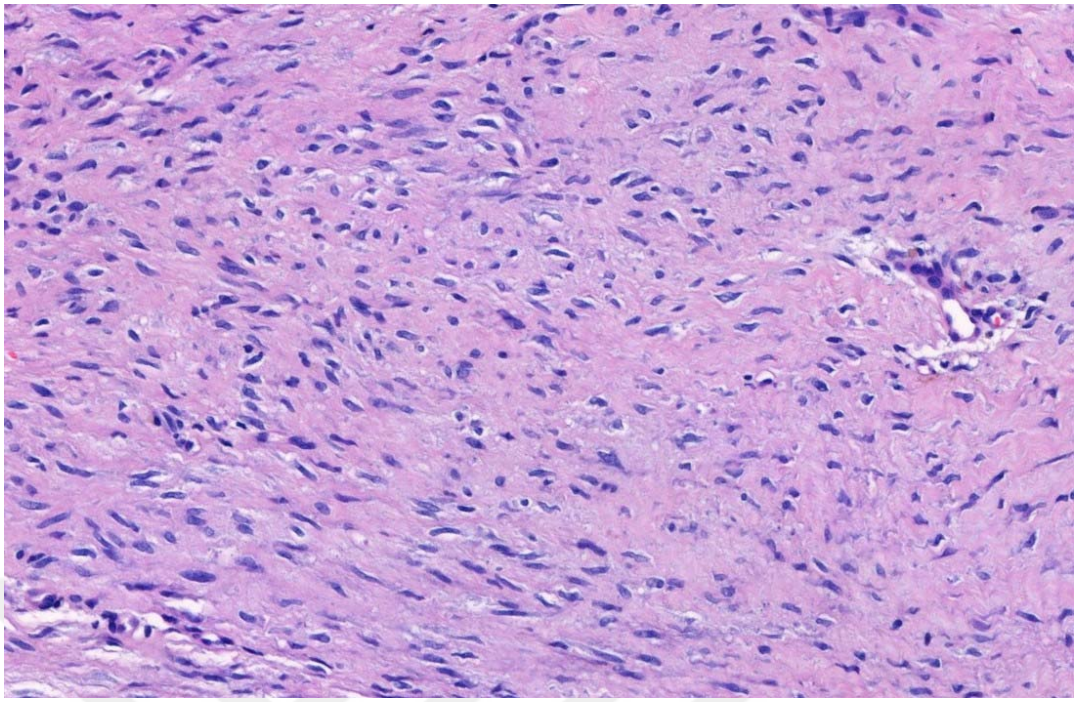

Resim 18. Hematoksilen-Eozin, 3x: Tenositlerde hafif yuvarlaklaşma (Grade 1)

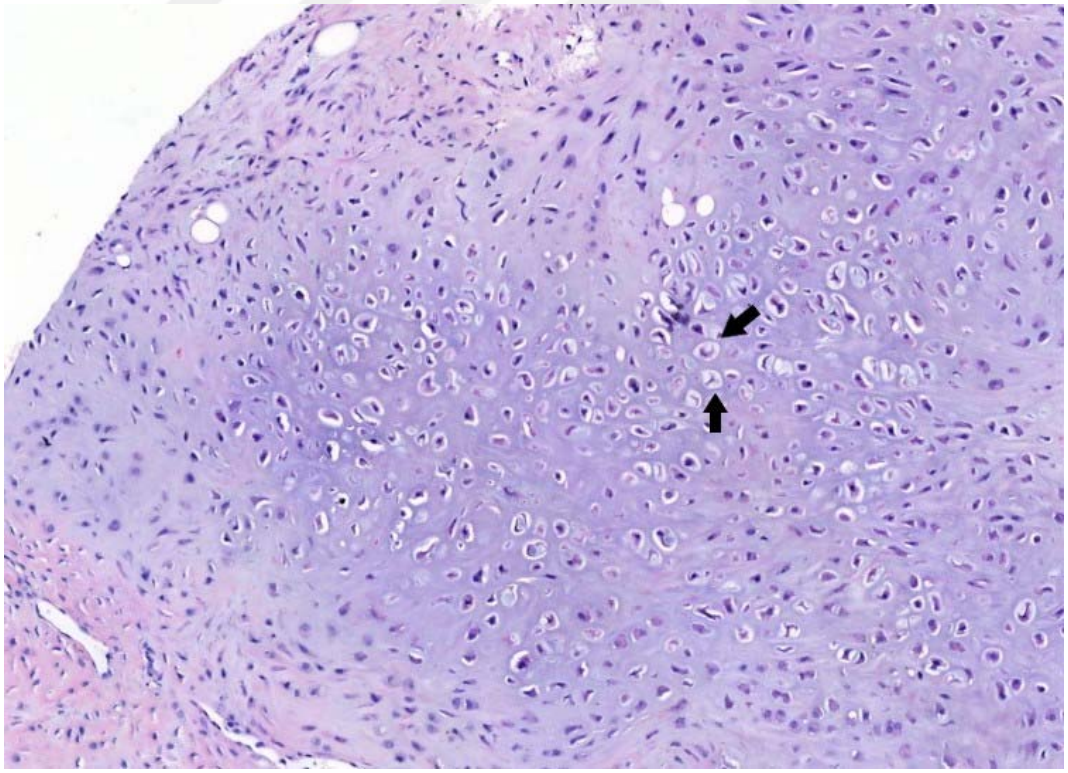

Resim 19. Hematoksilen-Eozin, 6.4x: Tenositlerde belirgin yuvarlaklaşma ve kıkırdaklaşma (Grade 3)

a)

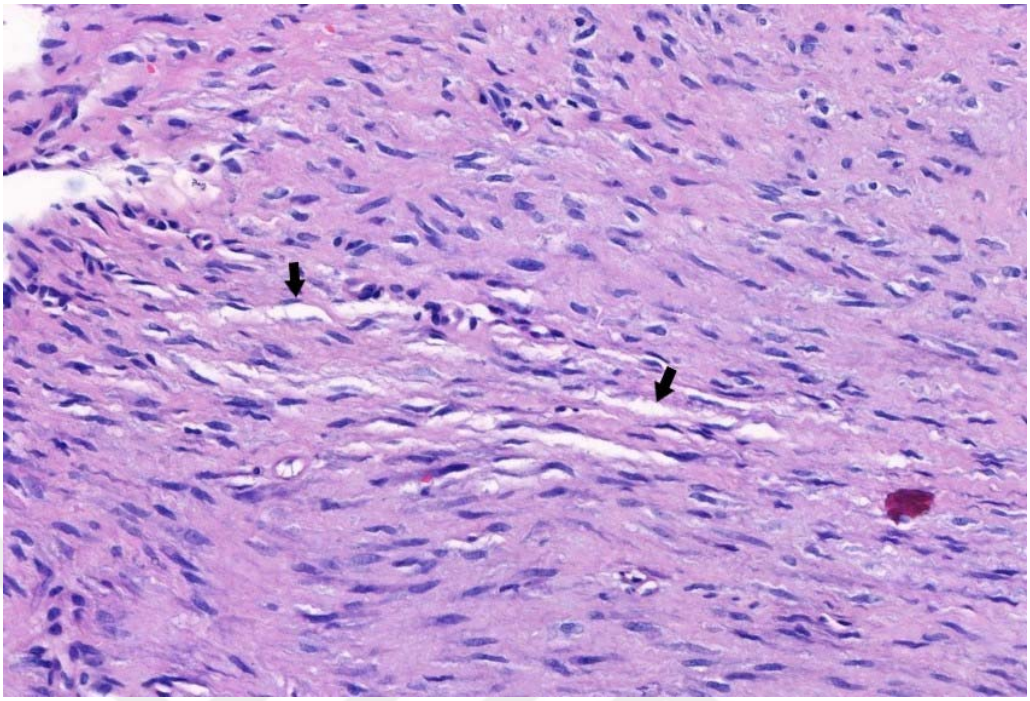

b)

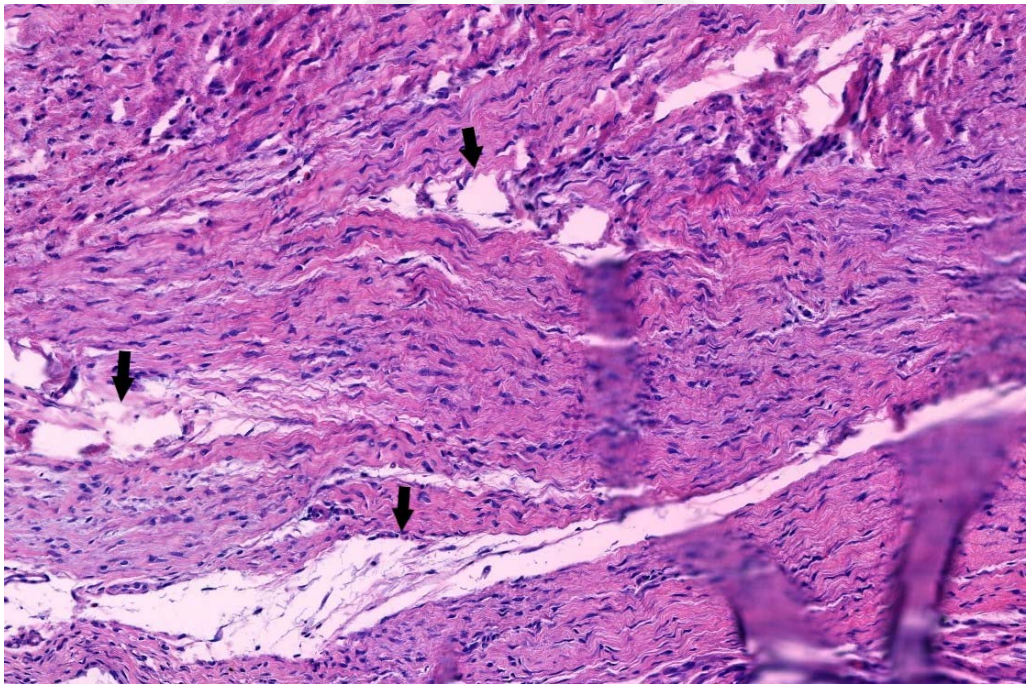

Resim 20. a) Hematoksilen-Eozin, 16.6x: Kollajende ayrılma (Grade 1), **b)** Hematoksilen-Eozin, 11.5x: Kollajende ayrılma (Grade 3)

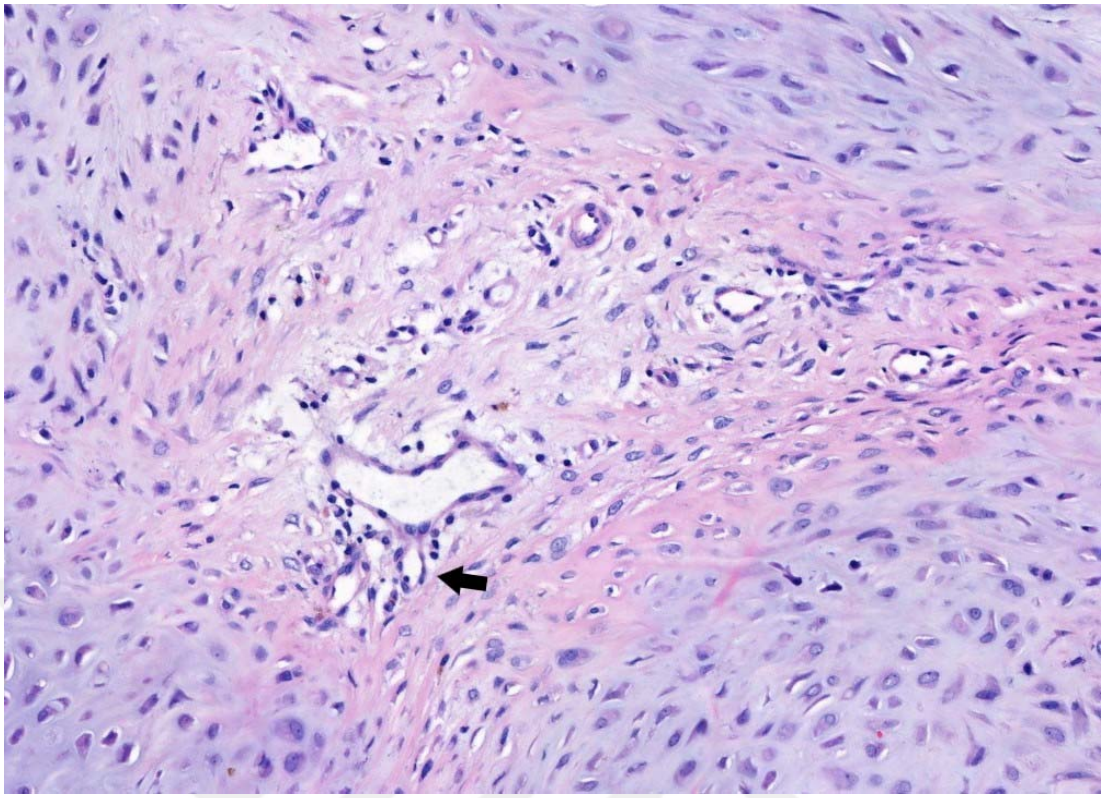

Resim 21. Hematoksilen-Eozin, 14.5x: Vaskülarite değerlendirilmesi, ok ile işaretli alanda kapiller kümeleri görülmekte

5. TARTIŞMA

Bu çalışma sonuçlarına göre tendon iyileşmesinde PLLA kökenli dermal dolgu kullanımının etkili olabileceği gösterilmiştir. Her iki grup Zhang ve ark. (34) tarafından 2016 yılında sıçan için modifiye edilen makroskobik skorlama kriterlerine göre puanlanmış ve PLLA kökenli dermal dolgu enjekte edilen grubun değerleri kontrol grubu değerlerine göre kıyaslandığında anlamlı bir fark bulunamamıştır. Daha sonra, biyomekanik test yapılarak her iki grup için TKMK ve TS değerleri bulunmuş, her iki grupta da sağlam tendon ile karşılaştırıma yapıldığında her iki grupta bu değerlerde düşme olduğunu fakat PLLA kökenli dermal dolgu enjekte edilen grupta bu düşmenin anlamlı derecede daha az olduğunu gösterilmiştir. Bu da PLLA kökenli dolgu enjekte edilen grupta kontrol grubuna göre daha başarılı sonuçlar alındığını; tendon iyileşmesi açısından daha etkili olduğu sonucunu çıkarabilir. İlave olarak her iki gruptaki tendonların histolojik değerlendirmesi de daha önce Maffulli ve ark. (36) tarafından onaylanan; tenositler, ara madde, kollajen lifleri ve vaskülarite parametrelerinin değerlendirildiği Bonar Kriterleri baz alınarak değerlendirilmiş ve PLLA kökenli dermal dolgu enjekte edilen grubun skorunun, kontrol grubu skoruna göre önemli miktarda düşük olduğu gösterilmiştir. Bu düşüklük bize PLLA kökenli dermal dolgu enjekte edilen tendon mimarisinin normal tendon mimarisine daha yakın olduğunu; PLLA kökenli dermal dolgu enjekte edilen grupta daha başarılı bir tendon iyileşme aşaması olduğu hakkında fikir verebilir.

Tendon iyileşmesi birbirini takip eden 3 aşamada gerçekleşmektedir. İlk aşama olan enflamasyon fazında eritrositler ve enflamatuar hücreler, özellikle nötrofiller, hasarlanmış alana göç ederler. İlk 24 saat içerisinde ortama monositler ve makrofajlar hakimdirler ve nekrotik materyallerinde fagositozunu yaparlar. Salgıladıkları vazoaktif ve kemotaktik maddeler yardımı ile damar geçirgenliğini arttırırlar; dolayısıyla anjiogenezi başlatıp, tenosit proloferasyonunu stimüle ederler ve ortama daha fazla enflamatuar hücrenin göç etmesini sağlarlar. Tenositler yavaşça hasarlı alana göç edip tip III kollajen sentezini başlatırlar. Birkaç gün sonra birkaç hafta sürecek olan tip III kollajen sentezinin en üst seviyede olduğu remodelling evresi başlar. Bu evrede su içeriği ve glikozaminoglikan konsantrasyon düzeyleri üst seviyededir (37). Daha bu evrede yaklaşık 6. haftada iyileşen dokunun yeniden

şekillenip, boyutlandırıldığı modelleme kısmı başlar. Bu erken modelleme aşamasında yüksek oranda tip I kollajen sentezlenmektedir. 10.haftadan sonra ise 1. yıla kadar devam eden; fibröz dokunun, skarlaşmış tendon dokusuna değişim gösterdiği maturasyon aşaması başlamaktadır (6). Bu yüzden tendon iyileşmesini etkileyen faktörler oldukça önemlidir (38).

Tendon dokusu yüklemeye dayanıklı, gerilebilir, fibriler kollajen moleküllerinden oluşup öncelikli olarak Tip I ve III kollajen içeren bir yapıdır (39). Diğer matrix proteinlerinin de tendon iyileşmesinde önemli olduğu bilinmekle beraber iyileşmede esas önemli parametre olan kollajen sentezine yoğunlaşmak gerekir (24). Amiel ve arkadaşları, kollajenin tendonların mekanik gücü ile bire bir ilişkili olduğunu daha önce göstermişlerdir (59). Literatürde kollajen sentezini arttırarak tendon iyileşmesi üzerinde etkili olduğu gösterilen ajanlar ile yapılan çalışmalar oldukça fazladır. Ayrıca tendon üzerine eksternal olarak kollajen (3 boyutlu kollajen implant, kollajen içerikli sünger.. vs) yerleştirilip başarılı sonuçlar alınan çalışmalar da mevcuttur (51-52).

Polimlerler nanoyapıların yapıtaşlarının yapımında kullanılmaktadırlar ve 2 gruba ayrılırlar; doğal polimerler ve sentetik polimerler. Sentetik polimerler; insanda kullanılabilir, geridönüşümlü ve vücutta emilebilen polimerlerdir (40,41). En çok kullanılan polimer olan PLA (Poli Laktik Asit) 'nın Poli-L-Laktik Asit (PLLA), Poli-D-Laktik Asit (PDLA) ve Poli-DL-Laktik Asit olmak üzere üç izomerik formu mevcuttur. PLLA, uygun karakteristik yapısı, biyouyumluluğu, biyolojik olarak geri dönüşebilir olması ve iyi mekanik özelliklerinden dolayı bu zamana kadar üzerinde en çok çalışılan ve dikkat çeken izomerik formdur (42,43). Daha önce PLLA yapıtaşının yara iyileşmesinde etkili olduğu yapılan çalışmalarda gösterilmiştir (44,45). Kim ve arkadaşları (45) yara modelinde PLLA 'nın endotelyal prekürsör hücrelerin etkili iletimini sağlayarak, vasküler rekonstrüksiyonu geliştirdiği ve hızlandırıldığını gösterilmişlerdir. Jouybar ve arkadaşları (44) PLLA 'yı yapıtaşı olarak kullanıp pansuman malzemesi üretip ve bunu vazelin ile pansuman yapılan diğer gruba göre daha hızlı iyileşme gösterdiğini belirtmişlerdir. Bu etkiyi PLLA 'nın porlu ve geçirgen yapısına bağlamışlardır. Viinikainen ve arkadaşları (8) tavşan tendonu üzerinde yaptıkları parsiyel kesik modelinde, PLDLA kökenli dikiş materyali ile örgülü polyester dikiş materyalini karşılaştırmışlardır. 12. haftaya kadar

olan karşılaştırmalarında iki dikiş arasında bir farklılık görmemişler fakat 12. haftadan sonra 52. haftaya kadar olan izlemlerinde PLDLA kökenli dikiş materyali ile dikiş atılan tendonlarda örgülü polyester dikiş materyaline kıyasla, dikiş materyalinin tamamen erimesinden dolayı tendon yüzeyinin düzgün, kollajen liflerinin uzunlamasına organize olarak uzandığını ve hücre dağılımının normal olduğunu görmüşlerdir ve asıl etkinin 3. aydan sonra oluştuğunu belirtmişlerdir.

Literatürde PLLA'nın vida ve çivi olarak ortopedik cerrahide de kullanımı mevcuttur (46-48). Aynı zamanda PLLA tendon ve ligamentlerdeki doku mühendisliği çalışmalarında da kullanılmış ve etkili olduğu gösterilmiştir. Li ve arkadaşlarının PLLA'yı poli (DL-laktit-ko-glikolid) (PGA) ve PLC (poli-L-laktat-epsilon-kaprolakton) ile karşılaştırdıkları çalışmada (49), PLLA ve PLC yapıtaşının yavaş absorbsiyonu ve daha iyi mekanik özelliklerinden dolayı tendon rejenerasyonu için en iyi yapıtaşları olduğu gösterilmiştir. Lu ve arkadaşlarının PGA yapıtaşı ve PLLA yapıtaşını karşılaştırdıkları çalışmada (50) ise PGA yapıtaşının en iyi kuvveti sağladığını fakat hızlı emiliminden dolayı başarısız sonuçlar verdiğini göstermişlerdir. Bunun aksine PLLA yapıtaşlarının yapısal bütünlüklerini uzun süreyle koruduğunu ve mekanik özelliklerini zaman geçtikçe daha iyi yansıttığını belirtmişlerdir.

Biz bu çalışmada PLLA 'nın dermal dolgu formunu (Sculptra) tendon iyileşmesi üzerinde etkilerini inceleyip, tendon iyileşmesi üzerine, daha önce yapılan çalışmalarda benzer olarak, olumlu etki gösterdiğini belirledik. PLLA kökenli dermal dolguların tendon iyileşmesi üzerine etkileri literatürde daha önce araştırılmamıştır. PLLA kökenli dermal dolguların, nispeten PLLA'nın diğer formlarına göre uygulamasının kolay olması, açık cerrahi olmadan da iyileşme döneminde enjekte edilebilmesi ve doz tekrarı yapılabilmesi gibi avantajlarından dolayı tendon iyileşmesi üzerinde kullanımları umut vericidir.

PLLA kökenli dermal dolguların, ilk defa 2004 yılında FDA tarafından HIV virüsü ile enfekte bireylerin yüzlerindeki lipoatrofik alanların düzeltilmesi amacı ile kullanımı onaylanmıştır. Daha sonra 2009 yılında ise FDA tarafından immünyetmezlikli bireylerin yüzlerindeki nazolabial sulkustaki çöküntüler ve diğer kırışıklıklar için kullanımı onaylanmıştır. Günümüzde ise PLLA kökenli dermal

dolgu "Sculptra" ticari ismi ile hem kozmetik hem de lipoatrofi olgularında kullanılmaktadır.

PLLA, fibroblast üretimini arttırarak yumuşak doku hacmini arttırmasından dolayı, derin doku yenileyicisi olarak tanımlanmıştır (9). Yarattığı yabancı doku reaksiyonu ile kollajen sentezini arttıran, emilebilen dikiş materyaline benzeyen, sentetik bir polimerdir. PLLA enjeksiyonundan sonra 6. ayda istatistik olarak önemli miktarda kollajen artışı görülmüştür (53). Daha önce yapılan çalışmalarda ise PLLA kökenli dermal dolgu enjekte edilen olgularda, yeni kollajen oluşumunun 1. ayda başlayıp, 9. aya kadar hatta bazen 1. yıla kadar arttığı gösterilmiştir. PLLA partiküllerinin ise 6. ayda emilmeye başlayıp 9. ayda tamamen yok oldukları belirtilmiştir (17).

Sıçanlarda tendon iyileşmesi üzerine yapılan önceki çalışmalarda tendon iyileşmesindeki esas değişiklilkerin ilk 2 haftada gerçekleştiği gösterilmiştir (52). Dolayısıyla, bu çalışmada rat hasarlı tendonuna PLLA kökenli dolgu enjekte edildikten 3 hafta sonra sıçanlar sakrifiye edilip ve testler yapıldı. PLLA partiküllerinin kollajen oluşumunu 1. aydan itibaren 12. aya kadar arttırdıkları düşünüldüğünde tendon iyileşmesinin en uzun evresi olan maturasyon evresine katkısının daha fazla olduğu sonucuna varılabilir. Sıçan fizyolojisi her ne kadar insan fizyolojisi ile birebir benzerlik göstermese de bu durum bu çalışmanın kısıtlaması olarak sayılabilir.

Bu çalışmada deney ve kontrol grubunun karşılaştırmasında makroskobik değerlendirme, biyomekanik test ve histolojik inceleme kullanıldı. Makroskobik değerlendirme için ilk olarak Stoll ve arkadaşları (35) tarafından 2011 yılında tavşan aşil tendonu için oluşturulup, Zhang ve ark. (34) tarafından sıçan tendonu için revize edilen parametreler baz alındı. Bu parametreler göz önünde bulundurularak deney ve kontrol grubu karşılaştırıldığında; genellikle her iki grupta da tendonların yapışık olduğu, tendon renklerinin transparan, soluk beyaz renkte olduğu ve inflammasyonun olduğu görüldü. Deney ve kontrol grubunda puanların genelde benzer olduğu, fark yaratan parametrenin ise kontrol grubu tendonlarının deney grubu tendonlarına kıyasla daha kalın ve ödemli gözükmesi oldu. Bu fark ortalama skor üzerinde istatistiksel olarak anlamlı bir fark yaratmadı ($p>0,05$). Makroskobik skor değerleri;

Stoll ve arkadaşları tarafından, tavşan aşil tendon iyileşmesini incelemek için 6 haftalık tendon iyileşme modelinde oluşturulmuşlardır. Dolayısıyla tendon iyileşmesini makroskobik olarak monitörize etmek için daha uzun zaman gereksinimi olduğu sonucu doğabilir.

Biyomekanik test, her iki gruptaki tendonların hasardan sonra sağlam tendonları ile kıyaslandığında TKMK ve TS değerlerinde yüksek oranda düşüş olduğunu gösterdi. Düşüş değerleri arasındaki fark baz alınarak her iki grup karşılaştırıldığında PLLA enjekte edilen gruptaki düşüşün anlamlı derecede ($p< 0,05$) daha az olduğu görüldü. Bu çalışmada biyomekanik testler, 3.haftada yapıldığı için tendonun biyomekanik özelliklerininin daha ileri düzeylere çıkması engellemiş sayılabilir. Öyle ki PLLA etkilerinin 1. aydan itibaren ön plana çıktığı düşünüldüğünde, PLLA enjekte edilen tendonların ileri dönemde bu farkı kapayıp, sağlam tendon kuvvetine oldukça yaklaşabileceği düşünülebilir. Bunu belirlemek için gelecekte tendon iyileşmesi modelinde PLLA 'nın etkilerinin daha uzun süre incelendiği araştırmalar yapılabilir.

Tendon iyileşmesinin histolojik incelemesinde daha önce Movin skorlama sisteminin kullanıldığı çalışmalar mevcuttur. Movin Skorlama sisteminin Bonar Skorlama Sistemine belirgin bir üstünlüğü olmamakla beraber bu iki skorlama sistemi arasında minör farklar bulunmaktadır. Bonar Skorlama Sisteminde bulunmayan hiyalinizasyon derecesi, Movin skorlama sisteminde ayrı bir parametre olarak puanlanmaktadır (54). Fakat yapılan çalışmalarda (55-57) tendon iyileşmesinde hiyalinizasyon aşamasının nadiren mevcut olduğu görülüp, bu kriterin kaldırılması teklif edilmiştir (36). Bu nedenle bu çalışmada Bonar Kriterleri baz alınarak her iki grup değerlendirildi. Tenosit yapısı baz alındığında bonar skorlamasına göre en ağır parametre olan lakuna formasyonu kontrol grubunda 2 örnekte görüldü. Ayrıca kontrol grubu tendonlarında yuvarlaklığın deney grubuna oranda daha fazla arttığı tespit edildi. Kollajen liflerinin her iki grupta benzer oranlarda ayrılmış olduğu görüldü, iki grupta da kollajen lifleri açısından anlamlı fark saptanmadı. Kollajen liflerindeki iki grupta olan bu benzerliğin daha önceki çalışmalarda da mevcut olduğu görüldü (52-58). Kollajen liflerinin organizasyonunun tendon iyileşmesinin özellikle remodelling ve matürasyon

evresinde olduğu düşünüldüğünde erken dönem için belirleyici bir parametre olmama ihtimali göz önünde bulundurulmalıdır.

6. SONUÇ

Sonuç olarak, bu çalışmada PLLA kökenli dermal dolgular sıçan tendon iyileşmesi modeli üzerinde incelenip, tendon iyileşmesi üzerine olumlu etkileri olduğu makroskobik değerlendirme ile istatistiksel olarak anlamlandırılamamış olsa da, biyomekanik ve histolojik olarak gösterilmiştir. PLLA'nın tendon iyileşmesi üzerinde çalışıldığı araştırmalar literatürde bulunmaktadır. PLLA kökenli dermal dolguların (Sculptra) kozmetik ve lipoatrofi olgularında kullanımının güvenli ve efektif olduğu gösterilmiş olup tendon iyileşmesi üzerine yapılan bir çalışma mevcut değildir. Kullanılan metot modifiye edilerek ve hayvan sayısı arttırılarak yapılacak daha ileri çalışmalarda daha iyi sonuçlara varılabilinir. Gelecekte; PLLA kökenli dermal dolguların, uygulama kolaylıkları ve etkileri göz önünde bulundurulduğunda insanda gerçekleşen tendon hasarlarında kullanımları mümkün olabilir.

ÖZET

Poli-L-Laktik Asit Bileşenli Dermal Dolgunun Tendon İyileşmesi Üzerine Etkisi

Tendon iyileşmesi uzun sürmesi, ağır yük taşıması, yapışıklık oluşması gibi nedenlerle komplike olabilen, sorun oluşturduğunda ise belirgin fonksiyon kaybı yaratabilen bir süreçtir. İyileşen tendon gücünün eski gücüne hiçbir zaman tam olarak ulaşamadığı yapılan çalışmalarda gösterilmiştir. Tendonların mekanik gücünü sağlamak için kollajenin önemi tartışmasızdır. PLLA; başarılı mekanik özellikleri, biyouyumluluğu ve uygun karakteristik yapısı nedeniyle son zamanlarda kullanımı popülerleşen bir sentetik polimer bileşiktir. PLLA kökenli dermal dolguların kullanımına 1999 yılında başlanmış olup, halen kullanımları mevcuttur. PLLA kökenli dolguların enjekte edildiği bölgede, kollajen sentezini arttırdıkları literatürde gösterilmiş olup, bu çalışmada sıçan tendon iyileşme modelinde etkilerinin araştırılması amaçlamıştır.

Bu amaçla; 24 adet wistar albino tip dişi sıçan random 2 eşit grup olarak; kontrol grubu ve PLLA grubu olarak ayrıldı. Kontrol grubunda sağ aşil tendonu kalkaneus insersiyonunun 4mm proksimalinden kesilip bırakıldı, PLLA grubunda ise aynı işlem uygulandıktan sonra 2 iki tendon kesiti arasına PLLA kökenli dermal dolgu enjekte edildi. 3 hafta sonra hayvanlar sakrifiye edilip, tendonları eksize edildikten sonra makroskobik, biyomekanik ve histolojik parametreler baz alınarak incelendi.

3 hafta sonra sonuçlar incelendiğinde PLLA kökenli dermal dolgu enjekte edilen gruptaki tendonların makroskobik skorlarının deney grubuna göre daha yüksek olduğu görüldü fakat bu istatistiksel olarak anlamlı saptanmadı ($p>0,05$). Biyomekanik test sonuçlarında her iki grupta da azalma görüldü fakat TKMK ve TS değerlerinde düşme miktarları incelendiğinde PLLA grubunda daha az düşme olduğu ve bu düşmenin biyoistatistiksel olarak anlamlı olduğu gösterildi ($p<0,05$). Histolojik skorlama için bonar kriterleri göz önünde bulundurularak gruplar puanlandırıldığında; daha önceki biyomekanik bulgular ile uyumlu olarak PLLA grubunun kontrol grubundan üstün olduğu gösterildi.

Bu inceleme sonrasında PLLA kökenli dermal dolguların (Sculptra) tendon iyileşmesi üzerinde olumlu etkileri olduğunu ortaya koymuş bulunmaktayız.

Anahtar Kelimeler: Kollajen, Poli-L-Laktik Asit, PLLA, Tendon, Tendon İyileşmesi

SUMMARY

The Effect of Poly-L-Lactic Acid Dermal Fillers on Tendon Healing

Tendon healing is a process that can be complicated because of taking long time, heavy burden, adhesion formation, etc., and can cause significant loss of function if a problem occurs. It's shown that healing tendon couldn't reach its previous strength. Collagens are very important for mechanical strength of tendons. Poly-L-Lactic Acid (PLLA) is a synthetic polimeric compound which is becoming more popular nowadays due to its succesful mechanical properties and proper characteristic structure. The use of PLLA-based dermal fillers started in 1999 and is still in use.It has been shown in the literature that they increase collagen synthesis on injection site. In this study, investigation of the effects of PLLA on rat tendon healing model is aimed.

Twenty four Wistar Albino female rats were divided in two groups randomly as Control group and PLLA group. In control group, right achilles tendon was cut from 4 mm proximal to its calcaneal insertion. In PLLA group, following the same procedure, PLLA-based dermal filler was injected in between 2 tendon sections. Rats were sacrified after 3 weeks and tendons were excised to examine macroscopically, biomechanically and histologically according to parameters.

According to examinations, macroscopical examination scores of PLLA-based dermal filler group was higher than control group but was not statistically significant ($p>0,05$). Biomechanically, values were lower for both groups but decrease in failure to load and stifness values were lower in PLLA group compared to control group. This was statiscally significant ($p<0,05$). Histological scoring was evaluated according to Bonar Criterias and as biomechanical findings PLLA group was superior to control group ($p<0,05$).

In this study, postive effects of PLLA-based dermal fillers (Sculptra) on tendon healing was shown.

Keywords: Collagen, Poly-L-Lactic Acid, PLLA, Tendon, Tendon Healing

KAYNAKLAR

1. Clark DO, Scott RN, Anderson IW (1985) Hand Problems in an accident and emergency department. J Hand Surg (Br) 10:297-299

2. Bilal O, Guney A, Kalender AM, Kafadar IH, Yildirim M, Dundar N. The effect of erythropoietin on biomechanical properties of the Achilles tendon during the healing process: an experimental study. Journal of Orthopaedic Surgery and Research. 2016;11:55. doi:10.1186/s13018-016-0390-1.

3. Evans JH, Barbenel JC. Structural and mechanical properties of tendon related to function. Equine Vet J. 1975; 7:1-8

4. Müller, S.A., Todorov, A., Heisterbach, P.E. et al. Tendon healing: an overview of physiology, biology, and pathology of tendon healing and systematic review of state of the art in tendon bioengineering. Knee Surg Sports Traumatol Arthrosc (2015) 23: 2097. https://doi.org/10.1007/s00167-013-2680-z

5. Hogan MV, Bagayoko N, James R, Starnes T, Katz A, Chhabra AB. Tissue engineering solutions for tendon repair. J Am Acad Orthop Surg. 2011;19:134-142

6. Sharma P, Maffuli N. Biology of tendon Injury; healing, modeling and remodeling. J Musculoskelet Neuronal Interact. 2006;6:181-190

7. Ingraham JM, Weber RA, Childs EW. Intrinsic tendon healing requires the recycling of tendon collogen fibril segments. J Hand Surg Eur. 2011;36:154-155

8. Viinikainen, A., Göransson, H., Taskinen, HS. et al. J Mater. Flexor tendon healing within the tendon sheath using bioabsorbable poly-l/d-lactide 96/4 suture. A histological in vivo study with rabbits. Sci: Mater Med (2014) 25: 1319. https://doi.org/10.1007/s10856-014-5160-1

9. Ballin, A.C., Brandt, F.S. & Cazzaniga, A. Dermal Fillers: An Update. Am J Clin Dermatol (2015) 16: 271. https://doi.org/10.1007/s40257-015-0135-7

10. American Society of Plastic Surgeons. 2013 cosmetic plastic surgery statistics report of the American Society of Plastic Surgeons. Available at: http://www.plasticsurgery.org/Documents/news-resources/statistics/2013-statistics/plastic-surgery-statistics-full-report-2013.pdf. Accessed 9 Feb 2015.

11. Kates LC, Fitzgerald R. Poly-L-lactic acid injection for HIV-associated facial lipoatrophy: treatment principals, case studies and literature review. Aesthet Surg J 2008;28:397–403

12. Burgess CM. Treatment of facial asymmetry with poly-Llactic acid: a case study. Aesthetic Plast Surg 2008;32:552–554

13. Mest DR, Humble GM. Duration of correction for human immunodeficiency virus-associated lipoatrophy after retreatment with injectable poly-L-lactic acid. Aesthetic Plast Surg 2008; August 14 (Epub ahead of print)

14. Schulman MR, Lipper J, Skolnik RA. Correction of chest wall deformity after implant based breast reconstruction using poly-L-lactic acid. (Sculptra). Breast J 2008;14:92–96

15. Mest DR, Humble G. Efficacy and impact of retreatment with poly-L-lactic acid (PLLA) in persons with human immunodeficiency virus (HIV)-associated facial lipoatrphy. Poster presented at: American Academy of Dermatology 66th Annual Meeting; February 1–5 2008; San Antonio,TX

16. Salles AG, Lotierzo PH, Gimenez R, Camargo CP, Ferreira MC. Evaluation of the poly-L-lactic acid implant for treatment of the nasolabial fold: 3-year follow-up evaluation. Aesthetic Plast Surg 2008;32:753–756

17. Lowe NJ. Optimizing poly-L-lactic acid use. J Cosmet Laser Ther 2008;10:43–46

18. Kaux JF, Crielaard JM. [Tendon et tendinopathie]. Journal de Traumatologie du Sport. 2014;31 (4):235-240.

19. Maffulli N, Via AG, Oliva F. Chronic Achilles tendon disorders: tendinopathy and chronic rupture. Clin Sports Med. 2015;34 (4):607-624.

20. Kaux JF, Forthomme B, Goff CL, Crielaard JM, Croisier JL. Current opinions on tendinopathy. J Sports Sci Med. 2011;10 (2):238-253.

21. Benjamin M, Kaiser E, Milz S. Structure–function relationships in tendons: a review. J. Anat. 2008; 212:211–228. [PubMed: 18304204]

22. Karnik J, Baumann L, Bruce S, Callender V, Cohen S, Grimes P, Joseph J, Shamban A, Spencer J, Tedaldi R, Werschler WP, Smith SR. A double-blind, randomized, multicenter, controlled trial of suspended polymethylmethacrylate microspheres for the correction of atrophic facial acne scars. J Am Acad Dermatol. 2014;71 (1):77–83.

23. Raspaldo H. Volumizing effect of a new hyaluronic acid subdermal facial filler: a retrospective analysis based on 102 cases. J Cosmet Laser Ther. 2008;10 (3):134–42.

24. Kjaer M (2004) Role of extracellular matrix in adaptation of tendon and skeletal muscle to mechanical loading. Physiol Rev 84, 649–698. Klauser

25. Fukuta S, Oyama M, Kavalkovich K, Fu FH, Niyibizi C (1998) Identification of types II, IX and X collagens at the insertion site of the bovine achilles tendon. Matrix Biol 17, 65–73.

26. Robinson PS, Lin TW, Reynolds PR, Derwin KA, Iozzo RV, Soslowsky LJ (2004) Strain-rate sensitive mechanical properties of tendon fascicles from mice with genetically engineered alterations in collagen and decorin. J Biomech Eng 126, 252–257.

27. Dressler MR, Butler DL, Wenstrup R, Awad HA, Smith F, Boivin GP (2002) A potential mechanism for age-related declines in patellar tendon biomechanics. J Orthop Res 20, 1315–1322.

28. Magnusson SP, Qvortrup K, Larsen JO, et al. (2002) Collagen fibril size and crimp morphology in ruptured and intact Achilles tendons. Matrix Biol 21, 369–377.

29. Riley G. The pathogenesis of tendinopathy. A molecular perspective. Rheumatology (Oxford). 2004; 43:131–142. [PubMed: 12867575]

30. Kannus P. Structure of the tendon connective tissue. Scand. J. Med. Sci. Sports. 2000; 10:312–320. [PubMed: 11085557]

31. Kielty CM, Sherratt MJ, Shuttleworth CA. Elastic fibres. J. Cell Sci. 2002; 115:2817–2828. [PubMed: 12082143]

32. Docheva D, Müller SA, Majewski M,Evans CH. Biologics for tendon repair. Adv Drug Deliv Rev. 2015 April; 84: 222–239. doi:10.1016/j.addr.2014.11.015.

33. Oliva F, Via AG, Maffulli N (2011) Role of growth factors in rotator cuff healing. Sports Med Arthrosc 19:218–226

34. Zhang B, Luo Q, Kuang D, Ju Y, Song G. Mechano-growth factor E peptide promotes healing of rat injured tendon. Biotechnol Lett. 2016 Oct;38 (10):1817-25. doi: 10.1007/s10529-016-2162-8. Epub 2016 Jun 22.

35. Stoll C, John T, Conrad C, Lohan A, Hondke S, Ertel W, Kaps C, Endres M, Sittinger M, Ringe J, Schulze-Tanzil G. Healing parameters in a rabbit partial tendon defect following tenocyte/biomaterial implantation. Biomaterials. 2011 Jul;32 (21):4806-15. doi: 10.1016/j.biomaterials.2011.03.026. Epub 2011 Apr 6.

36. Nicola Maffulli, MD, Umile Giuseppe Longo, MD, Francesco Franceschi, MD, Carla Rabitti, MD and Vincenzo Denaro, MD. Movin and Bonar Scores Assess

the Same Characteristics of Tendon Histology. Clin Orthop Relat Res. 2008 Jul; 466 (7): 1605–1611. Published online 2008 Apr 25. doi: 10.1007 / s11999-008-0261-0

37. Williams JG. Achilles tendon lesions in sport. Sports Med 1986; 3: 114-135

38. Sharma P, Maffulli N. Tendon injury and tendinopathy: healing and repair. J Bone Joint Surg Am 2005: 87 187-202

39. M. Kjær, H. Langberg, K. Heinemeier, M. L. Bayer, M. Hansen, L. Holm, S. Doessing, M. Kongsgaard, M. R.Krogsgaard, S. P. Magnusson. From mechanical loading to collagen synthesis, structural changes and function in human tendon. Scand J Med Sci Sports 2009: 19: 500–510 & 2009 John Wiley & Sons A/S. doi: 10.1111/j.1600-0838.2009.00986.x

40. Ardeshirylajimi A, Farhadian S, Jamshidi Adegani F, et al. Enhanced osteoconductivity of polyethersulphone nanofibres loaded with bioactive glass nanoparticles in in vitro and in vivo models. Cell Prolifer 2015;48:455–64.

41. Ramezanifard R, Seyedjafari E, Ardeshirylajimi A, Soleimani M. Biomimetic scaffolds containing nanofibers coated with willemite nanoparticles for improvement of stem cell osteogenesis. Mater Sci Eng: C 2016;62:398–406.

42. Kim K, Yu M, Zong X, et al. Control of degradation rate and hydrophilicity in electrospun non-woven poly (D, L-lactide) nanofiber scaffolds for biomedical applications. Biomaterials 2003; 24: 4977–85.

43. Jiao Y, Xu J, Zhou C. Effect of ammonia plasma treatment on the properties and cytocompatibility of a poly (l-lactic acid) film surface. J Biomater Sci Polym Ed 2012; 23:763–77.

44. Aytak Jouybar, Ehsan Seyedjafari, Abdolreza Ardeshirylajimi, Ali Zandi-Karimi, Nikta Feizi, Mohammad-Mehdi Khani, and Iraj Pousti. Enhanced Skin Regeneration by Herbal Extract-Coated Poly-L-Lactic Acid Nanofibrous Scaffold. Artif Organs, Vol. 00, No. 00, 2017. Received October 2016; revised January 2017; accepted January 2017

45. Kim KL, Han DK, Park K, et al. Enhanced dermal wound neovascularization by targeted delivery of endothelial progenitor cells using an RGD-g-PLLA scaffold. Biomaterials 2009;30:3742–8.

46. Brand JC Jr, Nyland J, Caborn DN, Johnson DL (2005) Softtissue interference fixation: bioabsorbable screw versus metal screw. Arthroscopy 21:911–916. doi:S0749-8063 (05)00672-9

47. Tuompo P, Arvela V, Partio EK, Rokkanen P (1997) Osteochondritis dissecans of the knee fixed with biodegradable self-reinforced polyglycolide and polylactide rods in 24 patients. Int Orthop 21:355–360

48. Waris E, Ashammakhi N, Kaarela O, Raatikainen T, Vasenius J (2004) Use of bioabsorbable osteofixation devices in the hand. J Hand Surg [Br] 29:590–598. doi:S0266768104000415

49. Li WJ, Cooper JA Jr, Mauck RL, Tuan RS (2006) Fabrication and characterization of six electrospun poly (alpha-hydroxy ester)- based fibrous scaffolds for tissue engineering applications. Acta Biomater 2:377–385. doi:S1742-7061 (06)00021-3

50. Lu HH, Cooper JA Jr, Manuel S, Freeman JW, Attawia MA, Ko FK, Laurencin CT (2005) Anterior cruciate ligament regeneration using braided biodegradable scaffolds: in vitro optimization studies. Biomaterials 26:4805–4816. doi:S0142-9612 (04)01054-3

51. Ali Moshiri, Ahmad Oryan, Abdolhamid Meimandi-Parizi & Omid Koohi-Hosseinabadi. Effectiveness of xenogenous-based bovine-derived platelet gel embedded within a three-dimensional collagen implant on the healing and regeneration of the Achilles tendon defect in rabbits. Expert Opin Biol Ther. 2014 Aug;14 (8):1065-89. doi: 10.1517/14712598.2014.915305. Epub 2014 May 19.

52. Sebastian A. Muller, MD, Lutz Durselen, PhD, Patricia Heisterbach, MD, Chris Evans, PhD, and Martin Majewski, MD. Effect of a Simple Collagen Type I

Sponge for Achilles Tendon Repair in a Rat Model. The American Journal of Sports Medicine, Vol. 44, No. 8, DOI: 10.1177/0363546516641942

53. Goldberg D, Guana A, Volk A, et al. Single-arm study for the characterization of human tissue response to injectable poly-L-lactic acid. Dermatol Surg. 2013;39:915–22.

54. Movin T, Gad A, Reinholt F, Rolf C. Tendon pathology in long-standing achillodynia. Biopsy findings in 40 patients. Acta Orthop Scand. 1997;68:170–175.

55. Maffulli N, Barrass V, Ewen SW. Light microscopic histology of achilles tendon ruptures. A comparison with unruptured tendons. Am J Sports Med. 2000;28:857–863.

56. Maffulli N, Reaper J, Ewen SW, Waterston SW, Barrass V. Chondral metaplasia in calcific insertional tendinopathy of the Achilles tendon. Clin J Sport Med. 2006;16:329–334.

57. Maffulli N, Testa V, Capasso G, Ewen SW, Sullo A, Benazzo F, King JB. Similar histopathological picture in males with Achilles and patellar tendinopathy. Med Sci Sports Exerc. 2004;36: 1470–1475.

58. Hapa O, Cakici H, Gideroğlu K, Ozturan K, Kükner A, Buğdayci G. The effect of ethanol intake on tendon healing: a histological and biomechanical study in a rat model. Arch Orthop Trauma Surg. 2009 Dec;129 (12):1721-6. doi: 10.1007/s00402-009-0877-x. Epub 2009 Apr 21.

59. Amiel D, Frank C, Harwood F, Fronek J, Akeson W (1984) Tendons and ligaments a morphological and biochemical comparison. J Orthop Res 1:257-265.