TÜRKİYE CUMHURİYETİ
ANKARA ÜNİVERSİTESİ
TIP FAKÜLTESİ

KRANİUMA TUR İLE UYGULANAN VİBRASYONUN ETKİLERİNİN ARAŞTIRILMASI

Dr. Rıdvan KILIÇ

KBB ANABİLİM DALI

TIPTA UZMANLIK TEZİ

DANIŞMAN

Prof. Dr. Ozan Bağış ÖZGÜRSOY

ANKARA

2021

TÜRKİYE CUMHURİYETİ
ANKARA ÜNİVERSİTESİ
TIP FAKÜLTESİ

KRANİUMA TUR İLE UYGULANAN VİBRASYONUN ETKİLERİNİN ARAŞTIRILMASI

Dr. Rıdvan KILIÇ

KBB ANABİLİM DALI ADI

TIPTA UZMANLIK TEZİ

DANIŞMAN

Prof. Dr. Ozan Bağış ÖZGÜRSOY

Bu tez Ankara Üniversitesi Bilimsel Araştırma Projeleri Koordinatörlüğü tarafından 19L0230019 proje numarası ile desteklenmiştir.

ANKARA

2021

ETİK BEYAN

Ankara Üniversitesi

Tıp Fakültesi Dekanlığı'na,

Tıpta Uzmanlık Tezi olarak hazırlayıp sunduğum "Kraniuma Tur ile Uygulanan Vibrasyonun Etkilerinin Araştırılması" başlıklı tez; bilimsel ahlak ve değerlere uygun olarak tarafımdan yazılmıştır. Tezimin fikir/hipotezi tümüyle tez danışmanım ve bana aittir. Tezde yer alan araştırma tarafımca yapılmış olup, tüm cümleler, yorumlar bana aittir.

Bu tez çalışmasıyla ilgili tüm süreçler Ankara Üniversitesi Tıp Fakültesi Klinik Araştırmalar Etik Kurul Başkanlığı tarafından, 28.03.2019 tarihinde, Sayı:49 numaralı kararla onaylanmıştır.

Yukarıda belirtilen hususların doğruluğunu beyan ederim.

Öğrencinin Adı Soyadı: Rıdvan Kılıç

Tarih: 25.02.2021

İmza:

ÖZGÜNLÜK RAPORU

turnitin

Dijital Makbuz

Bu makbuz ödevinizin Turnitin'e ulaştığını bildirmektedir. Gönderiminize dair bilgiler şöyledir:

Gönderinizin ilk sayfası aşağıda gönderilmektedir.

Gönderen:	Rıdvan Kılıç
Ödev başlığı:	Tezler
Gönderi Başlığı:	Kraniuma Tur İle Uygulanan Vibrasy…
Dosya adı:	iuma_Tur_le_Uygulanan_Vibrasyon…
Dosya boyutu:	15.21M
Sayfa sayısı:	103
Kelime sayısı:	19,235
Karakter sayısı:	126,307
Gönderim Tarihi:	08-Mar-2021 12:17PM (UTC+0300)
Gönderim Numarası:	1527277203



TÜRKİYE CUMHURİYETİ
ANKARA ÜNİVERSİTESİ
TIP FAKÜLTESİ

KRANİUMA TUR İLE UYGULANAN VİBRASYONUN ETKİLERİNİN
ARAŞTIRILMASI

Dr. Rıdvan KILIÇ

KBB ANABİLİM DALI
TIPTA UZMANLIK TEZİ

DANIŞMAN
Prof. Dr. Ozan Bağış ÖZGÜRSOY

ANKARA
2021

Copyright 2021 Turnitin. Tüm hakları saklıdır.

Kraniuma Tur İle Uygulanan Vibrasyonun Etkilerinin Araştırılması

ORIJINALLIK RAPORU

%14	%14	%3	%3
BENZERLIK ENDEKSI	İNTERNET KAYNAKLARI	YAYINLAR	ÖĞRENCI ÖDEVLERI

KABUL ONAY SAYFASI

ANKARA ÜNİVERSİTESİ TIP FAKÜLTESİ
TEZ SINAVI TUTANAĞI

I. UZMANLIK ÖĞRENCİSİNİN		
Adı, Soyadı	: Dr. Rıdvan KILIÇ	24 / 03 / 2021
Anabilim/Bilim Dalı	: Kulak Burun Boğaz Hastalıkları	
Tez Danışmanı	: Prof.Dr. Ozan Bağış ÖZGÜRSOY	

II. TEZ İLE İLGİLİ BİLGİLER			
Tezin Başlığı: Kraniuma Tur İle Uygulanan Vibrasyonun Etkilerinin Araştırılması			
Tezin Niteliği:	☒ Ana Dal Uzmanlık Tezi	☐ Yan Dal Uzmanlık Tezi	
Kaçıncı tez sınavı olduğu:	☒ 1	☐ 2	☐ 3

III. KARAR

Yapılan tez sınavı sonucunda yukarıda belirtilen tezin "Tıpta Uzmanlık Tezi" olarak

☒ Kabulüne

☐ Reddine

☐ Düzeltmeler yapıldıktan sonra tekrar değerlendirilmesine

☒ Oy birliği ☐ Oy çokluğu ile karar verilmiştir.

IV. AÇIKLAMALAR

Lütfen, tezin reddi veya düzeltme istenmesi durumunda gerekçeli açıklamalarınızı buraya yazınız

Prof. Dr.Gürsel DURSUN
Jüri Başkanı
A.Ü.T.F KBB Anabilim Dalı

Prof. Dr. Ozan Bağış ÖZGÜRSOY
Jüri Üyesi
A.Ü.T.F KBB Anabilim Dalı

Prof. Dr. Kadriye Şerife UĞUR
Jüri Üyesi
TOBB ETÜ Tıp Fakültesi
KBB Anabilim Dalı

ÖNSÖZ

Ankara Üniversitesi Tıp Fakültesi Kulak Burun Boğaz ve Baş Boyun Cerrahisi Anabilim Dalı'nda uzmanlık eğitimim sürecinde en iyi şekilde yetişmemi sağlayan, eğitimim ve tez çalışmam boyunca her türlü yardım ve desteklerini gördüğüm, bilgi ve tecrübelerini benimle paylaşan ve birlikte çalışmaktan onur duyduğum, başta tez danışmanım Sayın Prof. Dr. Ozan Özgürsoy'a; kliniğimizin çok değerli hocaları Prof. Dr. Babür Küçük, Prof. Dr. Gürsel Dursun, Prof. Dr. İrfan Yorulmaz, Prof. Dr. Yücel Anadolu, Prof. Dr. Cem Meço, Prof. Dr. Kürşat Gökcan, Doç. Dr. Süha Beton ve Doç. Dr. Z. Çiler Büyükatalay'a; birlikte çalıştığım değerli uzmanlarımız Op. Dr. Hazan Başak, Op. Dr. Emre Ocak ve Op. Dr. Selçuk Mülazımoğlun'a en derin saygı ve şükranlarımı sunarım.

Bu süreçte, özverili katkılarıyla hep yanımda olan, kendilerini tanımaktan ve birlikte çalışmaktan büyük bir mutluluk duyduğum asistan arkadaşlarıma; bölümümüzün ameliyathane, poliklinik ve servisinde çalışan hemşirelerine, personellerine ve odyoloji bölümündeki çalışma arkadaşlarıma teşekkür ederim.

Bu çalışmanın proje aşamasından itibaren her safhasında bana yardımlarını esirgemeyen Biyofizik Anabilim Dalı'ndan emekli Prof. Dr. Belma Turan ve Anatomi Anabilim Dalı'ndan Prof. Dr. Ayhan Cömert hocalarıma; deney düzeneklerinin hazırlanmasında yardımlarını esirgemeyen ASELSAN Akademi, Akademik İlişkiler Müdürlüğü'nden Kıdemli Uzman Mühendis Dr. İbrahim Halil Giden'e teşekkürlerimi sunarım.

Bu tezin yapılmasını destekleyen Ankara Üniversitesi Bilimsel Araştırma Projeleri Koordinatörlüğüne teşekkür ederim.

Bugünlere gelmemde en büyük pay sahibi olan başta çok kıymetli annem Zaide Kılıç ve merhum babam Sefer Kılıç'a; eğitimim için her türlü fedakarlığı yapan kardeşlerime en içten saygı, sevgi ve teşekkürlerimi sunarım.

Dr. Rıdvan KILIÇ

İÇİNDEKİLER

ETİK BEYAN ii
ÖZGÜNLÜK RAPORU iii
KABUL ONAY SAYFASI iv
ÖNSÖZ v
İÇİNDEKİLER vi
SİMGELER VE KISALTMALAR viii
ŞEKİLLER DİZİNİ x
TABLOLAR DİZİNİ xii
1. ÖZET 1
2. ABSTRACT 2
3. GİRİŞ ve AMAÇ 3
4. GENEL BİLGİLER 5
4.1. Vibrasyon (Titreşim) Mekaniği 5
4.1.1. Titreşim Türleri 5
4.1.2. Titreşim Analizi 6
4.2. Kranium Kemiklerinin Embriyolojisi, Histolojisi ve Anatomisi 12
4.2.1. Kranium Kemiklerinin Embriyolojisi 12
4.2.2. Kranium Kemiklerinin Histolojisi 18
4.2.3. Kranium Kemiklerinin Anatomisi 22
4.3. Tur Cihazları ve Tur Uçları 47
4.3.1. Tur Cihazları 47
4.3.2. Tur Uçları 49
4.4. Vibrometre (Titreşim Ölçer) 51
4.4.1. Vibrasyon Ölçer PCE-VT 2800 CihazınınTeknik özellikleri 52
5. GEREÇ VE YÖNTEM 56
5.1. Deney Öncesi Hazırlık 56
5.2. Deneylerin Yapılması ve Ölçümlerin Alınması 66
5.3. Verilerin Değerlendirilmesi ve Yorumlanması 68
6. BULGULAR 69
7. TARTIŞMA 78
8. SONUÇ ve ÖNERİLER 83

9. KAYNAKLAR 85

10. EKLER 90

10.1. Ek-1. Klinik Araştırmalar Etik Kurul Onay Formu 90

SİMGELER VE KISALTMALAR

Tekil (Singular):

A. = Arteria

DKY = Dış kulak yolu

Lig. = Ligamentum

M. = Musculus

N. = Nervus

Proc. = Processus

R. = Ramus

V. = Vena

Var. = Variation

Çoğul (Plural):

Aa. = Arteriae

Ligg. = Ligamenta

Mm. = Musculi

Nn. = Nervi

Procc. = Processus

Rr. = Rami

Vv. = Venae

SEMBOL LİSTESİ

$p(w)_i$: i. noktada ölçülen ses basıncı seviyesi

$f(w)_j$: j. noktadan uygulanan kuvvet

[K] : Rijitlik matrisi

[M] : Kütle matrisi

[C] : Sönüm matrisi

a(w) : Frekans tepki fonksiyonu

η : Sönüm katsayısı

H(w) : Frekans tepki fonksiyonu matrisi

r : Mod numarası

$[m_r]$: Modal kütle matrisi

$[k_r]$: Modal rijitlik matrisi

[I] : Birim matris

n: : Mod sayısı

$H_D(w)$: Deneysel frekans tepki fonksiyonu matrisi

$H_S(w)$: Sayısal frekans tepki fonksiyonu matrisi

T : Peryot

F : Frekans

a1 ve a2 : Dalga üzerinde birbirini izleyen iki nokta

λ : Dalgaboyu

c : Dalga yayılma hızı

T (^oC) : Sıcaklık

Patm : Atmosfer basıncı

Pref : Referans basınç

P : Ses basıncı

P-P : peak to peak (yer değiştirme)

I : Ses şiddeti

v : Parçacık hızı

Iref : Referans ses şiddeti

W : Ses gücü

Wref : Referans ses gücü

Δx : Ses şiddeti probunun iki mikrofonu arasındaki mesafe

x ve $x+\Delta x$: Ses şiddeti probundaki iki mikrofonun konumu

v_m : İki mikrofonun orta noktasında hesaplanan hız değeri

p_m : İki mikrofonun orta noktasında hesaplanan basınç değeri

RPM : Dakikadaki devir sayısı (İngilizce: revolutions per minute, RPM)

ŞEKİLLER DİZİNİ

Şekil 4.1.1 Üç boyutlu doğrusallaştırılmış süreklilik denklemini türetmek için kullanılan küçük bir kontrol hacmi 6
Şekil 4.1.2 Serbest titreşim yay örneği 7
Şekil 4.1.3 Sönümlü serbest titreşim örneği 9
Şekil 4.1.4 Sönüm oranının zamanla değişimininin gösterimi 11
Şekil 4.1.5 Zaman içinde bazı durumlarda sinüzoidal dalga paterni 11
Şekil 4.2.1 Üç aylık bir fetüsün kafatası kemikleri 12
Şekil 4.2.2 Endokondral kemik oluşumu 13
Şekil 4.2.3 Baş ve yüzün iskelet yapıları 14
Şekil 4.2.4 Yenidoğanın kafatası 15
Şekil 4.2.5 Endokondral ossifikasyonla oluşan yetişkin kondrokranium kemikleri 16
Şekil 4.2.6 Gelişmiş bir fetüsün baş ve boyun bölgesinin yandan görünümü 17
Şekil 4.2.7 Dekalsifiye edilmiş insan kaburgasının kesiti 20
Şekil 4.2.8 Kompakt kortikal kemik 21
Şekil 4.2.9 Erişkin kafatasının frontal görünümü 25
Şekil 4.2.10 Ossa cranii, lateral görünüm 26
Şekil 4.2.11 Ossa cranii, üsten görünüm 27
Şekil 4.2.12 Ossa cranii, posterior görünüm 28
Şekil 4.2.13 Ossa cranii, sol taraf medialden görünüm 29
Şekil 4.2.14 Sağ paryetal kemik Diplöe yapıların görünümü 30
Şekil 4.2.15 Kalvaryumun içerden görünümü 31
Şekil 4.2.16 Kafa tabanının içerden görünümü, ... 32
Şekil 4.2.17 Kafa tabanının eksternal görünümü 33
Şekil 4.2.18 Frontal kemik 35
Şekil 4.2.19 Os ethmoidale ve Os frontale alttan görünümü 36
Şekil 4.2.20 Sağ nazal kavite medial ve lateral görünümü 37
Şekil 4.2.21 Kranium kemiklerinin medialden görünümü 38
Şekil 4.2.22 Sağ temporal kemik 41
Şekil 4.2.23 Sol temporal kemik 42
Şekil 4.2.24 Sol temporal kemik kısımlarının lateral görünümü 44
Şekil 4.2.25 Kranium Kemikleri 46

Şekil 4.3.1 Hand-piece (el aleti) şematik gösterimi 47
Şekil 4.3.2 Tur motoru, hand-piece ve ayak pedalının gösterimi 48
Şekil 4.3.3 Tungsten, Kors elmas ve elmas tur uçları. 49
Şekil 4.3.4 Keskin tur ucu şematik gösterimi 50
Şekil 4.4.1 Titreşim ölçer cihazı örneği 55
Şekil 5.1.1 Sağ temporal kemik yan görünümü 57
Şekil 5.1.2 Deneylerde kemikten ölçüm alınmasında kullanılan vida 57
Şekil 5.1.3 Sağ temporal kemik lateral görünüm, posteriordann bakış 58
Şekil 5.1.4 Sağ temporal kemik deney öncesi geniş flep elevasyonu 59
Şekil 5.1.5 Tur uçlarının yerleştirildiği Handpiece (el aleti) 60
Şekil 5.1.6 Karl Storz Unidirive S III ENT Tur Motoru ve Ayak pedalı 60
Şekil 5.1.7 Phacon temporal kemik maketi 61
Şekil 5.1.8 Sol temporal kemik diseksiyon yapılan bölgeler ve ölçüm alınan noktalar 62
Şekil 5.1.9 Diseksiyon öncesi ölçüm noktalarının belirlenmesi ve vida yerleştirilmesi 63
Şekil 5.2.1 Zigoma ve Paryetal ölçüm noktalarının Henle Spine'na uzaklığının gösterilmesi .. 67
Şekil 6.3.1 Ölçüm alınan nokta ile turlanan bölge arasındaki ilişkiyi gösteren grafik 71
Şekil 6.3.2 Elmas ve Kors Elmas tur uçlarının karşılaştırılması 72
Şekil 6.3.3 Farklı çaplarda Tungsten tur uçları ile alınan ölçümler 73
Şekil 6.3.4 Farklı devir sayısı ile alınan ölçümler arasındaki ilişkiyi gösteren grafik 75
Şekil 6.3.5 Farklı uzunluk ve çaplarda Tungsten ve Elmas tur uçları ile ölçülen değerlerin karşılaştırması 77
Şekil 7.3.1 Kokleada ses yayılımının şematik gösterimi 80

TABLOLAR DİZİNİ

Tablo 4.2.1 Kraniumun yapısına katılan kemiklerin sınıflandırılması 34
Tablo 4.4.1 Vibrasyon Ölçer PCE-VT 2800 cihazının teknik özellikleri 52
Tablo 4.4.2 Vibrasyon Ölçer PCE-VT 2800 cihazının veri kaydetme özellikleri. 52
Tablo 4.4.3 Vibrasyon Ölçer PCE-VT 2800 cihazının genel özellikleri 53
Tablo 4.4.4 Vibrasyon Ölçer PCE-VT 2800 cihazının ivme ölçüm özellikleri 54
Tablo 4.4.5 Vibrasyon Ölçer PCE-VT 2800 cihazının hız ölçüm özellikleri 54
Tablo 4.4.6 Vibrasyon Ölçer PCE-VT 2800 cihazının yer değiştirme ölçüm özellikleri 55
Tablo 5.1.1 Titreşim kaynağına olan uzaklığın etkisinin araştırılması 64
Tablo 5.1.2 Elmas ve Kors Elmas tur uçları arasındaki farkın araştırılması 64
Tablo 5.1.3 Tungsten tur uçlarının çaplarının arasındaki farkın araştırılması 65
Tablo 5.1.4 Dakika devir sayısının (rpm) araştırıldığı kayıt formu 65
Tablo 5.1.5 Farklı boy ve çaplarda Tungsten ve Elmas tur uçlarının incelendiği kayıt formu .. 66
Tablo 6.3.1 Ölçüm noktalarına uzaklıkları farklı olan bölgelerden alınan ölçümler 69
Tablo 6.3.2 Elmas ve Kors Elmas tur uçlarının karşılaştırılması 71
Tablo 6.3.3 Farklı çaplarda Tungsten tur uçlarının karşılaştırılması 73
Tablo 6.3.4 Farklı dakika devir sayıları (rpm) ile alınan ölçümlerin karşılaştırılması 74
Tablo 6.3.5 Farklı uzunluk ve çaplarda Tungsten ve Elmas tur uçları ile ölçülen değerlerin karşılaştırması 75

1. ÖZET

Amaç: Kulak Burun Boğaz ve Beyin Cerrahisi ameliyatları sırasında kafatası kemiklerinin kesilerek veya yontularak açılması için Tur cihazları kullanılmaktadır. Bu cihazların kullanımı sırasında kraniuma çok yüksek frekans ve enerji uygulanmaktadır. Bu çalışmada tur kullanımının neden olduğu titreşim değerlerinin ölçülmesi ve sonrasında bu titreşim enerjisine bağlı oluşabilecek etkilerin inceleneceği yeni çalışmalara zemin hazırlanması amaçlanmıştır. Ayrıca tur kullanımı sırasında ortaya çıkan titreşim enerjisinden zarar görme ihtimali olan kafa tabanı, beyin sapı, kafa çifti sinirleri ve iç kulağa yaklaşım için güvenli tur uçları saptanmaya çalışıldı.

Gereç ve Yöntem: Çalışmamız Anatomi Kadavra Çalışması'ndan oluşmaktadır. Anatomi Çalışması Ankara Üniversitesi Tıp Fakültesi (AÜTF) Anatomi Anabilim Dalı'nda yapıldı. Taze donmuş kadavralara temporal kemik diseksiyonu sırasında tur kullanılırken "PCE-VT 2800 Vibrasyon Ölçüm Cihazı" ile ölçümler yapılarak ve farklı anatomik bölgelerden ölçülen değerlerin ortalamaları ve standart sapmaları hesaplandı. Ayrıca elmas, kors elmas ve keskin tur uçları arasında fark olup olmadığı da araştırıldı.

Bulgular: Bu çalışmada taze donmuş kadavra kafaları kranium kemikleri tur ile diseksiyonu sırasında turlanan bölgeye yaklaşıldıkça ölçülen titreşim enerjisinin artığı görüldü. Titreşim değerleri incelendiğinde tur uçlarının boyu, çapı ve dakika devir sayısı (rpm) artıkça meydana gelen yer değiştirme miktarı (peak-to-peak(mm)) değerlerinin de arttığı görüldü. Ayrıca tur ucu tipleri karşılaştırıldığında sırası ile en fazla Tungsten tur uçlarının titreştiği, daha az olarak Kors Elmas, en az titreşim enerjisi oluşturan ise Elmas tur ucu olduğu saptandı. Tur ucunun boyu uzadıkça cerrahın istenen bölgeyi diseke etmede zorlandığı gözlemlendi.

Sonuç: Bu çalışmada elde edilen veriler doğrultusunda tur cihazları daha güvenilir bir şekilde kullanılabilir. Elde edilen veriler doğrultusunda daha az titreşim sağlayacak tur uçları geliştirilebilir. Ayrıca cerrahların daha güvenli diseksiyon yapmasına katkı sağlayacaktır.

Anahtar Kelimeler: Kranium, Mastoidektomi, Tur ile diseksiyon, Tur uçları, Vibrasyon

2. ABSTRACT

Aim: Drill devices have been used to cut or dissect the skull bones in otorhinolaryngology and neurosurgical procedures. High frequency and energy is applied to the cranium during the use of these devices. In this study, we aimed to measure the vibration values caused by the use of drills and to prepare a basis for new studies that will examine the effects that may occur due to this vibration energy. In addition, the skull base, brainstem, cranial nerves and the inner ear, which could be damaged by the vibration energy generated during the use of the drill, were aimed to be determined.

Materials and methods: This study consists of the Anatomical Cadaver Study. The Study was conducted in the Department of Anatomy of Ankara University Faculty of Medicine (AUFM). During temporal bone dissection of fresh frozen cadavers, measurements were made with the "PCE-VT 2800 Vibration Meter" and the mean and standard deviations of the measured values from different anatomical regions were calculated. It was also investigated whether there is a difference between diamond, coarse diamond and sharp drills.

Results: In this study, we observed that the vibratory energy measured during the dissection of cranial bones increased while approaching the dissected area. When the vibration values were evaluated, it turned out that the length and diameter of the drills and the amount of displacement (peak-to-peak (mm)) increased as the number of revolutions per minute (rpm) increased. In addition, when the drill types were compared, it was determined that the Tungsten drill vibrated the most, Coarse Diamond was less, and Diamond caused the least vibration energy. It was observed that as the length of the drill increased, the surgeon had difficulty in dissecting the desired area.

Conclusions: Drilling devices can be used more reliably under the light of the data obtained in this study. Drills that can provide less vibration can be developed. Moreover this can also contribute to surgeon to perform a safer dissection.

Key Words: Cranium, Drill piecemen, Mastoidectomy, Temporal bone, Vibration

3. GİRİŞ ve AMAÇ

Gelişen teknoloji ile cerrahi yaklaşımlarda kullanılan aletler daha kontrol edilebilir yan etkilerin sağlanmasına olanak sağlamaktadır. Kemik yapı içeren anatomik yapıların diseksiyonunda kullanılan aletler her geçen gün daha da gelişmekte ve diseksiyonları kolaylaştırmaktadır. Kranium kemikleri ve diğer kemik yapıların diseksiyonunda motorlu tur uçları her geçen gün daha çok kullanılmakta ve yeni özellikler geliştirilmektedir. Hayati öneme sahip birçok organ kranium kemikleri içerisinde yer almaktadır. Kranium kemikleri içerisindeki yapıların büyük çoğunluğunu nöral yapılar oluşturmaktadır. Nöral yapıların yenilenme özelliklerinin çok kısıtlı ve dış etkenlerden çok çabuk etkilendikleri için bu yapıları koruyan kranium kemiklerine yönelik cerrahi işlemler çok hassas bir şekilde yapılmalı ve bu işlemlerin daha da hassas yapılabilmesi için cerrahi işlemlerde kullanılan aletlerin özelliklerinin detaylı olarak incelenmesi gerekmektedir.

Kafatası kemikleri beyin, göz ve kulak gibi duyu ve hayati organların korunmasında işlev görmektedir. Kulak Burun Boğaz ve Beyin Cerrahisi ameliyatları sırasında kafatası kemiklerinin kesilerek veya yontularak açılması için tur cihazları kullanılmaktadır. Bu cihazların kullanımı sırasında kraniuma çok yüksek frekans ve enerji uygulanmaktadır. Ancak tur cihazlarının kullanımları sırasında ortaya çıkan titreşimin iç kulak, beyin, beyincik ve kraniyal sinirler üzerine olan etkilerinin incelendiği yeterli ve yetkin çalışma literatürde bulunmamaktadır.

Bu çalışmada tur kullanımının neden olduğu titreşim değerlerinin ölçülmesi ve sonrasında bu titreşim enerjisine bağlı oluşabilecek etkilerin inceleneceği yeni çalışmalara zemin hazırlanması amaçlanmıştır. Projede taze donmuş kadavra kafatasının tur ile diseksiyonu gerçekleştirilecek, bu sırada farklı bölgelerden elde edilen titreşim değerleri mekanosensitif bir cihazla objektif olarak ölçülecektir. Ayrıca tur kullanımı sırasında ortaya çıkan titreşim enerjisinden zarar görme ihtimali olan yapılar araştırılacak, kafa tabanı, beyin sapı, kafa çifti sinirleri ve iç kulağa yaklaşım için güvenli tur uçları kullanım süreleri ölçülecektir.

Kulak Burun Boğaz, Anatomi ve Biyofizik branşlarınca ortak olarak gerçekleştirilmesi planlanan bu interdisipliner projenin çıktıları, klinik pratikte birçok disiplinde rutin olarak uygulanan "tur ile diseksiyon" işleminin nörofizyolojik düzeyde etkilerini ortaya çıkaracak ve oluşan titreşimin denge ve işitme üzerine etkilerini inceleyen klinik araştırmaların ve sonraki projelerin temelini oluşturacaktır.

Bu çalışmada ülkemizde ve dünyada uzun yıllardır kullanılan tur cihazlarının daha güvenilir bir şekilde kullanılmasını amaçlamaktadır. Daha az titreşim sağlayacak tur uçları gibi

yeni cerrahi enstrüman gelişiminin önü açılacak, böylece yeni ürün gelişimi ve endüstriyel tasarım gibi kamu yararını gözeten çıktılar elde edilebilecektir. Bunun dışında literatüre katkı sağlanacak ve benzer çalışma ve projelerin önü açılacaktır.

Bu projenin amacı; temporal kemik ve ön kafa tabanında Tur ile kemiğe müdahale sırasında kemiklerde oluşturulan vibrasyonun ölçülmesi, farklı Tur uçlarının kullanımı sırasında meydana gelecek değişikliklerin incelenmesi ve sınıflandırılmasıdır. Yeni tur uçlarının gelişmesini sağlayarak ve ülke ekonomisine katkıda bulunmaktır. Ayrıca bu araştırmanın sonuçları titreşimin etkilerini inceleyebilecek yeni çalışmalara zemin hazırlayacaktır.

Proje çıktılarının, birçok cerrahi disiplinde rutin olarak uygulanan tur ile kemiğe müdahale sırasında oluşturacağı etkiler objektif olarak ölçülecek ve standardize edilecektir. Bu sayede planlanan cerrahi işlem sırasında kraniuma en az enerji gönderen ve minimum titreşim sağlayacak tur uçları belirlenecektir. Bunun yanı sıra bu projeden elde edilecek veriler ile minimal invaziv turlama işlemi için yeni cerrahi enstrüman tasarımının önü açılacak, böylece yeni endüstriyel tasarımlar ortaya çıkarılabilecektir.

Bu konuda literatürde daha önce yapılmış bir çalışma bulunmamaktadır. Bu yüzden bu projenin literatüre alanında yapılmış ilk çalışma olarak katkı sağlaması beklenmektedir. Ayrıca tur cihazlarının diş hekimliği, ortopedi ve beyin cerrahisi gibi bölümlerin de günlük pratik uygulamalarında yeri olduğu için bu alanlarda ilerde yeni bir çalışma alanı oluşmasını sağlaması beklenmektedir.

4. GENEL BİLGİLER

Bu Bölümde vibrasyon(titreşim) mekaniği, tur cihazları ve tur uçları, kranium kemiklerinin embriyolojisi, anatomisi, histolojisi ve fizyolojisi hakkında kısaca bilgi verilecektir.

4.1. Vibrasyon (Titreşim) Mekaniği

Titreşim; bir sarkacın hareketi gibi periyodik veya düzensiz yolda tekerleğin hareketi gibi rastgele de olabilen sabit bir nokta etrafındaki mekanik salınımdır. Titreşim nadiren istenen bir durum olmakla beraber genelde istenmeyen bir harekettir. Akort telinde, üflemeli çalgılarda veya bir hoparlörde koninin hareketi bu aletlerin doğru kullanılması için gerekli olan ve arzu edilir titreşimdir. Fakat titreşim daha sık olarak enerjinin boşa harcanmasına ve istenmeyen ses ve gürültü oluşumuna neden olmaktadır. Araba motorlarının ya da herhangi mekanik aracın çalışması sırasındaki hareketi istenmeyen titreşimlerin meydana gelmesi örnek verilebilir. Bu tür istenmeyen titreşimler motorlardaki dönen parçaların dengesiz, düzensiz sürtünmesinden, dişli çarkların hareketi sonucu meydana gelir. Uygun, özenli tasarım ve düzenli bakım yapıldığında dişli çarklardaki aşınmaların tespit edilmesi ve düzeltilmesi ile genellikle istenmeyen titreşimler en aza indirilebilir (1).

Ses, basınç dalgalarının ses telleri gibi yapıları titreştirerek oluşturulduğu için ses ve titreşim çalışmaları birbirleriyle oldukça yakın şekilde bağlantılıdır. Oluşan bu basınç dalgaları da timpan membran gibi yapıların titreşimine neden olur. Bundan dolayı, gürültüyü azaltmaya yönelik çalışmalar çoğu zaman bir titreşim sorununu çözmeye yöneliktir (2).

Deprem sırasında oluşan hasarın nedeni fay hatlarındaki kırılmalar ve bunun sonucunda oluşan titreşim dalgalarının yer yüzüne ulaşması ile oluşmaktadır. Bu dalgaların etki edeceği noktaya uzaklığı, dalganın amplitüdü, dalgaların geliş hızı ve frekansı oluşacak olan hasarı belirlemektedir (3). Bunu su dolu bir deney kabının ortasına yukarıdan bir cismin bırakarak cismin temas ettiği yüzeyden itibaren oluşan dalgalar kabın kenarına değerek sönümlenir. Bu dalgaların genliği cismin temas ettiği su yüzeyinden itibaren küçülerek ilerler. Dalgaların boyu, hızı ve frekansı kabın kenarına çarparken ki şiddetini ve kapta oluşacak olan hasarı belirleyen etmenlerdir (4).

4.1.1. Titreşim Türleri

Serbest titreşim, bir başlangıç hareketi verildikten sonra serbestçe salınmaya bırakılan sistemlerde meydana gelen titreşim türüdür (5, 6). Bu titreşim türü için bir salıncağı çektikten

sonra serbest bırakmak veya bir akort teline vurduktan ve daha sonra salınmaya bırakmak örnek olarak gösterilebilir. Bu şekilde meydana gelen mekanik sistem daha sonra belli bir frekansta titreşerek sıfıra doğru gidecektir.

Zorlamalı titreşim, değişen bir kuvvetin veya hareketin mekanik bir sisteme uygulanması sonucu meydana gelen tireşim türüdür (7). Bu titreşim türüne dengesizlik nedenli çamaşır makinesindeki titreşim, arabaların motorundan, yaylarından veya yolun yapısından kaynaklanan araba titreşimleri veya deprem sırasındaki tektonik hareketlere bağlı bir binanın titreşimleri örnek olarak verilebiliriz. Zorlamalı titreşimde titreşimin genliği sistemin mekanik davranışına bağlıdır, ama titreşimin frekansı ise uygulanan zorlamanın veya hareketin frekansına bağlıdır (7, 8).

Bu dalgalar uzaysal düzlemde üç boyutlu olarak yol almaktadır, bu dalgaların ses ve titreşim arasındaki ilişki Fahy ve arkadaşları tarafınca daha detaylı olarak şematize ve edilmiş (9).

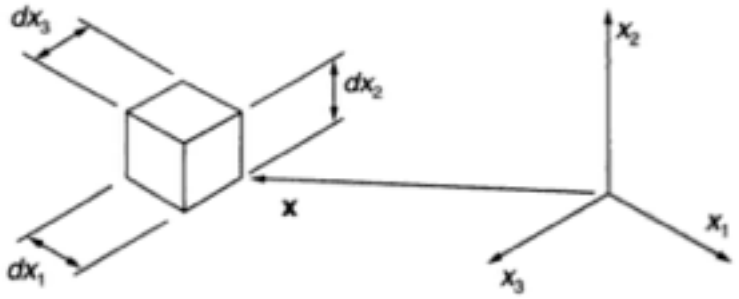

Şekil 4.1.1 Üç boyutlu doğrusallaştırılmış süreklilik denklemini türetmek için kullanılan küçük bir kontrol hacmi
(Fundamentals of Noise and Vibration. Frank Fahy, John Walker. Shf:24.)

4.1.2. Titreşim Analizi

Basit kütle-yay-sönüm elemanı modeli incelenerek titreşim analizinin temelleri anlaşılır. Otomobil gibi karmaşık bir yapı sahip araçlar dahi basit bir kütle-yay-sönüm modellerinin toplamı olarak modellenebilmektedir. Kütle-yay-sönüm modelinin kendisi ise basit bir harmonik osilatör örneğidir. Bu yüzden bunun davranışını tanımlamak için matematik RLC devresi kullanılır ve bu devre diğer basit harmonik osilatörlerdeki devreler ile aynıdır (8).

Bu bölümde matematik temelleri adım adım anlatılmadı, fakat titreşim analizindeki önemli eşitlikler ve konseptler anlatılacaktır. Daha ayrıntılı matematik için referanslara bakınız (10) (11).

4.1.2.1. Sönümsüz Serbest Titreşim

Serbest titreşim örneğinde kütle-yay-sönüm modelini incelemek için sönümün göz ardı edilebilir olduğunu ve kütleye hiçbir dış kuvvetin etki etmediğini varsayılmaktadır (12, 13).

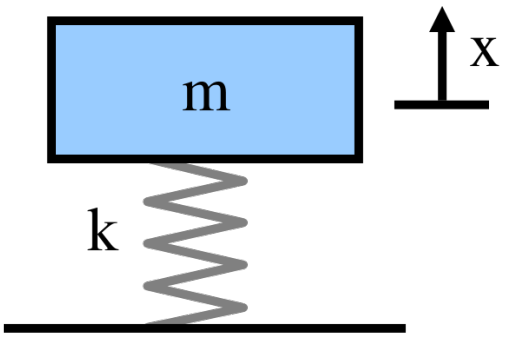

Şekil 4.1.2 Serbest titreşim yay örneği
(http://commons.wikimedia.org/wiki/Image:Mass spring.png)

Yayın kütlenin ağırlığı ile sıkıştırıldığını varsayıyoruz ve yay tarafından kütleye uygulanan kuvvet yayın uzaması "x" ile doğru orantılıdır (10). Orantı sabiti, k, yayın direngenliğidir ve birimi kuvvet/uzama cinsindendir. (Örneğin: lbf/in veya N/m)

$$F_s = -kx$$

Kütle tarafından üretilen kuvvet ise Newton'un ikinci hareket kanununda verilen kütlenin ivmesiyle orantılıdır (14, 15):

$$\Sigma F = ma = m\ddot{x} = m\frac{d^2x}{dt^2}$$

Kütle üzerindeki kuvvetleri toplayıp aşağıdaki adi diferansiyel denkleme ulaşırız:

$$m\ddot{x} + kx = 0.$$

Eğer sistemi, yayı "A" çekerek titreşime başlattığımızı ve sonra serbest bıraktığımızı varsayarsak, kütlenin hareketini tanımlayan yukarıdaki denklemin çözümü şöyle olur:

$$x(t) = A\cos(2\pi f_n t)$$

Bu çözüm şu anlamdadır: kütle "A" genliğinde ve f_n frekansında salınmaktadır, burada f_n titreşim analizindeki en önemli değerlerden biridir ve sönümsüz "doğal frekans" olarak adlandırılır (8).

f_n basit kütle-yay sistemi için aşağıdaki gibi tanımlanır:

$$f_n = \frac{1}{2\pi}\sqrt{\frac{k}{m}}$$

Açısal frekans ω($\omega = 2\pi f$) (birimi rad/sn) sıklıkla denklemlerde kullanılır çünkü denklemleri kolaylaştırır, fakat sistemin frekansından bahsederken standart frekansa (birimi Hz veya devir/sn) dönüştürülür.

Eğer sistemin kütlesini ve yay sabitini biliyorsanız, sisteme bir ilk hareket verildiğinde hangi frekansta titreyeceğini yukarıdaki formülü kullanarak bulabilirsiniz. Titreyen her sistem, tahrik edildiğinde titreşeceği bir veya daha fazla doğal frekansa sahiptir. Genel olarak bu basit ilişki daha kompleks bir sisteme bir kütle veya direngenlik eklediğimizde ne olduğunu açıklar. Örneğin, yukarıdaki formül bir arabanın veya bir kamyonun tamamıyla yüklü olduğunda neden daha yumuşak hissettirdiğini açıklar; çünkü kütle artmıştır ve bu yüzden sistemin doğal frekansı düşmüştür (16, 17).

Sistemin kuvvet etkisi altında olmadan titremesinin sebebi nedir?

Bu formüller sistemin son hareketini tanımlamakla beraber sistemin neden salındığını açıklamazlar. Bu salınım(osilasyon) enerjinin korunumundan kaynaklanmaktadır. Yukarıdaki örnekteki yayı “A” kadar uzattık ve böylece yayda bir potansiyel enerji ($\frac{1}{2}kx^2$) depoladık. Serbest bıraktığımızda ise yay uzatılmamış durumuna dönmek ister ve bu yüzden kütleyi ivmelendirir. Yayın uzatılmamış ilk haline döndüğü nokta artık depolanmış enerjiye sahip değildir fakat kütle maksimum hızına ulaşmıştır ve bu yüzden tüm enerji kinetik enerjiye dönmüştür ($\frac{1}{2}mv^2$). Ardından kütle ivmesini kaybetmeye başlar çünkü şimdi yayı sıkıştırıyor ve kinetik enerjisini potansiyel enerjiye dönüştürüyordur. Kütledeki kinetik enerjinin yaydaki potansiyel enerjiye ve yaydaki potansiyel enerjinin kütledeki kinetik enerjiye dönüşümü salınıma sebep olmaktadır (1, 8).

Basit modele göre kütle sonsuza kadar aynı genlikte salınacaktır, fakat gerçek sistemde daima **sönüm** denen enerjiyi harcayan ve en sonunda sistemin durmasına neden olan etkiler mevcuttur.

4.1.2.2. Sönümlü Serbest Titreşim

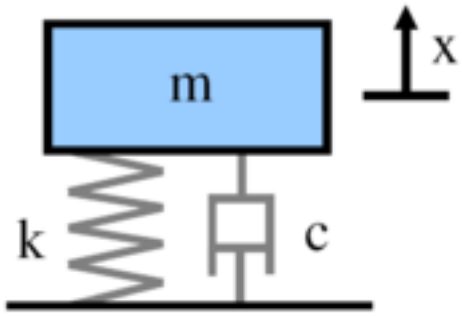

Şekil 4.1.3 Sönümlü serbest titreşim örneği
(http://en.wikipedia.org/wiki/Image:Mass_spring_damper.png)

Sisteme kütlenin hızıyla orantılı olarak kuvvet üreten viskoz bir sönümleyici eklendiğinde sönümleme viskoz olarak adlandırılmaktadır çünkü bir akışkanın içindeki bir objeyi modellemektedir. Orantı sabiti "c" sönüm katsayısı olarak adlandırılır ve kuvvet/hız birimindedir (lbf s/ in veya N s/m) (5, 10).

$$F_d = -cv = -c\dot{x} = -c\frac{dx}{dt}$$

Kütle üzerindeki kuvvetleri toplayarak aşağıdaki adi diferansiyel denklemi elde ederiz:

$$m\ddot{x} + c\dot{x} + kx = 0.$$

Bu denklemin çözümü sönümün miktarına bağlıdır. Eğer sönüm yeterince küçükse sistem titreşecek fakat zaman geçtikçe titremesi sona erecektir. Bu durumda sistem az sönümlü olarak ifade edilir. Bu titreşim analizinin en çok ilgi çeken kısmıdır. Sönüm sistemin artık salınmadığı noktaya kadar arttırırsa **kritik sönüm**e ulaşmış olur. Eğer sönümü kritik sönümün üzerine çıkarılırsa sistem aşırı sönümlü sistem olarak adlandırılır. Kütle yay sönüm modelinde kritik sönüm için sönüm katsayısının ulaşması gereken değer şudur:

$$c_c = 2\sqrt{km}$$

Sistemdeki sönümü tanımlamak için sönüm oranı (sönüm faktörü ve % kritik sönüm de denir) denen bir oran kullanılır. Bu oran sistemdeki gerçek sönümün, kritik sönüme ulaşması

için gereken sönüme oranıdır. Kütle yay sönüm modeli için sönüm oranı (ζ) formülü ise şöyledir:

$$\zeta = \frac{c}{2\sqrt{km}}.$$

Uçak gövdeleri, motor krank milleri gibi metal yapılar 0.05 den daha küçük sönümleme faktörlerine sahipken, otomobil süspansiyonları 0.2-0.3 aralığında olması örnek olarak gösterilebilir.

Az sönümlü kütle yay sönüm sistemi için çözüm aşağıdaki gibidir:

$$x(t) = Xe^{-\zeta\omega_n t}\cos(\sqrt{1-\zeta^2}\omega_n t - \phi),\ \ \omega_n = 2\pi f_n$$

Başlangıç genliği "X" ve faz farkı ϕ yayın ne kadar sıkıştırıldığına göre değişir. Bu değerlerin formülleri referanslarda bulunabilir.

Bu çözümde fark edilmesi gereken önemli nokta eksponansiyel terim ve kosinüs fonksiyonudur. Eksponansiyel terim sistemin ne kadar hızlı sönümleceğini belirleyen terimdir- sönüm oranı büyüdükçe sistem daha hızlı sönümlenir. Kosinüs(cos) fonksiyonu ise çözümün salınım yapan kısmıdır ve salınımın frekansı sönümsüz durumdan farklıdır.

Bu durumdaki frekansa sönümlü doğal frekans, f_d, denir ve aşağıdaki formüle göre sönümsüz doğal frekansla ilişkilidir:

$$f_d = \sqrt{1-\zeta^2}\, f_n$$

Sönümlü doğal frekans sönümsüz doğal frekanstan daha azdır, fakat birçok pratik durumda sönüm oranı göreceli olarak küçüktür ve bundan dolayı aradaki fark göz ardı edilebilir. Bu yüzden sönümlü ve sönümsüz tanımlamalar, doğal frekanstan bahsedildiğinde, büyütülmüş olurlar (8). 0.1'lik sönüm oranında; sönümlü doğal frekans sönümsüz doğal frekanstan %1 küçük oluşu örnek olarak verilebilir.

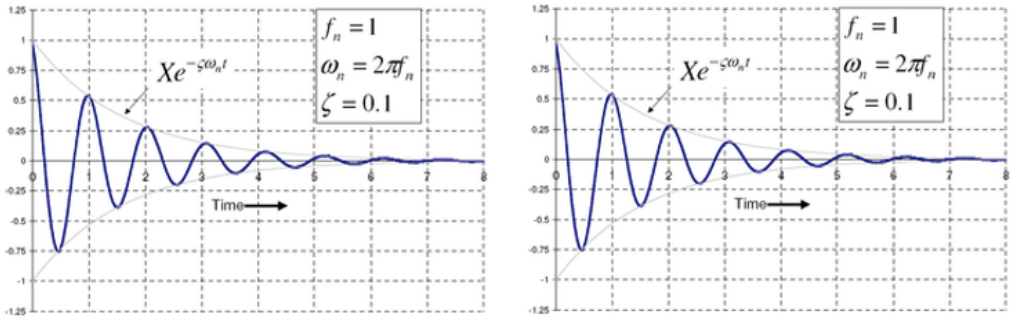

Şekil 4.1.4 Sönüm oranının zamanla değişimininin gösterimi
(http://commons.wikimedia.org/wiki/Image:Mass_spring.png).

Yukarıdaki çizimler 0.1 ve 0.3' lük sönüm oranlarının zamanla sistemin sönümlenmesini nasıl etkilediğini göstermektedir (15). Pratikte ise örneğin çekiç gibi bir aletle vurduktan sonra deneysel olarak serbest titreşimi ölçmektir ve bundan sonra salınım oranını ölçerek sistemin doğal frekansı hesaplanır ve düşüş oranı ölçülerek sönüm oranı bulunmaktadır. Doğal frekans ve sönüm oranı sadece serbest titreşimde önemli olmayıp aynı zamanda sistemin zorlama altındaki titreşiminde nasıl davranacağını da belirlerler (18, 19).

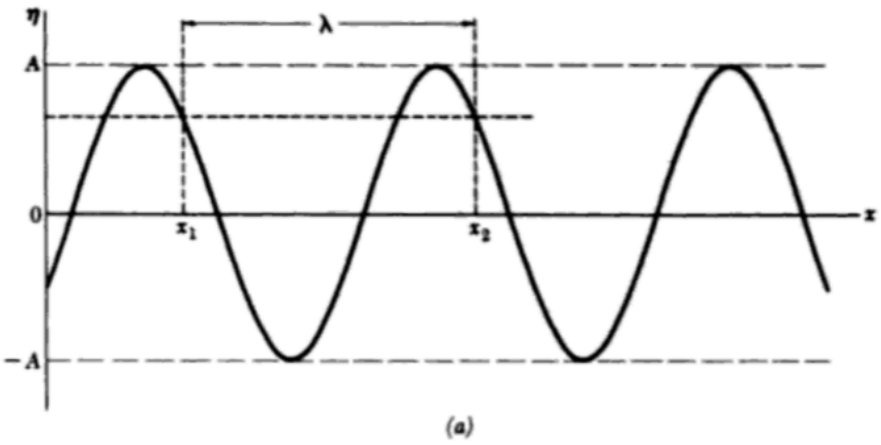

Şekil 4.1.5 Zaman içinde bazı durumlarda sinüzoidal dalga paterni
(Elmore WC, Elmore WC, Heald MA. Physics of waves: Courier Corporation; 1985.Shf:8)

4.2. Kranium Kemiklerinin Embriyolojisi, Histolojisi ve Anatomisi

4.2.1. Kranium Kemiklerinin Embriyolojisi

Kafatası

Kranium nörokranium ve visserokranium olmak üzere iki parçaya ayrılır. Beyni sararak koruyan kısmına nörokranium, yüz iskeletini oluşturan kısmına ise visserokranium denir (20).

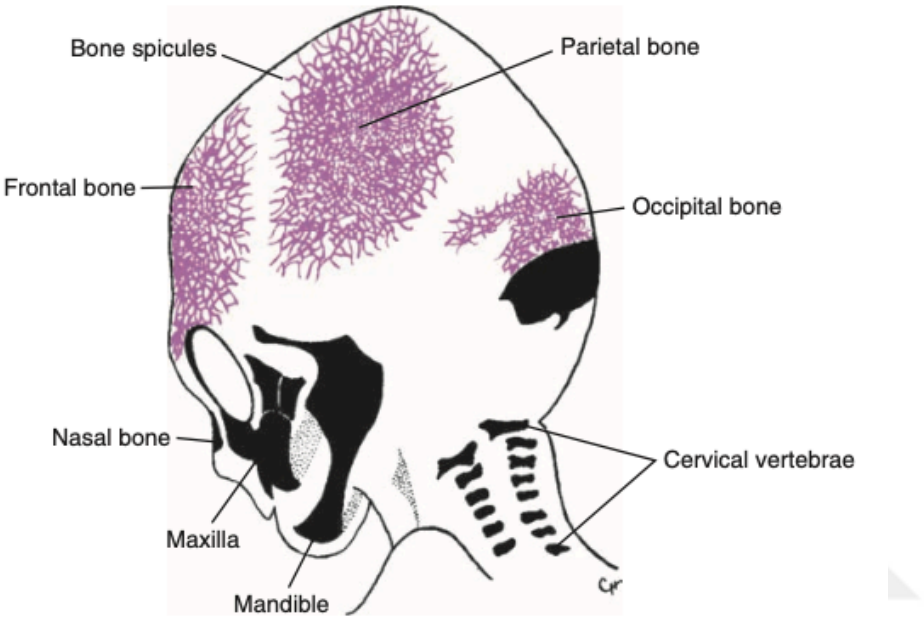

Şekil 4.2.1 Üç aylık bir fetüsün kafatası kemikleri

(Sadler, T.W., Langman's medical embryology 12th Ed. 2012, Lippincott Williams & Wilkins, Maryland.)

Şekil 4.2.1' de görüldüğü üzere 3 aylık bir fetüsün kafatası kemikleri, kemik çıkıntıların kafatasının düz kemiklerindeki birincil kemikleşme merkezlerinden yayıldığını görülebilmektedir (21).

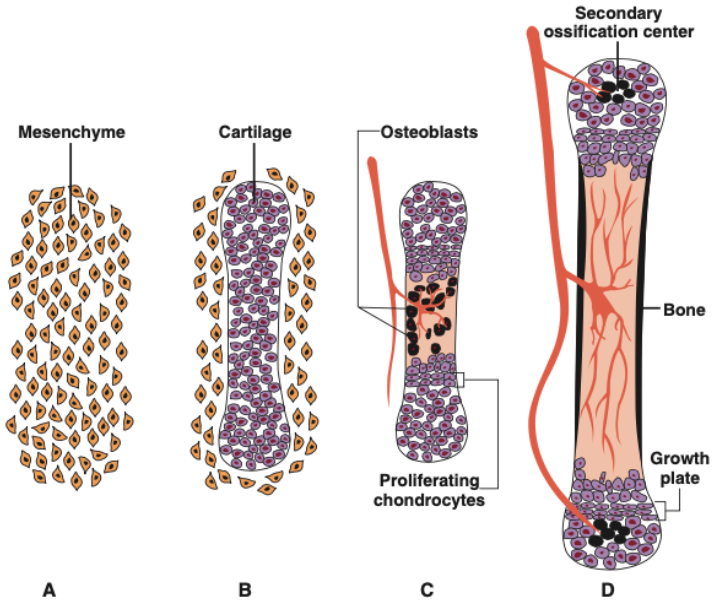

Şekil 4.2.2 Endokondral kemik oluşumu

(Sadler, T.W., Langman's medical embryology 12th Ed. 2012, Lippincott Williams & Wilkins, Maryland.)

Endokondral kemik oluşumunu Şekil 4.2.2'de görüldüğü üzere A. Mesenchyme hücreleri yoğunlaşmaya ve kondrositlere dönüşmeye başlar. B. Kondrositler, muhtemel kemiğin kıkırdaklı bir modelini oluşturur. CD. Kan damarları, kıkırdaklı modelin merkezini istila ederek osteoblastları (siyah hücreler) getirir ve prolifere kondrositik hücreleri kemiklerin uçlarına (epifizler) sınırlar. Şaft tarafına doğru kondrositler (diyafiz), çevreleyen matrisi mineralize ettikçe hipertrofi ve apoptoza uğrarlar. Osteoblastlar mineralize matrise bağlanır ve kemik matrislerini biriktirir. Daha sonra kan damarları epifizleri istila ettikçe ikincil kemikleşme merkezleri oluşur. Kemiklerin büyümesi, büyüme plakalarında kondrositlerin çoğalmasıyla sağlanır (20).

4.2.1.1. Nörokranium

Nörokranium iki kısma ayrılır: (1) beyni bir kubbe gibi çevreleyen yassı kemiklerden oluşan membranöz kısım ve (2) kıkırdaklı kısım veya kafatasının tabanının kemiklerini oluşturan kondrokraniumdur.

a. Membranöz Nörokranium:

Kafatasının membranöz kısmı, nöral krest hücrelerinden ve paraksiyal mezodermden türetilmiştir. Bu iki kaynaktan gelen mezenkim beyne kaynak olur ve intramembranöz ossifikasyona uğrar. Sonuç, iğne benzeri kemik spiküllerinin varlığı ile karakterize edilen bir dizi

yassı, membranöz kemik oluşumudur. Bu spiküller kademeli olarak birincil kemikleşme merkezlerinden çevreye doğru yayılır. Fetal ve postnatal yaşam sırasında daha fazla büyümeyle birlikte, membranöz kemikler dış yüzeye yeni katmanların eklenmesi ve içten aynı anda osteoklastik rezorpsiyon ile genişler (20).

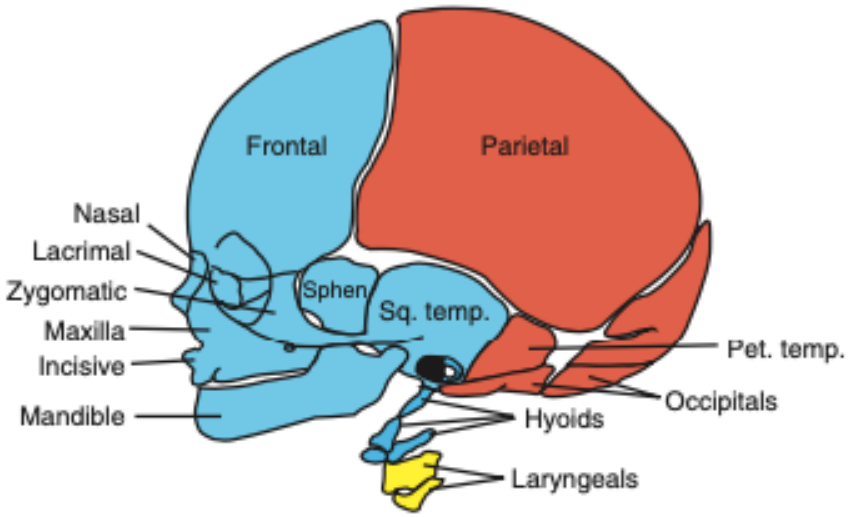

Şekil 4.2.3 Baş ve yüzün iskelet yapıları

Bu yapılar için mezenkim, sinir krestinden (mavi), paraksiyal mezodermden (somitler ve somitomerler) (kırmızı) ve yanal plaka mezoderminden (sarı) elde edilir. (Sadler, T.W., Langman's medical embryology 12th Ed. 2012, Lippincott Williams & Wilkins, Maryland.)

Yenidoğan Kafatası Doğumda, kafatasının yassı kemikleri birbirinden bağ dokusu ile ayrılır, sütürler de iki kaynaktan elde edilir: sinir kret hücreleri (sagital sütür) ve paraksiyal mezoderm (koronal sütür). İkiden fazla kemiğin birleştiği noktalarda sütürler geniştir ve fontanel olarak adlandırılır. Bunlardan en belirgin olanı, iki parietal ve iki frontal kemiğin birleştiği yerde bulunan ön fontaneldir. Sütürler ve fontaneller, doğum sırasında kafatasının kemiklerinin üst üste gelmesine izin verir. Doğumdan kısa bir süre sonra, membranöz kemikler orijinal konumlarına geri döner ve kafatası geniş ve yuvarlak görünür. Aslında, kafatasının boyutu, küçük yüz bölgesine göre büyüktür (20).

Birkaç sütür ve fontanel doğumdan sonra belli bir süre zar halinde kalır. Kafatasınnın kemikleri doğumdan sonra büyümeye devam eder, çünkü esas olarak beyin büyür. 5-7 yaşındaki bir çocuk neredeyse tüm kafatası kapasitesine sahip olsa da bazı dikişler yetişkinliğe kadar açık kalır. Doğumdan sonraki ilk birkaç yıl içinde ön fontanelin palpasyonu, kafatasının kemikleşmesinin normal bir şekilde ilerleyip ilerlemediğine ve kafa içi basıncının normal olup

olmadığına dair değerli bilgiler verebilir. Çoğu durumda, ön fontanel 18 aylık olduğunda kapanır ve arka fontanel 1 ila 2 aylık olduğunda kapanır (20).

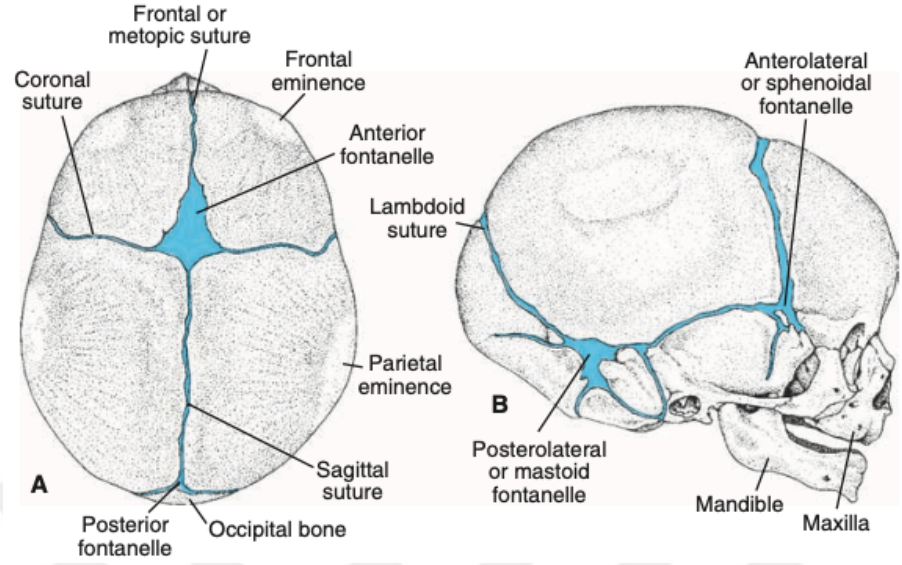

Şekil 4.2.4 Yenidoğanın kafatası

Yukarıda (A) ve sağ tarafından görülüyor (B). Ön ve arka fontanelleri ve sütürleri görülmekte. Arka fontanel doğumdan yaklaşık 3 ay sonra kapanır; ön fontanel ikinci yılın ortalarında kapanır. Yetişkin yaşamı boyunca sütürlerin çoğu kaybolur. (Sadler, T.W., Langman's medical embryology 12th Ed. 2012, Lippincott Williams & Wilkins, Maryland.)

b. Kıkırdaklı Nörokranium veya Kondrocranium

Kafatasının kıkırdak nörokraniumu veya kondrokraniumu başlangıçta bir dizi ayrı kıkırdaktan oluşur. Sella turcica merkezinde hipofiz bezi seviyesinde biten notokordun rostral sınırının önünde bulunanlar, nöral krest hücrelerinden prekordal kondrokraniumu oluştururlar. Bu sınırın arkasında kalanlar paraksiyal mezodermin oluşturduğu oksipital sklerotomlardan ortaya çıkar ve endokondral kemikleşme ile kordal kondrokraniumu oluşturur.

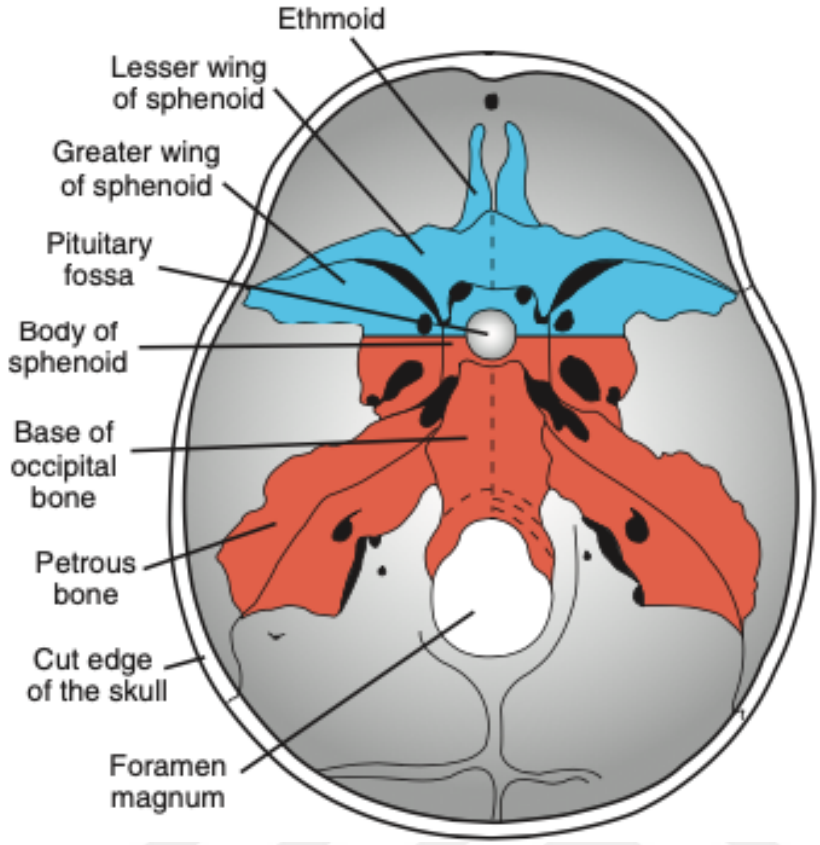

Şekil 4.2.5 Endokondral ossifikasyonla oluşan yetişkin kondrokranium kemikleri veya kafatasının tabanının dorsal görünümü. Sella turcica'nın rostral yarısına kadar rostral oluşturan kemikler, sinir krestinden ortaya çıkar ve prekordal (notokordun önünde) kondrokranium (mavi) oluşturur. Bu dönüm noktasının arkasını oluşturan paraksiyal mezodermden (kordal kondrokranium) (kırmızı) ortaya çıkar. (Sadler, T.W., Langman's medical embryology 12th Ed. 2012, Lippincott Williams & Wilkins, Maryland.)

4.2.1.2. Viserokranium

Yüzün kemiklerinden oluşan viserokranium, esas olarak ilk iki faringeal arktan oluşur. İlk ark, göz bölgesinin altında öne doğru uzanan ve maksilaya, zigomatik kemiğe ve temporal kemiğin bir kısmına uzanan maksiller proses olan bir sırt kısmını oluşturur. Ventral kısım, yani mandibular uzantı, Meckel kıkırdağını içerir. Meckel kıkırdağı etrafındaki mezenkim, çene kemiğini oluşturmak için intramembranöz kemikleşme ile yoğunlaşır ve kemikleşir. Meckel kıkırdağı sfenomandibular ligament dışında kaybolur. Mandibular uzantının dorsal ucu, ikinci faringeal arkınki ile birlikte daha sonra incus, malleus ve stapes oluşur. Bu üç kemikçiğin ossifikasyonu dördüncü aydan itibaren başlar ve böylelikle vücudun ilk tamamen olmuş kemikleri oluşmuş olur. İlk başta, nörokraniuma göre yüz küçüktür. Bu görünüm paranazal

hava sinüslerinin sanal yokluğundan ve kemiklerin, özellikle çenelerin küçük boyutundan kaynaklanır.

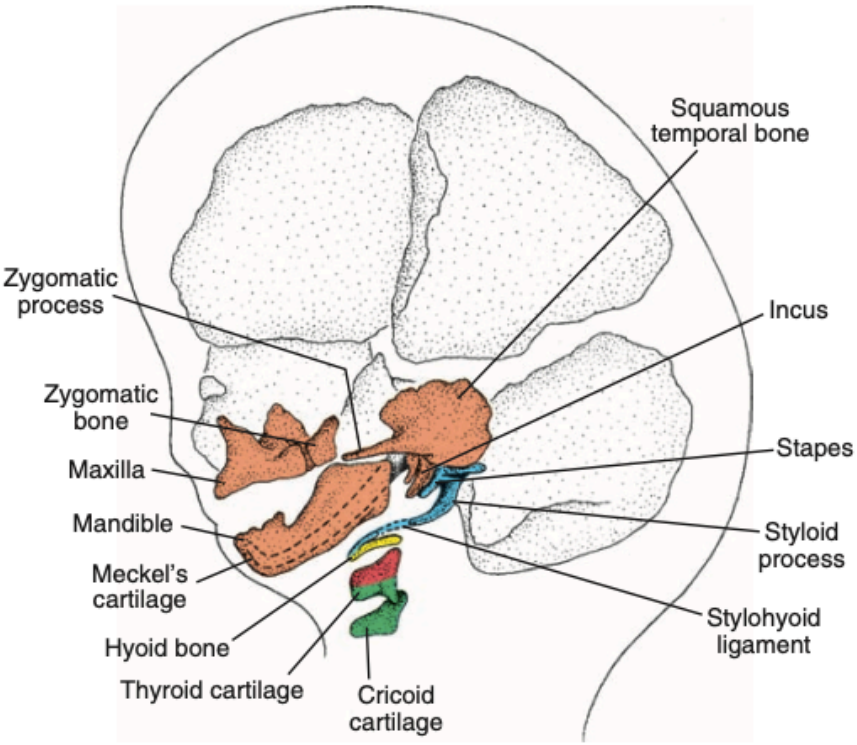

Şekil 4.2.6 Gelişmiş bir fetüsün baş ve boyun bölgesinin yandan görünümü

yüzün kemiklerinin oluşumuna katılan kemer kıkırdağının türevlerini gösterilmekte. (Sadler, T.W., Langman's medical embryology 12th Ed. 2012, Lippincott Williams & Wilkins, Maryland.)

4.2.1.3. Temporal kemik embriyolojisi

Bu çalışmada deneyler temporal kemik üzerinde yapıldığı için temporal kemiğin embriyolojisine de değinildi. Temporal kemik, petromastoid, skuamöz, timpanik ve stiloid proses olmak üzere dört kısımdan gelişir. Embriyonik beyni ve notokord çevreleyen mezenkim tabaka otik vezikülleri çevrelemek için laterale uzanan yoğunlaşmış bir mezenkim tabakası oluşturur. Bu mezenkimal otik kapsüller 20. evrenin sonunda (fertilizasyondan 47–50 gün sonra) kıkırdağa dönüşür. Her iki tarafta, beşinci ayda kıkırdaklı otik kapsülde birkaç ossifikasyon merkezi gelişir ve bunlar kaynaşır, böylece temporal kemiğin petromastoid kısmı olan bu yapı altıncı ayda neredeyse tamamen kemikleşir. Temporal kemiğin skuamöz kısmı, 23. evrede (fertilizasyondan 53-58 gün sonra) zigomatik kökün yakınındaki tek bir merkezden

kemikleşmeye başlar. Timpanik kısım, üçüncü ay civarında soliter bir merkezden kemikleşir ve doğumda eksik bir kemik halkasıdır, üstte eksiktir ancak timpanik zarın anülüsünü barındırmak için zaten bir oluk içerir. Timpanik halka doğumdan kısa bir süre önce skuamöz kısım ile birleşir ve petromastoid kısım doğumdan sonraki ilk yıl boyunca onunla birleşir. Styloid proses, ikinci faringeal ark kıkırdağının kraniyal ucundan türetilir ve doğum sırasında sürecin her iki ucunda birer tane olmak üzere iki merkezden kemikleşir. Styloid proses ergenlik sonrasına kadar tamamen kemikleşmez. Boyun postürü düzeldikçe mastoid tip, sternokleidomastoidin çekilmesinin etkisi altında erken yaşamda uzamaya devam eder. Sonuç olarak, neonatal ve erken yaşamda, fasiyal sinir çok yüzeyseldir, stylomastoid foramende neredeyse deri altındadır ve parotis bezine veya retromandibular bölgeye yaklaşırken risk altındadır (22).

4.2.2. Kranium Kemiklerinin Histolojisi

Kemik, hücre dışı matrisi kalsifiye olmuş ve onu salgılayan hücreleri hapseden özelleşmiş bir bağ dokusudur.

Kemik, beyin ve omurilik ve göğüs boşluğu içindeki yapılar ile akciğerler ve kalp dahil olmak üzere vücut organlarının desteklenmesi ve korunması için esas yapısal çerçevedir. Aynı zamanda hemopoietik bir organ olan kemik iliğini barındıran ilik boşluğu olan merkezi bir boşluk içerir. Kemikler aynı zamanda kendilerine bağlı kaslar için kaldıraç görevi görürler ve böylece hareket elde etmek için kasların gücünü arttırırlar. Ek olarak, kemik, vücudun çeşitli mineralleri için bir rezervuardır; örneğin, vücuttaki kalsiyumun yaklaşık % 99'unu depolar.(23)

Kemik, vücudun en sert maddelerinden biri olmasına rağmen, üzerine binen streslere göre sürekli şekil değiştiren dinamik bir dokudur. Böylelikle kemiğe uygulanan baskılar onun emilmesine ve ona uygulanan gerginlik yeni kemik oluşumuna neden olur (23).

Kemik, sinovyal eklemler hariç, dış yüzeyinde yoğun lifli bağ dokusunun bir dış tabakasından ve osteoprogenitör (osteojenik) hücrelerin yanı sıra ara sıra osteoblastlar içeren bir iç hücresel tabakadan oluşan bir periost ile kaplıdır. Sharpey lifleri olarak bilinen periosteumdan kollajen lif demetleri kemiğin dış yüzeyine gömülür ve böylece periosteumu kemik yüzeyine sabitler. Bir kemiğin merkezi boşluğu, osteoprojenitör hücreler ve osteoblastlardan oluşan bir tek tabakadan oluşan özel bir ince bağ dokusu olan endosteum ile kaplıdır (23).

Kemik hücreleri, osteoblastlara farklılaşan osteoprogenitör hücreleri içerir. Osteoblastlar, kemik matrisinin salgılanmasından ve nihayetinde kalsifikasyonundan sorumludur. Bu hücreler bu matrisle çevrelendiğinde, hareketsiz hale gelirler ve lakuna olarak

bilinen boşluklarda barındırılan osteositler olarak bilinirler. Osteoklast olarak bilinen ek kemik hücreleri, kaynaşmış kemik iliği öncülerinden türetilen çok çekirdekli dev hücrelerdir. Osteoklastlar, kemik erimesi ve yeniden şekillenmesinden sorumludur (23).

Kemik Matrisi

Kemik matriksi inorganik ve organik bileşenlere sahiptir.

İnorganik Bileşen

Kemiğin inorganik bileşenleri, çoğunlukla kalsiyum ve fosfordan oluşan kalsiyum hidroksiapatit kristalleridir.

Kuru ağırlığının yaklaşık %65'ini oluşturan kemiğin inorganik kısmı, bikarbonat, sitrat, magnezyum, sodyum ve potasyum gibi diğer bileşenlerle birlikte esas olarak kalsiyum ve fosfordan oluşur. Kalsiyum ve fosfor esas olarak hidroksiapatit kristalleri [Ca 10 (PO 4) 6 (OH) 2] şeklinde bulunur, ancak kalsiyum fosfat da amorf bir formda mevcuttur. Hidroksiapatit kristalleri (40 nm uzunluğunda, 25 nm genişliğinde ve 1,5-3 nm kalınlığında) tip I kolajen lifleri boyunca sıralı bir şekilde düzenlenmiştir. Kolajenin boşluk bölgelerinde birikirler ancak aynı zamanda örtüşme bölgesi boyunca da bulunurlar. Kristallerin serbest yüzeyi şekilsiz öğütülmüş madde ile çevrilidir. Kristallerin yüzey iyonları H2O moleküllerini çeker ve kristallerin etrafında hücre dışı sıvı ile iyon değişimine izin veren bir hidrasyon kabuğu oluşturur (23).

Kemik dekalsifiye edildiğinde (yani, tüm mineral kemikten çıkarıldığında), orijinal şeklini korumaya devam eder, ancak bir sert kauçuk parçası gibi bükülebilecek kadar esnek hale gelir. Organik bileşen kemikten çıkarılırsa, mineralleşmiş iskelet hala orijinal şeklini korur ancak aşırı derecede kırılgan hale gelir ve kolaylıkla kırılabilir.

Organik Bileşen

Kemiğin baskın organik bileşeni tip I kollajendir.

Kemik matrisinin organik bileşeni, kemiğin kuru ağırlığının yaklaşık% 35'ini oluşturur; neredeyse sadece tip I kolajen olan lifleri içerir (az miktarda tip V, VII, XI ve XII kolajen ile) (23).

Kolajen, kemiğin organik bileşeninin yaklaşık% 80 ila% 90'ını oluşturur. Tipik 67 nm'lik periyodikliği gösteren büyük (50-70 nm çapında) demetler halinde oluşturulur. Kemikteki tip I kollajen yüksek oranda çapraz bağlıdır ve bu da kolayca çıkarılmasını engeller (23).

Kemik matrisinin Periyodik Asit-Schiff (PAS) reaktifi ile boyanması ve hafif metakromazi göstermesi, sülfatlanmış GAG'lerin(glikozaminglikan), ağırlıklı olarak kondroitin sülfat ve keratan sülfatın varlığını gösterir. Bunlar, GAG'lerin kovalent olarak bağlandığı kısa protein çekirdeklerine sahip küçük proteoglikan molekülleri oluşturur. Proteoglikanlar, bağlantı proteinleri aracılığıyla hyaluronik aside kovalent olmayan bir şekilde bağlanır ve çok büyük

agrekan kompozitleri oluşturur. Bununla birlikte, kolajen bolluğu, matrisin asidofilik olmasına neden olur (23).

Kemik matriksinde birkaç glikoprotein de mevcuttur. Bunlar kemikle sınırlı görünmektedir ve osteokalsin (hidroksiapatite bağlanan) ve aynı zamanda hidroksiapatite bağlanan ancak diğer bileşenler için olduğu kadar osteoblastlar ve osteoklastlar üzerinde bulunan integrinler için ek bağlanma alanlarına sahip olan osteopontini de içermektedir. D vitamini, bu glikoproteinlerin sentezini uyarır. Başka bir matris proteini olan kemik sialoprotein, matris bileşenleri ve osteoblastların ve osteositlerin integrinleri için bağlanma bölgelerine sahiptir, bu da bu hücrelerin kemik matriksine yapışmasında rol oynadığını düşündürür (23).

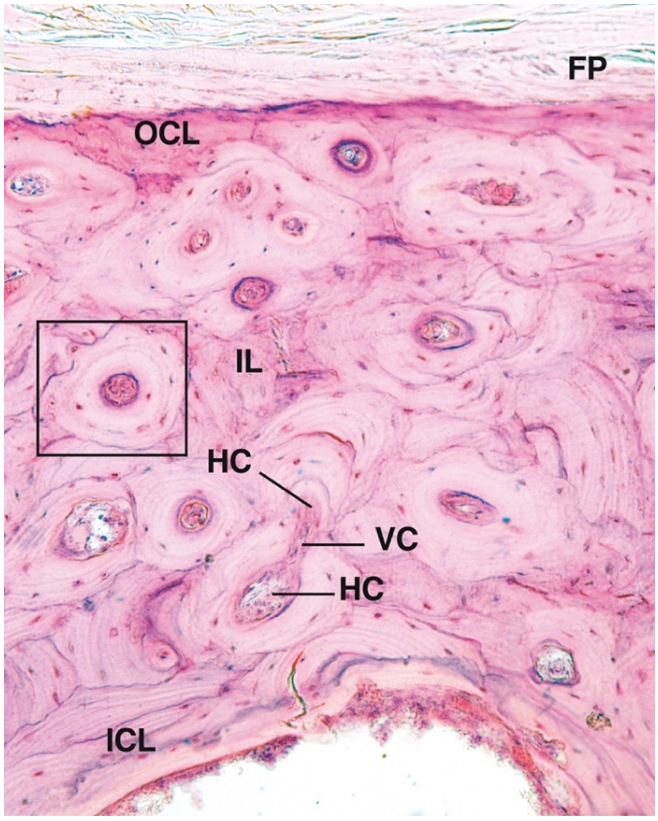

Şekil 4.2.7 Dekalsifiye edilmiş insan kaburgasının kesiti

Dört katmanlı sistemin açıkça görüldüğünü gözlenlemkte: dış çevresel lameller (OCL) periosteuma (FP) kadar derin; ilik boşluğunu çevreleyen iç çevresel lameller (ICL); sayısız osteon, bunlardan biri kutu ile çevrelenmiştir; ve osteonlar arasına yerleştirilmiş interstisyel lameller (IL). Her osteonun kendi haversian kanalı (HC) vardır ve haversian kanalları ara sıra Volkmann kanalları (VC) ile birbirine bağlanır. (Gartner, L.P., Textbook of Histology E-Book. 2020: Elsevier Health Sciences.)

Kemik yapısı

Kemikler anatomik şekillerine göre sınıflandırılır: uzun, kısa, düz, düzensiz ve sesamoid.

Kemikler şekillerine göre sınıflandırılır. Uzun kemikler, iki kafa arasında bulunan bir şaftı gösterir (örneğin, tibia). Kısa kemikler aşağı yukarı aynı genişliğe ve uzunluğa sahiptir (örneğin, el bileğinin karpal kemikleri). Düz kemikler düz, ince ve plaka şeklindedir (örneğin, kafatasının beyin kasasını oluşturan kemikler). Düzensiz kemikler, diğer sınıflara uymayan düzensiz bir şekle sahiptir (örneğin, kafatasındaki sfenoid ve etmoid kemikler). Susam tohumları gibi şekillenen sesamoid kemikler, tendonların içinde gelişir ve burada kas için mekanik avantajı (örn. Patella) arttırırlar.(23)

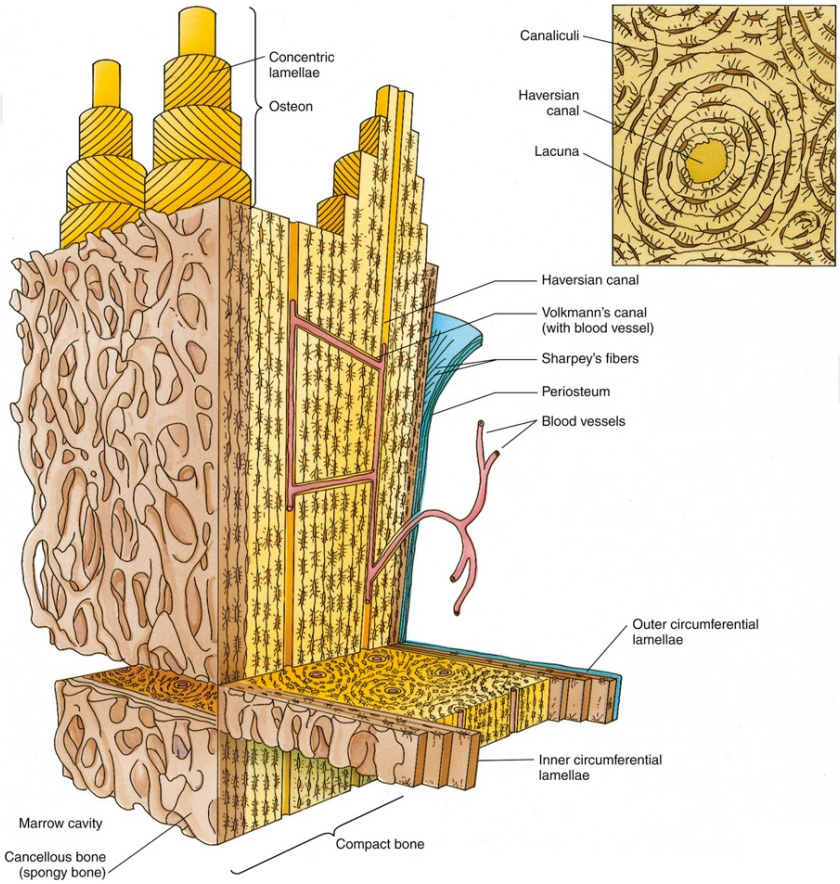

Şekil 4.2.8 Kompakt kortikal kemik

osteonlar, lameller, Volkmann kanalları, haversian kanalları, lakuna, kanaliküller ve süngerimsi kemiği gösteren kemik diyagramı. (Gartner, L.P., Textbook of Histology E-Book. 2020: Elsevier Health Sciences.)

Kemik histolojisini özetleyecek olursak; kemik, hücrelerden ve kalsiyum hidroksiapatit birikmesiyle mineralize olan ve böylece kemiğe önemli ölçüde sertlik ve güç veren osteoid adı verilen baskın olarak kollajenöz hücre dışı bir matristen (tip I kolajen) oluşur. Kemik hücreleri:

• Osteoidi sentezleyen ve mineralizasyonuna aracılık eden osteoblastlar. Bunlar kemik yüzeyleri boyunca dizilmiş olarak bulunur.

• Oluşan kemik içinde hapsolmuş büyük ölçüde inaktif osteoblastları temsil eden osteositler. Bunlar kemiğin beslenmesine yardımcı olabilir.

• Osteoklastlar, kemiği aşındırabilen fagositik hücrelerdir. Bunlar, osteoblastlarla birlikte, kemiğin sürekli yenilenmesinde ve yeniden şekillendirilmesinde önemlidir.

Osteoblastlar ve osteositler, osteoprogenitör hücre adı verilen ilkel bir mezenkimal (kök) hücreden türetilir. Osteoklastlar, makrofaj-monosit hücre hattından türetilen çok çekirdekli fagositik hücrelerdir (24).

Kemik, harekete izin vermek için iskelet kaslarının bağlandığı güçlü ve sert iç iskeleti oluşturur. Aynı zamanda bir kalsiyum rezervuarı görevi görür ve kalsiyum homeostazında önemlidir. Kemik ağırdır ve mimarisi, en az ağırlık için maksimum güç sağlayacak şekilde optimum şekilde düzenlenmiştir. Çoğu kemiğin yoğun, sert dış kabuğu, korteks ve ince, birbirine bağlanan dar kemik trabeküllerinden oluşan merkezi bir medüller veya süngersi bölge bulunur. Bu kemik trabeküllerinin sayısı, kalınlığı ve yönü, belirli kemiğin maruz kaldığı streslere bağlıdır. Örneğin, sürekli ağırlık taşıyan omurlarda çok sayıda kesişen kalın trabekül vardır, ancak kaburgaların merkezinde çok azı sürekli gerilime maruz kalmaz. Trabeküller arasındaki medüller kemikteki boşluk, hematopoetik kemik iliği tarafından işgal edilir (24).

4.2.3. Kranium Kemiklerinin Anatomisi

Kafatası, kafanın kemikli iskeletidir. Beyni, özel duyu organlarını ve solunum ve sindirim sistemlerinin üst kısımlarını barındırır ve baş ve boyun kaslarının birçoğu için bağlantı sağlar. Hareket kısıtlıdır ve sadece temporomandibular eklemde mandibula ile ilgili olarak ve boyuna göre başın hareketi için atlanto-oksipital eklemde bulunur (25).

Kafatası, nörokranium, viskerokranium (yüz iskeleti) ve çeneden oluşur. Nörokranium, kalvariye (bazen kraniyal kubbe olarak adlandırılır) ve bazikranium (aynı zamanda kraniyal taban olarak da bilinir) olarak bölünebilir. Nörokranium beyni, kraniyal sinirlerin kafa içi kısımlarını, kan damarlarını, meninksleri ve beyin omurilik sıvısını çevreler. Duvarları ön, etmoid, paryetal, sfenoid, temporal ve oksipital kemiklerin parçalarından oluşur. Viscerocranium, nörokraniumun önünden sarkar ve sırasıyla burun ve ağız yoluyla solunum ve sindirim sistemlerine açıklıkların yanı sıra görme, koku ve tat alma organlarını barındırır (25).

Kafatası içerden, kafa tabanı ön, orta ve arka kraniyal fossaların tabanına karşılık gelen üç bölgeye ayrılabilir. Klinik tabirle, kafa tabanı ve kafa tabanı terimleri sıklıkla eşanlamlıymış

gibi kullanılır. Aslında, bir kafatasının alt yüzeyinin incelenmesi, orta ve arka kafa tabanlarının orta ve arka kafa tabanları ile aynı olduğunu doğrular. Bununla birlikte, ön kafa tabanı ve ön kafa tabanı birbirinin yerine kullanılmamalıdır, çünkü ön kafa tabanı yüz iskeletinin alt yüzeyini içerirken, ön kraniyal tabanın iç yüzeyi ön kraniyal fossa tabanıdır ve olabilir ayrıca bir orta hat (merkez) ve iki yanal bölüme ayrılmıştır. Gelişim sırasında, kafatasının kemiklerin endokondral kemikleşme ile elde edildiği kısımları kondrokraniumu oluşturur; kalan kemikler, intramembranöz kemikleşme ile elde edilir (26).

Kafatası vücuttaki en karmaşık kemikli yapıdır. Genç yetişkin kafatası, çoğu çift ortalama 28 ayrı kemikten oluşur; orta düzlemdeki bazıları simetrik olsa da tektirler. Kalvaryum kemiklerinin çoğu düzdür ve nispeten yoğun süngerimsi iliğin (diploik kemik) dar bir katmanını çevreleyen iki tabaka veya kompakt kemik plakasından oluşur. Kafatası kemiklerindeki ilik, en azından genç bireyde bir hemopoez bölgesidir. Bu kemikler, oldukça vasküler bir bağ dokusu zarının intramembranöz ossifikasyonu ile oluşur ve sözde antik filogenetik kökenlerine bağlı olarak sıklıkla "deri" olarak anılırlar. İç kısım daha ince ve daha kırılgandır, dış kısım ise daha kalın ve daha esnek olma eğilimindedir; künt veya keskin travmanın neden olduğu kafatasındaki kırıkları incelerken bunu hatırlamak önemlidir. Bu kemik tipi, gençlerde kraniyal kemik greftlemesinde de önemli bir değere sahiptir; burada iki tabaka, maksillofasiyal rekonstrüksiyonda kullanılmak üzere bir otogreft üretmek için bölünebilir. Kafatası kemikleri, farklı bölgelerde kalınlık bakımından farklılık gösterir, viskerokraniumun kemikleri oldukça hassastır ve bu nedenle özellikle kırılmaya duyarlıdır (25).

Kafatasındaki kemiklerin çoğu, gelişmekte olan kafatasında hareketten ziyade büyümeyi kolaylaştıran sütür adı verilen fibröz eklemler yoluyla birleşir. Üç ana sütür morfolojisi, üzerlerine yerleştirilen gerginliğin büyüklüğünü yansıtır. Bu nedenle, bir sütürün bitişik kemiklerinin kenarları düz olabilir ve uçtan uca birleşerek basit (uç uca) bir sütür (örneğin medyan palatin sütür) verir; eğimli olabilir, böylece bir kemiğin sınırı diğeriyle örtüşür (örneğin parietotemporal sütür); veya tırtıklı bir testere görünümü veren (örn. lambdoid sütür) birbirine kenetlenen çok sayıda çıkıntı sunabilir. Tırtıklı sütürlerin karmaşıklığı içten dışa doğru artar. Sütürler arasında füzyon (sinostoz) üçüncü on yılın başlarında başlayabilir, ancak değişkenliği yaşı herhangi bir doğruluk derecesi ile değerlendirmek için bu bilginin kullanılmasını engellemektedir. Füzyon süreci önce kafatasının iç yüzeyinde başlar ve dışarıdan ilerler; koronal ve sagital sütürler genellikle sinostozis gösteren ilk dikişlerdir. Orta yaşa gelindiğinde, daha büyük sütürlerin çoğu sinostozis kanıtı gösterecektir, ancak bazıları nadiren füzyon

gösteren, örn. zygomaticofacial. Kafatasının erken büyüme aşamasında (kraniyosinostoz) dikişlerin erken füzyonu çeşitli anormalliklere neden olur.

Kafatasının tabanını oluşturan kemikler ayrıca yüzün ve nörokraniumun genel büyümesinde önemli bir rol oynar. Esas olarak endokondral ossifikasyon yoluyla gelişirler ve çoğu arasındaki eklemler birincil kıkırdak eklemleridir. En önemlilerinden biri, anteriorda sfenoid gövdesi ile arkada oksipital kemiğin baziler kısmı arasındaki sfeno-oksipital senkondrozdur; aralarındaki kaynaşma genellikle 13-18 yaşları arasında tamamlanır. Diğer eklemler arasında oksipital senkondrozlar ve juguler büyüme plakası (veya petro-ekzoksipital artikülasyon) bulunur.

Kafatasının dış kısmı ile ilişkili iki sinovyal eklemlenme bölgesi, temporomandibular eklemdir (temporal kemiğin glenoid fossa ile mandibulanın kondil prosesi arasında) ve atlanto-oksipital eklemdir (oksipital kemiğin kondilleri ve atlasın üst eklem yüzleri). Bu eklemlerdeki hareket rotasyonu kolaylaştırmaz, ancak ön-arka düzlemde fleksiyon ve ekstansiyona ve enine düzlemde bilateral fleksiyona katılır (26).

Kafatasına foramina yoluyla birçok önemli nörolojik ve vasküler yapı girip çıkar. Kafatası genellikle doğrudan travmanın ardından kırılır. Ana foraminaya ek olarak, düzensiz emisser foramina, yüz ve kafa derisi üzerinde harici olarak yer alan damarların kafa içi yapıları ile bağlantı kurmasını sağlar; enfeksiyonun bu yollar boyunca yayılmasının ciddi klinik sonuçları olabilir (örn. kavernöz sinüs trombozu).

Vasküler akış, emisser damarlarından dural sinüslere her iki yönde de gerçekleşebilir çünkü bu yapılarda valf yoktur. Emisser damarlar, kafatası duvarındaki açıklıklardan geçerek kafatasının içindeki sinüsler ile kafatasının dışındaki damarlar arasında iletişim kurar. Bunlar kondiloid emisser damarı, mastoid emisser damarı, oksipital emisser damarı ve paryetal emisser damarı içerir. Bir damar ağı, foramen ovale yoluyla kavernöz sinüsü pterygoid pleksus ile birleştirir. İki veya 3 küçük damar foramen lacerumdan geçer ve kavernöz sinüsü pterygoid pleksusa bağlar. Foramen çekumdan bir damar iletilir ve süperior sagital sinüsü burun boşluğunun damarlarına bağlar (27).

Kafatası; önden görünüm:

Aşağıdan yukarıya: alt çene (Mandibula), üst çenenin iki yarısı (Maxillae), üst çene ve yörünge arasındaki burun kemikleri (Ossa nasalia) (Orbita) ve Orbita'nın üstünde, Os frontale.

Os frontale dört bölümden oluşur. Her bir yörüngenin (Margo supraorbitalis) üst kenarının üzerinde, çıkıntı yapan Arcus superciliaris (supercilier ark) hissedilebilir. Os frontale orbitanın medial kenarını oluşturmak için medial olarak aşağı doğru uzanır. Lateralde, Proc.

zygomaticus ile devam eder. Proc. zygomaticus ve Proc. Frontalis in her ikisi de orbitanı lateral kenarını oluşturur (28).

Os zygomaticum, orbitanın lateral ve alt kenarlarının büyük bir bölümünü oluşturur.

Burun kemiği (Os nasale), her iki tarafta frontonasal sütürde Os frontale ile bağlanırken, internasal sütür iki burun kemiğini birbirine bağlar.

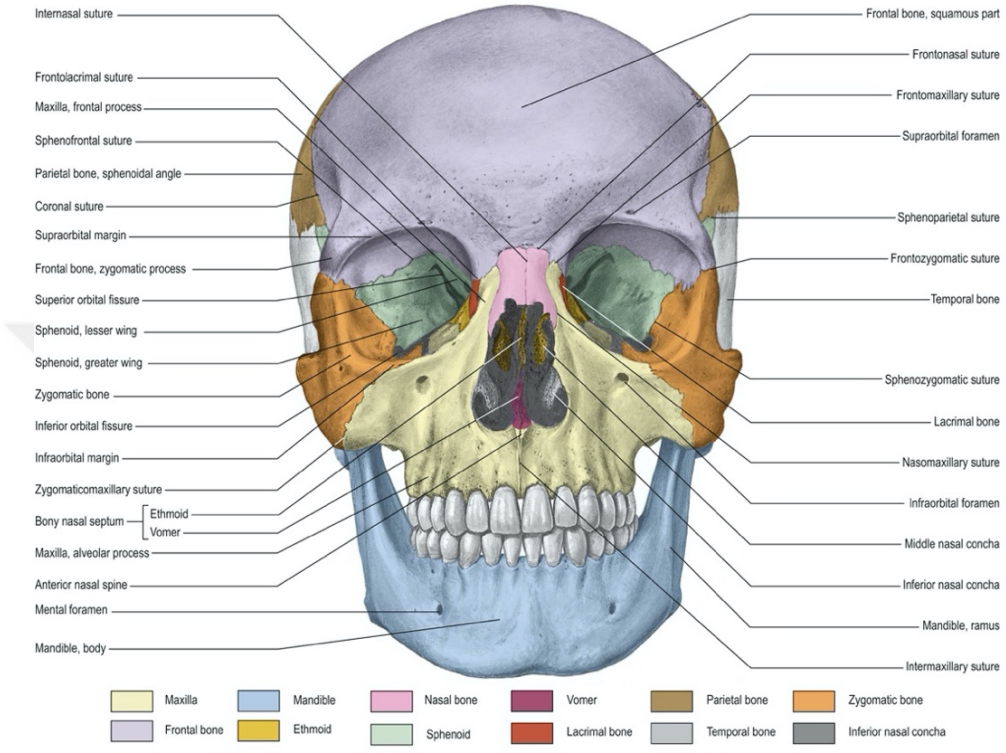

Şekil 4.2.9 Erişkin kafatasının frontal görünümü

(Standring, S., Gray's anatomy E-Book: the anatomical basis of clinical practice. 2020: Elsevier Health Sciences.)

Üst çene veya maksiller kemik (Maksilla) orbita ile ağız boşluğu arasında yer alır. Maksilla, orbtanın alt ve orta kenarlarının bir kısmını oluşturur ve lateralde Os zygomaticum ile sınırlanır. Maksillanın Proc. frontalisi, Os frontale ile birleşir. Maksilla gövdesinde, orbita alt sınırının altında Foramen infraorbitale bulunur. Spina nasalis orta hat anteriorda kemikli bir çıkıntı olarak bulunur. Bunun altında üst çenenin alt kenarını oluşturan ve dişleri tutan Proc alveolaris bulunur.

Alt çene veya mandibula (Mandibula), her ikisi de Angulus mandibulalarında birleşen Corpus ve Rami mandibulalarından oluşur. Corpus mandibulaları dişleri tutar. Bunun altında Protuberantia mentalis'in orta hattındaki çıkıntı olan Basis mandibulaları bulunur (28).

Kafatası; lateralden görünüm:

Lateralden, Ossa frontale, parietale, occipitale, sphenoidale ve temporale kısımlarını, viscerocranium'un (Os nasale, Os lacrimale, Maxilla ve Os zygomaticum) kısımlarını ve alt çenenin (Mandibula) lateral yönünü görünür.

Viscerocranium içinde Os nasale, Os frontale kraniyal ve maksillayı posterior olarak sınırlar. Os lacrimale'nin üst kısmı, maksilla ve Os ethmoidale arasında Fossa sacci lacrimalis'i oluşturur. Maksillanın Proc. alveolarisi üst dişleri içerir. Medial olarak maksilla, Os frontale ile ve lateral olarak Os zygomaticum ile birleşir. Os zygomaticum yanak bölgesine konturunu oluşturur (29).

Mandibula'nın (Caput mandibulae) başı, Articulatio temporomandibularis'teki temporal kemik ile eklem yapar.

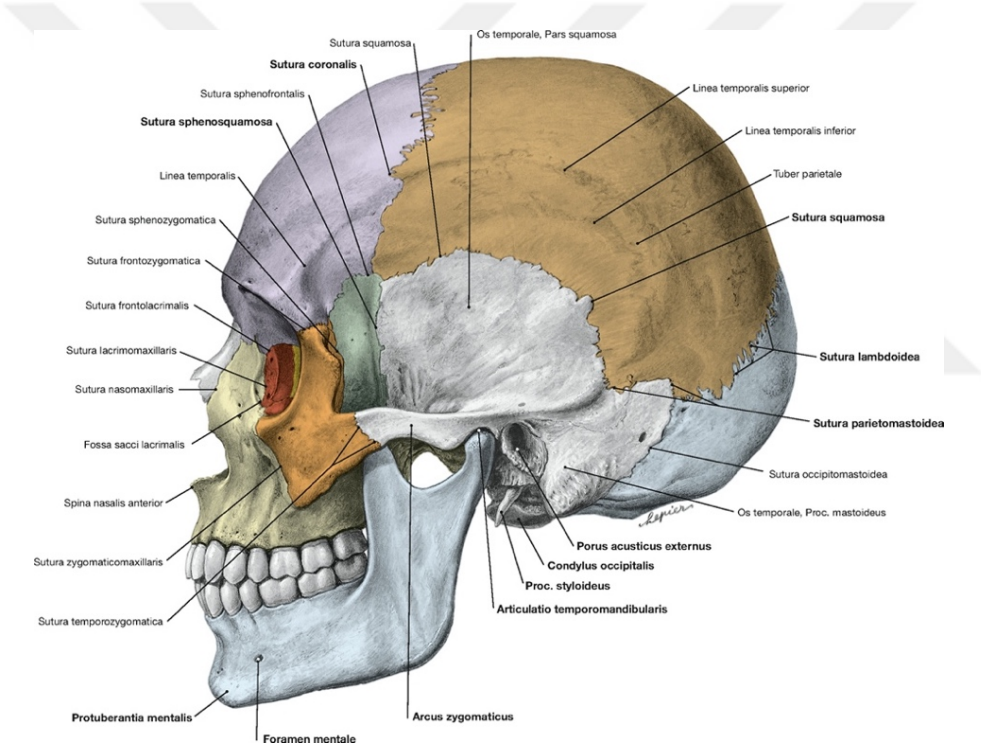

Şekil 4.2.10 Ossa cranii, lateral görünüm

(Paulsen, F. and J. Waschke, Sobotta Atlas of Human Anatomy, Vol. 3, English: Head, Neck and Neuroanatomy. 2013: Urban & Fischer Verlag/Elsevier GmbH.)

Os frontale'nin üst ön yüzü, Sutura coronalis boyunca parietal kemik (Os parietale) ve sfenoidal kemik (Os sphenoidale) ile birleşir. Os parietale, Sutura lambdoidea boyunca oksipital kemiği (Os occipitale) sınırlar. Os temporale'nin Pars skuamozası, kafatasının yan duvarının büyük bölümünü oluşturur.

Os temporale ve Os zygomaticum, Fossa temporalis'i birbirine bağlayan Arcus zygomaticus'u oluşturur.

Kafatası; üstten görünüm:

Kafatasının (Calvarium) üst kısmındaki görüntüyü, Os frontale, Ossa parietalia ve Os oksipitale ortaya koymaktadır. Os frontale ve Ossa parietalia, Sutura coronalis ile birleşir. İki Ossa parietali, Sutura sagittalis ile birleşir. Os oksipitale, iki Ossa parietalia ile birlikte Sutura lambdoidea'ya oluşturur. Sutura coronalis ve Sutura sagittalis'in temas noktasına bregma denir ve Suturae sagittalis ile lambdoidea'nın birleştiği noktaya lambda denir. Ossa parietalia'nın dorsal kısmı doğrudan Sutura sagittalis'e bitişiktir ve Vv. emissariae'nin geçişi için bir çift Foramina parietalia bulunur.

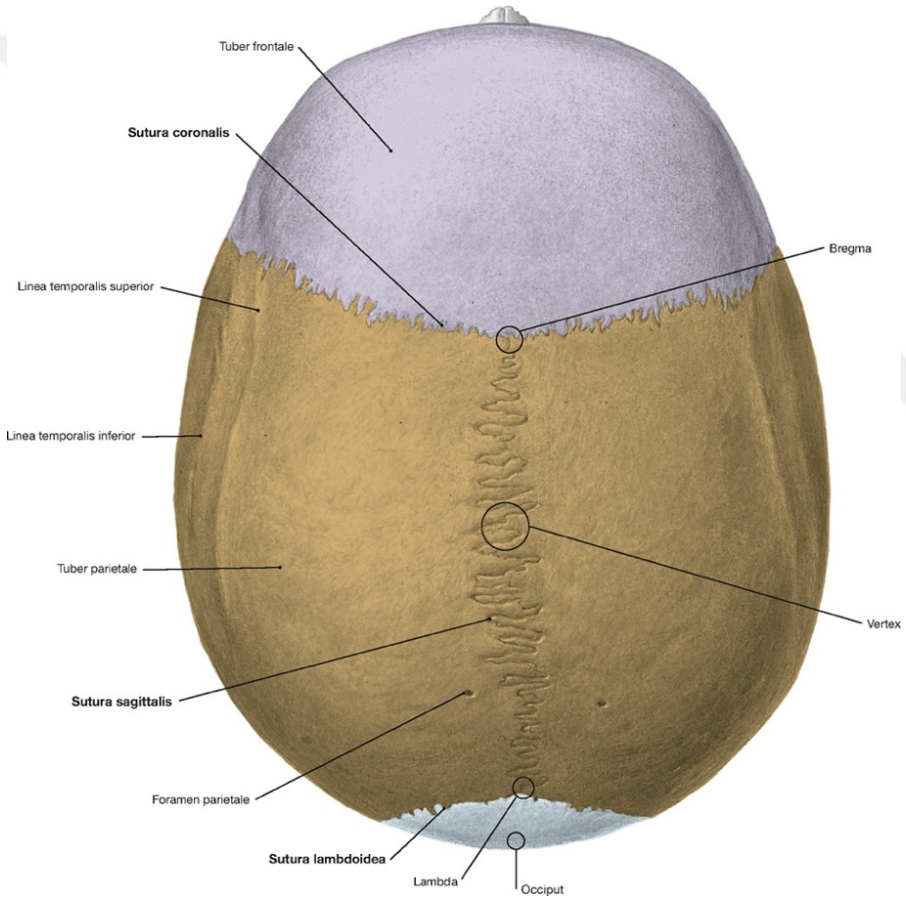

Şekil 4.2.11 Ossa cranii, üsten görünüm

(Paulsen, F. and J. Waschke, Sobotta Atlas of Human Anatomy, Vol. 3, English: Head, Neck and Neuroanatomy. 2013: Urban & Fischer Verlag/Elsevier GmbH.)

Kafatasını arka taraftan görüntüsünü Os temporale, Os parietale ve Os occipitale oluşturmakatadır. Lateralden, Os temporale'nin her iki taraftaki Proc. Mastoideus' unu

görebilirsiniz. Proc. mastoideus' un alt medial kenarı M. digastricus'un Venter posteriorunun yapıştığı bir çentik olan Incisura mastoidea'dır.

Bu posterior görünümde, orta hatta Sutura sagittalis yoluyla birleşen ve posteriorda Os oksipitale'yi Sutura lambdoidea yoluyla sınırlayan ve lateral ve eksternal olarak Suturae parietomastoideae' yi oluşturan iki Ossa parietali görebilirsiniz.

Kafatası arkasının büyük bir kısmı Os oksipitale tarafından oluşturulur. Merkezi yapısı Squama occipitalis'tir. Sutura lambdoidea bölgesinde sıklıkla sütür kemikleri (Ossa suturalia) adı verilen yapısal varyantlar bulunabilir. Os oksipitale, genellikle kolayca palpe edilebilen kemikli bir şişlik olan Protuberantia occipitalis externa'ya sahiptir. En uzaktaki çıkıntı noktasına inion denir. Lateralden, sırt kaslarının bağlanması için kemikli bir çıkıntı olan kemer şeklindeki Linea nuchalis superior'da her iki tarafta da bir çıkıntı olarak devam eder. Protuberantia occipitalis externa'nın yaklaşık 2-2,5 cm altında Linea nuchalis inferior'un yay şeklindeki çıkıntıları vardır ve daha fazla kas için bağlanma yerleri olarak işlev görür (25).

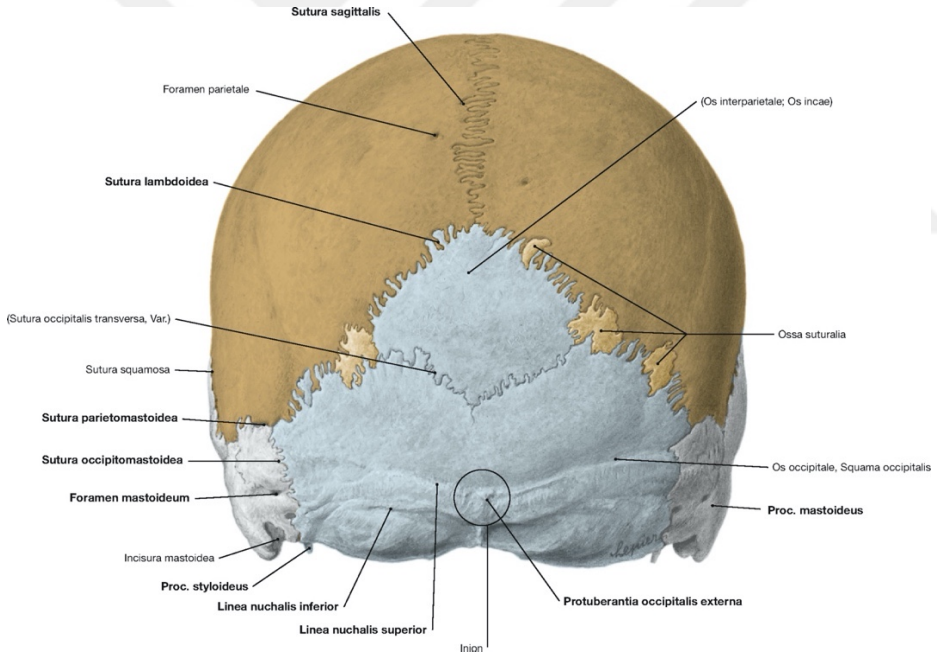

Şekil 4.2.12 Ossa cranii, posterior görünüm

(Paulsen, F. and J. Waschke, Sobotta Atlas of Human Anatomy, Vol. 3, English: Head, Neck and Neuroanatomy. 2013: Urban & Fischer Verlag/Elsevier GmbH.)

Kafatası boşluğu, kafatasının yanı sıra ön, orta ve arka kranyal fossaların oluşturduğu kafatasının tabanını içerir. Kraniyal boşluk beyni meninksleriyle çevreler ve kan damarları ve venöz sinüsler dahil olmak üzere kraniyal sinirlerin proksimal kısmını çevreler. Kafatasının iç yüzeyinde, A. meningea medya'nın oluşturduğu arteriyel olukları (Sulci arteriosi) görebilirsiniz.

Viscerocranium'a geçişte, Lamina perpendicularis ossis ethmoidale ve os vomer, nazal septal kemik ile birleşir. Sert damak, Maxilla'nın Proc palatinusu ve Os palatinum tarafından oluşturulur (30).

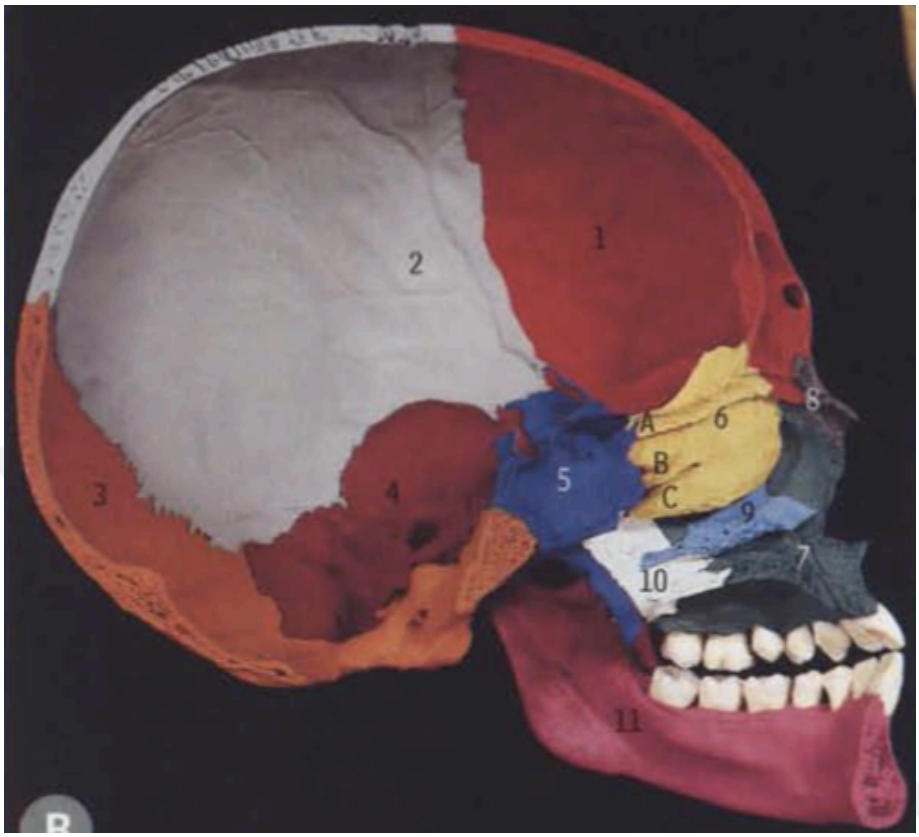

Şekil 4.2.13 Ossa cranii, sol taraf medialden görünüm

(Logan, B.M., et al., McMinn's Color Atlas of Head and Neck Anatomy E-Book. 2016: Elsevier Health Sciences)

Calvaria'nın iç tarafında, Os frontale ile Ossa parietalia arasındaki Suturae coronalis'i ve Ossa parietalia ile Os occipitale arasındaki Sutura lambdoidea'yı görebilirsiniz. Dahası, Crista frontalis, Falx serebri'yi (çift katlı sıkı bağ dokusu; iki serebral yarımküreyi ayıran) birleştirmeye yarayan Os frontale'nin içinde görülebilir. Crista frontalis, arka kısma doğru genişleyen ve derinleşen Sulcus sinus sagittalis superioris'e (Sinus sagittalis superior'un oluğu) geçiş yapar. Sutura lambdoidea boyunca Os occipitale'ye uzanır.

İki taraflı ve Sulcus sinus sagittalis superioris'in tüm uzunluğu boyunca, karnabahar benzeri Granulationes arachnoideae'nin (PACCHIONIAN granülasyonları) bulunduğu düzensiz şekilde gruplanmış küçük çöküntüler (Foveolae granulares) vardır (31). Kafatası kemiklerinin yan kısımlarında çok sayıda oluk görülebilir (Sulci arteriosi et venosi) (32).

Kalvaria'nın kemikleri özel bir yapıya sahiptir. Kalın bir dış ve ince bir iç kompakt katman, Lamina externa ve Lamina interna (Lamina vitrea) ve Diploë olarak bilinen ince bir spongiosa katmanından oluşurlar (30).



Şekil 4.2.14 Sağ paryetal kemik Diplöe yapıların görünümü

İçinde Kompakt kemiğin dış tabakası (dış masa) süngerimsi kemiğin 'bal peteğini' görünümünü göstermek için diseke edilmiş. Bu yapı kafatasında Diplöe olarak bilinir. (Logan, B.M., et al., McMinn's Color Atlas of Head and Neck Anatomy E-Book. 2016: Elsevier Health Sciences)

Kafa tabanının iç yüzeyi, Basis cranii interna;

Ön (Fossa cranii anterior), orta (Fossa cranii media) ve arka kraniyal fossa (Fossa cranii posterior) kraniyal tabanın iç yüzeyini oluşturur.

Ossa frontale, ethmoidalia ve sphenoidale, burun boşluğunun ve göz yuvalarının üzerinde yer alan ön kraniyal fossanın tabanını oluşturur. Ön kraniyal fossada Foramen caecum, Crista galli (Falx serebri'nin bağlantı noktası) ve her iki tarafta Lamina cribrosa bulunur. Ossa frontale ve ethmoidalia'nın arkasında, Os sphenoidale'nin Corpus ve Alae minörleri, ön kraniyal fossanın tabanını oluşturur. Corpus ayrıca orta kraniyal fossaya olan sınırı oluşturur.

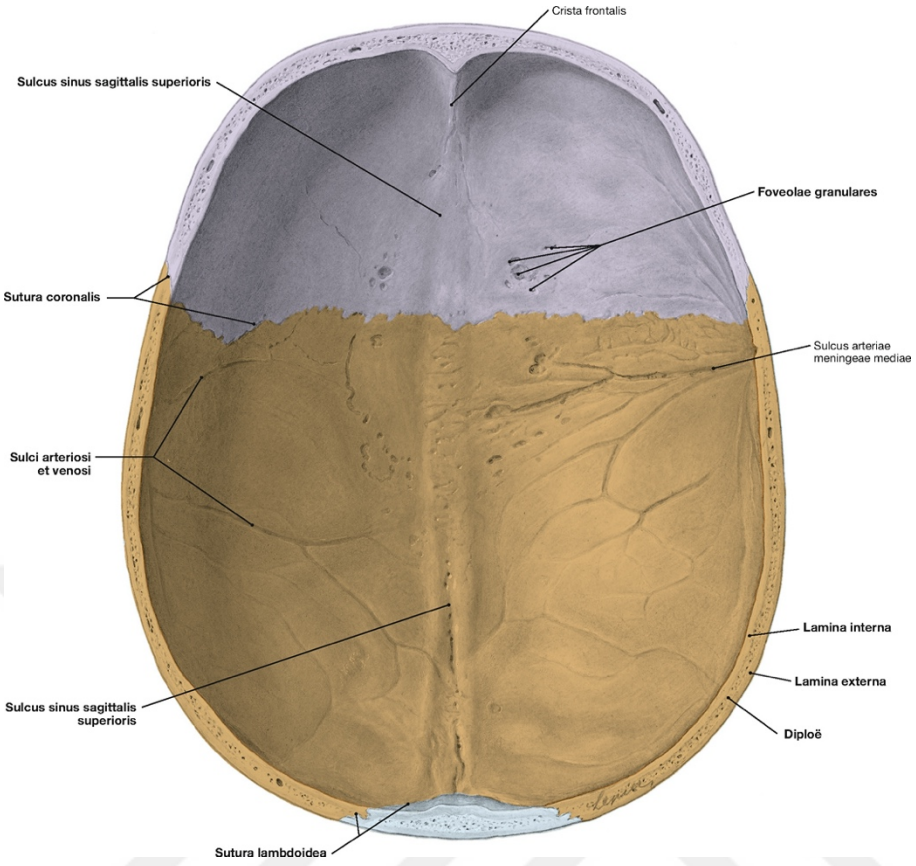

Şekil 4.2.15 Kalvaryumun içerden görünümü

(Paulsen, F. and J. Waschke, Sobotta Atlas of Human Anatomy, Vol. 3, English: Head, Neck and Neuroanatomy. 2013: Urban & Fischer Verlag/Elsevier GmbH.)

Orta kraniyal fossa, Ossa sphenoidale ve temporale tarafından oluşturulur. Tabanı, Os sphenoidale Corpus'una doğru devam ettiği orta hatta yükseltilmiştir. Yan kısım fossa oluşturur ve tümü Os sphenoidale'nin Ala majörünün ve Os temporale'nin Pars squamosasının bir parçasıdır. Orta kraniyal fossada, eyer şeklindeki Sella turcica'nın her iki yanında, Fossa hypophysialis, Canalis opticus, Fissura orbitalis superior ve Foramina rotundum, ovale, spinosum ve lacerum bulunur. Orta kraniyal fossanın arka yönü Facies anterior pars petrosae tarafından oluşturulur.

Üç kranial fossadan en büyüğü arka kraniyal fossadır. Esas olarak Ossa temporale ve Os oksipitale tarafından ve daha az ölçüde Os sphenoidale ve Ossa parietalia tarafından oluşturulur.

Orta hatta, ön kenarı Dorsum sellae ve Clivus tarafından oluşturulur. Clivus, Dorsum sellae'den Foramen magnum'a doğru eğimli bir kemik yüzeyidir. Os sphenoidale Corpus ve Os

occipitale Pars basilaris bölümlerinden oluşur. Dorsal olarak, arka kraniyal fossa esas olarak Sulcus sinüs transversi ile sınırlıdır. Foramen magnum, arka kraniyal fossanın en büyük açıklığıdır.

Arka kraniyal fossanın ek yapıları arasında Canalis nervi hypoglossi, Porus acusticus internus ve Foramen jugulare bulunur. Sulcus sinüs sigmoidei yanal olarak Foramen jugulare'ye gider. Arka kraniyal fossanın merkezi depresyonu Fossa serebellaris'tir.

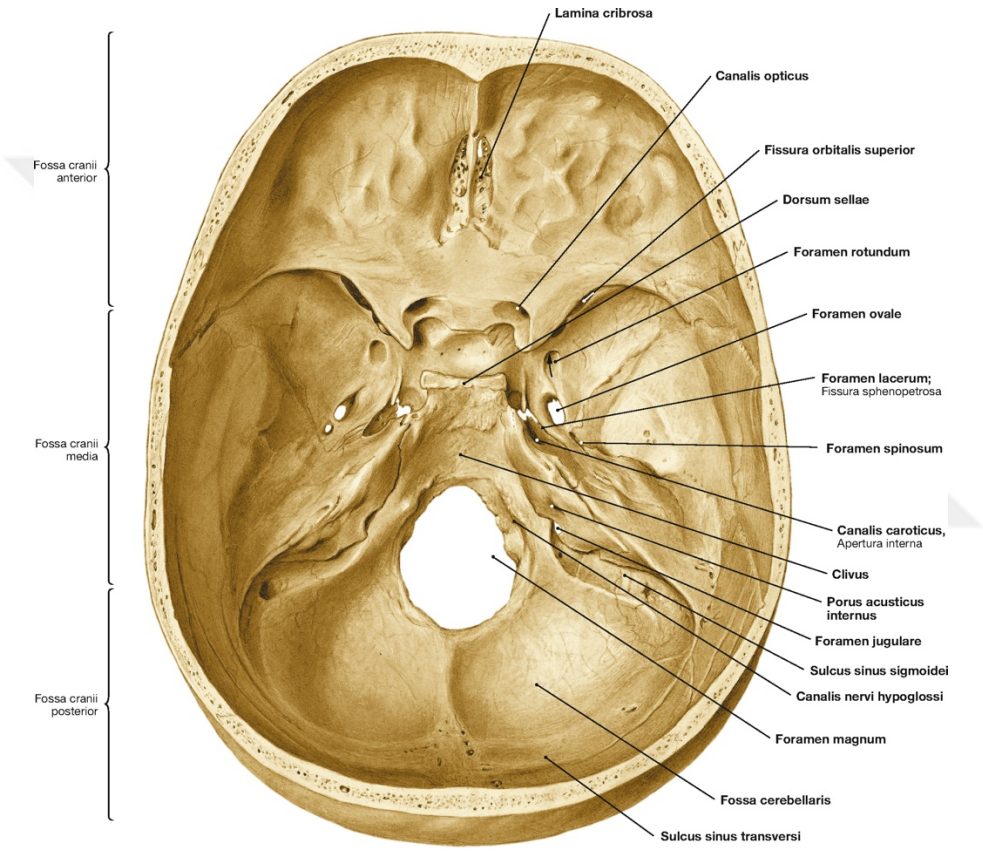

Şekil 4.2.16 Kafa tabanının içerden görünümü,

Basis cranii interna. (Paulsen, F. and J. Waschke, Sobotta Atlas of Human Anatomy, Vol. 3, English: Head, Neck and Neuroanatomy. 2013: Urban & Fischer Verlag/Elsevier GmbH.)

Kafatası tabanının dış yüzeyi, Basis cranii externa;

Kafa tabanı önde orta kesici dişlere, lateralde olarak sırasıyla Proc mastoideus ve Arcus zygomaticus'a ve geriye doğru Lineae nuchales superiores'e kadar uzanır. Kafa tabanı üç bölmeye ayrılmıştır:

- Ön kompartman, maksiller dişlerle ve damak
- Orta kompartman, damağın arkasından foramen magnumun ön kenarına kadar

• Arka kompartman, Foramen magnum'un ön kenarından Lineae nuchales superiores'e kadar

Ön kafa tabanı: sert damağı kapsar.

Orta kafa tabanı: Orta bölmenin ön kısmı Vomer ve Os sphenoidale'den oluşur; arka kısım, Ossa temporale ve Os oksipitale tarafından oluşturulur. Orta hattın önünde Vomerin üzerinde bulunan Os sfenoidale, kemikli nazal septumun posterior kısmına katkıda bulunur.

Os sphenoidale, merkezi bir Corpus ve eşleştirilmiş Alae majores ve Alae minorlarından oluşur (aşağıdan görünmez).

Os sphenoidale Corpus'un hemen arkasında, Os occipitale'nin Pars basilaris'i, orta kraniyal tabanın arka kısmının başlangıcını temsil eder. Pars basilaris, Foramen magnum'a kadar uzanır. Bu noktada, Tuberculum pharyngeum, farinksin parçalarının kafatasının tabanına tutturulduğu bir çıkıntı olarak görev yapar (28).

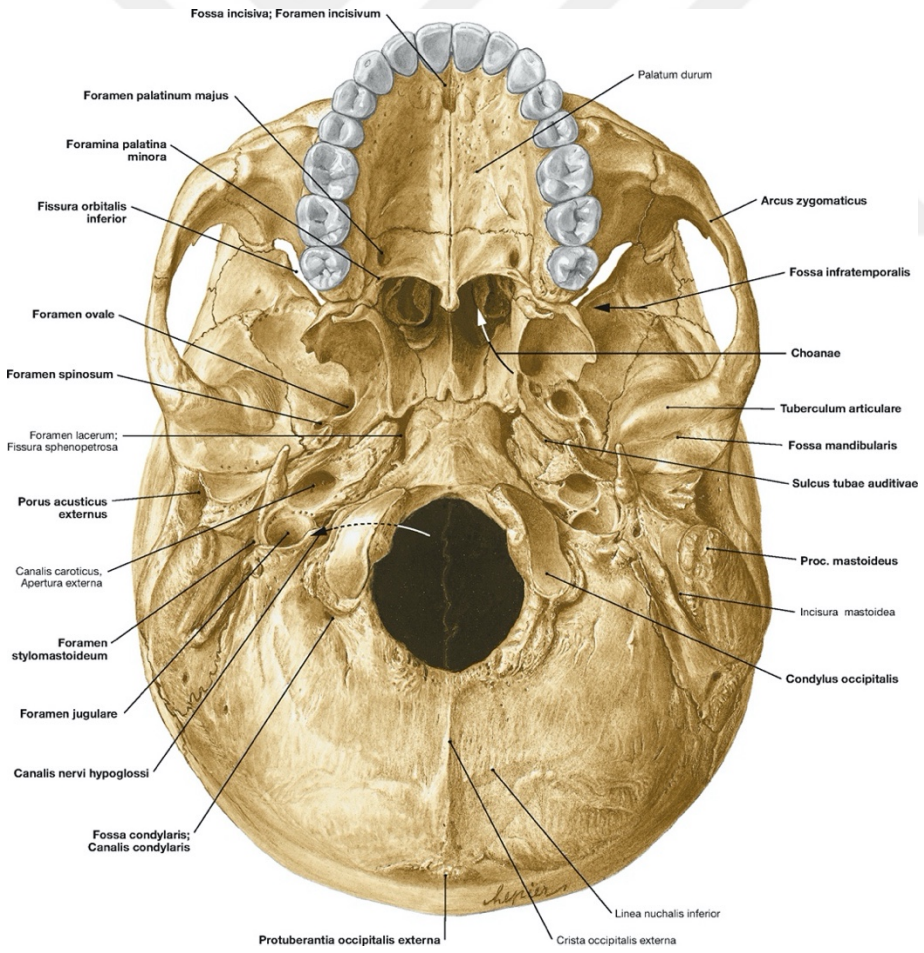

Şekil 4.2.17 Kafa tabanının eksternal görünümü

Basis cranii externa. (Paulsen, F. and J. Waschke, Sobotta Atlas of Human Anatomy, Vol. 3, English: Head, Neck and Neuroanatomy. 2013: Urban & Fischer Verlag/Elsevier GmbH.)

Orta kafa tabanı: Sulcus tubae auditivae, Os sphenoidale'nin Ala majör ile Os temporale'nin Pars petrosası arasındaki sınırda konumlandırılmıştır ve Tuba auditivae'nin kemikli kısmına girişi oluşturur. Kemikli kanal, Os temporale'nin Pars petrosası yoluyla timpanik boşluğa kadar devam eder. Articulatio temporomandibularis'in oluşumunda rol oynayan Os temporale'nin Pars squamozası lateralde bulunur. Fossa mandibularis, Articulatio temporomandibularis'in Facies artikulares'inin bir parçasıdır. Tüberkülum artikulare, Fossa mandibularis'in ön kenarında yer alır.

Arka kafa tabanı: Arka bölme, Foramen magnumun ön kenarından Lineae nuchales süperiores'e kadar uzanır ve Os oksipitale ve Ossa temporale bölümlerinden oluşur. Pars lateralis'lerin her iki tarafında, atlas ile eklem yapabilmesi için bir Condylus occipitalis vardır. Her kondilin arkasında, Canalis condylaris'i içeren Fossa condylaris bulunur; kondilin üstünde Canalis nervi hypoglossi bulunur. Hemen laterali ise Foramen jugulare'dir.

Tablo 4.2.1 Kraniumun yapısına katılan kemiklerin sınıflandırılması

NÖROKRANİUM (Sekiz adet kemik)			VISEROKRANİUM (on beş adet kemik)		
Os	parietale	(2)	Os	lacrimale	(2)
Os	frontale	(1)	Os	nasale	(2)
Os	sphenoidale	(1)	Os	palatinum	(2)
Os	occipitale	(1)	Os	zygomaticum	(2)
Os	temporale	(2)	Os	Concha nasalis inferior	(2)
Os	ethmoidale'nin bir kısmı	(1)	Os	ethmoidale'nin bir kısmı	(1)
			Os	Vomer	(1)
			Os	Maxilla	(2)
			Os	Mandibula	(1)

Yirmiiki adet kemiğinin birbirleriyle eklem yaparak meydana gelen kafa iskeletine cranium denir. Bir adet hyoid kemik ile üç çift kulak kemikçiği (malleus, incus,stapes) de eklenirse toplamda yirmidokuz kemik olur (29).

Santral sinir sistemini çevreleyen neurocranium'da sekiz, fasiyal bölgeyi çevreleyen viscerocranium'da ise ondört adet kemik vardır. Ethmoid kemiğin büyük bir kısmı neurocranium içinde yer alır. Sadece küçük bir kısmı nazal kavitenin yapısına katılır, bu yüzden hem neurocranium kemiği olarak kabul edilir hem de viscerocranium'daki kemikler içerisinde bahsedilir (29). Hyoid kemik ve kulak kemikçikleri ise viscerocranium 'a dahil edilmez. Frontal,

parietal, occipital ve temporale kemiğin pars squamosa kısmı calvariu oluşturur. Kranium kemikleri temporal kemik hariç detaylı olarak bahsedilmeyecek.

4.2.3.1. Os frontale (Alın Kemiği)

Os frontale, kalvariyumun en ön kemiğidir. Orbital ve burun boşluklarının duvarlarının bir bölümünü oluşturur. Os frontale dört bölüme ayrılmıştır:

- Pars squamosa (Squama frontalis)
- Pars orbitalis (iki tane)
- Pars nasalis

Orbitanın üst kenarının üstünde (Margo supraorbitalis), erkeklerde genellikle kadınlardan daha güçlü olan belirgin bir Arcus superciliaris çıkıntı yapar. İki arkus arasındaki orta hatta, kemik düzdür ve glabella'yı (kaşlar arasındaki alan) oluşturur. Orbitanın medial üst kenarında genellikle bir Foramen supraorbitale ve çok nadiren bir Incisura frontalis bulunur (28).

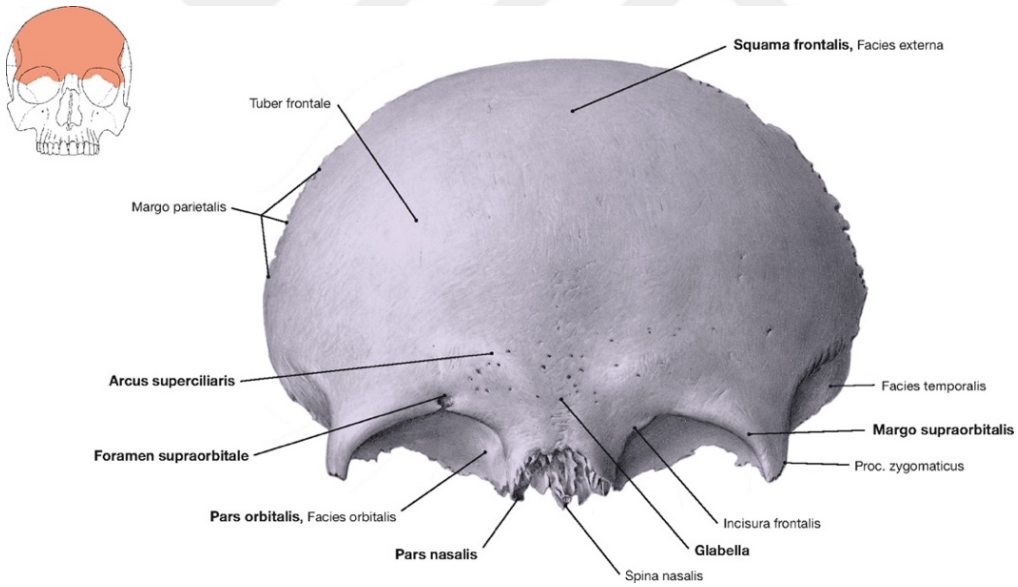

Şekil 4.2.18 Frontal kemik

Os frontale. Önden görünümü. (Paulsen, F. and J. Waschke, Sobotta Atlas of Human Anatomy, Vol. 3, English: Head, Neck and Neuroanatomy. 2013: Urban & Fischer Verlag/Elsevier GmbH.)

4.2.3.2. Os ethmoidale

Tek etmoid kemik, kafatasındaki en karmaşık kemiklerden biridir. Her iki burun boşluğunun çatısına, yan duvarına ve orta duvarına katkıda bulunur ve etmoidal hücreleri (etmoidal sinüsler) içerir (25).

Etmoid kemiğin genel şekli kübiktir ve her iki tarafta birer tane olan ve orta hat boyunca üstte delikli bir kemik tabakası (cribriform plate) ile birleştirilen iki dikdörtgen kutu şeklindeki etmoidal labirentten oluşur. İkinci bir kemik tabakası (perpendicular plate), nazal septumun bir parçasını oluşturmak için cribriform plataden medyan sagital düzlemde dikey olarak alçalır (25).

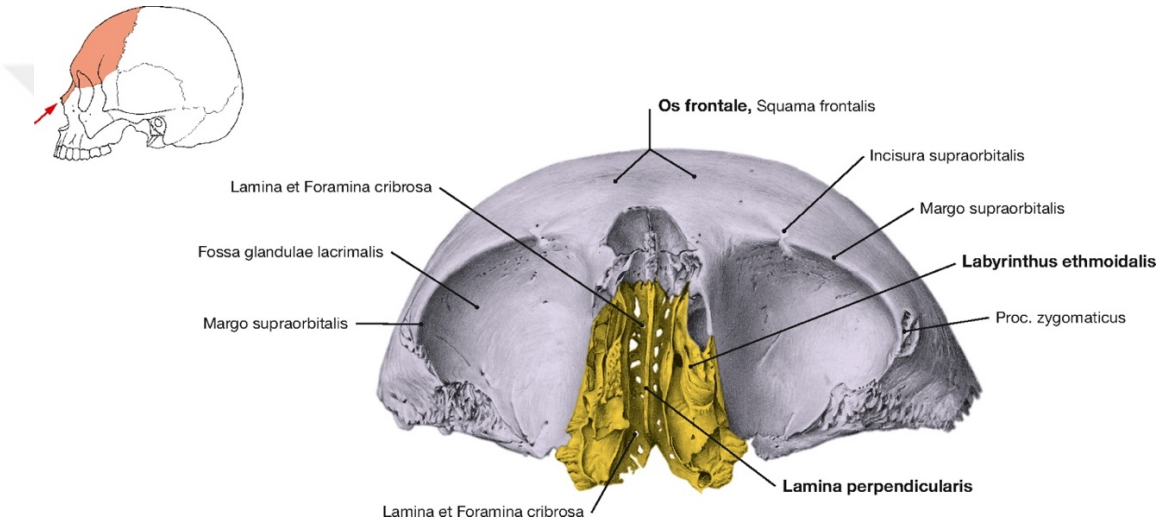

Şekil 4.2.19 Os ethmoidale ve Os frontale alttan görünümü

(Paulsen, F. and J. Waschke, Sobotta Atlas of Human Anatomy, Vol. 3, English: Head, Neck and Neuroanatomy. 2013: Urban & Fischer Verlag/Elsevier GmbH.)

4.2.3.3. Os Lacrimale

Lakrimal kemikler, kraniyal kemiklerin en küçük ve en kırılgan olanıdır ve orbitanın medial duvarlarında öne doğru uzanır. Her birinin iki yüzeyi (medial ve lateral) ve dört sınırı (ön, arka, üst ve alt) vardır. Nazolakrimal kanalın oluşumuna katkıda bulunur. Medial (nazal) yüzeyin anteroinferior bölgesi orta meanın bir parçasıdır. Posterosuperior kısmı, ön etmoidal hava hücrelerinin bir kısmını tamamlamak için etmoid ile eklem yapar (22).

4.2.3.4. Os Concha nasalis inferior

Concha nasalis superior ve medius'a benzeyen fakat ayrı bir kemiktir. Nazal kavitenin lateral duvarında yer alır. Üst ve orta konkaya parelel ve inferiorunda yer alır. Ethmoid, maxilla, lacrimal ve palatin kemikler olmak üzere dört adet eklem yapar (33).

4.2.3.5. Os vomer

Nazal kavite orta hat posteriorda yerleşik bir adettir. Nazal septumun posterior-inferior kısmını oluşturur. Vomer kemiğinin posterior serbest kenarı canlıda nazal choana'yı böler (33).

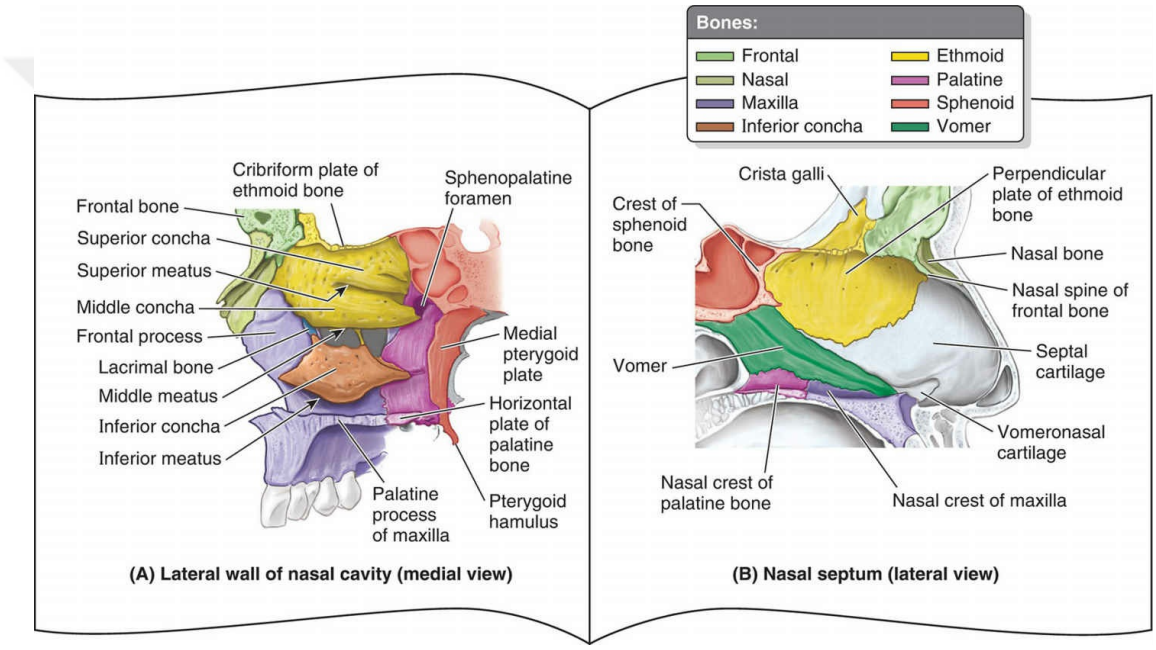

Şekil 4.2.20 Sağ nazal kavite medial ve lateral görünümü

(Moore, K.L. and A.F. Dalley, Clinically oriented anatomy. 2018: Wolters kluwer india Pvt Ltd.)

4.2.3.6. Os nasale

Nazal dorsumu oluşturur. Apertura piriformis'in süperior sınırını oluşturur (32).

4.2.3.7. Os zygomaticum

Göz küresinin yan ve alt duvarlarının yapısına katılır. Os zygomaticum, orta yüz bölgesi ile kafa tabanı arasındaki desteği sağlayan en önemli yapıdır. Her elmacık kemiği yanak

çıkıntısını oluşturarak yüz simetriğini sağlar (34). Temporal ve infratemporal fossaların yapısına katılır (25). Nazal kemikten sonra maksillofasial travmalarda en fazla hasar gören kemiktir. Frontal, maxiller ve temporal kemikler ile eklem yapar. Posteriora uzanan proc. temporalis'i ile temporal kemikte bulunan proc. zygomaticus birleşip arcus zygomaticus'u meydana getirir (26).

4.2.3.8. Os palatinum

Palatin kemikler maksilla ve sfenoid kemiklerin pterygoid procesleri arasına nazal kavitenin posterioruna yerleşir (26). Nazal kavitenin taban ve lateral duvarının, orbita tabanının ve sert damak, pterygopalatine ve pterygoid fossaların ve inferior orbital fissür ün yapısını katılır (25). Her birinin "L" şeklinde düzenlenmiş iki plate (horizontal ve perpendiculer) ve üç proces (piramidal, orbital ve sfenoidal) vardır.

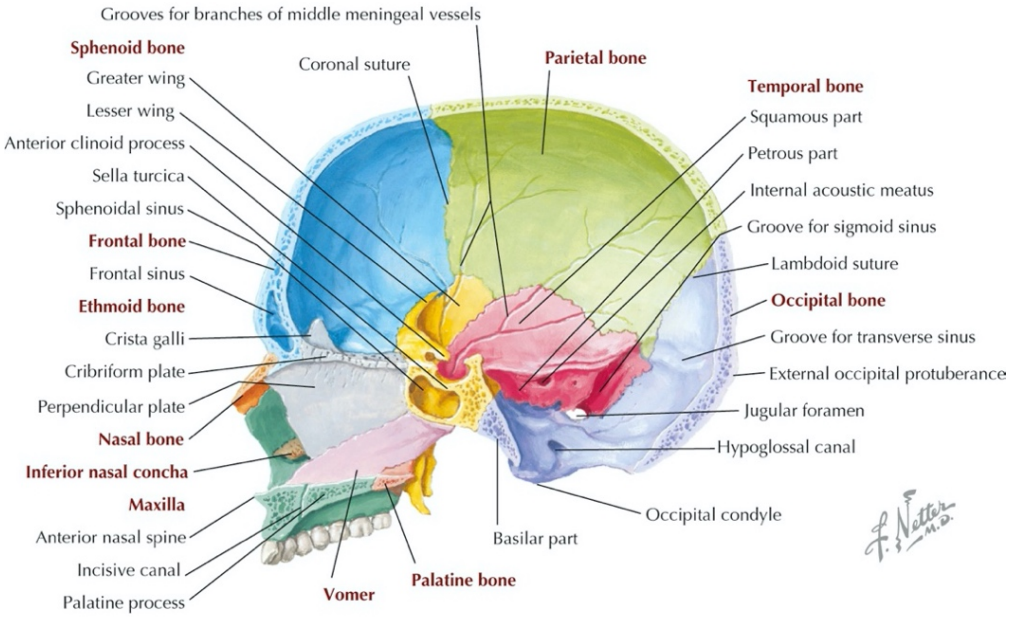

Şekil 4.2.21 Kranium kemiklerinin medialden görünümü

(Hansen, J.T., Netter's Clinical Anatomy E-Book. 2017: Elsevier Health Sciences.)

4.2.3.9. Os maxilla

Oral kavitenin tavanının, nazal kavitenin lateral ve inferior duvarlarının ve orbita tabanının yapısına katılır. İçerisinde bulunan sinus maxillaris denilen bir boşluk en büyük paranazal sinüstür. Maksiller kemik infratemporal ve pterygopalatin fossaların yapısına da katılır (35). Basis crani externadan bakınca inferior orbital ve pterygomaxiller fissürlerin yapısına katılır. Anteromedialde nazal, süperiorda frontal, medialde ethmoid, lateralde

zygomatic, posteromedialde lacrimal, inferomedialde concha nasalis inferior, posteriorda palatin, median hatta vomer ve karşı tarafın maxilla'sı ile eklemler yapar. Maksiller kemik mandibuler kemiğe nazaran daha az kompakt yapıdadır. Dört adet çıkıntı (Proc. frontalis, proc. palatinus, proc. zygomaticus ve proc. alveolaris) ve dört adet yüzü (facies orbitalis, facies nasalis, facies infratemporalis ve facies anterior) vardır (29).

4.2.3.10. Os Parietale

İki parietal kemik, kafatasının çatısının ve yanlarının büyük çoğunu oluşturur. Her biri düzensiz dörtgen şeklinde olup iki yüze, dört kenara ve dört açıya sahiptir (22).

linea temporalis superior: Temporal kemikte bulunan crista supramastoidea'nın devamıdır. Fascia temporalis'in tutunduğu bu yapı kemiğin lateral yüzünde yer alır.

linea temporalis inferior: Temporal kemikteki crista supramastoidea'nın devamı olup M. Temporalis'in tutunduğu bu yapı lateral yüzdedir.

Sulcus arteriae meningea media (sulci arteriosi): Kemiğin medial yüzünde yer alır. Paryetal kemiğin anteroinferior köşesinden (angulus sphenoidalis) başlayıp posterosperiora doğru uzanır. Canlıda bu oluklarda beyin zarlarını besleyen a. meningea media ve dalları bulunur (28).

4.2.3.11. Os occipitale

Oksipital kemik, kafa tabanının posterior kısmının ana kemik elementidir. Kafa tabanının bu kısmı beynin ve omuriliğin içinden geçtiği foramen magnum etrafında düzenlenmiş dört bölümü vardır. Oksipital kemiğin parçaları, foramen magnumun arkasındaki skuamöz kısım, foramen magnumun lateralindeki lateral kısımlar ve foramen magnumun anterioru olan baziler kısımdır. Skuamöz ve lateral kısımlar, kafa tabanının arka kısmının bileşenleridir. Foramen magnumun hemen yanında, çok sayıda önemli yapısal özellik içeren oksipital kemiklerin lateral kısımları bulunur (22).

Occipital kemikte kafa tabanınında bulunan en büyük delik olan foramen magnum ve içerisinde medulla spinalis ve zarları, a.v. vertebralis, n. accessorius'un pars spinalis'i, a. spinalis anterior ve a. spinalis posterior, membrana tectoria ve lig. alaria yapıları bulunur (26).

4.2.3.12. Os sphenoidale

Orta kraniyal fossanın orta hattındaki taban, sfenoid gövdesi tarafından oluşturulur. Bunun yan tarafında, sfenoidin büyük kanadı ve temporal kemiğin skuamöz kısmı tarafından

her iki tarafta oluşan büyük çöküntüler vardır. Bu çöküntüler beynin temporal loblarını içerir (36). Anterior bakışta ortada corpus sphenoidaler, yanlara doğru ala minör ve majörleri, aşağıya doğru ise proc. pterygoideus'ları ile kanatlarını açmış bir kuşa benzetilebilir (22, 29).

Sfenoid kemiğin büyük kanadı, pterygoid kemiğin lateral kısmı ile birlikte infratemporal fossanın kemikli çerçevesinin bir parçasını oluşturur. Sfenoid kemiğin büyük kanadı aynı zamanda temporal fossanın medial duvarının bir parçasını oluşturur (25). Sfenoid büyük kanatları sfenoid gövdeden her iki tarafta birer adet olarak uzanır. Sfenoid gövdesinden lateral olarak çıkıntı yaparlar ve üste doğru kıvrılırlar. Alt ve yan yüzeyler sırasıyla infratemporal fossa çatısını ve temporal fossanın medial duvarını oluşturur (25). Foramen ovale ve foramen spinosum adındaki iki açıklık büyük kanadın tabanından geçer ve sırasıyla mandibular sinir [V3] ve a. Meningea media'nın orta kraniyal fossa ve infratemporal fossa arasından geçmesine izin verir (22).

4.2.3.13. Os temporale (Şakak kemiği)

Os temporale hem nörokraniuma hem de viskerokraniuma aittir. Kafatasının yan duvarı ve tabanının bir parçasıdır. Pars squamosa, Pars tympanica ve Pars petrosa kısımlarından oluşur (35).

Pars squamosa, Margo parietalis üzerindeki Os parietale ile komşudur. Meatusun önünde ve üstünde Proc. zygomaticus çıkıntı yapar ve ileriye doğru uzanır.

Pars petrosa, Ossa parietale ve oksipitale ile birleşir. Temporal kemiğin dış açıklığı dış kulak yoludur (DKY). Mastoid çıkıntı posterior inferiorunda bulunur. Orta kulak ve iç kulak yapıları Pars petrosa içinde bulunur ve dışardan görünmez.

Pars timpanica, dış kulak yolunun kemikli duvarını oluşturur. Pars squamosa ve petrosa kısımları üzerinde uzanan halka biçiminde bir kemik yapıdır. Pars tympanica, Meatus acusticus externus'u (DKY) anterior, inferior ve posterior taraflarını sınırlar ve timpanik zara kadar uzanır (28).

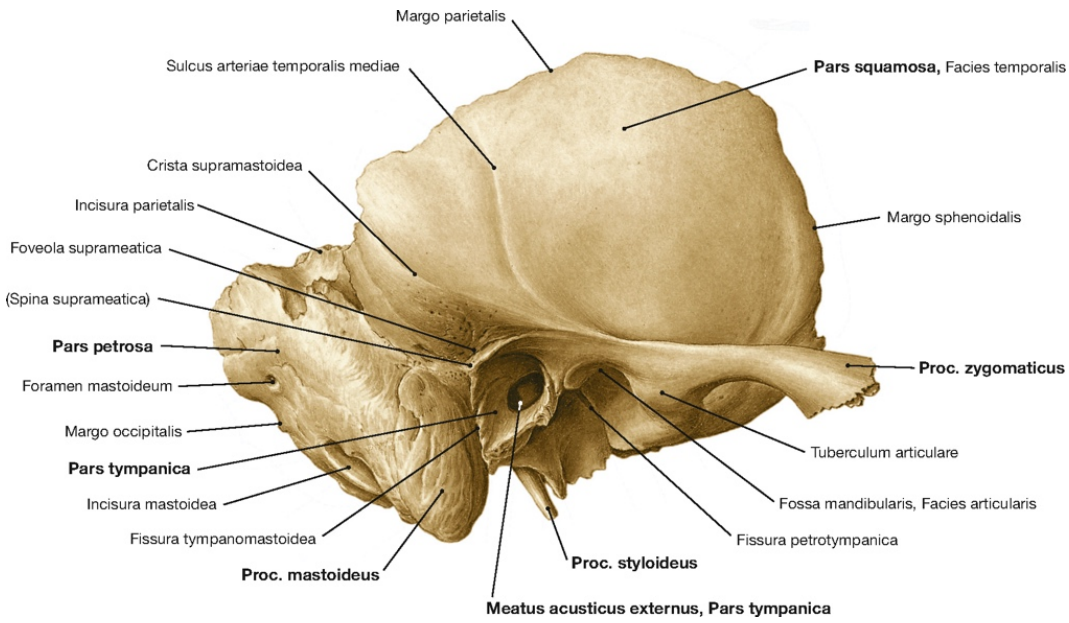

Şekil 4.2.22 Sağ temporal kemik

Os temporale. (Paulsen, F. and J. Waschke, Sobotta Atlas of Human Anatomy, Vol. 3, English: Head, Neck and Neuroanatomy. 2013: Urban & Fischer Verlag/Elsevier GmbH.)

Kranium'un orta yan ve orta alt kısımlarının yapısına katılır. Vestibüler sistem ve işitme sistemleri temporal kemikte bulunur. Pars petrosa kısmın içinde bulunan otik kapsül insan vücudundaki en sert kemiktir (37).

Kafatasının lateral duvarının alt kısmınının yapısına katılan önemli birkaç bölümden oluşur:

Skuamöz kısım, büyük bir düz plaka görünümündedir, temporal kemiğin ön ve üst kısımlarını oluşturur, kafatasının yan duvarına katkıda bulunur ve sfenoskuamöz sütür aracılığıyla sfenoid kemiğin büyük kanadı ile öne doğru eklem yapar. Süperiorda parietal kemik ile skuamöz sütür vasıtasıyla eklem yapar.

Zigomatik process, temporal kemiğin skuamöz kısmının alt yüzeyinden, başlangıçta yana doğru çıkıntı yapan ve daha sonra zigomatik kemiğin temporal process'i ile eklem yapmak üzere öne doğru kıvrılan ve zigomatik ark oluşturan anterior kemik çıkıntısıdır (26).

Temporal kemiğin skuamöz kısmından zigomatik process'in başlangıcının hemen altında, temporal kemiğin timpanik kısmına ait dış kulak yolu girişi bulunmaktadır.

Mastoid kısım, temporal kemiğin en arka kısmını oluşturur ve kafatasının yandan görünüşünde görülen temporal kemiğin petromastoid kısmının tek parçasıdır. Önde temporal kemiğin skuamöz kısmı ile devamlıklık halindedir. Parietomastoid sütürle üstte parietal

kemikle ve arkada oksipitomastoid sütürle oksipital kemik ile eklem yapar. Bu iki sütür birbiriyle ve parietomastoid sütür ise skuamöz sütür ile devamlıklık halindedir (25).

İnferiorda, temporal kemiğin mastoid kısmının alt sınırından büyük bir kemik çıkıntı (mastoid process) yapar. Mastoid process, birkaç kas için bir bağlanma noktasıdır.

Mastoid process medialinde stiloid process temporal kemiğin alt sınırından çıkıntı yapar.

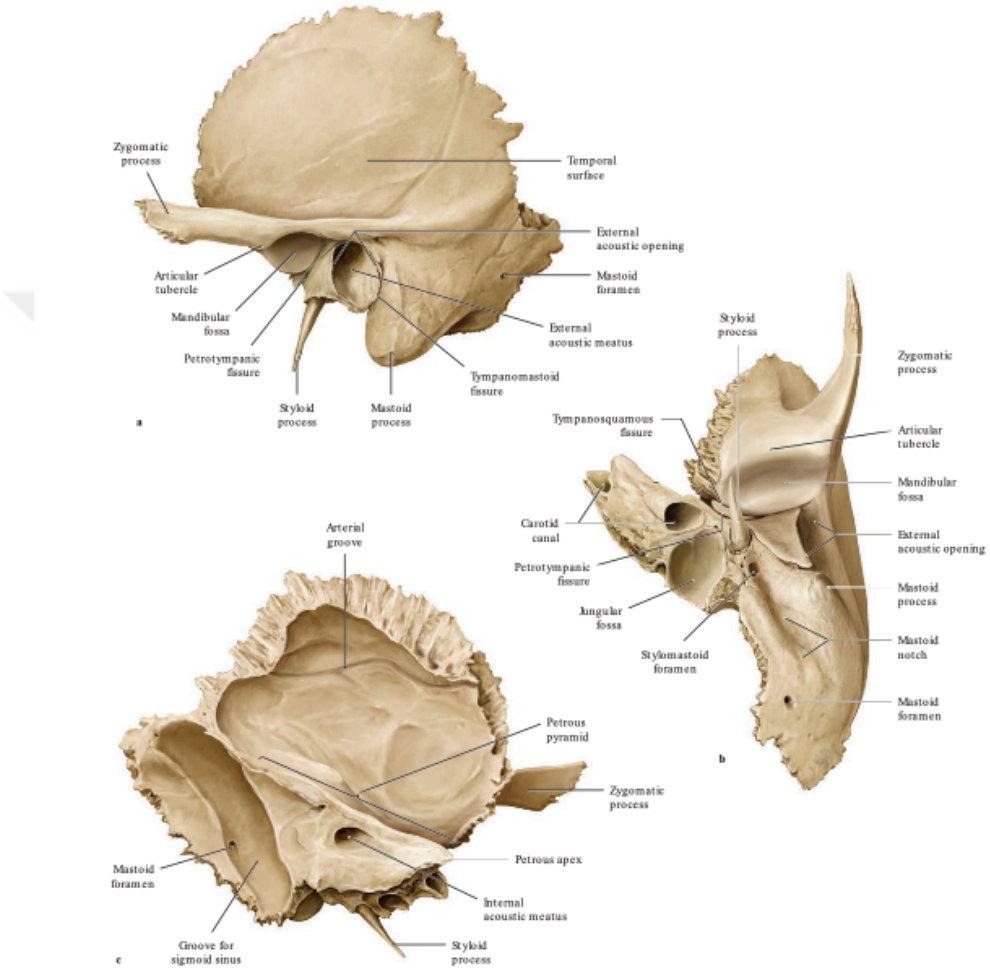

Şekil 4.2.23 Sol temporal kemik

a: Lateral görünüm, b: inferior görünüm, c: medial görünüm.(Schünke, M., E. Schulte, and U. Schumacher, Thieme Atlas of Anatomy: Head, Neck, and Neuroanatomy. 2020: Thieme Medical Publishers.)

Skuamöz kısım:

Facies temporalis denilen konkav kısmı temporal fossanın yapısına katılır. A. meningea medianın ve dallarının meydana getirdiği sulcus arteriae temporalis mediae denilen oluklar bu yüzde bulunurlar (29).

Spina suprameatum (spina suprameatica - Henle spine): Dış kulak yolunun(DKY) arka üst kenarına doğru processus zygomaticus'un üst kenarının posteriora yaptığı milimetrik bir çıkıntıya verilen addır. Kulak ameliyatlarında cerrahların diseksiyon sınırlarını belirlemek için sık kullandıkları bir landmarkerdır.

Crista supramastoidea: Processus zygomaticus'un süperior kenarının posterosüperiora doğru yaptığı bu uzantı os parietale'de linea temporalis superior inferior olarak devam eder.

Trigonum suprameatum (Macewen üçgeni): Henle çıkıntısı, crista supramastoidea ve DKY arka kenarına teğet olarak çizilen çizginin arasında kalan üçgen alana trigonum suprameatum (Macewen üçgeni) denilir. Bu saha kulak ameliyatlarında ve temporal kemik diseksiyonunda dural plate ve mastoid antrumu bulmada kullanılır (38).

Foveola suprameatica: Henle spine'nın hemen yukarısında kalan, trigonum suprameatum içindeki küçük çukurdur.

Facies cerebralis: Pars squamosa'nın cerebruma bakan medial yüzüdür, cerebral girinti ve çıkıntılara uygun girinti ve çıkıntılarla birlikte arter dallarının bulunduğu sulkuslar bulunur.

Petros kısım:

Tepesi sfenoid kemikte bulunan hipofize doğru uzanan bir piramide benzer. İnsan vücudundaki en sağlam kemik olan otic kapsül bu bölüm içindedir. Piramidin taban kısmı pars squamosa ve proc. mastoideus'a uzanır. Pars petrosa nın üç yüzü vardır:

1. Facies anterior partis petrosae (ön yüz): Orta kranial fossanın yapısına katılan bu yüz ön tarafta sfenoid kemik ile eklem yaparken lateral tarafta kemiğin pars squamosa kısmın iç yüzü ile devamlılık halindedir (29).

Eminentia arcuata: İç kulakta bulunan süperior semisürküler kanalın orata kranial fossada meydana getirdiği çıkıntıdır. Bu çıkıntının ön dış tarafında bulunan, orta kulak kavitesinin tavanını oluşturan düzlüğe Tegmen tympani denir (39). Tegmen tympani'nin anteriorunda Sulcus nervi petrosi majoris denilen sulkus canalis facialis ile birleşir. Canalis facialis içerisinden n. petrosus major (n. facialis'in (VII) dalı) geçer. N.trigeminus'un (V) ganglionu olan ggl. Trigeminale'nin (ggl. Semilunare veya Gasser ganglionu) temporal kemiğin ön yüzünün iç kısmında oluşturduğu İmpressio trigeminalis adı verilen sığ bir çukur bulunur.

2. Facies posterior partis petrosae (arka yüz): Posterior kranial fossanın yapısına katılan bu yüz posteriorda occipital kemik ile eklem yapar. Süperior petrosal sinus bu yüzde bulunur.

Meatus acusticus internus: Canlıda içerisinden n. facialis, n. vestibularis, n. cochlearis ve a. labyrinthi geçtiği arka yüzün ortalarında bulunan bir deliktir (40).

Apertura canaliculi vestibuli: Bu küçük çukura saccus endolymphaticus oturur. Canlıda iç kulağın vestibulum'una bağlantısını sağlayan ductus endolymphaticus'un geçtiği canaliculus vestibuli denilen bir kanal bulunur.

İncisura jugularis: Posterior yüzün infereior kenarında bulunan bu yapı occipitale'deki aynı isimli çentikle birleşerek foramen jugulare'yi oluşturur. N. glossopharyngeus (IX), n. vagus (X), n. accessorius (XI), n. vagus'un r. meningeus'u, sinus petrosus inferior, v. jugularis interna ve a. occipitalis'in r. meningeus'u Foramen Jugulare içerisinden geçer.

Sulcus sinus petrosi inferioris: Posterior yüzün inferior kenarının içerisinde aynı isimli dural sinüsün bulunduğu oluktur.

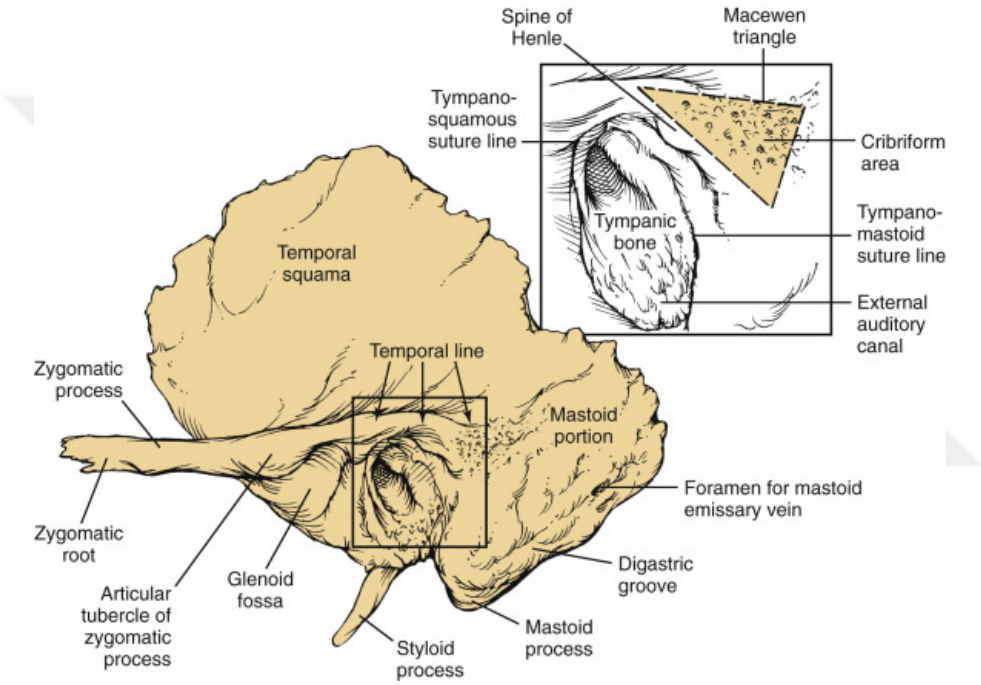

Şekil 4.2.24 Sol temporal kemik kısımlarının lateral görünümü

(Francis HW, Niparko JK: Temporal bone dissection guide, New York, 2011, Thieme.)

3. Facies inferior partis petrosae (alt yüz): Basis cranii externa (Kafa tabanı) yapısına katılır.

Foramen jugulare'nin dış tarafında bulunan geniş çukura Fossa jugularis denir. Fossa jugularis'in anterolateral kısmında canlıda içerisinde a.carotis interna'nın bulunduğu Canalis caroticus yer alır. Bu kanal temporal kemik içerisinde kıvrımlar yapar ve petros kısmın tepesinde foramen lacerum'un olduğu yerde orta kranial fossaya açılır. Canalis musculotubarius: Canalis caroticus'un lateral ve anterior tarafında petros kısmın inferior ve anterior yüzlerinin birleştiği yerde bulunan orta kulakla bağlantılı kanaldır. M.

tensor tympani üstteki bölümde, östaki borusu (tubae auditiva) ise alttakindaki bölümde bulunur.

Proc. mastoideus: Temporale kemiğin posteriorundaki çıkıntıdır.

Sulcus sinus sigmoideus: İçerisinden sinüs sigmoideus'un geçtiği iç yüzde bulunan derin oluktur

Cellulae mastoidea: Mastoid kısım içerisinde bulunan hava dolu boşluklara verilen isimdir. Bu hücrelerin en büyüğü olan antrum mastoideum, aditus ad antrum mastoideum denilen bir geçitle cavitas tympani'nin (orta kulak kavitesi) recessus epitympanicus (attik) denilen bölümüne açılır.

Proc. styloideus: Temporale kemiğin alt yüzünde jugularis fossanın posterolateralinde bulunan ve yaklaşık 2,5 cm boyunda bir çıkıntıdır. Stiloid çıkıntıdan bağlanan iki ligament ve üç kas demetine birlikte "Riolan kas demeti" denir (41). Bu ligamanlar; lig. stylomandibulare, lig. Sphenomandibulare ve kaslar; m. styloglossus, m. stylopharyngeus ve m. stylohyoideus'tur. N.facaialis'in kafa tabanını terk ettiği for. stylomastoideum styloid ve mastoid çıkıntılar arasında bulunur (42).

Eagle sendromu: Stiloid çıkıntıdan başlayan başta lig. stylomandibulare'nin kalsifikasyonu ile boyunun 2,5 cm'den daha uzun olmasıdır. Hastalar genelde yutkunmakla artan baş ve boyun ağrısı şikâyeti ile başvururlar. Eagle sendromu 20-40 yaşları arasında görülmekle birlikte kadınlarda erkeklerden daha sık görülür (43).

Timpanik kısım:

Çocuklarda açıklığı yukarı bakan "U" harfi şeklinde en küçük parçasıdır. Temporal kemik piramidinin lateral yüzünde bulunur. Temporal kemiğin kemikleşmesi ile birlikte meatus acusticus externus'u (dış kulak yolu deliği) çevreler ve dış kulak yolunun (DKY) anterior, inferior ve posterior duvarlarının yapısına katılır.

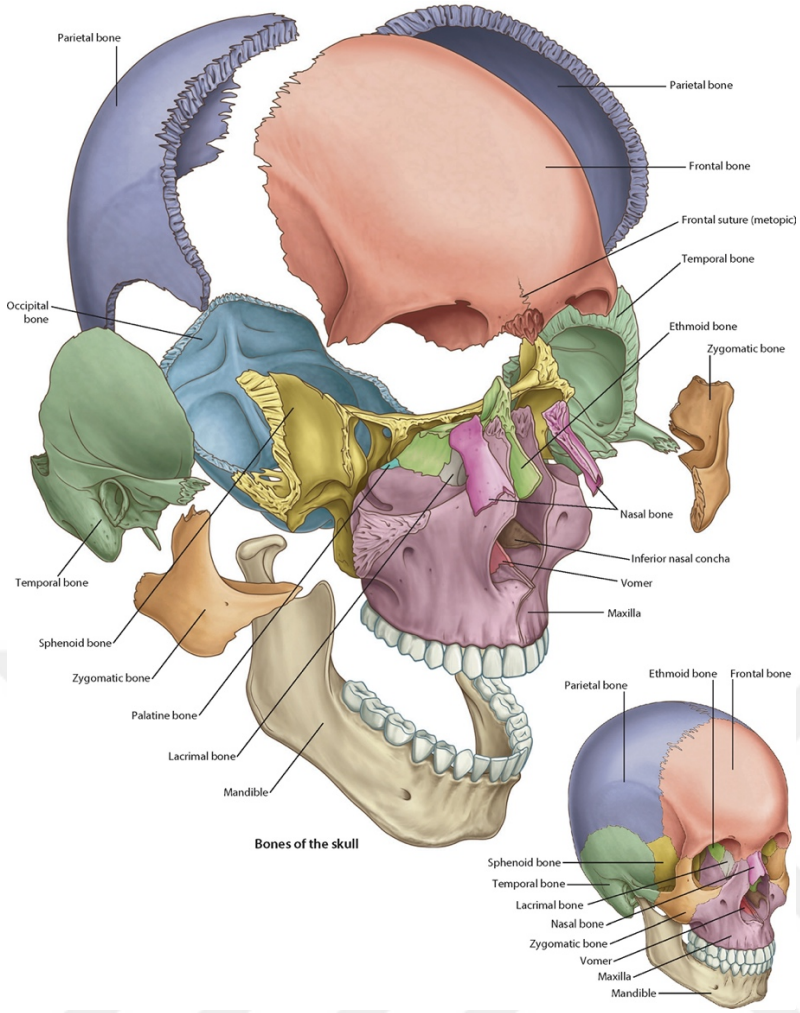

Şekil 4.2.25 Kranium Kemikleri

Ossa cranii. (Drake, Richard L., PhD, FAAA; Vogl, A. Wayne, PhD, FAAA; Mitchell, Adam W.M., MBBS, FRCS, FRCR.Published January 1, 2021. Pages 477-610.© 2021)

4.3. Tur Cihazları ve Tur Uçları

4.3.1. Tur Cihazları

Tur motorları elektrik enerjisini kullanarak hareket enerjisi oluşturmaktadır. Bu cihazların oluşturduğu hareket enerjisi ile de cerrahi diseksiyon yapılabilmektedir. Bu cihazlar genel olarak ana kontrol ünitesi, ayak pedalı, drill piyasemeni (el aleti) ve mikromotor ile cihaz bağlantı kablosundan oluşmaktadır. Bazı cihazlarda diseksiyon sırasında oluşan kemik talaşın temizlenmesi kolaylaştırma ve ısınmayı önlemek amacı yıkama pompası ve aparatları da bulunmaktadır (44).

Bu çalışmada kullanılan tur motoru en fazla 40.000 devir/ dakika hızına (rpm) ulaşabilmekteydi, gerekirse bu hız ayarlanabilir özellikteydi. Ayak pedalı ile aletin yapabileceği en fazla hız olan 40.000 devir / dk. hızına ulaşmasını sağlayabilecek özellikteydi.

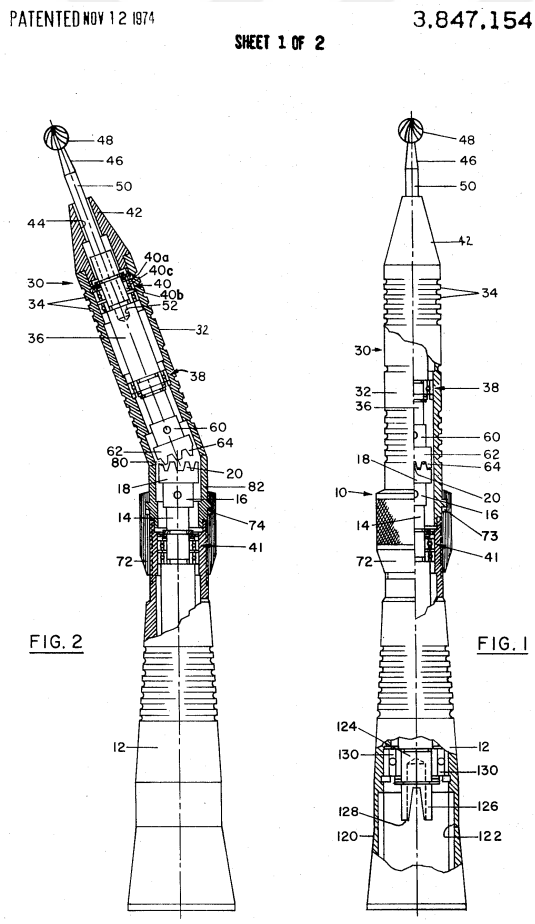

Şekil 4.3.1 Hand-piece (el aleti) şematik gösterimi

(Nordin, H. "Surgical drill with detachable hand-piece." U.S. Patent No. 3,847,154. 12 Nov. 1974.)

Tur motorunun elektrik enerjisinden elde ettiği enerji ara bağlantı kablosu ve el aleti vasıtasıyla tur uçlarının dönme hareketini gerçekleştirmesini sağlar (45, 46).

Cihazın çalışma alanını soğutma ve yıkama amaçlı sıvı pompa sistemi özelliği bulunmaktaydı. Drill piyasemeni, 40.000 devir / dk hız yapabilen, uç kısmı çevrilerek şıkıştırılabilen 95 mm boyunda, 70 mm uzunluğunda ve 2.35 mm çapında uçlar takılabilen bir el aletidir.

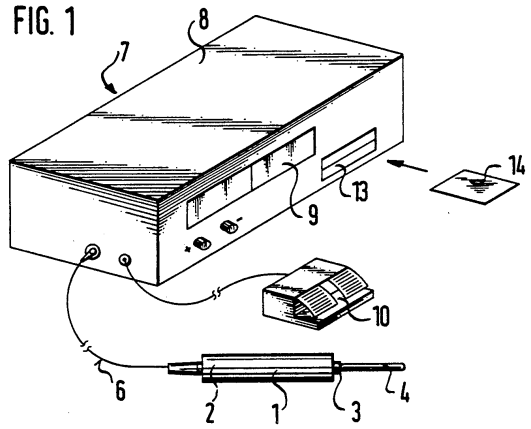

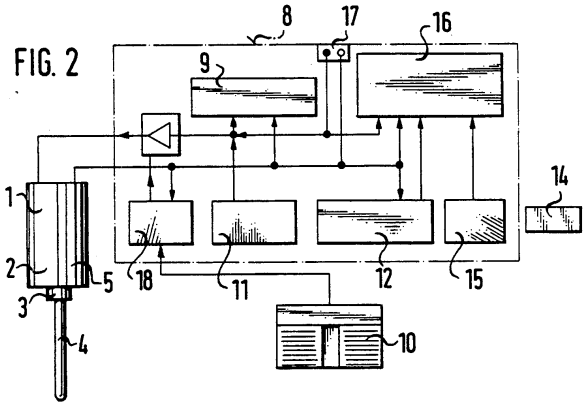

Şekil 4.3.2 Tur motoru, hand-piece ve ayak pedalının gösterimi

Tur motoru(7), hand-piece(1) ve ayak pedalının(10). (Ams, Felix, Manfred Baier, and Roland Schafer. "Device with a rotationally-driven surgical instrument." U.S. Patent No. 4,995,877. 26 Feb. 1991.)

4.3.2. Tur Uçları

Tur motoru vasıtasıyla elde edilen hareket enerjisini diseksiyon için dokuya aktaran aletlerdir. Tur uçları doğrusal olarak kesen törpülerin (dolayısıyla alternatif adları döner törpüler) döner bir analoğudur. Doğru yüzey hızına ve kesme koşullarını korumak için tur uçları tur motorları vasıtasıyla yüksek hızlarda döndürülür.

Yapıldıkları malzemeler ve dokuya temas eden uç kısmının özelliğine göre bu çalışmada üç tür tur ucu kullanıldı.



Şekil 4.3.3 Tungsten, Kors elmas ve elmas tur uçları.
Tungsten (sol), Kors elmas (orta) ve elmas (sağ, cetvel yanı) tur uçları.

Bu tur uçları genel olarak güçle çalıştırılan cerrahi kesme aletleridir ve özellikle ortopedi, beyin cerrahi, otoloji, rinoloji, laringoloji, oftalmoloji, ağız cerrahisi gibi alanlarda yüksek hızlı cerrahi kesme aletleri ile birlikte diğer birçok alanda da kullanılmaktadır (47).

4.3.2.1. Keskin (Tungsten) Tur Uçları

Keskin tur uçlarının metali Tungsten Carbide' dir. Kulak burun boğaz cerrahi pratiğinde genellikle 70 mm uzunluğundaki tur uçları kullanılmaktadır. Bazı diseksiyonlarda ise 95 mm uzunluğundaki tur uçları da kullanılabilmektedir. Bu tur uçlarının mandren çapı 2,35 mm dir. Tur uçlarının kafa çapları 0,5 mm, 0,8 mm, 1,0 mm,1.2mm, 1,4 mm,1,6 mm, 1,8 mm, 2.1 mm 2,3 mm, 2,7 mm, 3,1 mm, 3,5 mm, 4,0 mm, 4,5 mm, 5,0 mm, 6,0 mm,6.5 mm 7,0 mm olan uçları kullanılmaktadır.

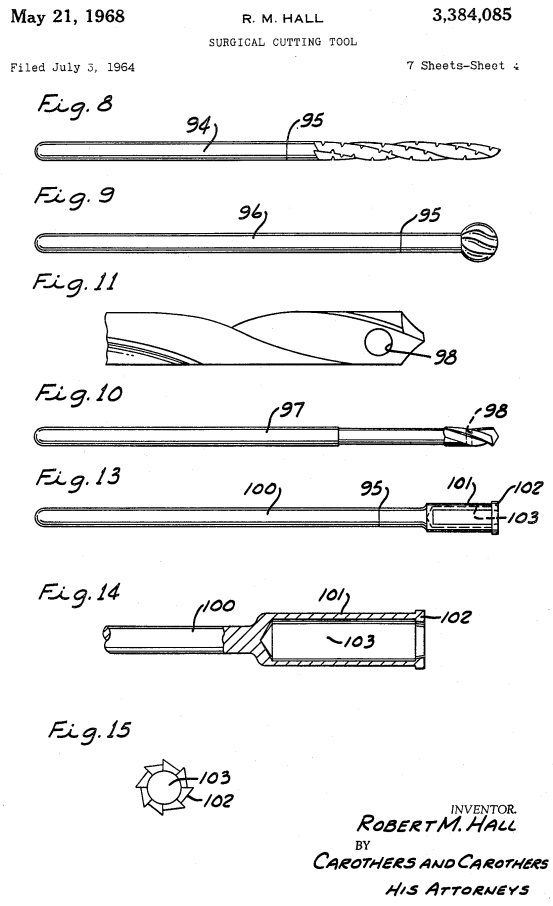

Şekil 4.3.4 Keskin tur ucu şematik gösterimi
(fig.9 ve fig.15). (Hall, Robert M. "Surgical cutting tool." U.S. Patent No. 3,384,085. 21 May 1968.)

4.3.2.2. Elmas Tur Uçları

Elmas malzemeden üretilmiştir. 70 mm ve 95 mm olan uzunluğunda olan uçlar mevcuttur. Bu tur uçlarının mandren çapı 2,35 mm dir. Tur uçlarının kafa çapları 0,5 mm, 0,8 mm, 1,0 mm,1.2mm, 1,4 mm,1,6 mm, 1,8 mm, 2.1 mm 2,3 mm, 2,7 mm, 3,1 mm, 3,5 mm, 4,0

mm, 4,5 mm, 5,0 mm, 6,0 mm,6.5 mm 7,0 mm olan uçları kullanılmaktadır. Dokuya temas eden yüzeyleri daha düz ve az pürüzlü olduğu için daha kontrollü diseksiyon yapılmak istendiğinde tercih edilmektedir.

4.3.2.3. Kors Elmas Tur uçları

Teknik özellikleri elmas tur uçları ile benzer olmakla birlikte dokuya temas eden yüzeyleri daha pürüzlüdür. Bu özelliklerinden dolayı daha hızlı ve kontrollü diseksiyon imkânı sağlamaktadır.

4.4. Vibrometre (Titreşim Ölçer)

Vibrometre (titreşim ölçer), mekanik titreşimleri ölçmek için kullanılan bir ölçüm cihazıdır (48). Titreşim frekansı ve genliğini ölçmek için kullanılabilir. Vibrometreler, ölçülecek yüzeye temas eden bir sensör içerir. Doppler etkisi nedeniyle, ölçülecek yüzey hareket ettiğinde frekansı değişir. Bu frekans kayması, bir dönüştürücü kullanılarak vibrometrede değerlendirilir ve bir voltaj sinyali veya dijital veri akışı olarak kaydedilir (48-50).

Akselerometreler, yapıların titreşim tepkilerini ölçmek için en sık kullanılan dönüştürücülerdir. Yapısal titreşim testinde yer alan sinyal analizinin temel amacı, ölçülen ivmelerin genlikleri, frekansları ve faz farkları hakkında bilgi elde etmektir. Literatürde, ölçülen bir sinyalin parametrelerini çıkarmak için klasik Fourier dönüşüm yöntemlerinden (18, 51) nispeten karmaşık olanlara (52, 53) kadar değişen birçok teknik vardır.

Doğrudan ölçümlerin mümkün olmadığı durumlarda ölçülen ivme sinyallerini hızlar ve yer değiştirmeler şeklinde dönüştürmek gereklidir (54). Ölçülen ivme sinyallerinden hızların genliklerinin ve yer değiştirmelerinin frekans bileşenleri ve kök ortalama kare değerleri hakkında bilgi elde etmek oldukça kolayken, yapısal tepkilerin karşılık gelen zaman sinyallerini hızlar ve yer değiştirmeler şeklinde yeniden oluşturmak zordur (18).

Vibrasyon ölçer cihazı özellikle titreme yapan parçaları, makineleri ve kurulumları kontrol etmede kullanılmaktadır (49, 50). Vibrasyon ölçer titreyen parçaların ivmesini, titreşim hızını ve kaymasını ölçebilmektedir (48). Ayrıca bu cihazlara Data Logger özeliği de eklenebilir olması verilerin kaydeilmesini kolaylaştırmış olur. Böylece SD-Hafıza Kartına ölçülen değerler kayıt edilebilir ve USB- veya RS-232-Arayüz ile direkt olarak bilgisayara aktarılması yapılabilir.

Vibrasyon ölçer cihzların RMS, Max-Hold ve Peak- Değer fonksiyonlarını desteklemesi gerekmektedir. Data-Hold-Tuşuna sahip cihazlarda ölçülen değerler ekranda dondurulabilir özellikleri ile verilerin takibini ve kaydeilmesine imkan sağlamış olur. Vibrasyon ölçer cihazların

pil veya elektrik adaptörü ile kullanılabilir olması seyyar kullanım imkanı tanır.

Biz bu çalışmada Vibrasyon Ölçer PCE-VT 2800 cihazını kullandık (55). Bu çalışma için Vibrasyon Ölçer PCE-VT 2800 cihazının özelliklerinden tablolar halinde bahsedilecektir.

4.4.1. **Vibrasyon Ölçer PCE-VT 2800 Cihazının Teknik Özellikleri**

Tablo 4.4.1 Vibrasyon Ölçer PCE-VT 2800 cihazının teknik özellikleri

İvme	0,5 ... 199,9 m/s^2 0,05 ... 20,39 G 2 ... 656 ft/s^2
Hız	0,5 ... 199,9 mm/s 0,05 ... 19,99 cm/s 0,02 ... 7,87 inch/s
Kayma	1,999 mm 0,078 inch
Frekans aralığı	10 Hz ... 1 KHz
Mekanik bağlantı	M5 vida dişi

(http://www.pce-cihazlari.com.tr/teknik-bilgiler/vibrasyon-oelcer-pce-vt-2800.htm)

Veri Kaydedici (Data Logger):

Tablo 4.4.2 Vibrasyon Ölçer PCE-VT 2800 cihazının veri kaydetme özellikleri.

Sampling-Zamanı Ayarlama aralığı	Oto-/ El ile-Fonksiyonu
Hafıza	SD-Hafıza Kartı (1 ... 16 GB)
Veri hatası	Bütün kaydedilmiş verilerden ≤ 0,1 %
Data-Hold (sadece RMS-Fonksiyonu)	Gösterilen değerlerin dondurulması
Hafıza çağırma (sadece RMS-Fonksiyonu)	Maksimum ve Minimum Değer
Veri çıkışı	RS-232 / USB
Sampling-Zaman (Ekran)	yaklaşık 1 sn.

(http://www.pce-cihazlari.com.tr/teknik-bilgiler/vibrasyon-oelcer-pce-vt-2800.htm)

4.4.2. Genel özellikler

Tablo 4.4.3 Vibrasyon Ölçer PCE-VT 2800 cihazının genel özellikleri

Devre		Tek çipli mikroişlemci LSI devresi
Ölçümler		• Hızlanma • Titreşim hızı • Kayma
Kaydetme Aralığı	Otomatik	Ayarlanabilir, 1 ... 3600 saniye (Kayıt süresi 1 saniyeye ayarlanabilir, ancak bu veri kaybına neden olabilir)
	Manuel	Kayıt düğmesine basıldığında bir ölçüm (Kayıt süresini 0 saniyeye ayarlayın) (Manuel modda 1-99 arasındaki konum numaraları da seçilebilir)
Veri Kaybı Oranı		0,1 %
Hafıza Kartı		SD bellek kartı (1 ... 16 GB)
Veri Bekletme işlevi		Okumaları ekranda tutar.
Maks / Min Fonksiyonu		Maksimum veya minimum değerleri depolar
Örnekleme Oranı		Yaklaşık 1 saniye
Veri Aktarımı		RS 232 / USB kablosu (isteğe bağlı)
Çalışma Sıcaklığı		0 … 50°C
İzin Verilen Nem		Max. 85% R.H.
Ağırlık		515 g
Boyutlar	Cihaz	203 x 76 x 38 mm
	Titreşim Sensörü	16 x 37 mm çap
Güç Kaynağı		6x1,5 AA V pil / 9 V güç adaptörü (isteğe bağlı)

(http://www.pce-cihazlari.com.tr/teknik-bilgiler/vibrasyon-oelcer-pce-vt-2800.htm)

4.4.3. Elektriksel Özellikler

Hızlanma (RMS, Tepe, Max-Bekletme)

Tablo 4.4.4 Vibrasyon Ölçer PCE-VT 2800 cihazının ivme ölçüm özellikleri

Birim	m/s²
Ölçüm Aralığı	0,5 … 199,9 m/s²
Çözünürlük	0,1 m/s²
Hassasiyet	± 5 % + 5 dgt. vom Messwert bei 160 Hz, 80 Hz, 23 ± 5 °C
Ayarlama	50 m/s² (160 Hz)

(http://www.pce-cihazlari.com.tr/teknik-bilgiler/vibrasyon-oelcer-pce-vt-2800.htm)

Hız (RMS, Tepe, Max-Bekletme)

Tablo 4.4.5 Vibrasyon Ölçer PCE-VT 2800 cihazının hız ölçüm özellikleri

Birim	mm/s
Ölçüm Aralığı	0,5 … 199,9 mm/s
Çözünürlük	0,1 mm/s
Hassasiyet	± 5 % + 5 dgt. vom Messwert bei 160 Hz, 80 Hz, 23 ± 5 °C
Ayarlama	50 mm/s (160 Hz)

(http://www.pce-cihazlari.com.tr/teknik-bilgiler/vibrasyon-oelcer-pce-vt-2800.htm)

Yer Değiştirme (tepeden tepeye (p-p), maks tutma p-p)

Tablo 4.4.6 Vibrasyon Ölçer PCE-VT 2800 cihazının yer değiştirme ölçüm özellikleri

Birim	mm
Ölçüm Aralığı	1,999 mm
Çözünürlük	0,001 mm
Hassasiyet	± 5 % + 5 dgt. vom Messwert bei 160 Hz, 80 Hz, 23 ± 5 °C
Ayarlama	0,141 mm (160 Hz)

(PCE instruments, Germany) (http://www.pce-cihazlari.com.tr/teknik-bilgiler/vibrasyon-oelcer-pce-vt-2800.htm)



Şekil 4.4.1 Titreşim ölçer cihazı örneği

(PCE instruments, Germany) (http://www.pce-cihazlari.com.tr/teknik-bilgiler/vibrasyon-oelcer-pce-vt-2800.htm)

5. GEREÇ VE YÖNTEM

5.1. Deney Öncesi Hazırlık

Çalışma Anatomi Kadavra Çalışması'ndan oluşmaktadır. Anatomi Çalışması Ankara Üniversitesi Tıp Fakültesi (AÜTF) Anatomi Anabilim Dalı'nda yapıldı. Taze donmuş kadavralarda kranium kemiklerinin diseksiyonu sırasında tur kullanılırken "PCE-VT 2800 Vibrasyon Ölçüm Cihazı" ile ölçümler alındı. Farklı tur uçları kullanılarak farklı anatomik bölgelerden ölçülen değerlerin ortalamaları alınıp kaydedildi. Ayrıca elmas, kors elmas ve keskin tur uçları arasında fark olup olmadığı da araştırıldı.

Çalışmanın Etik Kurul Onayı ekte sunulmuştur. Kadavra kafaları, yurt dışından kadavra ithalatı yapan aracı firma ile uygun koşullarda getirilerek AÜTF Anatomi Anabilim Dalı'nda uygun koşullarda saklandı. Proje bitimi sonrasında yine AÜTF Anatomi Anabilim Dalı korumasında uygun şekilde defin işlemi yapılacaktır. Ankara Üniversitesi Bilimsel Araştırma Projeleri (BAP) Koordinatörlüğü desteği ile PCE-VT 2800 Vibrasyon Ölçüm Cihazı temin edildi.

Kulak burun boğaz pratiğinde tur cihazları daha çok temporal kemik diseksiyonunda kullanılmaktadır. Tur kullanımı mikroskop altında yapılan bir işlem olduğundan cerrahın iki elini kullanma imkânı sağlar ve cerraha bağlı olarak gelişebilecek titreşimler azaltılmış olacaktır. Bu yüzden diseksiyon ve ölçümlerin tekrarlanabilmesi, yapan kişinin el hareketlerinden etkilenmesini azaltmak amacı ile temporal kemik üzerinde yoğunlaşıldı. Anatomik bölge ve kemik yapının karşılaştırılmadığı deneylerde temporal kemiğin skuamöz parçası üzerinden ölçümler alındı.

Çalışmaya Kadavra kafaları üzerinde diseksiyon yapmadan önce temporal kemik maketleri üzerinde standartlar belirlendi. Normal temporal kemik anatomisine sahip makette diseksiyona engel olmayacak şekilde ölçüm alınmaya uygun bölgeler belirlendi. Bu aşamada Phacon temporal kemik maketleri kullanıldı (Phacon GmbH, Leipzig, Germany).

Ölçüm alınacak noktalar diseksiyona engel olmayacak şekilde Henle spine' nına uzaklıkları sabit ve Linea temporalis üzerinde iki ayrı nokta olarak belirlendi.

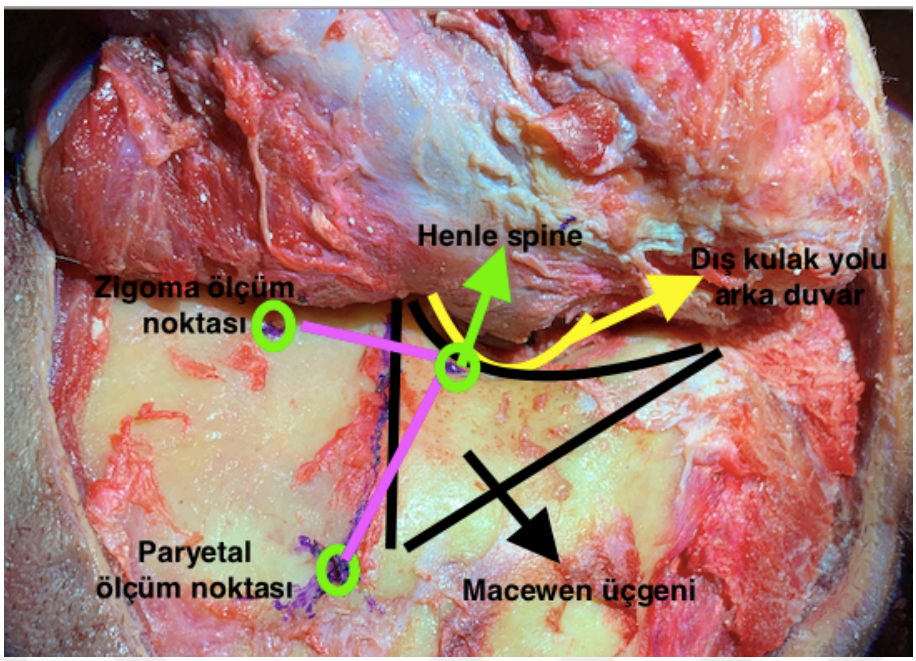

Şekil 5.1.1 Sağ temporal kemik yan görünümü

Diseksiyon öncesi plan yapılırken ölçüm alınması planlanan noktaların gösterilmesi ve bu noktaların dış kulak yolu posteriounda bulunan Henle spini'nine uzaklıkları.

Vibrometrenin kemik yüzeyden doğru ve sağlıklı ölçüm alabilmesi için kemik yüzeye sabitlenmesi gerekmektedir. Bunun için 5 cm boyunda baş çapı 1 cm mıknatıs özelliği olan vida kullanıldı.

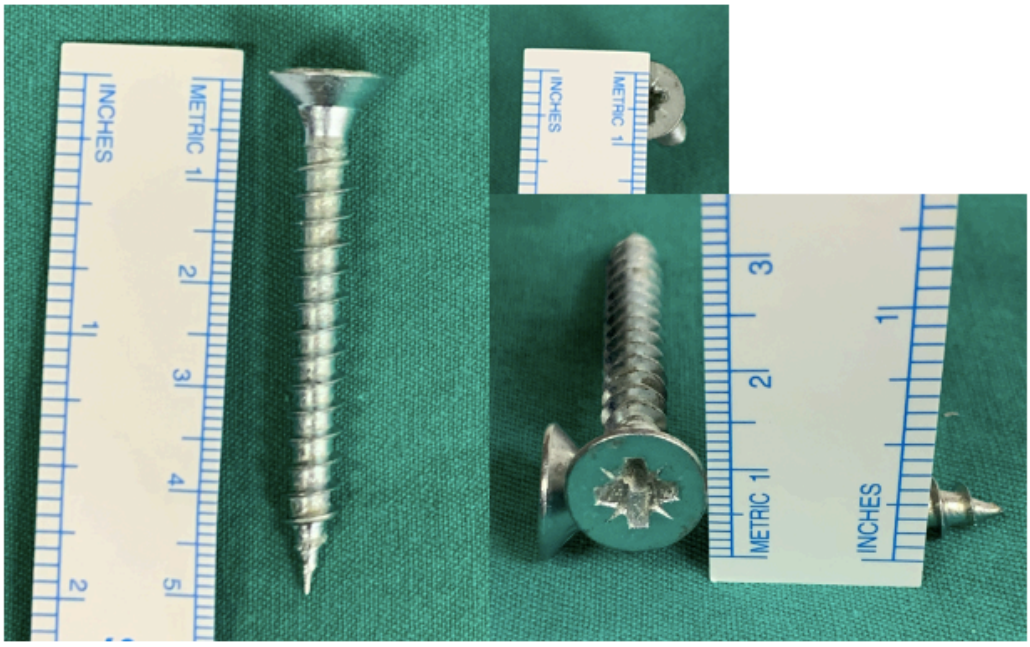

Şekil 5.1.2 Deneylerde kemikten ölçüm alınmasında kullanılan vida

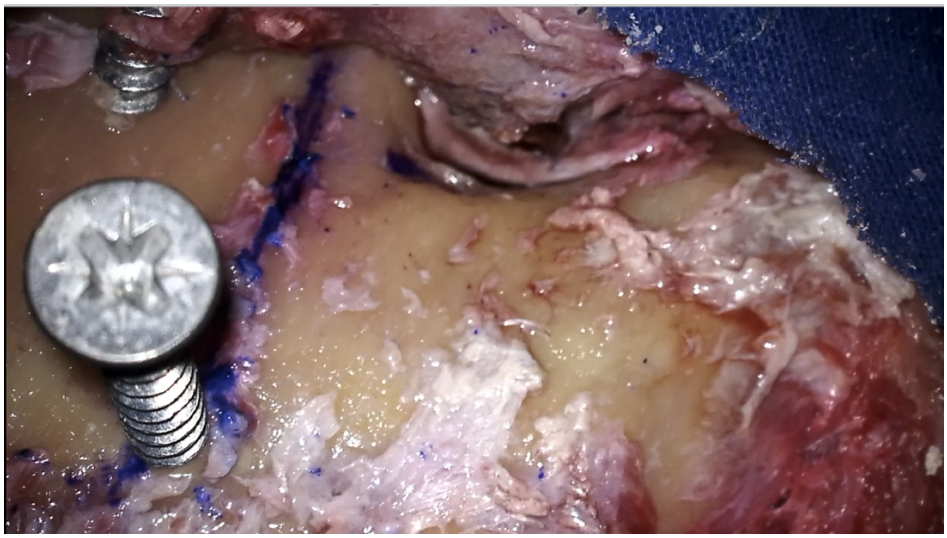

Şekil 5.1.3 Sağ temporal kemik lateral görünüm, posteriordann bakış

Linea temporalis üzerine Henle spine'nına 3 cm uzaklıkta paryetal ölçüm noktasına vida yerleştirilmesi.

Deneylerde araştırılmak istenen değişkenler belirlendi. Bu değişkenleri ölçülmesini sağlayacak, yanlış ve standart olmayan sonuçların elde edilmesini engellemek için çevresel faktörler sabit ve standart hale getirildi. Değişken faktörler; tur cihazının devir sayısı, turlanan bölge, tur ucunun tipi, tur ucunun uzunluğu, tur ucunun çapı ve ölçüm alınan nokta olarak belirlendi. Ortam sıcaklığı, tüm deneylerde aynı cerrahın diseksiyon yapması, cerrahın diseksiyonda sadece dominant olan elini kullanması ve bu elin sağ el olması, tur ucunun saat yönünde (Clockwise-CW) hareket etmesi, cerrahın el hareketlerinden etkilenmemesi için 4. ve 5. parmaklarından destek alması sağlandı. Deneylerin diseksiyonu yapan cerrahın tecrübesizliğinden etkilenmemesi için diseksiyonlar hep aynı iki tecrübeli cerrah tarafından yapılırken ölçüm alındı.

Ayrıca skalpteki yumuşak dokunun vida ile teması ölçümlerin alınmasına engel olduğu ve ölçüm alınamadığı gözlendi. Bu duruma engel olmak için ölçüm alınacak kemik yüzeyindeki yumuşak dokular periost dahil eksize edildi.

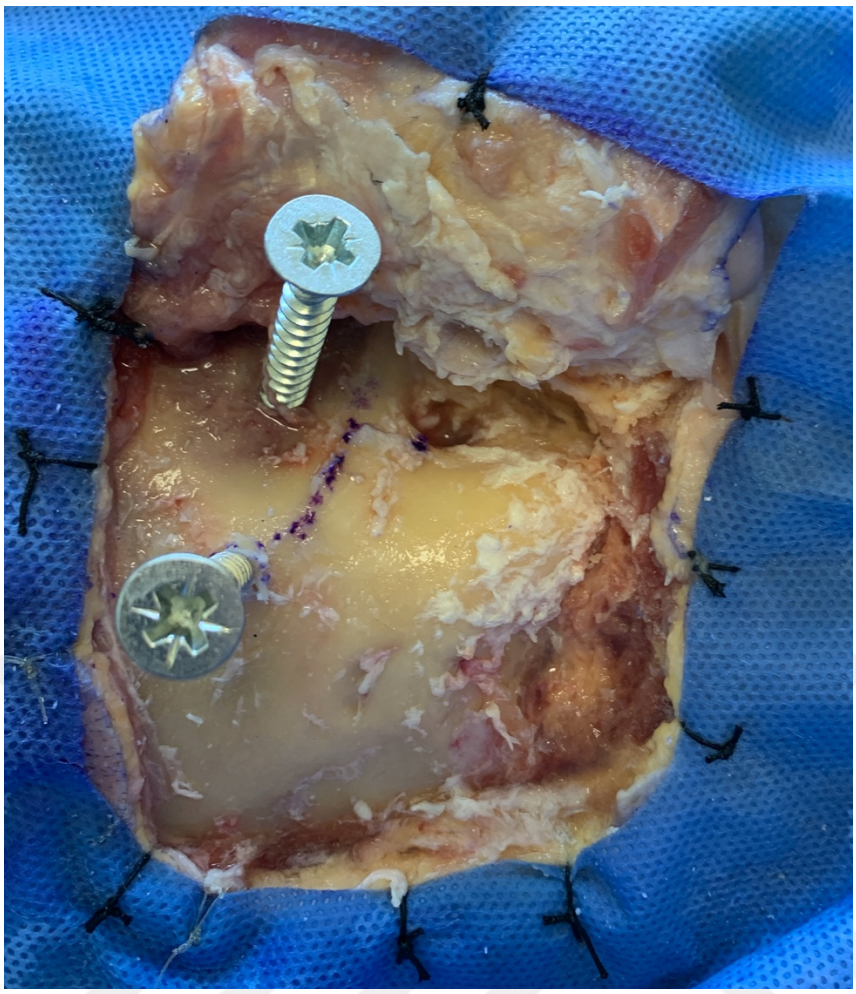

Şekil 5.1.4 Sağ temporal kemik deney öncesi geniş flep elevasyonu

Ölçüm alınacak noktalardan yumuşak dokuların tamamen uzaklaştırılması sonrası vida yerleştirilmiş.

Diseksiyon sırasında oluşan kemik talaşın ölçümleri etkilememesi için su ile irrigasyon yapılıp cerrahi sahadan uzaklaştırıldı. Cerrahi sahadan uzaklaştırılan kemik talaş aspire edildi. Aspirasyon sırasında aspiratörün çalışırken çıkardığı titreşimlerin deneyi etkilememesi için en az üç metre uzakta olmasına ve ölçüm alırken çalışmaması durduruldu.

Bu çalışmada tur motoru olarak Unidrive S3 ENT tur motoru (Karl Storz, Germany) kullanıldı. Bu cihazın devir sayısı 1.000- 40. 000 rpm arasında değişmektedir. Deneyler sırasında bu değişkende incelendi.



Şekil 5.1.5 Tur uçlarının yerleştirildiği Handpiece (el aleti)

(Karl Storz, Germany)



Şekil 5.1.6 Karl Storz Unidirive S III ENT Tur Motoru ve Ayak pedalı

(Karl Storz, Germany)



Şekil 5.1.7 Phacon temporal kemik maketi

Phacon 55 yaşında erkek normal anatomiye sahip sağ temporal kemik maketi ve deney öncesi maket üzerinde deney düzeneğinin hazırlanması (Phacon GmbH, Leipzig, Germany)

Deneyler yaşları 53-84 arasında değişen on tane taze donmuş kadavra yirmi temporal kemik üzerinde yapıldı. Sefaluslar en az 53, en fazla 84 yaşındaydı. Sefalusların 6 tanesi kadın 4 tanesi erkekti. Tüm kadavralar taze donmuş haldeydi.

Deneyimiz için dikkat edilmesi gereken altı tane özellik bulunmakatadır. Bunları sırası ile;

a. Tur cihazının devir sayısı

b. Turlanan bölgeler (1. zigoma, 2. Dış kulak yolu, 3. Mastoid inferior(tip), 4. Mastoid posterior (sigmoid sinüs üzeri), 5. Mastoid süperior (Dural plate üzeri)

c. Tur ucunun tipi (tungsten/kors elmas/elmas)

d. Tur Boyu(uzunluk)

e. Tur ucu çapı(mm)

f. Ölçüm alınan yer (Test point)

Tur cihazının devir sayındaki değişikliğin titreşime etkisinin olup olmadığını araştırmak için diğer tüm değişkenler sabit tutularak 40.000 rpm, 20.000 rpm, 10.000 rpm ve 5.000 rpm de ölçümler alındı.

Turlanarak diseksiyon yapılan bölgelerin titreşim oluşturma potansiyelleri, aralarındaki farkı ve ölçüm alınan noktaya uzaklarının etkili olup olmadığını araştırmak için temporal kemik üzerinde Macewen üçgeni kenarları ve köşeleri turlanırken oluşan titreşimler arasındaki farkların ölçülmesi amaçlandı.

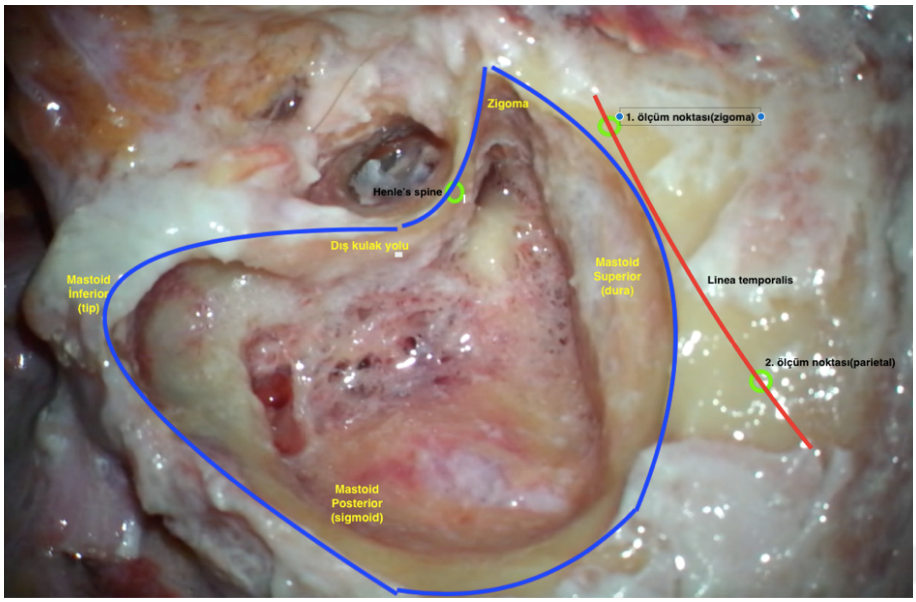

Şekil 5.1.8 Sol temporal kemik diseksiyon yapılan bölgeler ve ölçüm alınan noktalar

Diseksiyon yapılırken kullanılan tur uçlarının tungsten, elmas veya kors elmas olmaları ile oluşacak olan titreşim değerlerine etkisi tur ucu tipi değiştirilerek diğer tüm değişkenler sabit tutularak araştırılmak istendi. Ayrıca tur uçlarının boylarının da artıp azalmasının oluşturduğu farklar da diğer bütün değişkenler sabit tutularak araştırılmak istendi.

Tüm deneylerde ölçüm alınan noktalar temporal kemik üzerinde bulunan Henle Spine'nına uzaklıkları sabit ve Linea temporal üzerinde iki ayrı ölçüm noktası belirlendi.

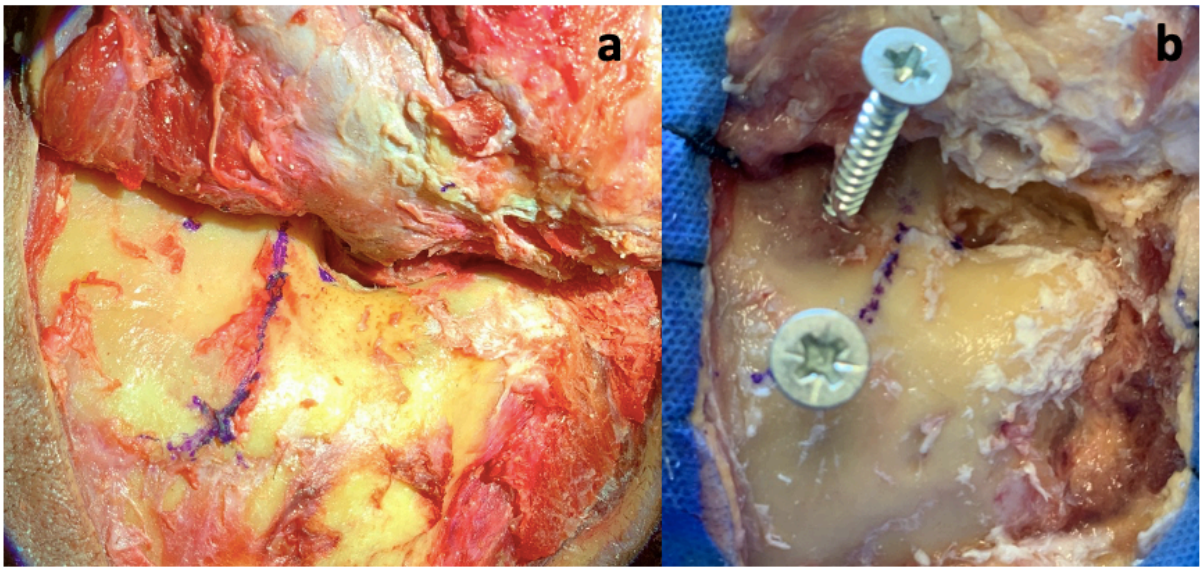

Şekil 5.1.9 Diseksiyon öncesi ölçüm noktalarının belirlenmesi ve vida yerleştirilmesi

Sağ temporal kemik diseksiyon öncesi ölçüm noktalarının belirlenmesi(a) ve vida yerleştirilmiş görünüm(b).

Tüm ölçümler sırasında cerrahın sağ elini (baskın olan el) kullanması, bilekten ve el hipotenar bölgeden sabitlenecek ve mümkün olduğunca hareket ettirmeyecektir. Saat yönünde turlanacak. Turun kesen kenarı ile turlanacak kesinlikle güç uygulanmayacak. Turun kesen yönü (saat yönü) doğrultusunda hareket ettirilecek. Ölçümlerin tekrarlanabilir ve doğru olması için bu değişkenler sabit tutulmaya çalışıldı.

Vibrometre ile dokuda hasar oluşturan enerjinin en iyi belirteci oluşan titreşimin dalga amplitüdü yani yer değiştirme (Displacement peak-to-peak, mm) olduğu için öncelikle titreşimlerin dalga boylarının ölçülmesi planlandı. Yer değiştirme (Displacement peak-to-peak, mm) doğru ölçüldüğünü test etmek için hız (Velocity, mm/s) ve ivme (Acceleration, m/s^2) değerlerinin de ölçülmesi planlandı.

Turlanan bölgelerin özelliklerinin yani turlanan kemiğin histolojik yapısının farklı olmasının araştırıldığı birinci deney düzeneği (Tablo 5.1.1) hariç diğer tüm deneylerde kranium üzerinde yassı kemiklerin sadece dış korteksi turlandı. Diplöe kısmının içerdiği inorganik bileşen yoğunluğu nedeniyle yanlış sonuçlara yol açacağı düşünülerek mikroskop altında diseksiyonlar sırasında bu tabaka mümkün olduğunca korundu.

Temporal kemik mastoid kısmındaki havalı hücrelerin diseksiyonu sırasında oluşan artefaktlar ve standartların sağlanamamasından dolayı ölçüm alınmadı.

Bu altı değişken tablo haline getirilerek veri formları oluşturuldu.

Tablo 5.1.1 Titreşim kaynağına olan uzaklığın etkisinin araştırılması

Ölçüm Noktası**:** **Parietal (Zigoma)**	Displacement peak-to-peak (Yer Değiştirme) (mm)	Velocity (Hız) (mm/s)	Acceleration (İvme) (m/s2)
Zigoma	…(…)	…(…)	…(…)
Dış kulak yolu	…(…)	…(…)	…(…)
Mastoid İnferior (tip)	…(…)	…(…)	…(…)
Mastoid Posterior (sigmoid)	…(…)	…(…)	…(…)
Mastoid Superior (dura)	…(…)	…(…)	…(…)

Tur ucu tipi, çapı, devir sayısı ve uzunluğu sabit tutularak turlanan bölge ve ölçüm alınan yer arasındaki fark araştırılmak istendiği Tablo 5.1.1 de Paryetal kemiğe yakın ölçüm noktası "Paryetal", Zigomatik kemiğe yakın ölçüm noktası "Zigoma" olarak isimlendirildi.

Tablo 5.1.2 Elmas ve Kors Elmas tur uçları arasındaki farkın araştırılması

Tur Ucu Tipi: **Elmas (Kors elmas)**	displacement peak-to-peak (Yer Değiştirme) (mm)	Velocity (Hız) (mm/s)	Acceleration (İvme) (m/s2)
diameter=3,5 mm	…(…)	…(…)	…(…)
diameter=4,5 mm	…(…)	…(…)	…(…)
diameter=6mm	…(…)	…(…)	…(…)

Tur ucunun boyu, devir sayısı, turlanan bölge ve ölçüm alınan nokta sabit sabit tutularak elmas ve kors elmas tur uçları arasında fark olup olmadığı incelenmek için Tablo 5.1.2 hazırlandı. Böylece elmas ve kors elmas arasındaki fark ve kendi içlerinde çap değişiklinin ölçümlere etkisinin araştırılması planlandı.

Tablo 5.1.3 Tungsten tur uçlarının çaplarının arasındaki farkın araştırılması

Tur Ucu Tipi: **Tungsten**	Displacement peak-to-peak (Yer Değiştirme) (mm)	Velocity (Hız) (mm/s)	Acceleration (İvme) (m/s2)
diameter=2,3 mm			
diameter=4 mm			
diameter=6 mm			

Tur ucu tipi, devir sayısı, turlanan bölge, tur boyu ve ölçüm noktası sabit tutularak sadece tur ucu çapındaki değişikliğin titreşime olan etkisinin araştırılmasını kaydetmek için Tablo 5.1.3 oluşturuldu.

Tablo 5.1.4 Dakika devir sayısının (rpm) araştırıldığı kayıt formu

Tur devir sayısı(rpm)	Displacement peak-to-peak (Yer Değiştirme) (mm)	Velocity (Hız) (mm/s)	Acceleration (İvme) (m/s2)
40.000 rpm			
20.000 rpm			
10.000 rpm			
5.000 rpm			

Tur motorunun devir sayısındaki(rpm) değişikliğin titreşime olan etkisinin araştırılmasını kaydetmek için Tablo 5.1.4 hazırlandı.

Tablo 5.1.5 Farklı boy ve çaplarda Tungsten ve Elmas tur uçlarının incelendiği kayıt formu

Tur ucu tipi, boyu ve çapı	Displacement peak-to-peak (Yer değiştirme) (mm)	Velocity (Hız) (mm/s)	Acceleration (İvme) (m/s2)
Tungsten 70 mm 4mm			
Tungsten 70 mm 6 mm			
Tungsten 95 mm 4 mm			
Tungsten 95 mm 6 mm			
Elmas 70 mm 4 mm			
Elmas 70 mm 6 mm			
Elmas 95 mm 4 mm			
Elmas 95 mm 6 mm			

Tur ucu tipi ve boyu değiştiğinde ölçülen verileri kaydetmek için Tablo 5.1.5. oluşturuldu. Tablo 5.1.5 için hem tungsten hem de elmas tur uçlarından hem farklı çaplarda hem de farklı boylardan tur uçları kullanıldı.

5.2. Deneylerin Yapılması ve Ölçümlerin Alınması

Deneyler Ankara Üniversitesi Anatomi Anabilim Dalı Diseksiyon Laboratuarlarında gerçekleştirildi. Taze donmuş on adet sefalusun yirmi adet temporal kemik üzerinde diseksiyon sırasında ölçüm alındı. Deneyler sırasında aspiratör cihazı gibi çalışırken titreşim oluşturma ihtimali olan tüm mekanik ve elektronik cihazlar uzaklaştırıldı. Her ölçüm öncesinde vibrometre cihazının kalibrasyonu yapıldı.

Sefalusların aurikula üst sınırının yaklaşık 1 cm süperiorundan ve post aurikuler sulkustan yaklaşık 4-5 cm posteriordan geçecek şekilde insizyon yapıldı. İnsizyon inferiorda mastoid tipin inferiorundan geçecek şekilde planlandı. Böylece mastoid tip de ortaya konmuş oldu. Temporal kemik üzerindeki bütün yumuşak dokular diseke edilerek anteriora ekarte edildi. Dış

kulak yolu posterior duvarına insiyon yapılarak dış kulak yolu ortaya konuldu. Linea temporalis ve Henle Spine tanındıktan sonra cerrahi işaret kalemi ile işaretlendi. Linea temporalis üzerinde Henle Spine' nına uzaklığı sabit iki ayrı nokta belirlendi. Bu noktalardan anteriorda olanına Zigomatik ölçüm noktası, posteriorda olanına ise Paryetal ölçüm noktası denildi. Bütün kadavralarda Zigomatik test noktasının Henle Spine'nına uzaklığı 2 cm olacak şekilde sabit tutuldu. Zigomatik ve Paryetal ölçüm noktaları arasındaki mesafa de tüm sefaluslarda 2 cm olacak şekilde sabit tutuldu. Bu şekilde bütün sefaluslarda aynı şekilde deney yapılma imkânı elde edildi.

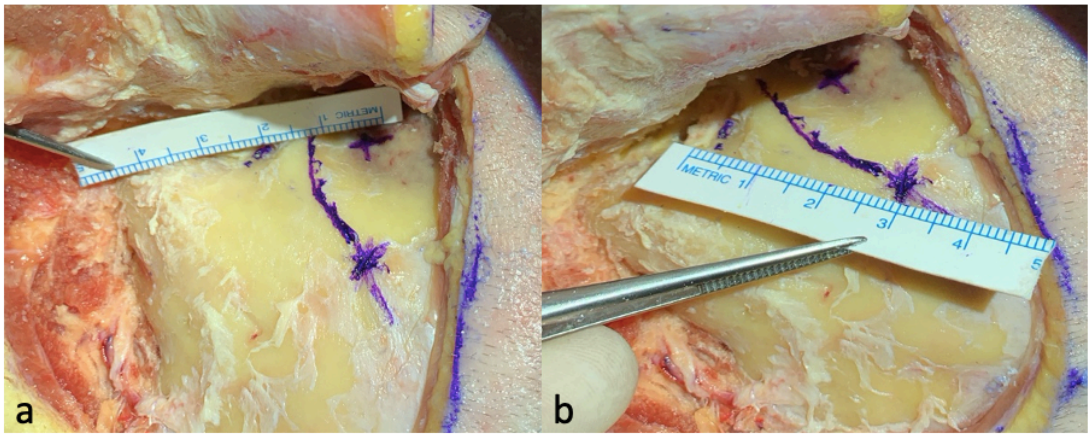

Şekil 5.2.1 Zigoma ve Paryetal ölçüm noktalarının Henle Spine'na uzaklığının gösterilmesi Zigoma(a) ve Parietal(b) ölçüm noktalarının Henle Spine' uzaklığının gösterilmesi

Zigomatik ve paryetal ölçüm noktaları belirlendikten sonra bu noktalarda 2,3 mm çapında keskin tur ucu ile Dura mater seviyesine kadar delik açıldı. Bu noktalara açılan delikler vida yuvası gibi kullanılarak iki adet vida yerleştirildi. Vidaların kemik dokuyu tam kat geçtiğinden ve hiç hareket etmediğinden emin olundu. Vidanın gövdesi etrafında yumuşak dokuların olmaması için retraktörler veya sütür materyalleri ile ekartasyon sağlandı. Ardından titreşim sensörü vida başına mıknatıs özelliği ile tespit edildi. Vibrometre cihazının kalibrasyon ayarları yapıldıktan sonra diseksiyon aşamasına geçildi. Sağ eli dominant olan ve sağ elle diseksiyon yapılacak şekilde el bilekten tespit edildi. Diseksiyon sırasında cerrah tur ucunun sabit tutmaya çalıştı, tur ucunun gövdesinin saat yönünde hareketi sırasında kuvvet uygulanmadan kemik dokuyu kesmesi sağlandı. Vibrometre ile yer değiştirme (Displacement peak-to-peak, mm), hız (Velocity, mm/s) ve ivme (Acceleration, m/s^2) değerleri ölçüldü. Kayıtlar sırasında ortalamada belirgin sapmaya neden olan diken dalga (Spike wave) ve sönümlenmiş dalgalar ölçüm dışı bırakıldı. Ölçülen değerler vibrometre cihazının kayıt özelliği

kullanılarak hafıza kartına kaydedildi. Veriler excel programına aktarıldıktan sonra ortalama değerler tablolara kaydedildi.

5.3. Verilerin Değerlendirilmesi ve Yorumlanması

İstatistiksel Analiz

Sürekli verilere ilişkin tanımlayıcı istatistiklerde Ortalama Standart Sapma, Ortanca, Minimum, Maksimum değerleri verildi.

Parietal ölçüm noktası ve Zigoma ölçüm noktasından alınan ölçümlerin karşılaştırılmasında Wilcoxon test, bölgeler arasındaki farklılığın karşılaştırılmasında Friedman test kullanıldı. Farklılığın hangi bölgelerden kaynaklandığı Friedman çoklu karşılaştırma testi ile incelendi. Aynı kadavradan alınan iki ölçüm olduğu durumlarda Wilcoxon test kullanıldı. Aynı kadavradan alınan ikiden fazla ölçüm olması nedeniyle Friedman test kullanıldı.

Değerlendirmelerde IBM SPSS (Statistical Package for Social Sciences) Statistics 20 programı kullanıldı ve istatistiksel anlamlılık sınırı olarak $p<0,05$ kabul edildi.

6. BULGULAR

Birbirine uzaklıkları farklı olan bölgelerin turlandığında meydana gelen titreşimlerin Tablo 6.3.1 'de Parietal (1. Ölçüm noktası) ve Zigoma (2. Ölçüm noktası) olarak isimlendirilen iki ayrı test noktasından alınan Displacement peak-to-peak ölçümlerinin karşılaştırılması yapıldı.

Tablo 6.3.1 Ölçüm noktalarına uzaklıkları farklı olan bölgelerden alınan ölçümler

	Parietal	Zigoma	Test İstatistiği	p*
BÖLGE	Ort±SS Ortanca (Min-Max)	Ort±SS Ortanca (Min-Max)		
Zigoma	0.128±0.121 0.064 (0.048-0.335)	0.120±0.111 0.040 (0.037-0.260)	Z=-0.674	0.500
Dış kulak yolu	0.049±0.026 0.044 (0.026-0.092)	0.107±0.081 0.076 (0.040-0.240)	Z=-2.023	**0.043**
Mastoid İnferior	0.056±0.009 0.060 (0.040-0.063)	0.046±0.018 0.040 (0.022-0.072)	Z=-1.219	0.223
Mastoid Posterior	0.071±0.032 0.057 (0.040-0.120)	0.037±0.013 0.038 (0.020-0.055)	Z=-1.753	0.080
Mastoid Superior	0.171±0.184 0.097 (0.072-0.500)	0.144±0.159 0.049 (0.033-0.400)	Z=-0.944	0.345
Test İstatistiği	χ^2 =12.480	χ^2 =3.354		
p**	0.014	0.500		

* Wilcoxon test

** Friedman test

Zigoma bölgesi turlandığında Parietal (1. Ölçüm noktası) ve Zigoma (2. Ölçüm noktası) ölçüm noktalarından alınan Displacement peak-to-peak değerleri arasında fark bulunmadı ($p>0.05$).

Dış kulak yolu bölgesi turlandığında Parietal (1. Ölçüm noktası) ve Zigoma (2. Ölçüm noktası) ölçüm noktalarından alınan Displacement peak-to-peak değerleri arasında fark saptandı ($p<0.05$). Zigomadan (2. Ölçüm noktası) alınan Displacement peak-to-peak değerleri Parietalden(1. Ölçüm noktası) alınanlara göre daha büyük idi.

Mastoid İnferior (mastoid tip) turlanırken Parietal (1. Ölçüm noktası) ve Zigoma (2. Ölçüm noktası) ölçüm noktalarından alınan Displacement peak-to-peak değerleri arasında fark bulunmadı ($p>0.05$).

Mastoid Posterior (sigmoid sinüs üzeri) turlanırken Parietal (1. Ölçüm noktası) ve Zigoma (2. Ölçüm noktası) ölçüm noktalarından alınan Displacement peak-to-peak değerleri arasında fark bulunmadı ($p>0.05$).

Turlanan 5 bölgenin Parietalinden (1.ölçüm noktası) alınan Displacement peak-to-peak değerleri arasında fark saptandı ($p<0.05$). Farklılığın hangi bölgeden kaynaklandığı Friedman çoklu karşılastırma testi ile incelendiğinde;

Dış kulak yolu turlanırken Parietaldeki (1.ölçüm noktası) peak to peak değerleri ile Mastoid Superior turlanırken Parietaldeki (1.ölçüm noktası) peak to peak değerleri arasında fark saptandı ($p<0.05$). Mastoid Superior (dura komşuluğu) turlanırken Parietaldeki (1.ölçüm noktası) peak to peak değerleri dış kulak yolu bölgesindeki parietal peak to peak değerlerine göre anlamlı düzeyde büyük idi.

Diğer bölgeler arasında Parietaldeki (1.ölçüm noktası) peak to peak değerleri bakımından fark bulunmadı ($p>0.05$).

Turlanan beş bölgenin Zigomadan (2.ölçüm noktası) alınan Displacement peak-to-peak değerleri arasında fark bulunmadı ($p>0.05$).

Bu tablodaki sonuçlara bakıldığında turlanan bölge ile ölçüm alınan nokta arasındaki mesafa azaldıkça Displacement peak-to-peak değerlerinin artığı görülmektedir (Tablo 6.3.1). Turlanan bölgenin ölçüm noktalarına uzaklıkları birbirine yakın veya eşitse istatiksel olarak anlamlı fark saptanmadı. Fakat turlanan bölge ve ölçüm alınan noktalar karşılaştırıldığında aradaki mesafa artınca istatiksel olarak anlamlı fark ortaya çıkmaktadır. Bu deney düzeneğinde elde edilen veriler incelendiğinde diseksiyon yapılırken korunması gereken anatomik yapılara yaklaştıkça turlanmaya bağlı olarak daha çok titreşim enerjisine maruz kaldıklarını söyleyebiliriz.

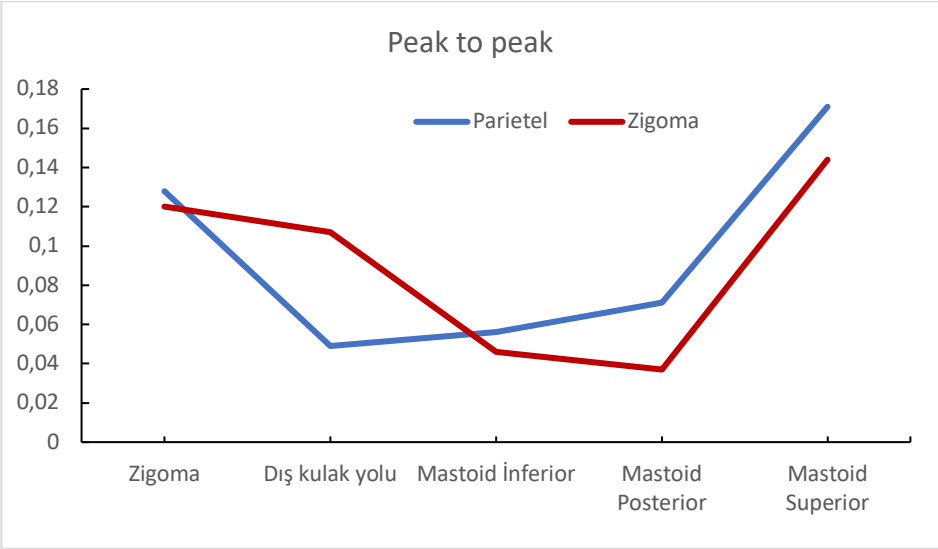

Şekil 6.3.1 Ölçüm alınan nokta ile turlanan bölge arasındaki ilişkiyi gösteren grafik

Tur uçlarının elmas ve kors elmas olması arasında fark olup olmadığı incelendiğinde. Başlık çapı 3,5 mm, 4,5 mm ve 6 mm olan tur uçları kullanılarak diğer tüm değişkenler sabit tutularak ölçümler alındı. Tablo 6.3.2 de de görüldüğü gibi tur uçlarının çaplarını artması ile meydana gelen titreşimi artırdığı bulundu. Ayrıca bu deney düzeneğinde tur ucunun tipi arasında fark olup olmadığı incelendi. Kors elmas tur uçlarının elmas tur uçlarına kıyasla bulunan yer değiştirme miktarı (peak-to-peak(mm)) değerlerinin daha fazla olduğu bulundu.

Tablo 6.3.2 Elmas ve Kors Elmas tur uçlarının karşılaştırılması

	Elmas	Kors Elmas	Test İstatistiği	p*
Diameter (çap)	Ort±SS Ortanca (Min-Max)	Ort±SS Ortanca (Min-Max)		
3.5 mm	0.069±0.015 0.067 (0.052-0.090)	0.093±0.012 0.093 (0.076-0.110)	Z=-2.032	**0.042**
4.5 mm	0.082±0.018 0.089 (0.050-0.096)	0.117±0.062 0.124 (0.011-0.170)	Z =-0.944	0.345
6 mm	0.318±0.061 0.320 (0.243-0.410)	0.314±0.058 0.318 (0.228-0.386)	Z =-0.677	0.498
Test İstatistiği	χ^2 =8.400	χ^2 =8.400		
p**	**0.015**	**0.015**		

* Wilcoxon test

** Friedman test

Tur ucu çapları 3.5 mm elmas ve kors elmas tur uçları karşılaştırıldığında Displacement (peak-to-peak) değerleri arasında fark saptandı ($p<0.05$). Kors elmas tur ucu ile yapılan diseksiyonda ölçülen peak to peak değerleri elmas tur uçlarına göre anlamlı düzeyde büyüktü.

Tur ucu çapları 4.5 mm ve 6 mm elmas ve kors elmas tur uçları karşılaştırıldığında Displacement (peak-to-peak) değerleri arasında fark bulunmadı ($p>0.05$).

Elmas 3.5, 4.5 ve 6 mm çaplı tur uçları ile alınan peak to peak değerleri arasında fark saptandı ($p<0.05$). Farklılığın hangi çaptaki tur ucundan kaynaklandığı Friedman çoklu karşılastırma testi ile incelendiğinde; 3.5 mm ve 6 mm çaplı tur uçlarından alınan peak to peak değerleri arasında fark bulundu ($p<0.05$). 6 mm çapında elmas tur ucu alınan peak to peak değerleri 3.5 mm de alınan değerlere göre anlamlı düzeyde büyük idi. 3.5 mm ile 4.5 mm ve 4.5 mm ile 6 mm çaplı elmas tur uçları arasında fark bulunmadı.

Kors Elmas 3.5 mm, 4.5 mm ve 6 mm çapındaki tur uçları ile alınan peak to peak değerleri arasında fark saptandı ($p<0.05$). Farklılığın hangi çaptaki tur ucundan kaynaklandığı Friedman çoklu karşılastırma testi ile incelendiğinde; 3.5 mm ile 6 mm çapında kors elmas tur uçları ile alınan peak to peak değerleri arasında fark bulundu ($p<0.05$). 6 mm çapında kors elmas tur ucu ile alınan peak to peak değerleri 3.5 mm çapındaki kors elmas tur ucu ile alınan değerlere göre anlamlı düzeyde büyük idi. 3.5 mm ile 4.5 mm ve 4.5 mm ile 6 mm kors elmas tur uçları arasında fark bulunmadı.

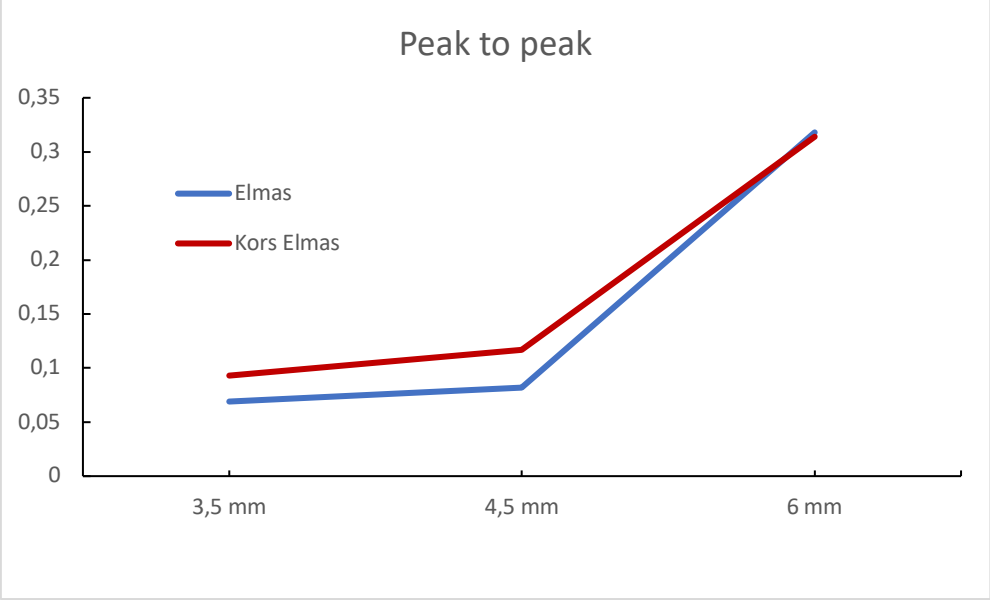

Şekil 6.3.2 Elmas ve Kors Elmas tur uçlarının karşılaştırılması

Tungsten tur uçlarının çapı artığında meydana gelen titreşim değerlerini incelemek için başlık çapları 2,3 mm, 4 mm ve 6 mm olan tur uçları kullanıldı. Tungsten başlık çapları 2,3 mm, 4 mm ve 6 mm olan tur uçları kullanılarak alınan peak to peak değerleri arasında fark saptandı ($p<0.01$). Farklılığın kaç milimetre çaplı tur ucundan kaynaklandığı Friedman çoklu karşılaştırma testi ile incelendiğinde; 2.3 mm ile 6 mm çaplı tur uçları ile alınan peak to peak değerleri arasında fark bulundu ($p<0.01$). Tur ucu çapı 6 mm ile alınan peak to peak değerleri 2.3 mm çaplı tur ucu ile alınan değerlere göre anlamlı düzeyde büyük idi. 2.3 mm ile 4 mm ve 4 mm ile 6 mm arasında fark bulunmadı. Titreşim değerleri incelendiğinde tur uçlarının çapı arttıkça meydana gelen yer değiştirme miktarı (peak-to-peak(mm)) değerlerinin de arttığı görüldü.

Tablo 6.3.3 Farklı çaplarda Tungsten tur uçlarının karşılaştırılması

	Peak to peak	Test	
Diameter (Çap)	Ort±SS Ortanca (Min-Max)	İstatistiği	p^*
2.3 mm	0.080±0.011 0.082 (0.065-0.095)	χ^2 =10.000	**0.007**
4 mm	0.225±0.085 0.180 (0.143-0.325)		
6 mm	0.681±0.085 0.680 (0.562-0.779)		

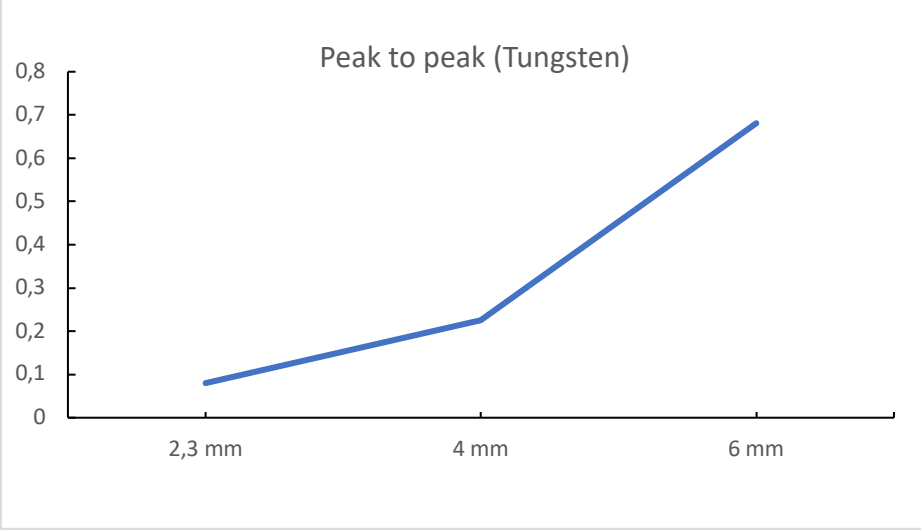

Şekil 6.3.3 Farklı çaplarda Tungsten tur uçları ile alınan ölçümler

Tur ucunun tipi ve boyutu, turlanan bölge, ölçüm alınan test noktası, dış havanın ve temporal kemiğin sıcaklığı gibi tüm değişkenler sabit tutularak tur cihazının dakika devir sayısındaki(rpm) değişikliklerin titreşim değerlerine olan etkileri incelendi. 40 000 rpm, 20 000 rpm, 10 000 rpm ve 5 000 rpm hızlarında tur cihazı çalışırken ölçümler alındı. Tur cihazının dakika devir sayısı arttıkça meydana gelen yer değiştirme miktarı (peak-to-peak(mm)) değerlerinin de arttığı görüldü.

Tablo 6.3.4 Farklı dakika devir sayıları (rpm) ile alınan ölçümlerin karşılaştırılması

	Peak to peak	Test	
DEVİR	Ort±SS Ortanca (Min-Max)	İstatistiği	p*
40 000 rpm	0.345±0.330 0.227 (0.047-0.806)	χ^2 =15.000	0.002
20 000 rpm	0.130±0.127 0.095 (0.034-0.352)		
10 000 rpm	0.076±0.503 0.065 (0.029-0.161)		
5 000 rpm	0.043±0.026 0.038 (0.017-0.087)		

* Friedman test

Tur ucu boyu, tipi, çapı ve diğer tüm değişkenler sabit tutularak sadece dakika devir sayısının (rpm) araştırıldığı deney düzeneğinde 40.000 rpm, 20.000 rpm, 10.000 rpm ve 5.000 rpm devirlerde alınan peak to peak değerleri arasında anlamlı fark saptandı ($p<0.01$). Farklılığın hangi dakika devir sayısından kaynaklandığı Friedman çoklu karşılastırma testi ile incelendiğinde; 40.000 rpm ile 5.000 rpm arasında anlamlı fark saptandı ($p<0.01$). 40.000 rpm 'de ölçülen peak to peak ölçümleri 5.000 rpm de ölçülen değerlere göre anlamlı düzeyde büyük idi. Devir sayısı artıkça peak to peak değerlerinin artığı bulundu.

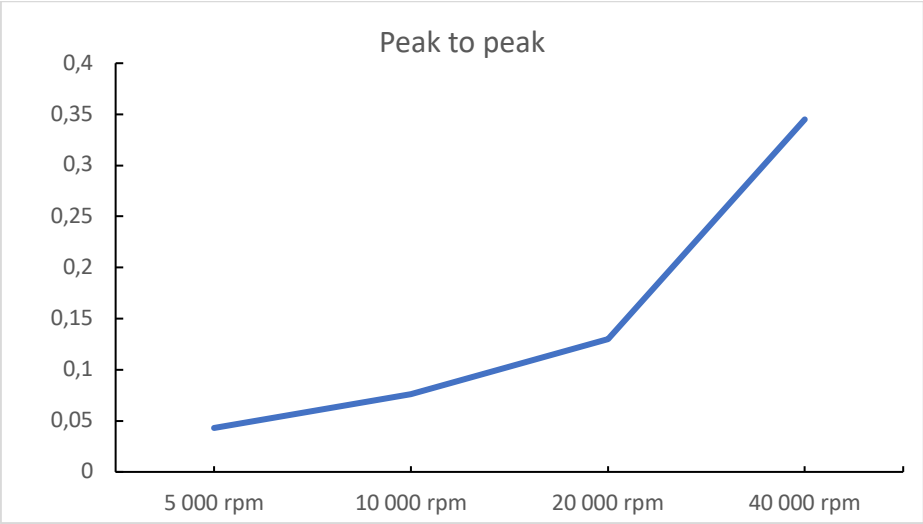

Şekil 6.3.4 Farklı devir sayısı ile alınan ölçümler arasındaki ilişkiyi gösteren grafik

Tur uçlarının çapı, boylarının uzunluğu ve tungsten veya elmas olması arasındaki farklar ölçüldü ve Tablo 6.3.5'te görüldüğü şekilde karşılaştırıldı.

Tablo 6.3.5 Farklı uzunluk ve çaplarda Tungsten ve Elmas tur uçları ile ölçülen değerlerin karşılaştırması

	Tunsten	Elmas	Test İstatistiği	p*
Boy(mm) çap(mm)	Ort±SS Ortanca (Min-Max)	Ort±SS Ortanca (Min-Max)		
70 mm 4 mm	0.036±0.006 0.035 (0.028-0.043)	0.048±0.011 0.050 (0.031-0.061)	Z=-2.023	0.043
70 mm 6 mm	0.063±0.013 0.060 (0.046-0.081)	0.118±0.013 0.120 (0.102-0.132)	Z=-2.032	**0.042**
Test İstatistiği	Z=-2.032	Z=-2.023		
p*	0.042	0.043		
	Tunsten	Elmas		
95 mm 4mm	0.201±0.142 0.180 (0.086-0.365)	0.127±0.046 0.105 (0.095-0.203)	Z=-1.219	0.223
95 mm 6 mm	0.172±0.109 0.165 (0.017-0.317)	0.212±0.105 0.160 (0.156-0.398)	Z=-0.813	0.416
Test İstatistiği	Z=-0.674	Z=-2.032		
p*	0.500	0.042		

Boyu 70 mm çapı 4mm olan Tungsten ve Elmas ile ölçülen peak to peak değerleri arasında fark saptandı ($p<0.05$). Boyu 70 mm çapı 4 mm olan Elmas tur ucu ile ölçülen peak to peak değerleri Tungsten tur ucu ile ölçülenlere göre anlamlı düzeyde büyük idi.

Boyu 70 mm çapı 6 mm olan Tunsgten ve Elmas tur uçları ile ölçülen peak to peak değerleri arasında fark saptandı ($p<0.05$). Boyu 70 mm çapı 6 mm olan Elmas tur ucu ile ölçülen peak to peak değerleri Tungsten tur ucu ile ölçülenlere göre anlamlı düzeyde büyük idi.

Boyu 70 mm çapı 4 mm ile boyu 70 mm çapı 6 mm olan Tungsten tur ucu ile ölçülen peak to peak değerleri arasında fark saptandı ($p<0.05$). Tungsten tur uçlarında; boyu 70 mm çapı 6 mm tur ucu ile ölçülen peak to peak değerleri boyu 70 mm çapı 4 mm olan tur uçları ile ölçülenlere göre anlamlı düzeyde büyük idi.

Boyu 70 mm çapı 4mm ile boyu 70 mm çapı 6 mm Elmas tur ucuları ile ölçülen peak to peak değerleri arasında fark saptandı ($p<0.05$). Elmas tur uçlarında; boyu 70 mm çapı 6 mm tur ucu ölçülen peak to peak değerleri boyu 70 mm çapı 4 mm olan tur uçları ile ölçülenlere göre anlamlı düzeyde büyük idi.

Boyu 95 mm çapı 4 mm olan Tungsten ve Elmas tur uçları ile ölçülen peak to peak değerleri arasında fark bulunmadı ($p>0.05$).

Boyu 95 mm çapı 6 mm olan Tungsten ve Elmas tur uçları ile ölçülen peak to peak değerleri arasında fark bulunmadı ($p>0.05$).

Boyu 95 mm çapı 4 mm ile boyu 95 mm çapı 6mm Tungsten tur uçları ile ölçülen peak to peak değerleri arasında fark bulunmadı ($p>0.05$).

Boyu 95 mm çapı 4 mm ile boyu 95 mm çapı 6 mm Elmas tur uçları ile ölçülen peak to peak değerleri arasında fark saptandı ($p<0.05$). Elmas tur uçlarında; boyu 95 mm çapı 6 mm tur uçları ile ölçülen peak to peak değerleri boyu 95 mm çapı 4 mm tur uçları ile ölçülenlere göre anlamlı düzeyde büyük idi.

Tungsten tur ucu ile yapılan deneylerde boyu 70 mm çapı 4 mm ile boyu 95 mm çapı 4 mm olan tur uçları ile ölçülen peak to peak değerleri arasında fark saptandı ($Z=-2.023$ $p=0.043$ $p<0.05$). Tungsten boyu 95 mm çapı 4 mm tur uçları ile ölçülen peak to peak değerleri boyu 70 mm çapı 4 mm olan tur uçları ile ölçülenlere göre daha büyük idi.

Boyu 70 mm çapı 6 mm ile boyu 95 mm çapı 4 mm Tungsten tur uçları ile ölçülen peak to peak değerleri arasında fark bulunmadı ($z=-1.753$ $p=0.080$ $p>0.05$).

Elmas tur uçlarından boyu 70 mm çapı 4 mm ile boyu 95 mm çapı 4 mm tur uçları ile ölçülen peak to peak değerleri arasında fark saptandı ($Z=-2.023$ $p=0.043$ $p<0.05$). Boyu 95 mm

çapı 4 mm Elmas ile ölçülen peak to peak değerleri boyu 70 mm çapı 4 mm elmas tur uçları ile ölçülenlere göre daha büyük idi.

Boyu 70 mm çapı 6 mm ile boyu 95 mm çapı 6 mm Elmas tur uçları ile ölçülen peak to peak değerleri arasında fark saptandı ($Z=-2.023$ $p=0.043$ $p<0.05$). Boyu 95 mm çapı 6 mm Elmas ile ölçülen peak to peak değerleri boyu 70 mm çapı 6 mm Elmas ile ölçülenlere göre daha büyük idi.

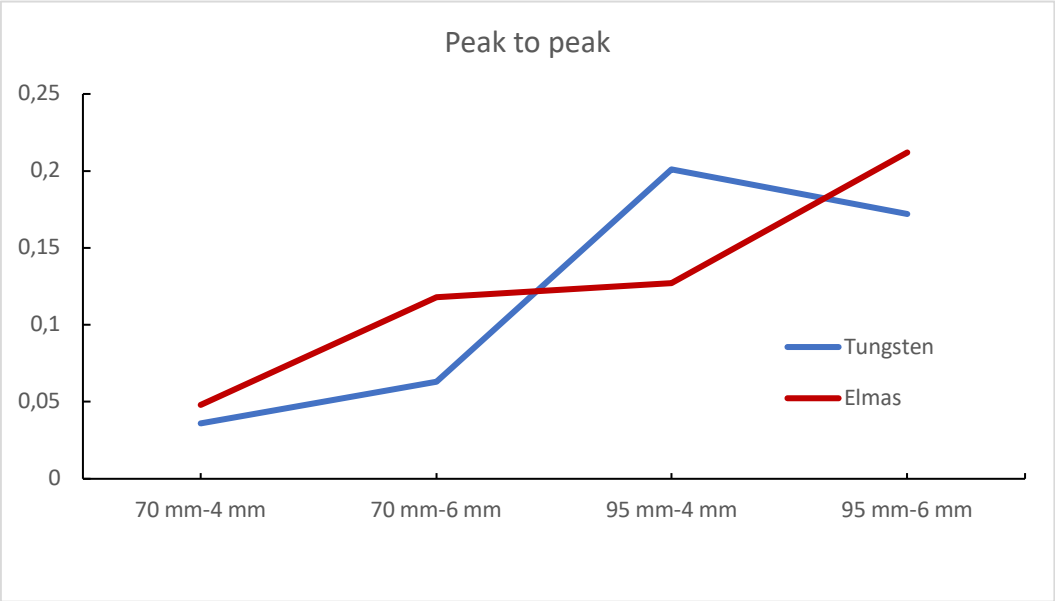

Şekil 6.3.5 Farklı uzunluk ve çaplarda Tungsten ve Elmas tur uçları ile ölçülen değerlerin karşılaştırması

Deneyler sırasında yapılan gözlemlerde tecrübesiz cerrahların yaptığı diseksiyonda elde edilen değerlerin çok daha yüksek olduğu görüldü. Tecrübesiz cerrahlara eğitim verildikten sonra ise tecrübeli cerrahların diseksiyonu sırasında ölçülen değerlere yakın değerler ölçüldü.

Tur uçlarının boyları uzatıldığında veya 95 mm uzunluğundaki tur uçları kullanıldığında cerrahın diseksiyon yaparken istenen bölgeyi diseke etmekte güçlük yaşadığı gözlemlendi. Ayrıca 95 mm tur uçları kullanıldığında turlanmak istenen noktaya tur ucu temas ettikten hemen sonra sekerek hedef nokta dışında uzak bir noktaya temas etme durumunun çok sık olduğu gözlemlendi. Bu durum ölçüm alınmasını güçleştirdi. Aynı zamanda 95 mm uzunluğundaki tur uçları ile yapılan temporal kemik diseksiyonlarında dura mater, sigmoid sinüs ve fasiyal sinir gibi anatomik yapıların daha çok hasarlandığı gözlemlendi.

7. TARTIŞMA

Kafatasının içerisinde veya üzerinde bulunan yapıların ameliyatlarında tur cihazları kullanılmaktadır. Beyin, göz ve kulak gibi hayati öneme sahip birçok organ kranium kemikleri içerisinde bulunmaktadır (25). Kranium kemikleri içerisindeki yer alan nöral yapıların yenilenme özelliklerinin çok kısıtlı ve dış etkenlerden çok çabuk etkilenirler (56). Bu yüzden bu yapıları koruyan kranium kemiklerine yönelik cerrahi işlemlerin en az hasar yapan cerrahi aletlerle yapılması gerekmektedir. Bu çalışmada tur motorları ile yapılan cerrahi sırasında ortaya çıkan titreşim enerjisinin özellikleri incelendi.

Turlanan bölgeye yakınlık artınca ölçülen değerlerin artışının incelendiği deney düzeneğinde Şekil 5.1.8.'de gösterilen bölgeler turlanırken bu bölgelere yakınlıkları değişken paryetal ölçüm noktası ve zigoma ölçüm noktası olmak üzere iki ayrı noktadan ölçümler incelendiğinde turlanan bölgeye yakınlaştıkça dalgaların amplitüdünde artış olduğu saptandı. Bu durum sürtünmenin olduğu bir ortamda dalgaların ilerlerken enerjilerini kaybederek sönümlenmesi ile açıklanabilir (19). Bu durum cerrahların ameliyatta korumak istedikleri yapılara yakın tur ile diseksiyon yaptıklarında aradaki mesafe azaldıkça daha çok enerjinin iletildiğini akılda tutmaları gerekmektedir. Bu durum özellikle kulak burun boğaz pratiğinde koklear implant ameliyatlarında kokleostomi yapılırken iç kulaktaki yapıların hasar görmemesi için daha az enerji iletimini ve ameliyat başarısının artmasını sağlayacaktır.

Bu deneyler sırasında tur cihazının devir sayısındaki değişikliklerin oluşan titreşim dalgalarının amplitüdü üzerindeki etkileri incelendiğinde 40.000 rpm, 20.000 rpm, 10.000 rpm ve 5.000 rpm devirlerde alınan peak to peak(p-p) değerleri arasında anlamlı fark saptandı ($p<0.01$). 40.000 rpm 'de ölçülen peak to peak ölçümleri 5.000 rpm de ölçülen değerler karşılaştırıldığında daha anlamlı düzeyde büyük olduğu gözlemlendi. Bu durumu fizik kuralları içerisinde incelediğimizde devir sayısı artıkça peak to peak değerlerinin artmaması gerekir (19, 57). Fakat bizim deneyler sırasında dakika devir sayısının artışı ile amplitüdün artığı saptandı. Bunun nedeninin cerrahın devir sayısı arttıkça cihazın kontrolünü sağlamada daha çok güçlük yaşamasından dolayı olduğunu düşünüyoruz.

Tur uçlarının keskin, elmas veya kors elmas olmasının ölçüm değerlerinin farklı olup olmadığı araştırılmak istendiği deney düzeneklerinde keskin uçların kullanıldığı disekisyonlarda peak to peak(p-p) değerlerinin daha yüksek olduğu bulundu. Ayrıca kors elmas ile alınan ölçümlerin de elmas uçlardan alınan ölçümlerden yüksek olduğu bulundu. Bu deney düzeneklerinde sadece tur uçlarının çapları değil aynı türden tur ucunun farklı çaplardaki uçları

da karşılaştırıldı. Tur ucunun çapı artınca dalgaların amplitüdünde artış olduğu saptandı. Aynı çapta tur uçları karşılaştırıldığında en fazla keskin daha sonra kors elmas ve en az ise elmas tur uçlarının titreşim oluşturulduğu sonucuna vardık. Tur uçlarının çapı ile oluşan dalgaların amplitüdü doğru orantılı bir durum olup dalgaların temel fiziki özelliklerinin anlatıldığı bütün kaynaklarda görmemiz mümkündür (19, 57). Bizim bu deney düzeneğinde çıkardığımız sonuçlardan biri de tur ucunun kesen kısmının derinliği artıkça peak to peak(p-p) değerlerinin daha yüksek olduğuydu. Bu durumu Tablo 6.3.2 ve Şekil 6.3.2'de görüldüğü üzere tur ucu çapları 3.5 mm elmas ve kors elmas tur uçları karşılaştırıldığında displacement (peak-to-peak) değerleri arasında fark saptandı ($p<0.05$).

Kulak ameliyatlarında genelde 70 mm uzunluğunda tur uçları kullanılmaktadır. Bu tur uçlarının boyları bazen uzatılarak diseksiyon yapılmaktadır. Handpiece (el aleti) değiştirilmeden sadece turu ucunun boyu uzatıldığında elde edilen ölçümlerin Tablo 6.3.5 ve Şekil 6.3.5'te görüldüğü gibi artığı bulundu. Tur ucunun el aletinin kavramadığı kısmı artıkça meydana gelen salınım artmakta ve bu da ölçülen titreşim değerlerinin artmasına neden olmaktadır (6, 12). Temporal kemik içerisindeki yapıların birbirleri ile uzaklıklarını incelediğimizde çok yakın mesafede olduklarını görmekteyiz (58, 59). Diseksiyon sırasında yapılan gözlemlerde cerrahların istenen bölgeyi 90 mm boyundaki tur uçları ile turlamada güçlük çektikleri görüldü. Böylelikle 90 mm boyundaki tur uçları ile yapılan diseksiyonlar sonrasında temporal kemik içerisinde bulunan fasiyal sinir, koklea, sigmoid sinüs, semisirküler kanallar ve dura mater'in gibi yapılarda çok sayıda hasar tespit edildi. Orta kulakta nerdeyse bir biri ile bitişik sayılabilecek yakınlıkta çok sayıda anatomik oluşum mevcuttur (40, 60). Bu yapılara zara vermeden diseksiyon yapabilmek için bizim deney düzeneklerinden çıkan sonuçlar ile değerlendirecek olursak tur ucunun kısa olması daha kontrollü diseksiyon imkânı sağlayacaktır.

Titreşim mekanizmasını ve oluşturduğu hasarları deprem örnekleri ile daha somut bir hale getirip anlayabiliriz. Yer kabuğunun belli bir derinliğinde, bir dış merkezden başlayarak oluşan ani devinim ya da sarsıntılara deprem denir (61). Bu sarsıntılar bazen çok hafif, bazen de çok şiddetli olabilirler. Çok hafif depremler ancak özel aygıtlarla fark edilebilirken; şiddetli depremler büyük yapıların, kentlerin yerle bir olmasına yol açabilir, gerçekleştiği bölgenin yerleşim durumuna göre binlerce insanın ölümüne neden olabilir (62). Depremde oluşan sismik dalgaların ölçülmesi bu titreşim sonucu meydana gelebilecek can ve mal kaybına engel olma yolunda çalışma yapılmasına ve önlem alınmasını sağlamıştır.

Ayrıca sürekli olarak bozuk zeminli arazilerde geniş spektrumlu düşük frekansa maruz kalan kamyonlarda, traktörlerde ve diğer arazi taşıtlarında çalışan kişilerde titreşime maruziyet sonucu hem fiziksel sağlık sorunlarına hem de psikolojik rahatsızlıklara rastlanmaktadır (63, 64).

İvmeli baş hareketleri sonucu iç kulakta vestibüler sistemin uyarılmasına bağlı olarak insan bedeninin etkilendiğinin bir göstergesi olan nisatagmus görülebilmektedir (65). Sesin iç kulağa iletiminin osiküler titreşim sonucu gerçekleştiği bilinmektedir (66). Ayrıca timpanoplasti ameliyatları sonrası akustik travmaya bağlı olarak sensörinöral işitme kaybı gelişebilmektedir (67).

Ses enerjisi dış ve orta kulaklardan geçerken, stapes tabanının titreşmesine neden olur. Bu taban titreşimi, iç kulak sıvısında bir kompresyon dalgasına neden olur. Scala vestibuli'deki basınç skala timpani'dekinden daha yüksek olduğundan, bu, koklear bölümün hareket eden bir dalga olarak titreşmesine neden olan bir basınç gradyanı oluşturur. Baziler membran, uzunluğu boyunca sertliği ve kütlesi bakımından değişiklik gösterdiğinden, uzunluğu boyunca belirli yerlerde belirli ses frekanslarına yanıt veren bir dizi filtre görevi görebilir (68). Georg von Békésy ilk olarak insan kadavra koklealarında kokleanın titreşimini tanımladı (69). Koklear bölmede, stapes taban titreşiminin yarattığı sıkıştırma dalgası tarafından kokleanın tabanından tepesine giden baziler membranda hareket eden bir dalga oluşturduğunu gösterdi. Ek olarak, von Békésy, baziler membranın uzunluğu boyunca sertliğinin, tabana yakın daha sertlik ve apeks yakınında ise sertliğinin azaldığını ve daha yumuşak olduğunu buldu (69) .

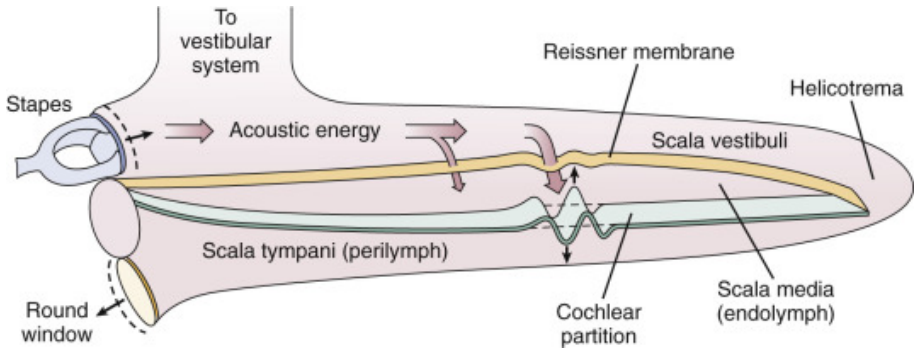

Şekil 7.3.1 Kokleada ses yayılımının şematik gösterimi

(Geisler CD: From sound to synapse: physiology of the mammalian ear, New York, 1998, Oxford University Press, p 51.)

Titreşim enerjisi; jeofizik, tıp, makine ve birçok bilim alanında araştırılmaktadır. Titreşimi oluşturan kaynak, iletim yolu ve meydana getirdiği etkiler farklı olsa da temel fizik kuralları ile anlaşılabilmektedir. Timpanoplasti sırasında tur kullanımı sonucu oluşan sesin işitme kaybı yaptığı bir çok çalışmada gösterilmiştir (67) . Tur uçlarının farklı boyutlarda olmasının meydana getirdiği gürültü miktarlarının da farklı olduğunun araştırıldığı çalışmalar da literatürde mevcuttur (70). Bu çalışmalarda kulak cerrahisinde tur ile indüklenen gürültü seviyeleri büyük ölçüde azaltılamayacağı ve iç kulağa gelebilecek olası gürültü travmaları, ancak turlama süresi ve dolayısıyla kokleaya zararlı gürültü maruziyet süresi en aza indirilerek önlenebileceği önerilmektedir (67). Literatürde turlanma sırasında ortaya çıkan sesin işitme kaybına neden olduğu teorisi üzerinde durulmaktadır (67, 70-72). Bu çalışmada tur cihazlarının kafatası kemikleri üzerinde meydana getirdiği titreşimler ölçüldü. Bu titreşimlerin turlanan bölgeye yakınlık arttıkça daha fazla olduğu bulundu. Böylelikle iç kulakta turlanmaya bağlı oluşan hasarın sadece ses enerjisinden değil aynı zamanda mekanik olarak ortaya çıkan titreşim dalgalarından da kaynaklanıyor olabileceğini akla getirmektedir. Literatürde turlanma süresi ve kullanılan tur uçları, turlanma tekniğinin beraber incelendiği herhangi bir çalışmaya rastlanmamaktadır. İleride yapılacak hayvan deneyleri ile farklı tur uçları ve tur kullanım sürelerinin iç kulakta meydana getirdiği hasarın mikroskobik olarak incelenmesi yapılabilir.

Titreşen bir cismin meydana getirdiği enerjiyi, içerisinde su bulunan bir kaba atılan bir cismin meydana getirdiği dalga ile açıklayabiliriz. Bu oluşan dalganın boyu, atılan cismin hacmi ve suya düşüş hızı ile oranlıdır (19, 73). Oluşan su dalgasının kabın kenarına değince ilettiği enerji dalga amplitüdü ve dalganın çarpma hızı ile doğru orantılıdır (19, 57, 74). Ayrıca dalganın kat ettiği mesafe artıkça sönümleneceği için dalga amplitüdü küçülür ve ileteceği enerji azalır (19). Meydana gelen dalga ilerlerken karşı yönden aynı amplitüd ve aynı frekansta bir dalga ile karşılaştığında tamamen sönümlenebileceği gibi aynı yönde ilerleyen başka bir dalga ile birleşerek dalga amplitüdü daha da artabilir (19, 57). Bu durumu deniz kenarında dalgaları gözlemleyerek daha kolay anlayabiliriz. Sahile uluşan bazı dalgalar kıyıya çarpıp tamamen sönümlendikten sonra suyun geriye çekilmesi ile bir sonraki dalganın kırılmasını ve kıyıda daha az yol kat etmesine neden olur. Uzaktan kıyıya yaklaşan küçük bir dalganın kıyıya yaklaştıkça başka dalgalarla birleşerek büyük bir dalga oluşturduğunu ve kıyıda uzun bir mesafe gitmesini gözlemleyebiliriz. Bu durum bizim deneylerimiz sırasında kraniuma tur ile diseksiyon yaparken verdiğimiz titreşimin kranium boyunca yayılması sonucu ölçümler sırasında bazen dalgaların sönümlenmesine bağlı olarak ölçüm alınamaması veya aniden ortalamanın çok altında

değerler gözlemlememize veya tam tersi yönde ani çok yüksek dalga boylarını (spike) gözlemlememizi açıklamaktadır.

Titreşim mekaniğinin tur cihazlarının, başta kulak burun boğaz olmak üzere diş hekimliği, beyin cerrahisi gibi branşlarda sık kullanılmasına rağmen literatürde yeterli düzeyde araştırılmadığını görmekteyiz. Titreşim enerjisindeki hareket enerjisinin ısı ve ses enerjisine dönüşümü sonrası ortaya çıkan etkiler detaylı araştırılmalıdır. Literatürde tur cihazlarının çalışması sonucu ortaya çıkan ses enerjisin iç kulakta meydana getirdikleri hasarı araştıran çalışmalar mevcut (75), fakat titreşimdeki hareket enerjisinin iç kulaktaki membranlar, hücreler ve sıvılarda ve diğer nörovasküler dokular üzerindeki etkileri, doğrudan bu dokularda meydana getirdiği hareket enerjisinin incelenmesi gerekmektedir.

Tur cihazlarının dakika devir sayısı(rpm) arttığında işitme kaybının daha çok arttığının araştıran çalışmalar mevcut (76) ve işitme kaybına neden olabilecek mediatörler, işitme kaybını önlemeye yönelik medikal tedavi çalışmaları yapılmış (77, 78). İşitme kaybının en aza indirmeye yönelik cerrahın dikkat etmesi gereken teknik detayların eksik olduğu görülmektedir. Bu çalışmadaki sonuçlar doğrultusunda cerrahların uyması halinde iç kulakta ve komşu nörovasküler yapılarda daha az hasar olacaktır.

8. SONUÇ ve ÖNERİLER

Bu çalışmada, tur uçlarının boyları, çapları, uzunlukları, diseksiyon sırasındaki devir sayıları(rpm) ve diseksiyon yapılan bölge ile ölçüm alınan bölgeler arasındaki mesafenin titreşim enerjisinin iletimindeki rolü araştırıldı. Meydana gelen dalgaların sürtünmeli ortamda hareketi sırasında sönümlenmesi esasına bağlı olarak ölçüm alınan nokta ile diseksiyon yapılan bölge arasındaki mesafe azaldıkça iletilen enerjinin daha fazla olduğu bulundu.

Tur uçlarının çapları artıkça meydana gelen titreşim miktarının dalgaların amplitüdü incelendiğinde arttığı görüldü. Aynı çap ve boyda Tungsten tur uçlarının en çok, elmas tur uçlarının ise en az titreşim oluşturduğu bulundu. Tur uçlarının boylarının artığında cerrahın hakimiyetinin azaldığı gözlemlenmekle birlikte daha çok titreşim olduğu tespit edildi. Ayrıca tur cihazının devir sayısı arttıkça titreşim enerjisinin artığı ve mikrocerrahinin yapılmasını daha da zorlaştırdığı görüldü.

Bu sonuçlarla cerrahlara iç kulağa yakın bir bölgeyi turlarken (koklear implant, mastoidektomi, petrozektomi ve benzeri uygulamalar esnasında) mümkünse en düşük devirde(rpm) çalışmalarını ve mümkün olan en kısa, en küçük çaplı ve yüzeyi en pürüzsüz (elmas tipte) tur ucunu kullanmalarını tavsiye ediyoruz. Daha farklı tur uçları kullanmak zorunda kalırlarsa bunları kısa süre çok dikkatli kullanıp en kısa sürede tavsiye ettiğimiz tur uçlarına geri dönmeliler. Bu şekilde çalışırlarsa iç kulakta daha az titreşim oluşturacaklardır. Dolayısıyla iç kulakta bulunan iç ve dış tüy hücrelerde daha az hasara neden olacakları kanaatindeyiz.

Bu çalışma, kadavra çalışması olduğu için turlanmaya bağlı olarak iç kulakta ve diğer komşu nörovasküler dokularda oluşan hasarın mikroskobik incelenmesi yapılamadı. Buna bağlı olarak da turlanma süresi ile ilişkili oluşan hasar değerlendirilemedi. Daha sonra yapılacak hayvan çalışmalar ile bu konunun daha iyi anlaşılmasını sağlayacağını düşünüyoruz.

Bu çalışmada ileride literatüre katkı sağlanması için kullanılan tur ucu tipi, tur devir sayısı ve turlanma süresi ile iç kulakta meydana gelen hasarın mikroskobik düzeyde araştırıldığı çalışmaların yapılması zemin hazırladığını ve bu çalışmaların yapılmasının gerekliliği ortaya çıkmaktadır.

İlerde yapılacak çalışmalar ışığında mühendislikten alınacak destekle kraniumdan sensörler vasıtasıyla titreşimin alınıp diseksiyon sırasında cerraha geri bildirimde bulunacak şekilde cihaz gelişimi yapılabilecek. Böylece cerrah diseksiyon sırasındaki geribildirimler

sayesinde daha az hasara neden olan kontrollü bir diseksiyon gerçekleştirme imkana bulacaktır.

Ayrıca titreşim sonucu oluşan hareket enerjisinin, doku içerisinde ilerleyen dalgaların sönümlenirken etrafa yaydıkları ısı enerjisinin komşu nöral yapıların aksiyon potansiyelleri üzerindeki etkilerinin araştırılmasının ameliyat sonrası ortaya çıkan sinir paralizileri gibi bazı komplikasyonların fizyopatolojisini açıklayacağını düşünüyoruz.

9. KAYNAKLAR

1. Thompson W, Dahleh M. Theory of vibrations. Nelson Thornes Ltd. 1996;9.
2. Hassan OA. Building acoustics and vibration: theory and practice: World Scientific Publishing Company; 2009.
3. Olsen KB, Archuleta RJ. Three-dimensional simulation of earthquakes on the Los Angeles fault system. Bulletin of the Seismological Society of America. 1996;86(3):575-96.
4. Elnashai AS, Di Sarno L. Fundamentals of earthquake engineering: Wiley Online Library; 2008.
5. Den Hartog JP. Mechanical vibrations: Courier Corporation; 1985.
6. Norton MP, Karczub DG. Fundamentals of noise and vibration analysis for engineers: Cambridge university press; 2003.
7. Bapat C, Sankar S. Single unit impact damper in free and forced vibration. Journal of Sound and Vibration. 1985;99(1):85-94.
8. Den Hartog J. Mechanical Vibrations. Civil, Mechanical and Other Engineering Series, 1st edn.: 1934. Dover Publications, Mineola; 1985.
9. Fahy F, Walker J. Fundamentals of noise and vibration: CRC Press; 1998.
10. Rao SS. 1.5 Classification of Vibration." Mechanical Vibrations. Reading, MA: Addison-Wesley; 1990.
11. Schmitz TL, Smith KS. Mechanical vibrations: Springer; 2014.
12. Lalanne C. Mechanical vibration and shock analysis, sinusoidal vibration: John Wiley & Sons; 2014.
13. Dyke P, Whitworth R. Vibrations. Guide to Mechanics: Springer; 2001. p. 196-230.
14. Newton I, Chittenden N. Newton's principia: The mathematical principles of natural philosophy: Geo. P. Putnam; 1850.
15. Titreşim. trwikipediaorg. 2020.
16. McConnell KG, Varoto PS. Vibration testing: theory and practice: John Wiley & Sons; 1995.
17. Hideblad D. Equipment for Accelerated Vibration Testing. 2017.
18. Han S. Measuring displacement signal with an accelerometer. Journal of Mechanical Science and Technology. 2010;24(6):1329-35.
19. Elmore WC, Elmore WC, Heald MA. Physics of waves: Courier Corporation; 1985.

20. Sadler TW. Langman's medical embryology 12th Ed. Lippincott Williams & Wilkins, Maryland; 2012.
21. Just T, Specht O, Punke C, Schmidt W, Pau HW. [Effect of fenestration of the cochlea on the vibration of the round window membrane]. Laryngorhinootologie. 2013;92(6):394-9.
22. Brennan P, Standring S, Wiseman S. Gray's Surgical Anatomy E-Book: Elsevier Health Sciences; 2019.
23. Gartner LP. Textbook of Histology E-Book: Elsevier Health Sciences; 2020.
24. Young B, Woodford P, O'Dowd G. Wheater's Functional Histology E-Book: A Text and Colour Atlas: Elsevier Health Sciences; 2013.
25. Standring S. Gray's anatomy E-Book: the anatomical basis of clinical practice: Elsevier Health Sciences; 2020.
26. Standring S. Gray's anatomy e-book: the anatomical basis of clinical practice: Elsevier Health Sciences; 2015.
27. Desa V, Green R. Cavernous Sinus Thrombosis: Current Therapy. Journal of Oral and Maxillofacial Surgery. 2012;70(9):2085-91.
28. Paulsen F, Waschke J. Sobotta Atlas of Human Anatomy, Vol. 3, English: Head, Neck and Neuroanatomy: Urban & Fischer Verlag/Elsevier GmbH; 2013.
29. Arıncı K, Elhan A. Anatomi: kemikler, eklemler, kaslar, iç organlar: Güneş Tıp Kitabevleri; 2014.
30. Logan BM, Reynolds P, Rice S, Hutchings RT. McMinn's Color Atlas of Head and Neck Anatomy E-Book: Elsevier Health Sciences; 2016.
31. DANDY WE. Where is cerebrospinal fluid absorbed? Journal of the American Medical Association. 1929;92(24):2012-4.
32. Hansen JT. Netter's Clinical Anatomy E-Book: Elsevier Health Sciences; 2017.
33. Moore KL, Dalley AF. Clinically oriented anatomy: Wolters kluwer india Pvt Ltd; 2018.
34. OSTEOLOGIA – KEMİK BİLİMİ [Internet]. kutuphane@ankara.edu.tr.
35. Schünke M, Schulte E, Schumacher U. Thieme Atlas of Anatomy: Head, Neck, and Neuroanatomy: Thieme Medical Publishers; 2020.
36. Drake R, Vogl AW, Mitchell AW. Gray's anatomy for students E-book: Elsevier Health Sciences; 2009.
37. Hansen HB, Damgaard PB, Margaryan A, Stenderup J, Lynnerup N, Willerslev E, et al. Comparing ancient DNA preservation in petrous bone and tooth cementum. PloS one. 2017;12(1):e0170940.

38. KETTEL K. THE LEMPERT ENDAURAL, ANTAURICULAR SURGICAL APPROACH TO THE TEMPORAL BONE: SUGGESTED MODIFICATION OF THE TECHNIC IN TYMPANOMASTOIDECTOMY; REPORT OF FIFTY-FIVE CASES. Archives of Otolaryngology. 1941;34(3):461-72.

39. Schuenke M, Schulte E, Schumacher U. Head, Neck, and Neuroanatomy (THIEME Atlas of Anatomy): Thieme; 2020.

40. Lang J. Clinical Anatomy of the Head: Neurocranium· Orbit· Craniocervical Regions: Springer Science & Business Media; 2012.

41. Mudry A. From the stylet of the temple to the tongue in so-called Riolan's bouquet. European annals of otorhinolaryngology, head and neck diseases. 2020;137(4):347-8.

42. Perez B, Campos ME, Rivero J, Campos DL, López-Aguado D. Incidence of dehiscences in the fallopian canal. International journal of pediatric otorhinolaryngology. 1997;40(1):51-60.

43. EAGLE WW. ELONGATED STYLOID PROCESS: Further Observations and a New Syndrome. Archives of Otolaryngology. 1948;47(5):630-40.

44. Johnston CE, Ryan PA, Mills CD, Mykleby PR, Burroughs AC, Rush BL, et al. Powered surgical apparatus, method of manufacturing powered surgical apparatus, and method of using powered surgical apparatus. Google Patents; 2009.

45. Nordin H. Surgical drill with detachable hand-piece. Google Patents; 1974.

46. Ams F, Baier M, Schafer R. Device with a rotationally-driven surgical instrument. Google Patents; 1991.

47. Beyea JA, Rohani SA, Ladak HM, Agrawal SK. Laser Doppler vibrometry measurements of human cadaveric tympanic membrane vibration. J Otolaryngol Head Neck Surg. 2013;42:17.

48. Flock ST, Ferguson S, Dornhoffer JL. Vibrometer. Google Patents; 1999.

49. Kennard JDC. Vibrometer. Google Patents; 1959.

50. Karelitz GB. Vibrometer. Google Patents; 1931.

51. Bendat JS, Piersol AG. Random data: analysis and measurement procedures: John Wiley & Sons; 2011.

52. Chen Z, Mechefske C. Machine signature identification by analysis of impulse vibration signals. Journal of sound and vibration. 2001;244(1):155-67.

53. Tang SK. On the time–frequency analysis of signals that decay exponentially with time. Journal of sound and vibration. 2000;234(2):241-58.

54. Feeny B, Kappagantu R. On the physical interpretation of proper orthogonal modes in vibrations. Journal of sound and vibration. 1998;211(4):607-16.
55. pce-vt-2800 teknik-bilgiler/vibrasyon-ölcer- 2020 [Available from: teknik-bilgiler/vibrasyon-oelcer-.
56. Stoll G, Müller HW. Nerve injury, axonal degeneration and neural regeneration: basic insights. Brain pathology. 1999;9(2):313-25.
57. Chester W. Resonant oscillations of water waves I. Theory. Proceedings of the Royal Society of London Series A Mathematical and Physical Sciences. 1968;306(1484):5-22.
58. Cömert E, Cömert A, Tunçel Ü, Tekdemir I. Surgical anatomy of facial nerve for revision transmastoid surgery. Journal of Craniofacial Surgery. 2014;25(2):619-22.
59. Liu W, Lu Y, Laurell G, Cousins V. A morphometric study of the structures bordering the infra-cochlear corridor–Relevant for endoscopic/microscopic ear surgery. Journal of otology. 2018;13(3):81-4.
60. Jufas N, Bance M. Endoscopically-assisted transmastoid approach to the geniculate ganglion and labyrinthine facial nerve. Journal of Otolaryngology-Head & Neck Surgery. 2017;46(1):1-5.
61. Sözlük BL, Ansiklopedisi C. XVII. XX, Gelişim Yayınları, İstanbul. 1986.
62. Işın G. Deprem: Suçlu Kim. Editörden. 2004:7.
63. Rakheja S, Sankar S. An optimum seat-suspension for off-road vehicles. Shock and Vibration Inform Center The Shock and Vibration Bull, part 3. 1983:19-34.
64. Ümit E, Sezan O, Bilal P. Taşıt Titreşimlerinin Teorik Analizi ve Bir Bilgisayar Modellemesi. Eskişehir Osmangazi Üniversitesi Mühendislik ve Mimarlık Fakültesi Dergisi. 2006;19(2):131-44.
65. Matos R, Navarro M, Pérez-Guillén V, Pérez-Garrigues H. The role of vertical semicircular canal function in the vertical component of skull vibration-induced nystagmus. Acta oto-laryngologica. 2020;140(8):631-7.
66. Aritomo H. [Ossicular vibration in human temporal bones]. Nihon Jibiinkoka Gakkai Kaiho. 1989;92(9):1359-70.
67. Domenech J, Carulla M, Traserra J. Sensorineural high-frequency hearing loss after drill-generated acoustic trauma in tympanoplasty. Archives of oto-rhino-laryngology. 1989;246(5):280-2.
68. Flint PW, Haughey BH, Robbins KT, Thomas JR, Niparko JK, Lund VJ, et al. Cummings otolaryngology-head and neck surgery e-book: Elsevier Health Sciences; 2014.

69. von Békésy G, Peake WT. Experiments in hearing. Acoustical Society of America; 1990.

70. Kylen P, Stjernvall J-E, Arlinger S. Variables affecting the drill-generated noise levels in ear surgery. Acta oto-laryngologica. 1977;84(1-6):252-9.

71. Kylen P, Arlinger S. Drill-generated noise levels in ear surgery. Acta oto-laryngologica. 1976;82(1-6):402-9.

72. Tos M, Lau T, Plate S. Sensorineural hearing loss following chronic ear surgery. Annals of Otology, Rhinology & Laryngology. 1984;93(4):403-9.

73. Lynett PJ. A multi-layer approach to modeling generation, propagation, and interaction of water waves: Cornell University; 2002.

74. Stone HA. Dynamics of drop deformation and breakup in viscous fluids. Annual Review of Fluid Mechanics. 1994;26(1):65-102.

75. Pyykkö I, Pekkarinen J, Starck J. Sensory-neural hearing loss during combined noise and vibration exposure. International archives of occupational and environmental health. 1987;59(5):439-54.

76. Sutinen P, Zou J, Hunter LL, Toppila E, Pyykko I. Vibration-induced hearing loss: mechanical and physiological aspects. Otol Neurotol. 2007;28(2):171-7.

77. Zou J, Bretlau P, Pyykko I, Starck J, Toppila E. Sensorineural hearing loss after vibration: an animal model for evaluating prevention and treatment of inner ear hearing loss. Acta Otolaryngol. 2001;121(2):143-8.

78. Zou J, Pyykko I, Sutinen P, Toppila E. Vibration induced hearing loss in guinea pig cochlea: expression of TNF-alpha and VEGF. Hear Res. 2005;202(1-2):13-20.

10. EKLER

10.1. Ek-1. Klinik Araştırmalar Etik Kurul Onay Formu

ANKARA ÜNİVERSİTESİ TIP FAKÜLTESİ KLİNİK ARAŞTIRMALAR

ETİK KURUL BAŞKANLIĞI

Sayı: 49

Tarih: 28.03.2019

Sayın

Prof.Dr. Ozan B. ÖZGÜRSOY

Ankara Üniversitesi Tıp Fakültesi Kulak Burun Boğaz Hastalıkları Anabilim Dalı Öğretim Üyesi

Sorumluluğunuzda yürütülmesi planlanan "Tur ile Kranyuma Uygulanan Vibrasyonun Etkilerinin Araştırılması" başlıklı çalışma **"kadavra"** üzerinde yapılacağından , Fakültemiz Klinik Araştırmalar Etik Kurulu'ndan onay alınması gerekmemektedir.

Bilgilerinizi saygı ile rica ederim.

Prof.Dr.Mehmet MELLİ

Etik Kurul Başkanı

Dr. Rıdvan KILIÇ
AÜTF – KULAK BURUN BOĞAZ HASTALIKLARI TIPTA UZMANLIK TEZİ (2021)