TÜRKİYE CUMHURİYETİ
ANKARA ÜNİVERSİTESİ
TIP FAKÜLTESİ

VENTRİKÜLER CERRAHİ İÇİN KORONA RADYATA VE TAPETUMUN LİF YAPISI

Dr. Fatih YAKAR

BEYİN VE SİNİR CERRAHİSİ ANABİLİM DALI
UZMANLIK TEZİ

TEZ DANIŞMANI
Prof. Dr. Hasan Çağlar UĞUR

ANKARA
2017

KABUL VE ONAY

ANKARA ÜNİVERSİTESİ TIP FAKÜLTESİ
TEZ SINAVI TUTANAĞI

I. UZMANLIK ÖĞRENCİSİNİN

Adı, Soyadı	: FATİH YAKAR	**Sınav tarihi:** 07 / 06 / 2017
Anabilim/Bilim Dalı	: BEYİN VE SİNİR CERRAHİSİ ANABİLİM DALI	
Tez Danışmanı	: Prof.Dr.HASAN ÇAĞLAR UĞUR	

II. TEZ İLE İLGİLİ BİLGİLER

Tezin Başlığı: Ventriküler cerrahi için Korona Radyata ve Tapetumun Lif Yapısı

Tezin Niteliği: ☑ Ana Dal Uzmanlık Tezi ☐ Yan Dal Uzmanlık Tezi

Kaçıncı tez sınavı olduğu: ☐ 1 ☑ 2 ☐ 3

III. KARAR

Yapılan tez sınavı sonucunda yukarıda belirtilen tezin "Tıpta Uzmanlık Tezi" olarak

☑ Kabulüne

☐ Reddine

☐ Düzeltmeler yapıldıktan sonra tekrar değerlendirilmesine

☑ Oy birliği ☐ Oy çokluğu ile karar verilmiştir.

IV. AÇIKLAMALAR

Lütfen, tezin reddi veya düzeltme istenmesi durumunda gerekçeli açıklamalarınızı buraya yazınız

Jüri Başkanı
Prof.Dr.Y.ŞÜKRÜ ÇAĞLAR
Beyin ve Sinir Cerrahisi Anabilim/Bilim Dalı

Jüri Üyesi
Doç.Dr.AYHAN TEKİNER
Beyin ve Sinir Cerrahisi Anabilim/Bilim Dalı

Jüri Üyesi
Prof.Dr.HASAN ÇAĞLAR UĞUR
Beyin ve Sinir Cerrahisi Anabilim/Bilim Dalı

TEŞEKKÜR

Uzmanlık eğitimim süresince bizlere bilgi, beceri ve deneyimleriyle yol gösteren değerli hocalarım Prof. Dr. İsmail Ahmet Erdoğan'a, Prof. Dr. Atilla Erdem'e, Prof. Dr. Yusuf Şükrü Çağlar'a, Prof. Dr. Agahan Ünlü'ye, Prof. Dr. Ali Savaş'a, Prof. Dr. Ayhan Attar'a, Prof. Dr. Hasan Çağlar Uğur'a, Prof. Dr. Hakan Tuna'ya, Doç. Dr. Gökmen Kahiloğulları'na ve Doç. Dr. Melih Bozkurt'a,

Asistanlığım boyunca beraber çalıştığımız, bilgi birikimlerinden ve tecrübelerinden faydalandığım Uz.Dr. İhsan Doğan'a, Uz.Dr. Onur Özgüral'a, Uz.Dr. Ümit Eroğlu'na,

Anatomi Anabilim Dalındaki anatomik diseksiyonlardaki desteği için Doç. Dr. Ayhan Cömert'e,

MR traktografi görüntüleri temininde yardımını esirgemeyen Uz. Dr. Elif Peker'e,

5 yıllık asistanlığım süresi boyunca birlikte çalıştığımız Dr. Mehmet Özgür Özateş ve Dr. Murat Zaimoğlu'na, asistan arkadaşlarıma, hemşireler ve hastane personeline,

Tıp fakültesi ve uzmanlık eğitimim boyunca hep yanımda olan değerli büyüğüm Metin Atamer'e,

Tüm eğitim hayatım boyunca benden desteğini esirgemeyen anne ve babama,

Sevgili eşime, kızlarıma ve kardeşlerime teşekkürü bir borç bilirim.

Dr. Fatih YAKAR

Ankara, 2017

İÇİNDEKİLER

Sayfa No

KABUL VE ONAY i

TEŞEKKÜR ..... **ii**

İÇİNDEKİLER ..... **iii**

SİMGE ve KISALTMALAR ..... **v**

TABLOLAR DİZİNİ ..... **ix**

RESİMLER DİZİNİ ..... **x**

1. GİRİŞ ve AMAÇ **1**

2. GENEL BİLGİLER **5**

2.1. BEYAZ CEVHER ÇALIŞMALARI HAKKINDA TARİHİ BİLGİLER 5

2.2. BEYAZ CEVHER VE LİF ÇEŞİTLERİ 6

2.2.1. Asosiasyon lifleri 8

2.2.1.1. Singulum demeti (Cingulum bundle) 8

2.2.1.2. Süperiyor longitidunal fasikül 9

2.2.1.3. Süperiyor frontooksipital fasikül(SFOF) 10

2.2.1.4. İnferiyor frontooksipital fasikül(IFOF) 10

2.2.1.5. İnferiyor longitidunal fasikül(ILF) 10

2.2.1.6. Unsinat fasikül 11

2.2.1.7. Ekstrem kapsül 11

2.2.1.8. Arkuat fasikül 11

2.2.2. Kommissüral lifler 12

2.2.2.1 Korpus kallozum 12

2.2.2.2 Anteriyor Kommissür 15
2.2.2.3. Hippokampal Kommissür 16
2.2.3. Projeksiyon lifleri 16
2.2.3.1. Korona Radyata 17
2.2.3.2. İnternal kapsül 19
2.2.3.3. Kortikospinal yolak 21
2.3. JOSEF KLİNGLER FİBER DİSEKSİYON YÖNTEMİ 24
3. GEREÇ ve YÖNTEM 27
3.1. KLİNGLER YÖNTEMİ 27
3.2. MR DİFÜZYON TENSÖR VE TRAKTOGRAFİ YÖNTEMİ 27
4. BULGULAR 29
4.1. FİBER DİSEKSİYON AŞAMALARI 29
4.1.1. Lateral yüz diseksiyonu 32
4.1.2. Mediyal yüz diseksiyonu 40
5. TARTIŞMA ve SONUÇ 45
5.1. ANTERİYOR FRONTAL TRANSKORTİKAL YAKLAŞIM 48
5.2. POSTERİYOR İNTERHEMİSFERİK TRANSKALLOZAL YAKLAŞIM 49
5.3. TEMPORAL HORNA YÖNELİK CERRAHİ YAKLAŞIMLAR 50
5.4. ATRİYUMA YÖNELİK YAKLAŞIMLAR 51
6. ÖZET 54
7. KAYNAKLAR 56

SİMGE ve KISALTMALAR

KBB	**:**	Kulak Burun Boğaz
Slvy	**:**	Silviyan fissür
SlvyAhr	**:**	Silviyan fissür anterior horizontal ramus
SlvyAar	**:**	Silviyan fissür anterior asendan ramus
Po	**:**	Pars orbitalis
Pt	**:**	Pars triangularis
Pop	**:**	Pars operkülaris
SupTg	**:**	Süperiyor temporal girus
InfTg	**:**	İnferiyor temporal girus
MidTg	**:**	Middle temporal girus
Tp	**:**	Temporal pol
SupTs	**:**	Süperiyor temporal sulkus
InfTs	**:**	İnferiyor temporal sulkus
Cs	**:**	Santral sulkus
PreCs	**:**	Presantral sulkus
PostCs	**:**	Postsantral sulkus
PostCg	**:**	Postsantral girus
PreCg	**:**	Presantral girus
SupMg	**:**	Supramarjinal girus
Ang	**:**	Anguler girus
Supfs	**:**	Süperiyor frontal sulkus
Inffs	**:**	İnferiyor frontal sulkus
Sup. Front. gy	**:**	Süperiyor frontal girus
Mid. Front. gy	**:**	Middle frontal girus
Inf. Front. gy	**:**	İnferiyor frontal girus
Sup. Par. lob	**:**	Süperiyor paryetal lobül
Ips	**:**	İntraparyetal sulkus
Inf. Par. Lob	**:**	İnferiyor paryetal lob
Pos	**:**	Paryetooksipital sulkus
Sog	**:**	Süperiyor oksipital girus
Log	**:**	Lateral oksipital Girus

Iog	**:**	İnferiyor oksipital Girus
Pcl	**:**	Parasantral lobül
Cis	**:**	Singulat sulkus
ArCis	**:**	Singulate sulkus asendan ramus
Cm	**:**	Korpus mamillare
Ac	**:**	Anteriyor kommissür
Calcs	**:**	Kalkarin sulkus
Sp	**:**	Septum pellisidum
Pc	**:**	Posteriyor kommissür
Cc	**:**	Korpus kallozum
R	**:**	rostrum
G	**:**	genu
B	**:**	body(gövde)
S	**:**	spleniyum
Ch	**:**	Kiazma optikum
Li	**:**	Lingula
Fx	**:**	Forniks
Fsg	**:**	Fuziform girus
Colls	**:**	Kollateral sulkus
Isth	**:**	İsthmus
Lt	**:**	Lamina terminalis
Ptg	**:**	Paraterminal girus
Pog	**:**	Paraolfaktor girus
Phcg	**:**	Parahippokampal girus
OlfS	**:**	Olfaktor sulkus
OrbS	**:**	Orbital sulkus
Phcg	**:**	Parahippokampal girus
Un	**:**	Unkus
3cn	**:**	Okulamotor sinir
2cn	**:**	Optik sinir
OcP	**:**	Oksipital pol
OcTS	**:**	Oksipitotemporal sulkus
OcTg	**:**	Oksipitotemporal girus

slf	**:**	Superiyor longitidunal fasikül, fo: frontoorbital operkulum, fp: frontoparyetal operkulum, t:temporal operkulum
sacg	**:**	Superiyor singulum kolu
iacg	**:**	İnferiyor singulum kolu
cn	**:**	Kaudat nukleus; h:head (kafa), b:body (gövde), t:tail (kuyruk)
clr	**:**	Kallozal uzanımlar
fm	**:**	Forseps mayor
fmr	**:**	Forseps minör
fx	**:**	Forniks
fh	**:**	Frontal horn
oh	**:**	Oksipital horn
tp	**:**	Tapetum
st	**:**	Striya terminalis
cis	**:**	Santral insular sulkus, sg: insuler kısa girus, lg: insuler uzun girus
A	**:**	apeks
lm	**:**	limen insula
slf-h	**:**	Süperiyor longitidunal fasikül horizontal segment
slf-v	**:**	süperiyor longitidunal fasikül vertikal segment
ILF	**:**	İnferiyor longitidunal fasikül
ec	**:**	Ekstrem kapsül
uf	**:**	Unsinat fasikül
off	**:**	Oksipitofrontal fasikül
cl	**:**	Klaustrum
elc	**:**	Eksternal kapsül
ss	**:**	Sagittal stratum
pu	**:**	Putamen
ic	**:**	İnternal kapsül a: ön bacak(anteriyor limb), g:genu, p:arka bacak(posteriyor limb), r: retrolentiküler bölüm
ac	**:**	Anteriyor kommissür
si	**:**	Substantia innominata
gp	**:**	Globus pallidus
cr	**:**	Korona radyata
or	**:**	Radyasyo optika
Sacg	**:**	Superiyor singulum kolu, iacg: inferiyor singulum kolu

U	**:**	Arkuat fiberler
cn	**:**	Kaudat nukleus
ep	**:**	Ependim
IFOF	**:**	İnferiyor frontooksipital fasikül
AF	**:**	Arkuat fasikül
Th	**:**	Talamus
PMd	**:**	Dorsal premotor alan
PMv	**:**	Ventral premotor alan
M1	**:**	Presantral girus
SMA	**:**	Suplementar motor alan
SFOF	**:**	Süperiyor frontooksipital fasikül
MR	**:**	Magnetik rezonans
DTI MR	**:**	Difüzyon tensor imaging MR (DTG)

TABLOLAR DİZİNİ

Sayfa No

Tablo 1. İnsanda uzun asosiye lifler.....8

Tablo 2. Talamik pedinküller.....18

Tablo 3. Lateral ventrikül bölümlerinin beyaz cevher yolları ve anatomik yapılarla komşulukları 46

Tablo 4. Korona radyata ve tapetum'da hasarlanmaya yol açabilecek cerrahi yaklaşımlar ve beklenen defisitler 52

RESİMLER DİZİNİ

Sayfa No

Resim 1. Lateral ventriküle yönelik cerrahi yaklaşımlar.....3

Resim 2. Üçüncü ventriküle yönelik cerrahi yaklaşımlar 4

Resim 3. Koronal beyin kesitlerinde beyaz-gri cevher ayrımı ve ventriküller 6

Resim 4. Lateral ventrikül gövdesi düzeyinde alınan koronal (a) ve korpus kallozumun genu ve spleniyumu düzeyinden alınan horizontal kesitte (b) tapetum lifleri gösterilmiştir.....14

Resim 5. T1 sekans aksiyal kesit MR'da ve aksiyal kesit MR traktografi görüntüsünde beyaz oklar anteriyor kommissürü göstermektedir 15

Resim 6. Liflerin MR incelemesi 18

Resim 7. Sagittal Lifler.....19

Resim 8. Aksiyal kesitlerde internal kapsül yapıları 20

Resim 9. Kortikospinal yolağın DTI MR görüntüleri 23

Resim 10. Klinglerin 1942 yılında mulajdan elde ettiği diseksiyon modelleri.....25

Resim 11. Lateral yüz kortikal anatomik yapılar 29

Resim 12. Klingler yöntemi ile hazırlanan beyin dokusunun araknoid ve vasküler yapılar uzaklaştırıldıktan sonra mediyal yüz görünümü.....30

Resim 13. İnferiyor yüz görünümü 30

Resim 14. Lateral yüzden başlanan fiber diseksiyonda kortikal gri cevher kaldırıldıktan sonra izlenen U fiberler 31

Resim 15. Diseksiyon sırasında kullanılan tahta spatulalar. 31

Resim 16. Superiyor longitidunal fasikülün fiber diseksiyonla ortaya konulması 32

Resim 17. İnsula yüzeyel kortikal anatomisi.....33

Resim 18. Ekstrem kapsül ve unsinat fasikülün fiber diseksiyon ve traktografi ile gösterilmesi 34

Resim 19. Eksternal kapsülün fiber diseksiyon ve traktografi ile gösterilmesi 35

Resim 20. Eksternal kapsül bölümleri ve klaustrum 36

Resim 21. Sagittal stratum lifleri: ss: sagittal stratum 36

Resim 22. Putamen ve internal kapsül lif yapılarının diseksiyonu 37

Resim 23. Anteriyor kommissür, substantiya innominata ve globus pallidus lifleri 38

Resim 24. Korona radyata ve radyasyo optica liflerinin fiber diseksiyon ve traktografi ile gösterilmesi 39

Resim 25. Yüzeyel gri cevherin mediyal yüzde kaldırılması sonucu izlenen lif yapıları 40

Resim 26. Korpus kallozuma ait liflerin fiber diseksiyon ve traktografi görüntüleri 41

Resim 27. Korpus kallozuma ait liflerin ve ventrikül yapılarının fiber diseksiyon ve traktografi görüntüleri 42

Resim 28. Tapetum liflerin fiber diseksiyon ve traktografi görüntüleri.....44

Resim 29. Lateral ventriküle cerrahi yaklaşımlar.....47

1. GİRİŞ ve AMAÇ

Anatomik olarak korteks gri cevheri ve derin yapılar beyaz cevheri oluşturmaktadır. Bazal gangliyonlar da derin yerleşimli gri cevher yapılarıdır. Gelişen Tıp teknolojisinin bir ürünü olan Magnetik Rezonans (MR) traktografi ile beyin beyaz cevher yapıları görüntülenebilmiştir.

Fiber traktlarında oluşan hasarlar korteksteki hasarlara göre daha ağır ve geri dönüşümsüzdür (1). Subkortikal fiber traktlar sadece nöronlar arası iletişimde değil cerrahi rezeksiyon sınırlarının belirlenmesinde arterler, venler ve korteks kadar önemlidir (2). Beyaz cevher liflerini göstermek amacıyla son yıllarda fiber diseksiyon tekniğinin ilerlemesi ile derin ve yüzeyel beyaz cevher yapılarının gösterilmesi kolaylaşmıştır. Ventrikül cerrahisi sırasında beyaz cevher yapılarının üç boyutlu anatomisinin fiber diseksiyon yöntemiyle çalışılması cerraha operasyon esnasında katkıda bulunacaktır. Lateral ve üçüncü ventrikül lezyonları yaygın olmasa da derin yerleşimli olmaları ve cerrahlar için zorlayıcı lezyonlar olması sebebiyle teze konu edilmiştir. Fiber diseksiyon ve MR traktografi tekniklerinin gelişimi sonucu literatürde bu konu kendine yer bulmakla birlikte halen yeterli çalışma mevcut değildir.

Ventriküllere yönelik cerrahi gişimlerde hedefe ulaşmak için her zaman bir ya da birden fazla beyaz cevher yolağını geçmek gerekmektedir. Bu yaklaşımlar, ventriküllerin derin yerleşimli olması, şekil ve boyutlarının her hastada farklı olabilmesi, çevrelerini saran fiber traktlar bulunması ve önemli nöral yapılara (talamus ve internal kapsül gibi) komşulukları nedeniyle halen zorluk teşkil etmektedirler (3).

İnternal kapsül, talamustan kortekse ve korteksten talamusa, beyin sapına ve spinal korda uzanan tüm lifleri içerir. Korteksten internal kapsüle uzanan bu yelpaze şeklinde liflerin tümüne birden korona radyata ismi verilir.

Korpus kallozum sağ ve sol hemisferleri biribirine bağlayan en büyük kommissüral liflerdir. Korpus kallozum gövdesinden çıkan lifler laterale ve yukarı

doğru uzanır ve korona radyata lifleri ile kesişirler. Laterale ve aşağı uzanıp temporal ve okspital lobların alt kısımlarına uzanan lifler tapetum olarak isimlendirilir. Tapetum, primer olarak korpus kallozumun spleniumunda çaprazlaşan, lateral ventrikülün atriyum duvarında ark yapan, atriyum ve temporal hornunun lateral duvarını ve çatısını çepeçevre saran liflerden oluşur. İnternal kapsülü ve diğer fiber traktlarını sararak ya da bası oluşturarak klinik bulgu verebilen intrinsik neoplazmlar, vasküler lezyonlar ve intraventriküler lezyonların varlığında fiber traktların 3 boyutlu anatomisini bilmek oldukça önemlidir.

Ventriküler sistem ve beyaz lifler farklı patoljilerin etkisinde kalabilirler. Bu patolojiler konjenital, gelişimsel, dejeneratif, demyelinizan, eksiklik durumu (vitamin eksikliği), vasküler (infarkt, hemoraji, arteriovenöz malformasyon, anjioma), hipoksi, intrinsik neoplaziler (glioma, oligodendroglioma, gangliyoglioma, metastazlar ve nöroektodermal tümörler), enfeksiyon (tüberküloz, piyojenik apse), parazitik tutulumlar (nörosistiserkoz, hidatik kist), travma, iyatrojenik (cerrahi sonrası), epilepsi ve psikiyatrik hastalıklardır. İntraventriküler epandimom, gliom, meningiom, kraniofarengiom ve koroid pleksus papillomları bazen internal kapsüle ve diğer beyaz lif demetlerine uzanabilirler (4).

Ventriküler sistem lezyonlarına yaklaşım yolları: anteriyor temporal, subtemporal, posteriyor transtemporal, supraserebellar transtentoryal, posteriyor interhemisferik prekuneal, posteriyor transkallozal, posteriyor transkortikal, anteriyor transkallozal, anteriyor transkortikal, anteriyor frontal interhemisferik, distal ve proksimal silviyan yaklaşımlar olarak özetlenebilir (3). En sık kullanılan yaklaşımlar interhemisferik yaklaşımlardır. İnterhemisferik yaklaşımlarda korteks ve singulat girus geçildikten sonra korpus kallozuma ulaşılır. Posteryior transkallozal yaklaşımda ise splenium lifleri yani tapetum cerrahi rota üzerinde olup hasarlanma olasılığı yüksektir. Anteriyor transkortikal yaklaşımda ise korona radyata lifleri ve distal silviyan yaklaşımda posteriyor korona radyata lifleri cerrahi rota üzerindedir. Resim 1 ve 2'de lateral ventriküle ve üçüncü ventriküle yönelik cerrahi yaklaşımlar resmedilmiştir.

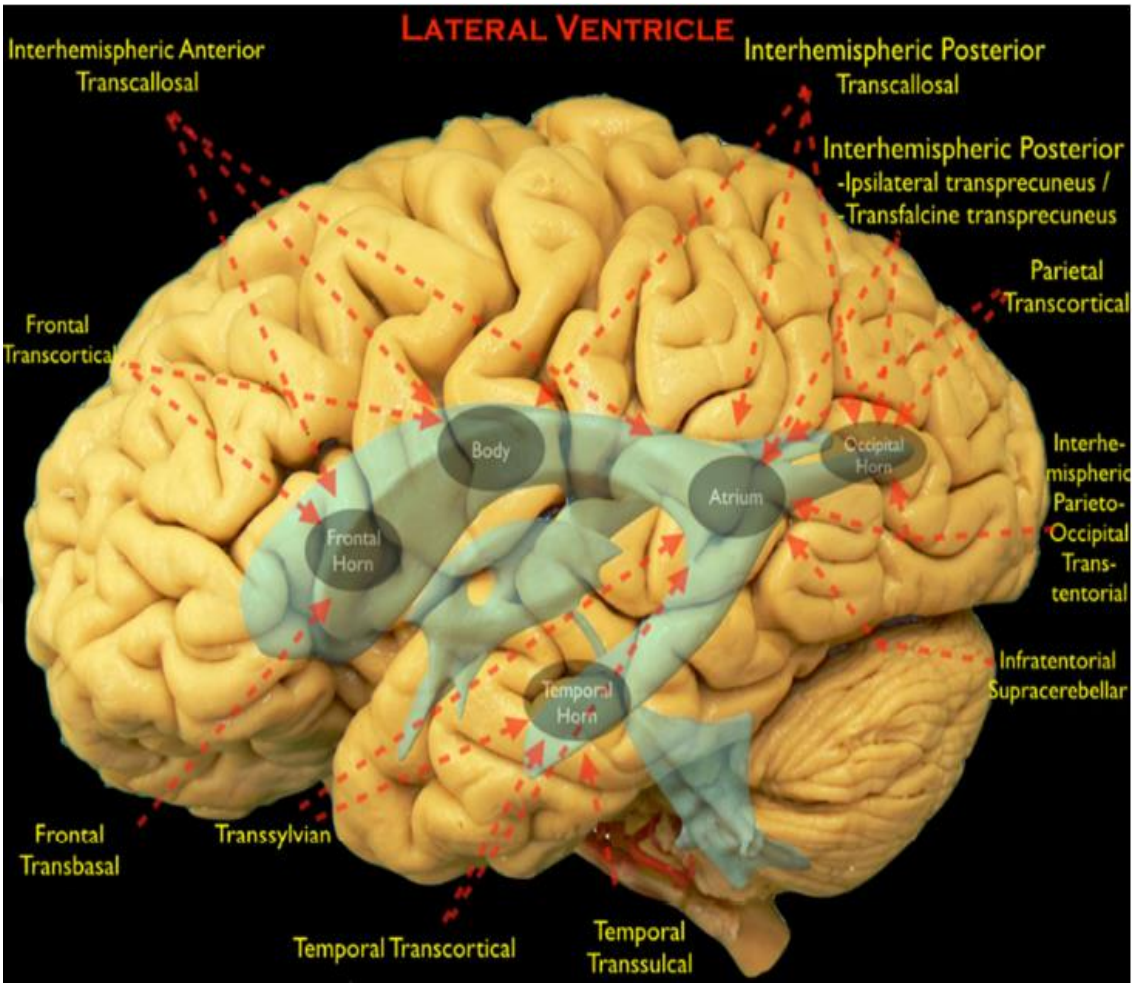

Resim 1. Lateral ventriküle yönelik cerrahi yaklaşımlar

(Cikla ve ark.'nın 'Microsurgical resection of tumors of the lateral and third ventricles: operative corridors for difficult-to-reach lesions' (5) adlı makalesinden alınmıştır).

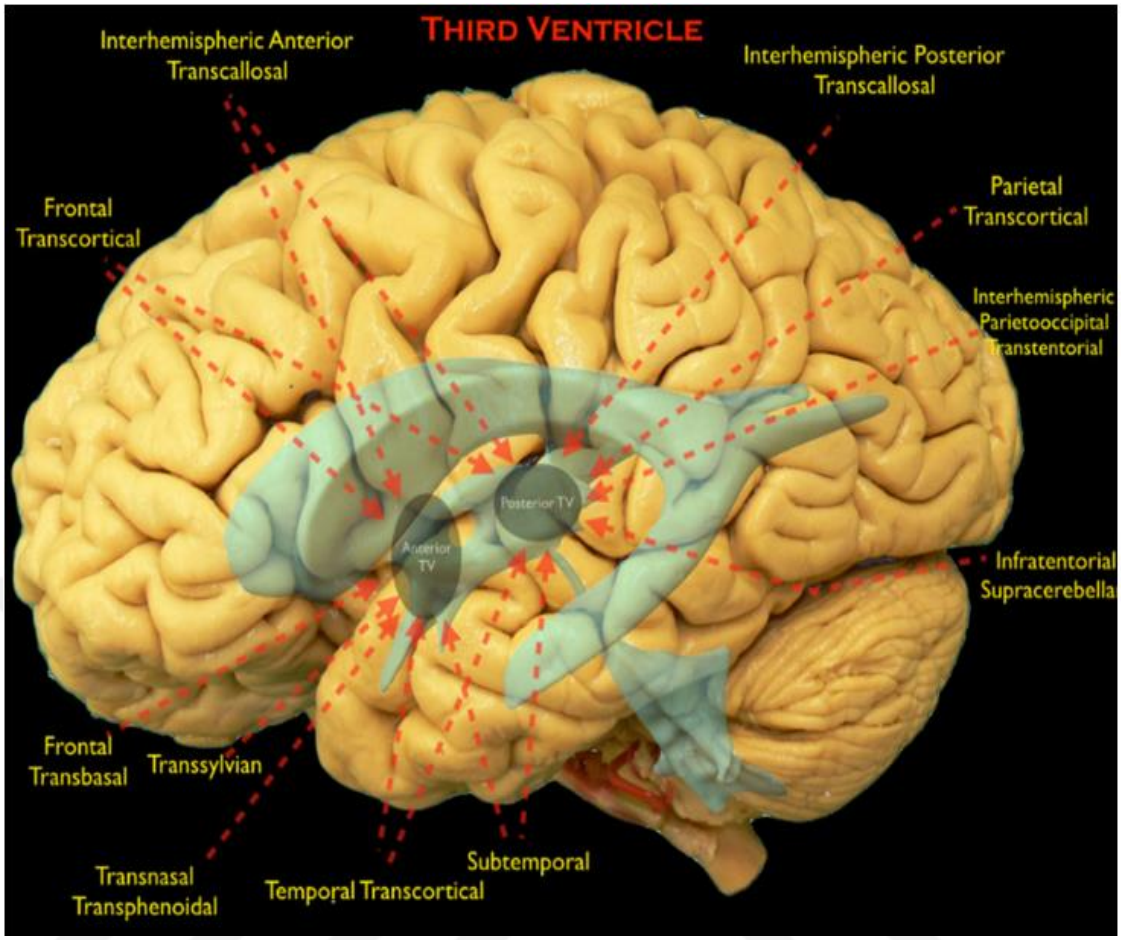

Resim 2. Üçüncü ventriküle yönelik cerrahi yaklaşımlar

(Cikla ve ark.'nın 'Microsurgical resection of tumors of the lateral and third ventricles: operative corridors for difficult-to-reach lesions' (5) adlı makalesinden alınmıştır).

Ventrikül yapıları ile lif demeterinin ilşkisinin fiber diseksiyon ve DTI MR ile daha net anlaşılabilmesi, güvenli cerrahi yolun seçilmesinde ve hastaların preoperatif semptomatolojisinin anlaşılmasında cerraha destek olacaktır.

Bu çalışmanın ana amacı ventrikül cerrahisinde cerrahi rota üzerinde yer alan korona radyata ve tapetumun anatomik yapısını fiber diseksiyon ve MR traktografi yöntemiyle göstermek ve ventrikül cerrahisindeki beyaz lif hasarına bağlı komplikasyonları en aza indirmeye çalışmaktır.

2. GENEL BİLGİLER

2.1. BEYAZ CEVHER ÇALIŞMALARI HAKKINDA TARİHİ BİLGİLER

Beyaz cevher hakkındaki ilk bilgiler ikinci yüzyıla dayanmaktadır. Korpus kallozum ve forniks hayvanlarda ilk kez Galen tarafından tanımlanmıştır (6). Andreas Vesalius 1543 yılında yayınlanan Fabrica adlı eserinde korpus kallosumu 'beyin yüzeyinde uzanmayan beyin dokusundan daha yumuşak ve sarı, derin beyin maddesine oranla daha sert ve beyaz' olarak tanımlamıştır. Çalışmalarında dorsal ilikle (beyin sapı) serebellum arasında ak madde bulunduğunu ifade etmiştir (7). Vesalius beyin maddesinin tamamının beyaz olmadığını ve farklı katmanlarda sarı, gri ve beyaz maddeler olduğunu söylemiştir. Vesalius kullandığı beyin diseksiyon yöntemiyle korpus kallozum ile diğer beyaz cevher yapıları arasındaki bağlantıyı göstermiş ve forniksi kaplumbağa ya da tonoz şekilleri ile karşılaştırmıştır (7).

Beyaz cevher çalışmalarındaki bu ilk aşamaları takiben aynı yüzyılda Arcangelo Piccolomini (1526-1586) tarafından beyaz ve gri cevher ilk olarak birbirinden diseke edilebilmiştir (8). Spinal bölgede beyaz ve gri cevher Volcher Coiter (1533-1576) tarafından ayırt edilmiştir (9). Thomas Willis (1621-1675) 1664 yılında Christopher Wren'in çizimleri ile yayınladığı 'Cerebri Anatome' adlı eserde beyaz cevher yapılarını yeni isimlendirmelerle doğru olarak sınıflamıştır (10).

1669 yılında Marcello Malpighi (1628-1694) beyaz cevher yapılarını oluşturan fiberleri gösterirken (11) 1671'de Niels Stensen (1638-1686) fiberlerin uzanımını takip eden çalışmalar yapmıştır (12). 1672'de Willis'in De Anima Brutorum adlı eserinde Stensen tarafından önerilen kazıma methodu ile korpus kallosum, forniks, anteriyor kommissür ve striyatuma uzanan fiberler detaylı olarak resmedilmiştir. Bu çalışmadaki materyaller karotis arterden alkol (alcoholic spirit) verilerek fikse edilmiştir (13). 1786'da mamillotalamik trakt, anteriyor ve posteriyor kommissür Vicq d'Azyr tarafından tanımlanmıştır (14). 1809'da Rein beyin dokularına alkol emdirdiği çalışmasında iyi bir muhafaza ve diseksiyon sağlamıştır ve ayrıca korona radiyata terimini ilk kez kullanmıştır (15). 1810 yılında Gall and Spurzheim beyaz ve gri cevherlerin önemli özelliklerini ortaya koyarken (16)

1820'lerde Burdach lif demetleri ve karmaşık yapıları hakkında yaptığı çalışmaları üç ciltten oluşan vom Baue und Leben des Gehirns adlı eserinde yayınlamıştır (17). Herbert Mayo (1827), Friedrich Arnold (1838), Louis-Pierre Gratiolait (1839), ve Achille-Louis Foville (1844) adlı yazarlar yaptıkları çalışmalarla fiber diseksiyon yöntemine ve materyallerin korunması konusunda literatüre önemli katkılar yapmışlardır (18).

20. yüzyılın başlarında H.J.H. Hoeve (1909), E.B. Jamieson (1908) ve J.B. Johnston (1908) adlı yazarlar beyaz lif diseksiyonu hakkında çalışmalar yayınlamıştır (19,20,21). 1920'lerde Santiago Ramony Cajal'ın nöronlar arası bağlantılar ve hassas (eloquent) devreler hakkındaki çalışmaları ile beyaz cevher lifleri nöroşirürji alanında daha çok ilgi çekmeye başlamıştır (22).

2.2. BEYAZ CEVHER VE LİF ÇEŞİTLERİ

Serebral hemisferi, korteks adı verilen ve nöron gövdeleri tarafından oluşturulan gri cevher (substantia grisea), aksonların oluşturduğu beyaz cevher (substantia alba), bazal gangliyonlar adı verilen beyaz cevher içine yerleşmiş gri cevher kitleleri ve lateral ventriküller oluşturur.

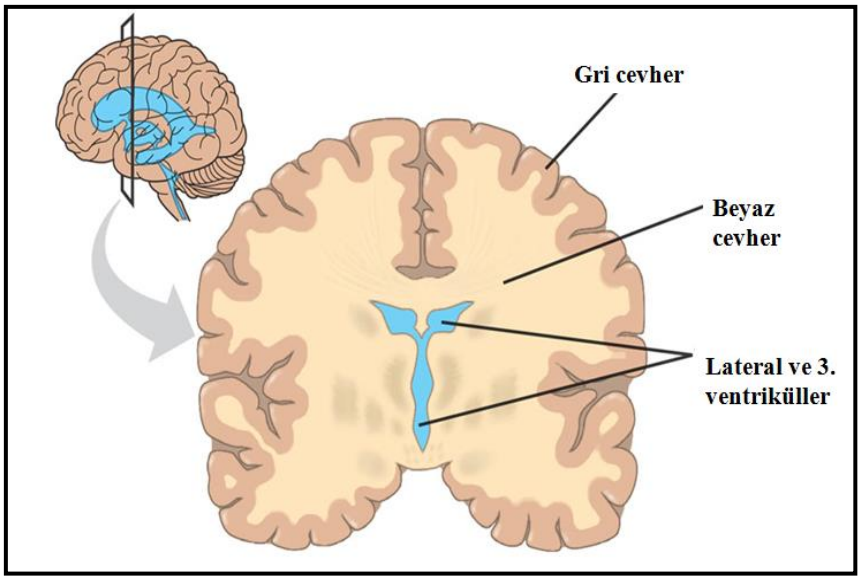

Resim 3. Koronal beyin kesitlerinde beyaz-gri cevher ayrımı ve ventriküller

(https://ryancrossthescienceboss.wordpress.com adlı internet sitesinden Türkçeleştirilerek alınmıştır).

Beyaz cevherde aksonlar, myelin yapımını sağlayan oligodendrositler ile destek görevini üstlenen glia hücreleri bulunur. Beyaz cevher ismi, aksonların etrafını saran beyaz ve yağlı myelin kılıf sebebiyle verilmiştir (23).

Beyaz cevher terminolojisi ile ilgili bazı tanımlar şunlardır (24):

- Striya: Beyinde uzunlamasına ilerleyen ince lif demetleridir.
- Fasikül: Mikroskobik olarak belirlenebilecek lif gruplarıdır.
- Trakt: Benzer işlev gören akson gruplarıdır.
- Lamina: Benzer yönde ilerleyen nispeten ince akson yapraklarıdır.
- Kapsül: Gri cevher yapılarını kısmen örten kavisli fiber yapraklarıdır.
- Radyasyon: Bir hedefe ark yaparak yaklaşan ya da bir hedeften uzaklaşan geniş lif yapraklarıdır.
- Dekussasyo: İki lifin orta hatta çaprazlaşmasıdır.

Beyaz cevher, yüzeyel kortikal gri cevher ile derin gri cevher yapısı olan bazal ganliyonlar ve talamus arasındaki ince tabakadır. Lateral ventriküllerin süperiyorunda beyaz cevher her iki hemisferin şeklini alır. Periferde her girusun içine uzanarak santral beyaz cevher dijitasyonlarını oluşturur. Santralde ise, mediyalde uzanarak orta hattı kommisür ve dekussasyo olarak olarak çaprazlar. Kraniyokaudal hatta uzanan beyaz cevher lifleri ise korona radyata ve kapsül yapılarını oluşturur (23).

Beyaz cevher içerisinde yer alan lifler fonksiyonlarına göre asosiasyon, kommissüral ve projeksiyon lifleri olmak üzere üç kısımda incelenir (25). Kommissüral lifler hemisferler arasında transvers hatta, projeksiyon lifleri bir hemisferde kraniokaudal hatta oblik olarak ve uzun asosiasyon lifleri ise bir hemisferde oblik ve anteroposteriyor hatta uzanırlar (23).

2.2.1. Asosiasyon lifleri

Asosiasyon lifleri komşu ve uzak kortikal bölgeleri aynı hemisferde birbirine bağlar (25). Kısa asosiasyon lifleri korteks/subkorteksin derin tabakalarına ilerleyen kısa, kıvrımlı aynı hermisferde girusları birbirine bağlayan U lifleridir (arkuat lifler) (Resim 8). Uzun asosiasyon lifleri ise yine tek hemisferin beyaz cevherinde daha derine ilerleyen liflerdir (26) (Tablo 1). Singulum, unsinat fasikül, arkuat fasikül, ekstrem kapsül, superiyor-inferiyor frontooksipital lifler, oksipitotemporal lifler ve superiyor-inferiyor longitidunal lifler uzun asosiye liflerdir (23,25). Miks fiberler ise; uzun liflerin seyirleri sırasında kısa liflerle birçok noktada birleşme durumunu tanımlar (23).

Tablo 1. İnsanda uzun asosiye lifler

Lif Kaynağı	Lif Yolağı
Singulat girus	Singulum demeti
Paryetal lob	SLF: SLF I, II, III
Paryetooksipital alan	Superiyor frontooksipital fasikül
Temporooksipital alan	IFOF ILF
Temporal lob	Unsinat fasikül Arkuat fasikül Ekstrem kapsül

(Bilgi ‘Catani M, Howard RJ, Pajevic S, Jones DK. Virtual in vivo interactive dissection of white matter fasciculi in the human brain. NeuroImage 17:77-94, 2002 (27)’ adlı kaynaktan alınmıştır).

2.2.1.1. Singulum demeti (Cingulum bundle)

Birçok farklı uzunlukta lif içeren miks bir lif demetidir. Singulum demeti korpus kallozum etrafında frontal lobun orbital yüzeyi, subkallozal girus, paraolfaktor alan, suplementar motor alan, dorsolateral prefrontal korteks, kaudal inferiyor paryetal lobül, retrospleniyal korteks, parahippokampal korteks, entorinal ve peririnal korteksler ve presubikulum gibi alanları birbirine bağlar. Kısa lifler ise

superiyor frontal girus mediyal yüzü, paryetal lob, singulat, lingual ve fusiform girusları birbirine bağlar (27).

Dorsal limbik yolun mayor komponentidir (28). Davranışın emosyonel ve motivasyonel yüzünde ve uzaysal hafızada görev alır (29). Hippokampus ve parahippokampal girusu (hafıza için kritik) prefrontal alana (bilginin manipülasyonu, davranışın monitörizasyonu ve hafıza için önemli) ve rostral singulat girusa (motivasyonda görevli) bağlar (28). Ayrıca limbik sistem de hafıza ve duygu ile ilgili üst düzey zihinsel süreçler için önemlidir (23).

2.2.1.2. Süperiyor longitidunal fasikül

Frontal lobu paryetal, oksipital ve temporal loblara bağlar (26). Schmahmann (30) ve Kollias (28) SLF'i üçe ayırmışlardır: SLF I,II ve III. Arkuat fasikülün vertikal bölümü bazen dördüncü SLF bölümü olarak değerlendirilmektedir (31).

SLF I SLF'in rosrtal ve mediyal bölümüdür. SLF I superiyor paryetal lobül, üst prekuneus, üst post/presantral girus, suplementar motor alan ve superiyor frontal girusun posterior kısmı boyunca seyreder (31).

SLF II SLF'in ara parçasıdır. SLF II supramarjinal ve angular girus, orta post/presantral girus ve middle frontal girus boyunca seyreder. Arkuat fasikülün horizontal kısmı SLF II'den ayırt edilemeyebilir (31).

SLF III SLF'in en kaudal ve lateral bölümüdür. Supramarjinal girus, alt postsantral, subsantral, presantral girus ve inferiyor frontal girus (pars operkülaris) boyunca seyreder (31).

SLF, motor aktivite başlangıcı ve vücut merkezli aksiyonun üst düzey kontrolü için önemlidir. Süperiyor paryetal lobülü (vücut merkezli boşlukta ekstremite ve gövde yeri için önemlidir) premotor alanlara (motor davranışın daha yüksek yönleriyle ilgili) bağlar. İnferiyor paryetal lobülü (görsel uzaysal bilgi ile ilgili) posteriyor prefrontal kortekse (persepsiyon ve farkındalık için önemli) bağladığı için uzaysal dikkatte önemlidir. Supramarjinal girusu (üst düzey

somatosensoryel bilgi ile ilgili) ventral premotor alana (eylem taklidi için ayna nöronları içeren) bağladığı için lisanın hareketli bileşenleri ve orofasiyel çalışma belleği için de önemlidir (23).

2.2.1.3. Süperiyor frontooksipital fasikül(SFOF)

Periferik görme alanı, hareketin görsel algısı ve görsel uzaysal işlem için önemlidir. SFOF süperiyor paryetal girusu (periferik görüş ve hareketin görsel değerlendirilmesi için önemli parastrial alanlar) middle ve inferiyor frontal girusun dorsolateral prefrontal korteksine (dikkat için önemli) bağlar (23).

2.2.1.4. İnferiyor frontooksipital fasikül(IFOF)

Nesne tanıma ve ayırma için önemli bir yolaktır. Temporobazal bölge ve oksipital asosiyatif ekstrasitriyat korteksi biribirine bağlıdığından anlambilimsel (semantik) işlem için önemli bir yolak olması muhtemeldir (32). Görsel uzaysal işleme ve duygu ile biliş arasındaki etkileşimi mümkün kılar (33).

2.2.1.5. İnferiyor longitidunal fasikül(ILF)

Oksipital, temporal ve paryetal lobların eksternal sagittal sitriyatumuna yerleşmiş ve okspital ve temporal horn'ların lateral ve pararelinde seyreden uzun asosiasyon lifleridir (26). Kaudal ve horizontal bileşenleri mevcuttur. Vertikal bölüm, kaudalde hem mediyal (kuneus) hem lateralde (fusiform ve lingual girus) ekstrasitriyal görsel asosiasyon alanlarından kaynaklanır. Bu vertikal bileşen mediyalde tepetum ve optik radyasyon arasında uzanır ve belirgindir (23). Oksipitotemporal lobun ventral yüzünde ILF lifleri temporal lob boyunca anteriyor temporal bölgeye ulaşmak için horizontal şekilde uzanırlar (28). Kalkarin korteksten kaynaklanan ILF lifleri bulunmaz (34). Temporal stem'den frontal loba uzanan ILF lifi yoktur (23).

ILF'in cisim tanıma, ayrımı için ventral görsel akış ve hafızada rolü vardır (23). Bu yolağın hasarında asosiyatif görsel agnozi, prozopagnozi (yüz körlüğü), görsel amnezi ve görsel duygu azalması görüldüğü için yüz tanımada etkili olduğu düşünülmektedir (28).

2.2.1.6. Unsinat fasikül

Temporal lobun en rostraldeki uzun asosiasyon lifleridir (30). Rostral temporal lobdan (temporal pol, unkusi hipokampal girus ve amigdala) çıkan fiberler amigdala ve temporal horn'un lateralinde toplanırlar ve posteriyor, mediyal ve superiyora kavis yaparak temporal stem'e ulaşırlar (35).

Unsinat fasikül yeni bilgi işleme, verilerin duygusal yönlerinin olumlu/olumsuz değerlendirilmeleri ve özdenetimde kritik olan ventral limbik yolağın bir parçasıdır (28). Unsinat fasikül lifleri rostral süperiyor temporal girusu (ses tanımada önemli), rostral inferiyor temporal girusu (nesne tanımada önemli) ve mediyal temporal alanı (tanıma belleği için önemli) orbital, mediyal ve prefrontal kortekse (duygu, inhibisyon ve özdenetim ile ilgili) bağlar (23).

2.2.1.7. Ekstrem kapsül

Klaustrum ve insula arasında uzanan ince lif yaprağıdır. Superiyor temporal bölgenin orta kısmını, prefrontal korteksin ventral ve lateral yüzünün orta kısmına bağlar (30).

Ses ve dil anlamada ve lisanın linguisitik içeriğinde görevlidir (28).

2.2.1.8. Arkuat fasikül

Arkuat fasikül direkt ve indirekt bileşenler içerir. Direkt bileşenler superiyor temporal lobun kaudal kısmını (Wernicke alanı), frontal lobun prefrontal ve dorsal

premotor korteksinin kaudal kısmına (Broca alanı) bağlarlar. İndirekt bileşenin anteriyor segmenti, Broca alanını inferiyor paryetal lobüle ve posteriyor segmenti ise inferiyor paryteal lobülü Wernicke alanına bağlar (36). Bu bağlantılar sayesinde lisanı tanıma ve cevap verebilme görevini üstlenir (23).

2.2.2. Kommissüral lifler

Korpus kallozum, anteriyor kommissür ve hippokampal kommissür gibi kommissural lifler orta hattan geçerek iki hemisfer arası bağlantıyı sağlayan bihemisferik liflerdir (25). Homotropik kommissural lifler iki hemisferin ilgili bölümlerini (corresponding areas) bağlar. Heterotopik kommissural lifler kortikal bir alanı, karşı hemisferdeki ilgili olmayan bölümlere (noncorresponding areas) bağlar (26).

Anteriyor hipotalamik kommissür (Ganser), dorsal supraoptik kommissür (Meynert), ventral supraoptik kommissür (Gudden), posteriyor kommissür**,** habenular kommissür ve süperiyor/inferiyor kollikulus kommissürü daha az belirgin kommissüral yapılardır (23).

2.2.2.1 Korpus kallozum

Korpus kallozum rostrum, genu, body (gövde), isthmus ve spleniyum bölümlerinden oluşur. İsthmus korpus kallozumun alt yüzünde fornikse temas ettiği alandır. Fonksiyonel olarak isthmus, korpus kallozumu iki kısıma ayırır:

1) Frontal asosiasyon korteksinin kommissüral liflerini taşıyan büyük anteriyor asosiasyon bölümü,

2) Primer görsel korteksin ve aynı zamanda posteriyor paryetal ve mediyal oksipitotemporal kortekslerin asosiasyon liflerini taşıyan daha küçük posteriyor spleniyal segment.

Semi-horizontal rostrum anteriyor kommissürlerin altında önünde ve genu'nun posteriyor inferiyor yüzünün üstünde seyreder. Rostrum lifleri özel olarak çalışılmamıştır yalnız her iki taraf frontobazal korteksi birbirine bağlıyor gibi görünmektedir (23).

Genu kısmı anteriyor bölümdeki en kalın alandır. Forseps minör olarak isimlendirilen lif demeti anteriyor frontal lobun kommissüral liflerini içerir. Forseps minör, prefrontal korteks ve anteriyor singulat bölümleri birbirine bağlar.

Genu ve isthmus arasında uzan kısım gövde'dir. Lateralde, kallozum gövdesinin lifleri her iki lateral ventrikül gövdesinin tavanını oluştururlar. Bu lifler superiyorda singulum lif demetleri ve lateralde superiyor oksipitofrontal fasikül arasında uzanırlar. Talamusun anteriyor radyasyonlarının üstünden oblik olarak geçerler. Gövde lifleri premotor korteksleri (premotor ve suplementar motor alan), komşu insula ve singulat girus bölgelerini birbirlerine bağlarlar.

İsthmus anteriyorda septum pellisidum ve posteriyorda hipokampal kommissür arasında uzanır. İsthmusda çaprazlaşan lifler presantral korteks (motor), postsantal korteks (duyu) ve Heschl (transverse temporal girus, primer işitme korteksi) girusuna ait liflerdir.

Spleniyum, korpus kallozumun en kalın alanıdır. Spleniyal lifler forseps mayoru oluşturu ve tapetum oluşumunda rol alır. Forseps mayor oksipital lobları birbirine bağlayan ve orta hatta korpus kallozumun spleniyumunda çaprazlaşan lif demetleridir. Spleniyal lifler 3 gruba ayrılabilir:

1) Süperiyor grup, posteriyor paryetal korteksin,
2) Posteriyor grup, mediyal oksipital korteksin,
3) İnferiyor grup, mediyal temporal korteksin kommissüral liflerini içerir.

Korpus kallozum algısal, bilişsel, öğrenilmiş ve isteğe bağlı bilgilerin iletişim ve entegrasyonunun interhemisferik etkileşimlerini kolaylaştırır. Her iki hemisfer arasında duyusal bilgi taşınması gereken görme ve dokunma görevleri için önemlidir. Anteriyor kısım ve gövdeden geçen kommissüral lifler, her iki elde geçici birbirinden

bağımsız hareketler oluşturmak için gereklidirler. Posteriyordan geçen lifler görme ve görmenin uzay entegrasyonunda önemlidirler. Ayrıca korpus kallozum sosyal ve duygusal davranışları içeren üst düzey bilişsel davranışlar için önemlidir (37).

Tapetum, primer olarak korpus kallozumun spleniyumunda çaprazlaşan, lateral ventrikülün atriyum duvarında ark yapan (38), atriyum, oksipital ve temporal hornunun lateral duvarını ve çatısını çepeçevre saran liflerden oluşur (Resim 4) (3). Lateral ventrikül gövdesini inferiyorda geniş bir arkla çevreler (23). Tapetum korpus kallozum spleniyum ve body'sine ait lifleri içerir (39). Tapetum ventrikül duvarındaki ependimal hattın hemen iç kısmında olup koronal ve aksiyal planda optik radyasyonun mediyalinde bir fiber tabakası oluşturur (38). Ventrikülleri saran beyaz cevher yolaklarını beyin omurulik sıvısından ayıran sadece ince bir ependim tabakası olması sebebiyle hidrosefali durumunda bu liflerin etkilenmesi büyük olasılıktır (40). Genikülokalkarin fiberleri ventrikül ependiminden ayırır. Ependimin lateralinde ventrikülün lateral duvarını oluşturur. Posteriyor ve süperiyorda daha kalındır (23).

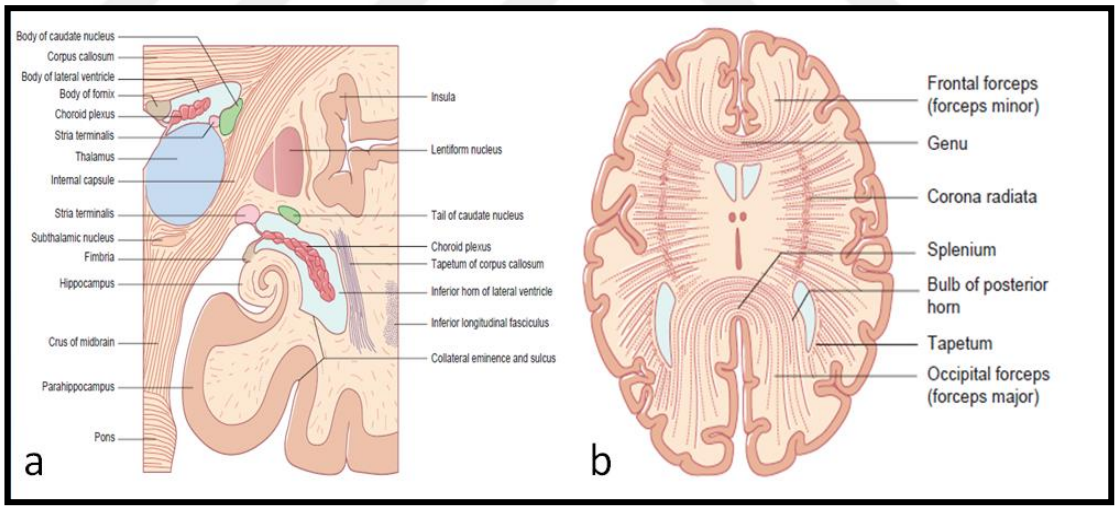

Resim 4. Lateral ventrikül gövdesi düzeyinde alınan koronal (a) ve korpus kallozumun genu ve spleniyumu düzeyinden alınan horizontal kesitte (b) tapetum lifleri gösterilmiştir

(Fitzgerald MJT, Gruener G, Mtui E. Clinical Nueroanatomy and Neuroscience, 6th ed. Galway, Elsevier, 2012 (41) isimli kaynaktan alınmıştır).

2.2.2.2 Anteriyor Kommissür

Anteriyor Kommissür, bisiklet gidonu şeklinde oldukça dar ve sert bir lif grubudur. Orta hattı mediyalde üçüncü ventrikülün ön duvarında, forniksin anteriyor kolumnunun rostralinde çaprazlar (Resim 5) (26). Her iki tarafta temporal ve oksipital loblara ulaşmak için kaudat nukleus ve putamen'in bazal kısmı boyunca laterale, globus pallidusun anteriyor sınırının inferiyoruna ve sonra temporal stem'e (kök) uzanır (42). Anteriyor kommissür, anteriyorda mediyale uzanır ve unsinat fasikül seyrine paralel ilerler (27). Posteriyorda ise inferiyor longitidunal fasikül seyrine paralel ilerler (27).

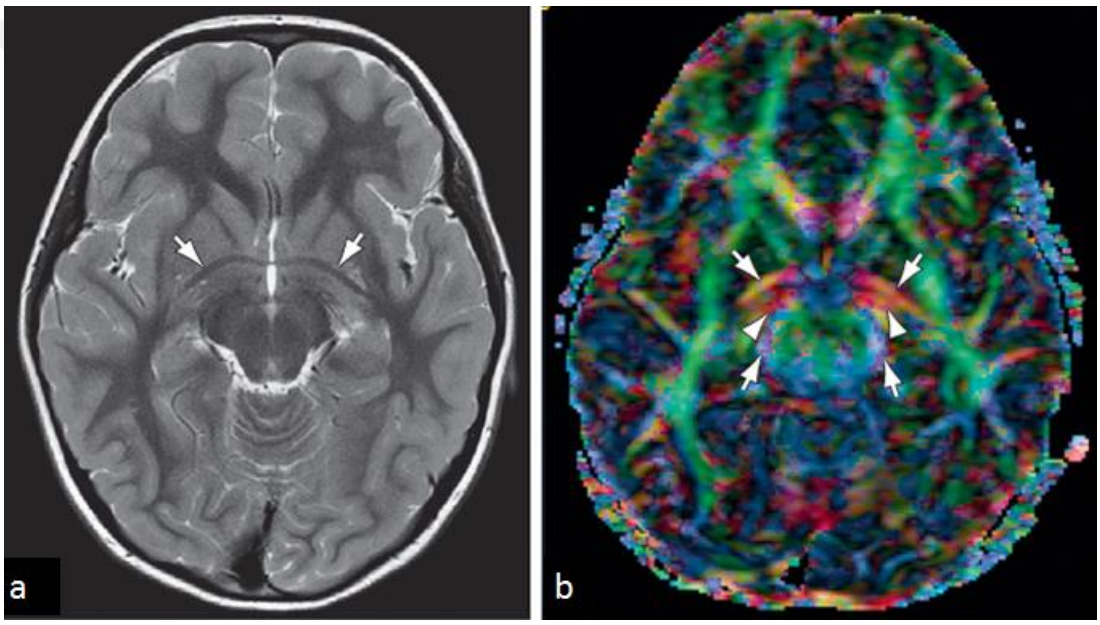

Resim 5.a, b. T1 sekans aksiyal kesit MR'da ve aksiyal kesit MR traktografi görüntüsünde beyaz oklar anteriyor kommissürü göstermektedir

(Resim Naidich TP, Castillo M, Cha S, Smirniotopoulos JG: Imaging of the Brain, 1st ed, Philadelphia, Elsevier Inc, 205-244, 2013 (23) adlı yayından alınmıştır).

Anteriyor kommissürün ince bir anteroinferiyor kısmı her iki olfaktor bulb'u, primer olfaktor korteksleri ve muhtemelen her iki amigdalayı birbirine bağlar. Daha geniş posteriyor kısmı ise orbitofrontal korteksleri, insula kısımlarını, temporopolar korteksin komşu limbik sistem yapılarını ve inferiyor temporooksipital korteksleri birbirine bağlar (27).

Anteriyor lifler muhtemelen olfaktor bulb'un refleks aktivitesini kontrol ediyorken (43), posteriyor lifler hakkında net bir bilgi bulunmamaktadır (23).

2.2.2.3. Hippokampal Kommissür

Forniksin iki bacağı arasında forniseal liflerin yaklaşık %20'si orta hatta çaprazlaşarak hippokampal kommissürü (forniseal kommissür ya da psalterium da denilir) oluşturur. İki mediyal temporal lobu her iki yönde bağlayan lifler içerir. Gloor ve ark.'na göre hippokampal kommissür her iki presubikulumu, entorinal ve parahippokampal korteksleri birbirine bağlarken hipokampusları biribirine bağlamaz (44).

Hippokampal kommissürün görevi net olarak anlaşılamamıştır (26).

2.2.3. Projeksiyon lifleri

Projeksiyon lifleri uyarıları korteksten uzak alanlara ve uzak alanlardan kortekse taşırlar. Afferent ve efferent projeksiyon lifleri beyin sapına yaklaşan ve beyin sapından uzaklaşan radyasyon fiberleri olarak düzenlenmiştir. Tüm bu lifler birlikte hemisfere yelpaze şeklinde dağılır ve korona radyatayı oluşturur. Korona radyata liflerinin en yoğun olduğu yer beyin sapının sefalik tarafında yer alan internal kapsüldür (23).

Projeksiyon lifleri tek hemisferde görev alan uyarıları korteksten bazal gangliyon, diensefalon, beyin sapı ve spinal korda taşıyan ve sıklıkla beyin sapının orta hattında çaprazlaşan liflerdir (26). Projeksiyon lifleri serebral korteks ve beyin sapı ile spinal kord arasında bağlantıyı sağlarlar. Kortikospinal trakt, radyasyo optika ve forniks projeksiyon lifleridir (23).

2.2.3.1. Korona Radyata

Korona radyata spesifik bir yolak değildir. Bu isim internal kapsüle doğru uzanan geniş fan şeklinde beyaz cevher lifleri dizisine verilen isimdir. Birden fazla farklı lif yolaklarından oluşur. Korona radyata lifleri korpus kallozuma transvers düzlemde konverjans (yakınlaşan) yapan kommissüral lifler arasından çapraz yapar. Koronal lifler singulumun longitidunal fiber demetleri arasında uzanır ve lateralinde superiyor longitidunal fasikül, mediyalinde süperiyor frontooksipital fasikül bulunur (45).

Korona radyata lifleri, korteksi beyin sapı ve talamusa her iki yönde bağlarlar. Anteriyordan posteriyora doğru korona radyatanın içerdiği lifler şunlardır (26):

1) İnternal kapsül ön bacağından geçen, frontal loba ve frontopontin motor liflere uzanan talamik bağlantılar,
2) Genu'ya uzanan anteriyor paryetal lob ve kortikonükleer motor projeksiyonlara uzanan talamik bağlantılar,
3) İnternal kapsül arka bacağından geçen, santral paryetal ve oksipitotemporal loblara ve kortikospinal, kortikopontin ve kortikotegmental motor fiberlere uzanan talamik bağlantılardır.

Talamik pedinküllerin internal kapsülde yer aldıkları alanlar ve hangi kortikal yapıyı hangi talamik çekirdeklere bağladıkları tablo 2'de özetlenmiştir.

Aksiyal MR görüntülerinde korona radyata tek parça myelinli beyaz cevher bölgesi olarak görülür (Resim 5). DTI MR'da korona radyata lifleri kraniyokaudal hatta uzanan yeşilimsi mavi liflerdir. Transvers eksende kırmızı izlenen korpus kallozum lifleri arasındadır ve anteroposteriyor eksende uzanan yeşile boyanmış singulumun asosiasyon lifler mediyalinde, superiyor longitidunal lifler lateralinde yer alır (Resim 6). Resim 7'de sagittal, aksiyal ve koronal eksenlerde korona radyata lifleri gösterilmiştir.

Tablo 2. Talamik pedinküller

Talamik Pedinkül	İnternal kapsülle komşuluğu	Kortekste bağlantı sağladığı alanlar	Talamik nükleus
Anteriyor (frontal) talamik pedinkül	Ön bacağından geçer	Prefrontal korteks Orbitofrontal korteks Singulat korteks frontal bölümü	Mediyal ve anteriyor talamik nükleus
Süperiyor (santral paryetal) talamik pedinkül	Arka bacağından geçer	Santral paryetal korteks	Ventral talamik nükleus
Posteriyor(oksipital) talamik pedinkül	Arka bacağından geçer	Posteriyor paryetal, posteriyor temporal ve oksipital korteks	Optik radyasyo
İnferiyor(temporal) talamik pedinkül	Arka bacağın mediyalinden geçer	Orbitofrontal korteks, insular korteks, temporal korteks, amigdaloid kompleks	İşitsel radyasyonlar

Nieuwenhuys R, Voogd J, van Huijzen C. The Human Central Nervous System, 4th ed. Berlin, Springer, 2008 ve Carpenter MB, Sutin J. Human Neuroanatomy, 8th ed. Baltimore, Williams & Wilkins, 1983 (26,43) 'isimli kaynaklardandan alınmıştır.

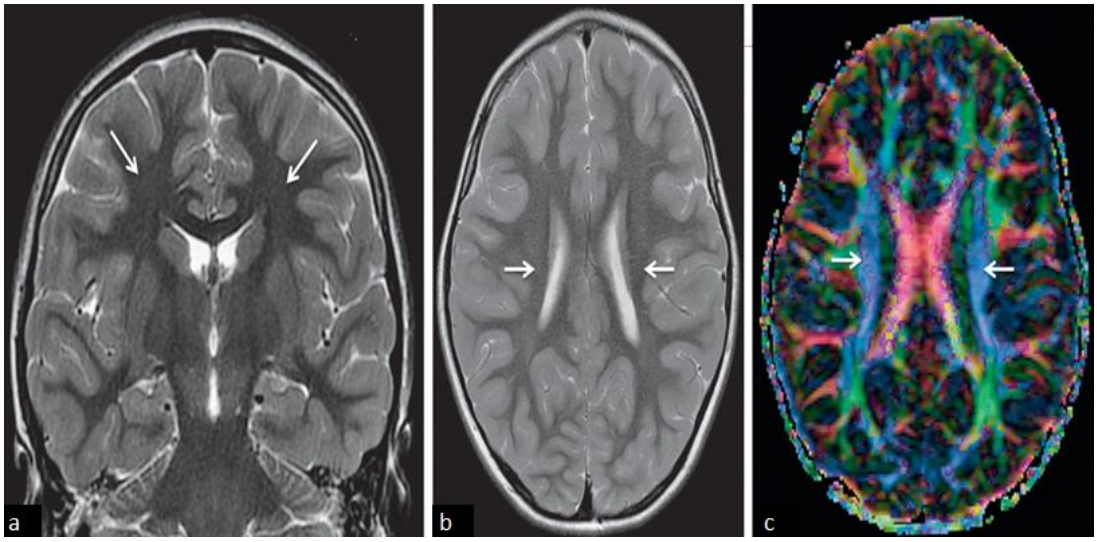

Resim 6. Liflerin MR incelemesi

koronal (a) ve aksiyal (b) kesitlerde beyaz oklarla gösterilen alanlar korona radyata'dır. DTI MR'da (c) kraniyokaudal eksende mavi olarak gösterilmiş lifler korona radyata'yı göstermektedir.

(Naidich TP, Castillo M, Cha S, Smirniotopoulos JG. Imaging of the Brain, 1st ed, Philadelphia, Elsevier Inc, 205-244, 2013 (23) adlı yayından alınmıştır).

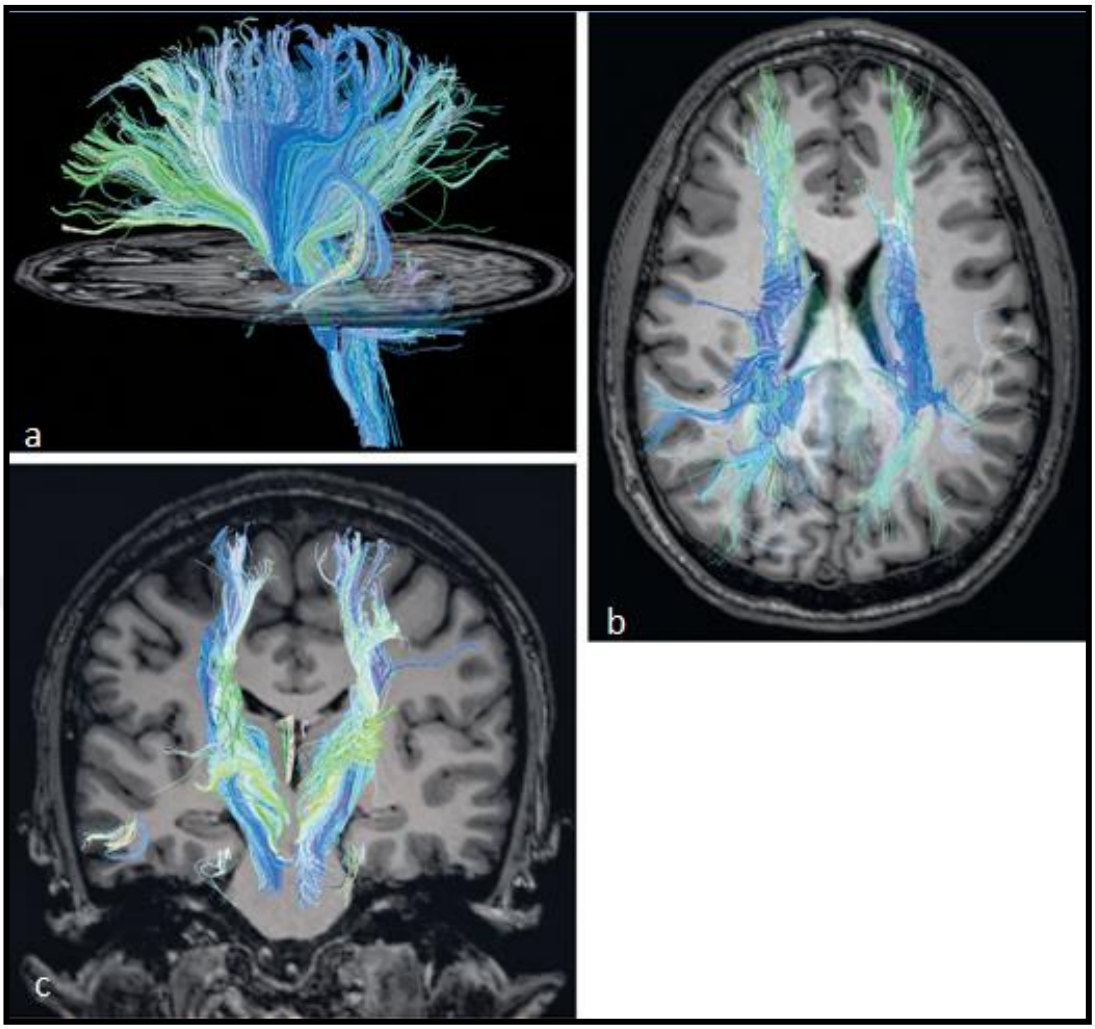

Resim 7. Sagittal Lifler
(a), aksiyal (b) ve koronal (c) eksenlerde korona radyata lifleri gösterilmiştir

(Naidich TP, Castillo M, Cha S, Smirniotopoulos JG. Imaging of the Brain, 1st ed, Philadelphia, Elsevier Inc, 205-244, 2013 (23) adlı yayından alınmıştır).

2.2.3.2. İnternal kapsül

Korteks ve subkortikal yapılar arasındaki bağlantıların büyük bölümü internal kapsülden geçer (Resim 8). İnternal kapsüldeki afferent liflerin çoğu talamustan çıkar ve korteksin tüm bölümlerine talamokortikal radyasyonlar olarak dağılırlar (45). Efferent lifler ise kortikal nöronlardan çıkar ve talamus, beyin sapı ve spinal kordun spesifik bölümlerine kortikotalamik, kortikopontin, kortikobulber (medulla oblangata için) ve kortikospinal lifler olarak uzanır. Korteks ve talamusun iletişimini sağlamak

üzere korona radyata ve internal kapsülden geçen lifler, talamik pedinküller olarak adlandırılmıştır (26).

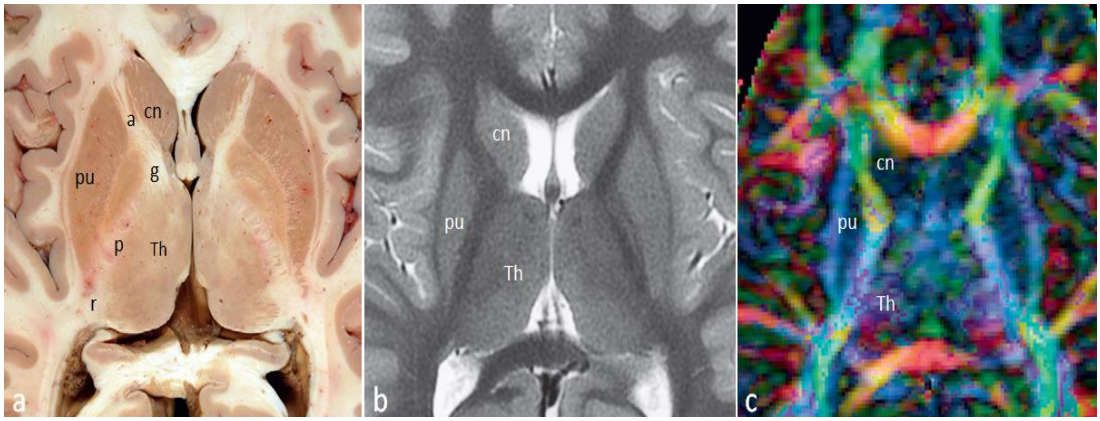

Resim 8. Aksiyal kesitlerde internal kapsül yapıları

Anatomik kesit (a), MR görüntüsü (b) ve DTI MR renk haritasında (c) internal kapsül ön bacağı (a), genu (g), arka bacak (p) ve retrolentiküler alan (r) gösterilmektedir

(Naidich TP, Castillo M, Cha S, Smirniotopoulos JG. Imaging of the Brain, 1st ed, Philadelphia, Elsevier Inc, 205-244, 2013 (23) adlı yayından alınmıştır).

İnternal kapsüldeki yolakların topografik organizasyonları afferent ya da efferent lif olmalarından bağımsız olarak kortikal bağlantılarının anteroposteriyor eksende yerleşimine göre tanımlanmıştır.

Ön bacak anteriyor ve mediyal talamik nükleustan frontal loba uzanan asendan talamik projeksiyonları (talamokortikal lifler) ve desendan frontopontin (kortikopontin) motor lifleri taşır (45). Genu, postsantral girusa uzanan asendan superiyor talamik projeksiyonların (somaestetik) anteriyor kesimini ve desendan kortikobulber motor lifleri içerir. Arka bacak, postsantral girusa uzanan asendan superiyor talamik projeksiyonların büyük kısmını ve desendan kortikospinal, kortikopontin ve kortikotegmental motor lifleri içerir (45).

Retrolentiküler parça lateral genikulat nükleustan kalkarin kortekse uzanan optik radyasyonları, bazı işitsel radyasyonları ve desendan paryetopontin, oksipitopontin ve oksipitotektal projeksiyonları taşır (26,45). Sublentiküler parça ise temporal lob ve insula'ya uzanan asendan talamik liflerin bir kısmını, mediyal genikülat nükleustan transvers temporal girusa (Heschl girusu) ve superiyor temporal

girusa uzanan işitsel radyasyonları ve desendan temporopontin ve posteriyor paryetal pontin projeksiyonları taşır (45).

2.2.3.3. Kortikospinal yolak

Kortikospinal yolak lifleri geniş bir kortikal yüzeyden çıkarlar (46). Her bir korteks alanının sisteme kesin katkıları belirsizliğini halen korumaktadır. A. R. Crossman'a göre kortikospinal yolak liflerinin sadece %20-30'u primer motor korteksten (4. Brodmann alanı) çıkmaktadır (45). Bunlar 5. tabakadaki piramidal aksonlardan çıkar ve en geniş çaplı kortikospinal aksonları oluştururlar (45). Piramidal aksonların %40-60'ı ise superiyor operkulum ve dorsal insula'dan çıkar (45,46). Bunun yanı sıra Ebeling ve Reulen'e göre ise kortikospinal yolak liflerinin %40-60'ı presantral girustaki (4. Brodmann alanı) primer motor korteksin 5. tabaka nöronlarından çıkar (29). Lif grubunun %20'si ise postsantral girustaki somaestetik korteks ve parasantral lobül'den (3, 2 ve 1. Brodmann alanları) çıkar (29). Geriye kalan lifler ise dorsal ve ventral premotor alanlardan (6 ve 8. Brodmann alanları), suplementar motor alanlardan (6. Brodmann alanı) ve paryetal lob'dan (5 ve 7. Brodmann alanları) çıkarlar.

Cinsiyet ve el tercihi sağ ve sol kortikospinal yolaktaki düzen farklılıkları ile ilişkili değildir. Sağlıklı katılımcılarda, sağ ve sol kortikospinal yolaklar arasında belirlenen asimetri istatistiksel olarak anlamlı saptanmamıştır (47).

Kortikospinal yolak kapsüla interna'nın arka bacağından desendan olarak ilerler (48). İnternal kapsülün arka bacağı dört eşit parçaya bölünürse, kortikospinal yolağın rostral kısmı birinci ya da ikinci çeyrekten geçerken kaudal kısım ise üçüncü ya da daha nadiren dördüncü çeyrekten geçer (49).

Newton ve ark. kortikospinal yolak bölümlerinin dorsal premotor alan (PMd), ventral premotor alan (PMv) ve suplementar motor alan (SMA)'dan başlayan liflerin intraserebral rotalarını çıkarmışlardır (50).

PMd'den serebral pedinküle olan bağlantılar korona radyataya dahil olur ve anteriyor kaudal yönde ilerleyerek, presantral girustan (M1) gelen kortikospinal liflerle üst üste gelirler. Sonrasında internal kapsülün arka bacağına girerler. İnternal kapsülde PMd'nin en öndeki lifleri SMA ve PMv lifleri ile üst üste gelirler. PMd'nin en arkadaki lifleri M1 lifleri ile örtüşür (50). Serebral pedinkül düzeyinde PMd lifleri lateralde uzanır (50).

PMv'den çıkan bağlantılar öncelikle mediyale yönlenerek PMd liflerinin anteriyorunda uzanırlar. Daha sonra PMv lifleri vertikal eksende uzanarak M1 lifleri ve PMd liflerinin anteriyorunda korona radyataya ve internal kapsül arka bacağına ulaşır. Serebral pedinkül düzeyinde PMv lifler M1 ve PMd liflerinin uzak lateralinde seyreder (50).

SMA'dan gelen bağlantılar öncelikle subkortikal beyaz cevherde laterale ve posteriyora kayarlar. SMA bağlantıları kaudat nükleus kafasının kaudal yüzüne yakın olarak internal kapsül ön bacağı ve genu'suna girerler. SMA lifleri PMd, PMv ve M1 liflerinin anteriyorunda seyreder. Serebral pedinkül düzeyinde, SMA lifleri diğer presantral alan liflerinin mediyal ve ventralinde seyreder (50).

Kortikospinal yolak üst ekstremite, gövde ve alt ekstremitenin gönüllü vasıflı hareketlerinin uyarı iletimi için predominant yoldur (48).

Resim 9'da kortikospinal yolağın korteksten serebral pedinküllere kadar olan seyri resmedilmiştir.

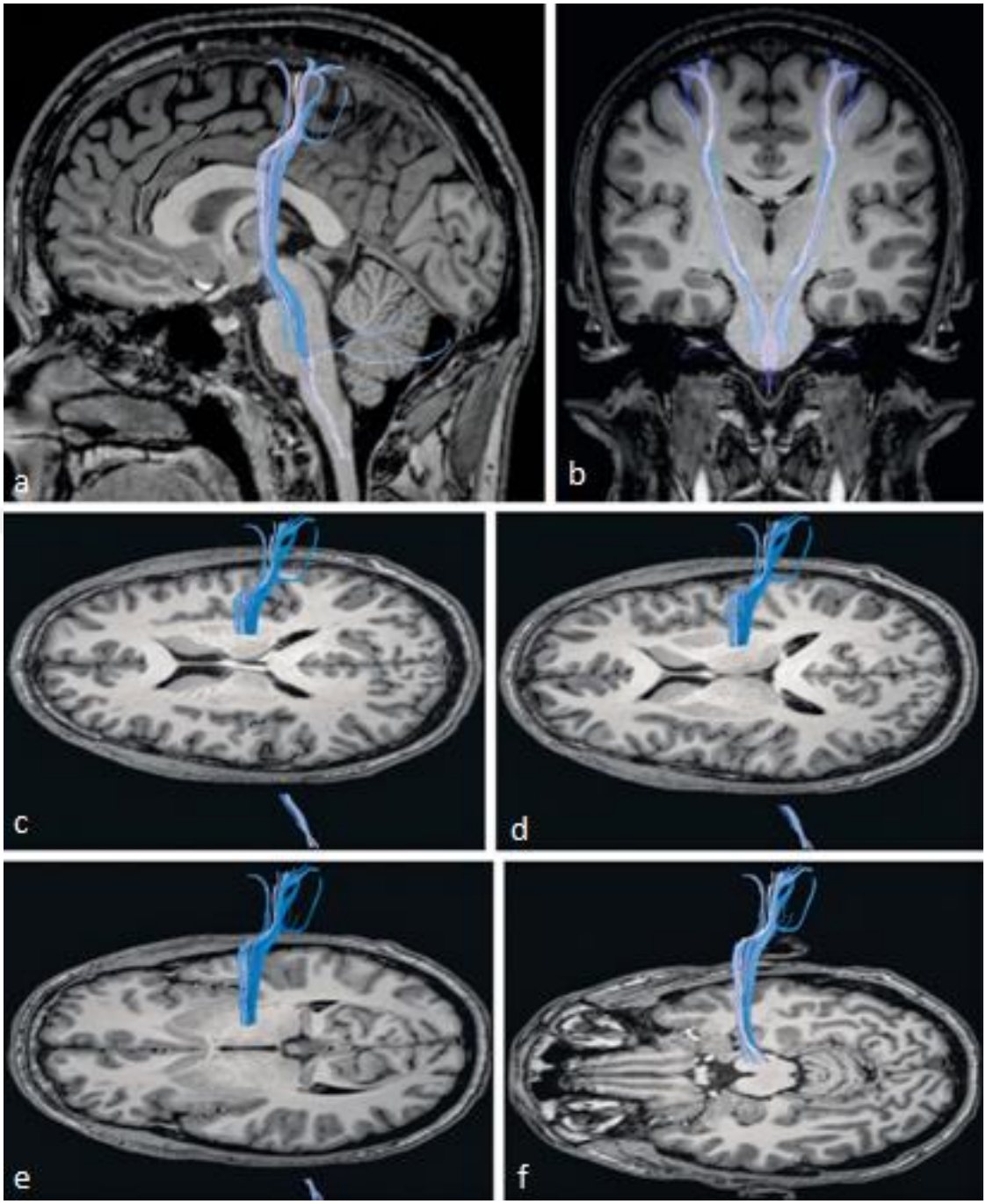

Resim 9. Kortikospinal yolağın DTI MR görüntüleri

Presantral ve postsanral girustan başlayan, internal kapsül arka bacağına, serebral pedinküle ve beyin sapına ulaşan yolağın sagittal (a) ve koronal (b) görüntüleri. Aksiyal kesitlerde (c-f) yolağın seyri gösterilmiştir.

(Naidich TP, Castillo M, Cha S, Smirniotopoulos JG. Imaging of the Brain, 1st ed, Philadelphia, Elsevier Inc, 205-244, 2013 (23) adlı yayından alınmıştır).

2.3. JOSEF KLİNGLER FİBER DİSEKSİYON YÖNTEMİ

Josef Klingler Basel Anatomi enstitüsünde yaptığı çalışmalarda beyin dokusunun fiksasyonu ve beyaz cevher fiberlerinin gri cevher yapılarından ayırt edilmesi amacıyla oluşturduğu yöntemi şu şekilde açıklamıştır: Beyin dokusunda fiber diseksiyon yapılabilmesi için derin yapılar da dahil olmak üzere iyi bir fiksasyon gerekmektedir. Geleneksel olarak kullanılan %10 formalin'in yüzeyel yapılarda iyi fiksasyon yapmasına rağmen derin yapılara penetrasyonu yetersizdir ve bu sebeple iyi bir diseksiyon için uygun değildir. Bu yolla hazırlanan beyinlerde tatmin edici diseksiyon sağlanamamıştır.

Derin yapılara hızlı penetrasyonu sayesinde iyi bir diseksiyona izin verdiği için %5 formalin (%5 formol ve %95 su) çözeltisiyle fiksasyon yapılmalıdır. Beyin bu çözeltide 2 ya da 3 ay tutulmalıdır ki, uzun süreli fiksasyon daha iyidir. İçerisinde kan toplanmış beyinlerde anemik olan beyinlere göre beyaz ve gri cevher ayrımı daha net yapılabilir. Dondurulma aşamasında ise beyin -10, -15 derece arasında 8-10 gün kadar buzdolabında bekletilmelidir. Buzdolabından çıkarıldıktan sonra oda sıcaklığında erimeye bırakılır. Sonrasında bu preparatlar %5 formalin çözeltisinde süresiz olarak saklanılabilir. Donmanın etkisi beynin kompakt yapısını gevşetmektir. Mekanizmasının muhtemelen şu şekilde olduğu belirtilmiştir: Formol çözeltisi myelinli fiberlerin az bir kısmına ya da hiçbirine penetre olmaz. Fiberler arasına yerleşir. Sonuç olarak beyin donduğunda buz fiberler arasına yerleşir. Beyin dokusunun içindeki su donduğunda hacmi %10 oranında artar ve fiberler böylece birbirinden ayrılır. Beyin dokusunun gevşemesi diseksiyonu kolaylaştırır. Beyin preparatı dondurma yöntemiyle hazırlanırsa sadece bazı belirli lif demetleri diseke edilebilir. Beyin yapısı ve içeriği bu donma işleminden etkilenmez (51).

Diseksiyon özellikle paslanmaz çelikten yapılmış saatçi forsepslerle yapılır. Bu enstrüman yardımıyla korteksin gri cevheri kaldırılır ve lif demetleri ortaya konulur. Sıklıkla bu bir lif demetinin bitişinden diğerine kadar yapılabilir ki bu fiber demetlerinin devamlılığına dair kanıttır. Pürüzsüz sürekli lif demetleri görünümü olmasada küçük demetler liflerin devamlılığı sayesinde sıyrılabilir. Daha ince diseksiyonlar için saatçi forseps kaba olabilir. Bu aşamada diseksiyon ince ıslak saç kalemi ve ıslak pamuk parçası ile yapılabilir. Bu şekilde küçük fiberleri ve onları

çaprazlayan lifleri korumak ve gri cevherden ayırmak mümkün olacaktır. İnce diseksiyonlar esnasında büyütücü gözlükler ve KBB hekimlerinin baş aynası kullanılabilir (51).

Klingler 1942 yılında mulajdan elde ettiği beyaz cevher modellerini yayınlamıştır (Resim 10) (52).

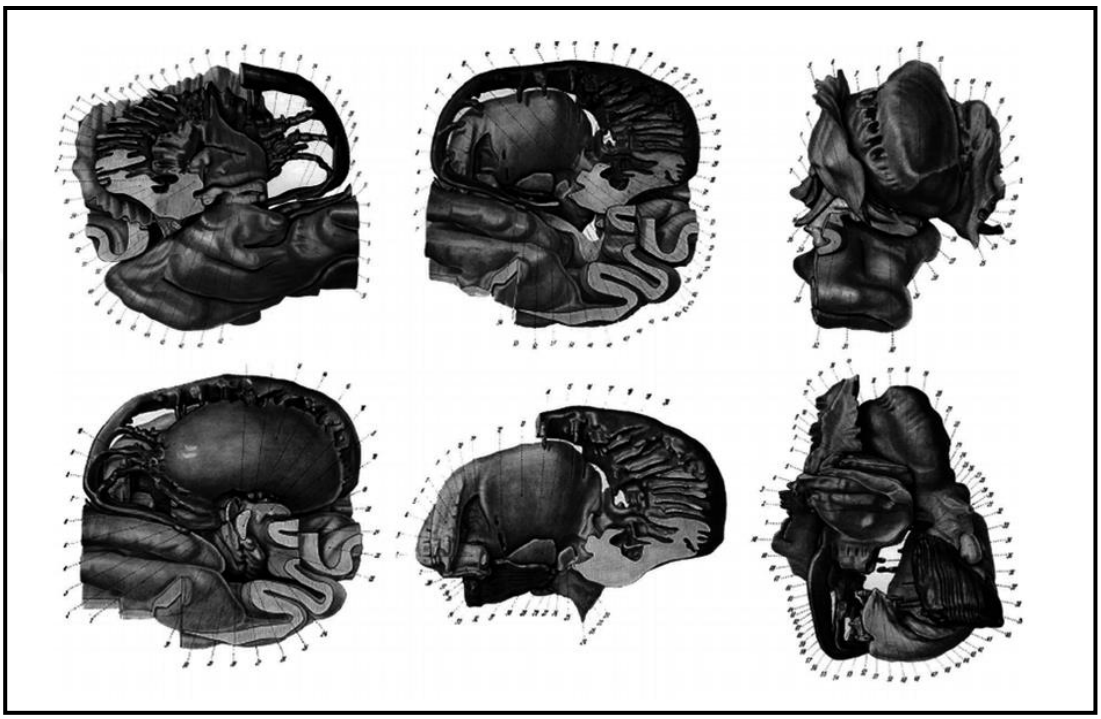

Resim 10. Klinglerin 1942 yılında mulajdan elde ettiği diseksiyon modelleri

(J. Klingler'in Ein zerlegbares Modell der Vorder- und Mittelhirnkerne des Menschen mit Einschluss der angrenzenden Rindenpartien (52) adlı yayınından alınmıştır).

İntraparankimal lezyonları olan hastaların optimal tedavisi zorlu bir iştir. Patolojinin komşu dokulara invazyonu, lokalizasyonu, cerrahi yaklaşım ve ekspojur, nörolojik durumu korunarak maksimal lezyon rezeksiyonu tedavinin dikkatle değerlendirilmesi gereken aşamalardır (53). Bu bağlamda spesifik sekansları ile magnetik rezonans görüntüleme (MRG), difüzyon tensor görüntüleme (DTG) tabanlı traktografi ve nöronavigasyon ile elde beyin parankimi anatomi bilgisi kadavra üzerindeki beyaz cevher diseksiyonu ile entegre edilmelidir (54).

Fiber diseksiyon tekniği beyin cerrahına aynı anda beyaz ve gri cevher anatomisini 3 boyutlu olarak sağlaması nedeniyle önemlidir. Fiber diseksiyonla elde edilen ayrıntılı nöroanatomi bilgisi cerrahın intraoperatif ekspojuruna ve dikkatli bir diseksiyona katkıda bulunacaktır.

3. GEREÇ ve YÖNTEM

Çalışmamız Ankara Üniversitesi Tıp Fakültesi Anatomi ve Nöroşirürji Anabilim Dalı labaratuarlarında yapılmıştır. Difüzyon Tensör MR ve MR traktografi görüntüleri Ankara Üniversitesi Tıp Fakültesi Radyoloji Anabilimdalında elde edildi. Klingler yöntemiyle hazırlanmış 5 adet kadavra beyin hemisferi Anatomi Anabilim Dalından temin edildi ve %5 formalinli sıvılarda korundu. Diseksiyonların fotoğrafları Canon EOS 550D fotoğraf makinası ile çekildi ve elde edilen fotoğrafların arka plan düzenlemeleri PhotoShop programı ile yapıldı. Fotoğraflar ve MR traktografi görüntüleri Microsoft Powerpoint programında isimlendirilerek yeniden düzenlendi.

3.1. KLİNGLER YÖNTEMİ

Kadavralardan elde edilen beyin hemisferleri %5 formalin (%5 formol ve %95 su) çözeltisine konuldu ve 2 ay süreyle bu sıvıda bekletildi. Daha sonra beyin -10 derecede arasında 10 gün buzdolabında dondurularak bekletildi. Buzdolabından çıkarıldıktan sonra oda sıcaklığında erimeye bırakıldı. Sonrasında bu preparatlar %5 formalin çözeltisinde bekletildi ve diseksiyonun tüm aşamalarında bu sıvıda saklandı.

3.2. MR DİFÜZYON TENSÖR VE TRAKTOGRAFİ YÖNTEMİ

DTG, difüzyonun yöne bağımlı etkilerini ortadan kaldırarak saf difüzyon görüntüsü sağlayan bir görüntüleme yöntemidir. Serbest protonlarının difüzyon hareketlerinden içinde bulundukları mikroçevreyi tanımlamak için kullanılır. Difüzyon tensörü ana öz vektörünün yönelimi genel olarak lokal beyaz cevher fasiküllerine paralel olarak kabul edilir. Bu yönsel desenler, ana özvektör yönünü temsil eden renk haritalarını kullanarak basitçe görselleştirilebilir. Bu şekilde 2 boyutlu görüntü elde edilir. Beyaz cevher bağlantı modellerini 3 boyutlu olarak

değerlendirebilmek için kullandığımız esas yaklaşım, difüzyon tensörü alanının ana özvektörlerinde tutarlı mekansal kalıpları izleyen beyaz cevher traktografisiydi. Beyaz cevher desenleri, belirli bir konumdan başlanarak (ayrıca "tohum" noktası olarak anılır), yayılma yönü (çoğunlukla büyük öz vektör olarak tanımlanır) belirlendi ve bu yönde küçük bir mesafe (yol entegrasyonu) hareket ettirilerek tahmin edildi. Traktus yönü daha sonra yeniden değerlendirildi ve böylece traktus sona erene kadar devam edildi. Traktografi yöntemleri, ana projeksiyon ve asosiasyon yollarının anatomik olarak rekonstrüksiyonlarını oluşturmak için kullanıldı.

4. BULGULAR

4.1. FİBER DİSEKSİYON AŞAMALARI

Fiber diseksiyon için Klingler methodu ile hazırlanan beyinlerde, vasküler ve araknoidal yapılar temizlendikten sonra, anatomik yapılar isimlendirilmelidir. Diseksiyon için kullanılan sol hemisferde lateral (Resim 11), mediyal (Resim 12) ve inferiyor (Resim 13) yüzlerin isimlendirmeleri yapılmıştır. Resim 14'de ise yüzeyel gri cevherin kaldırılması sonucu ortaya konulan U lifleri gösterilmiştir.

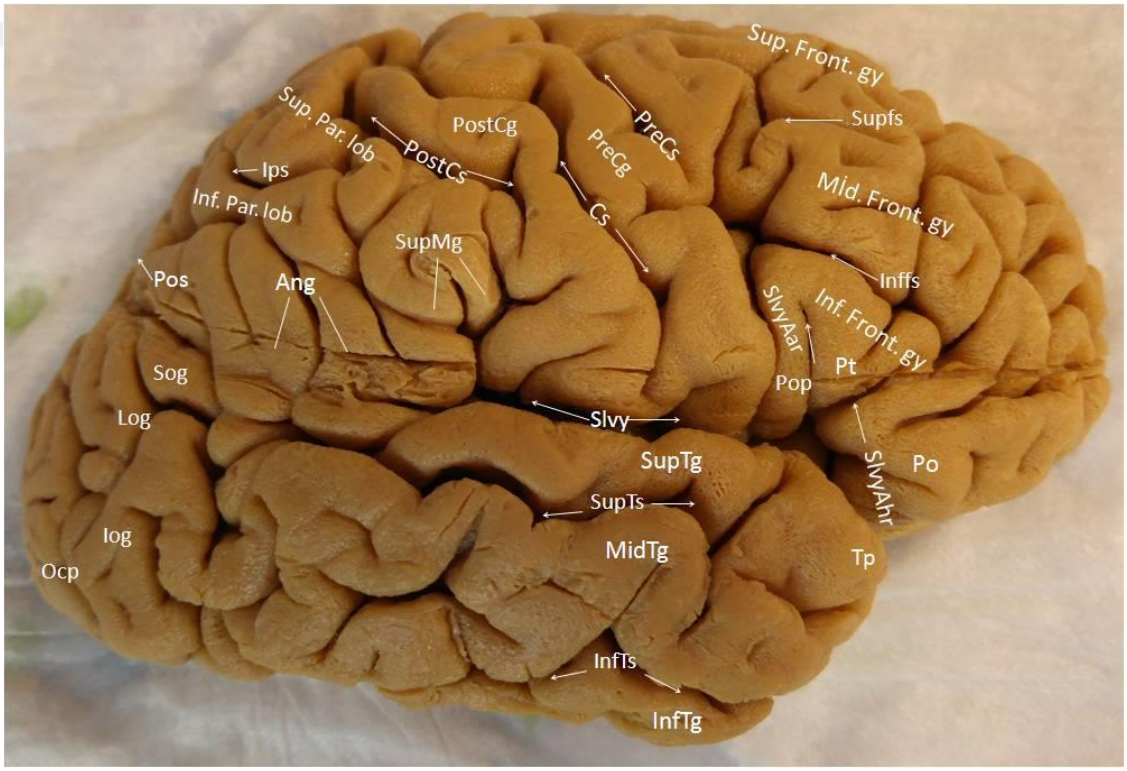

Resim 11. Lateral yüz kortikal anatomik yapılar

Slvy: Silviyan fissür, SlvyAhr: Silviyan fissür anteriyor horizontal ramus, SlvyAar: Silviyan fissür anteriyor asendan Ramus, Po: Pars orbitalis, Pt: Pars triangularis, Pop: Pars operkülaris, SupTg: Süperiyor temporal girus, Tp: Temporal pol, MidTg: Orta temporal girus, SupTs: Süperiyor temporal sulkus, InfTs: İnferiyor temporal sulkus, InfTg: İnferiyor temporal girus, Cs: Santral sulkus, PreCs: Presantral sulkus, PostCs: Postsantral sulkus, PostCg: Postsantral girus, PreCg: Presantral girus, SupMg: Supramarjinal girus, Ang: Anguler girus, Supfs: Süperiyor frontal sulkus, Inffs: İnferiyor frontal sulkus, Sup. Front. gy: Süperiyor frontal girus, Mid. Front. gy: Middle frontal girus, Inf. Front. gy: İnferiyor frontal girus, Sup. Par. lob: Süperiyor paryetal lobül, Ips: İntraparyetal sulkus, Inf. Par. Lob: İnferiyor paryetal lob, Op: Oksipital pol, Pos; Paryetooksipital sulkus, Sog: Süperiyor oksipital girus, Log: Lateral oksipital girus, Iog: İnferiyor oksipital girus.

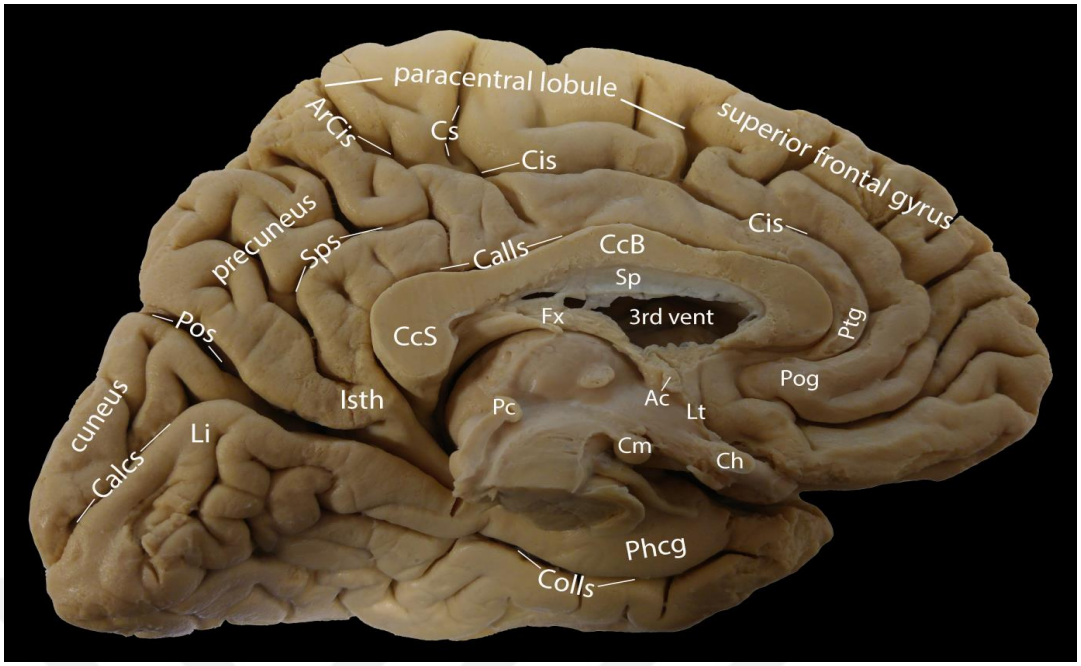

Resim 12. Klingler yöntemi ile hazırlanan beyin dokusunun araknoid ve vasküler yapılar uzaklaştırıldıktan sonra mediyal yüz görünümü

Pcl: parasantral lobül, Cis: singulat sulkus, Cs: Santral sulkus, ArCis: Singulat sulkus asendan ramus, Pos; Paryetooksipital sulkus, Cm: Korpus mamillare, Ac: Anteriyor Kommissür, Calcs: Kalkarin Sulkus, Sp: Septum pellisidum, Pc: Posteriyor kommissür, Cc: Korpus kallozum, R:rostrum, G: Genu, B: body(gövde), S: spleniyum, Ch: Kiazma optikum, Li: Lingula, Fx: Fornix, Colls: Kollateral sulkus, Isth: İsthmus, Lt: Lamina terminalis, Ptg: Paraterminal girus, Pog: Paraolfaktor girus, Phcg: Parahippokampal girus.

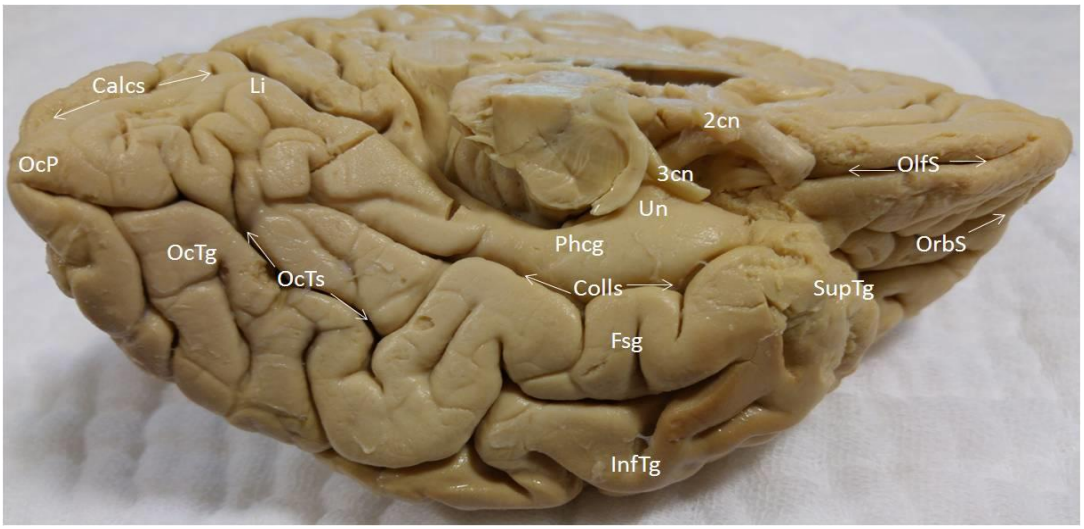

Resim 13. İnferiyor yüz görünümü

OlfS: Olfaktor sulkus, OrbS: Orbital sulkus. Phcg: Parahippokampal girus, Un: Unkus, 3cn: Okulamotor sinir, 2cn: Optik sinir, OcP: Oksipital pol, Colls: Kollateral sulkus, OcTs: Oksipitotemporal sulkus, InfTg: İnferiyor temporal girus, OcTg: Oksipitotemporal girus, Li: Lingula, Calcs: Kalkarin sulkus, SupTg: Süperiyor temporal girus, Fsg: Fuziform girus.



Resim 14. Lateral yüzden başlanan fiber diseksiyonda kortikal gri cevher kaldırıldıktan sonra izlenen U fiberler

(arkuat ya da intergiral lifler).

Diseksiyon prosedüründe kliniğimizde Josef Klinglerin bildirdiği saatçi metal forsepsin yanı sıra tahta spatulalar kullanılmakta olup diseksiyonun derinliğine göre bu spatulaların uçları uygulayıcı tarafından ihtiyaca göre şekillendirilebilir (Resim 15).



Resim 15. Diseksiyon sırasında kullanılan tahta spatulalar.

4.1.1. Lateral yüz diseksiyonu

Kortikal gri cevher superiyor temporal sulkus derininden kaldırılmaya başlanarak tüm lateral yüze uzatılır. Operkulum gri cevheri insula yüzeyel anatomisi korunarak dikkatlice kaldırılır. U fiberler (arkuat, intergiral) (Resim 14) ortaya konulur. Middle frontal girustan başlanarak U fiberler kaldırıldığında superiyor longitidunal fasikül ortaya konulurken bu aşamada operkuler bütünlüğün korunması tavsiye edilir (Resim 16).

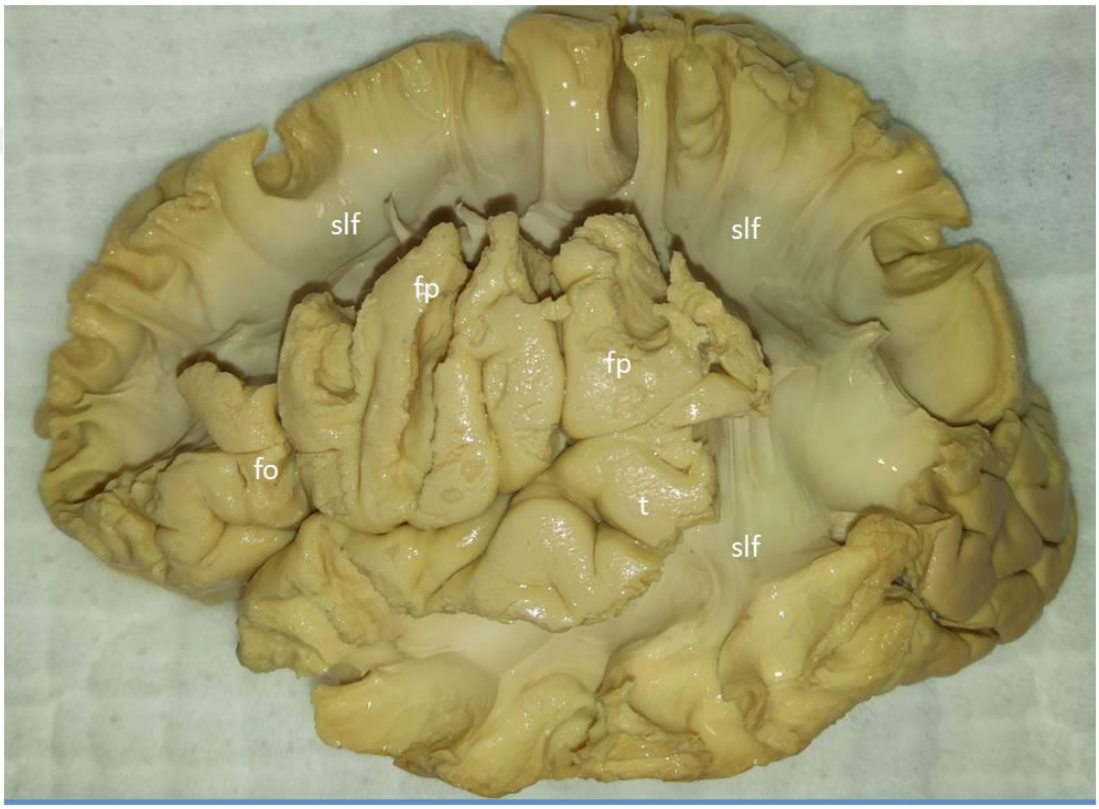

Resim 16. Superiyor longitidunal fasikülün fiber diseksiyonla ortaya konulması

slf: superiyor longitidunal fasikül, fo: frontoorbital operkulum, fp: frontoparyetal operkulum, t: temporal operkulum.

Bistüri ile temporal polden başlanarak operkulum kaldırılır ve insula ortaya konulur. İnsula yüzeyel anatomisinde kısa ve uzun girusları, santral sulkus, limen ve apeksi isimlendirilmiştir (Resim 17).

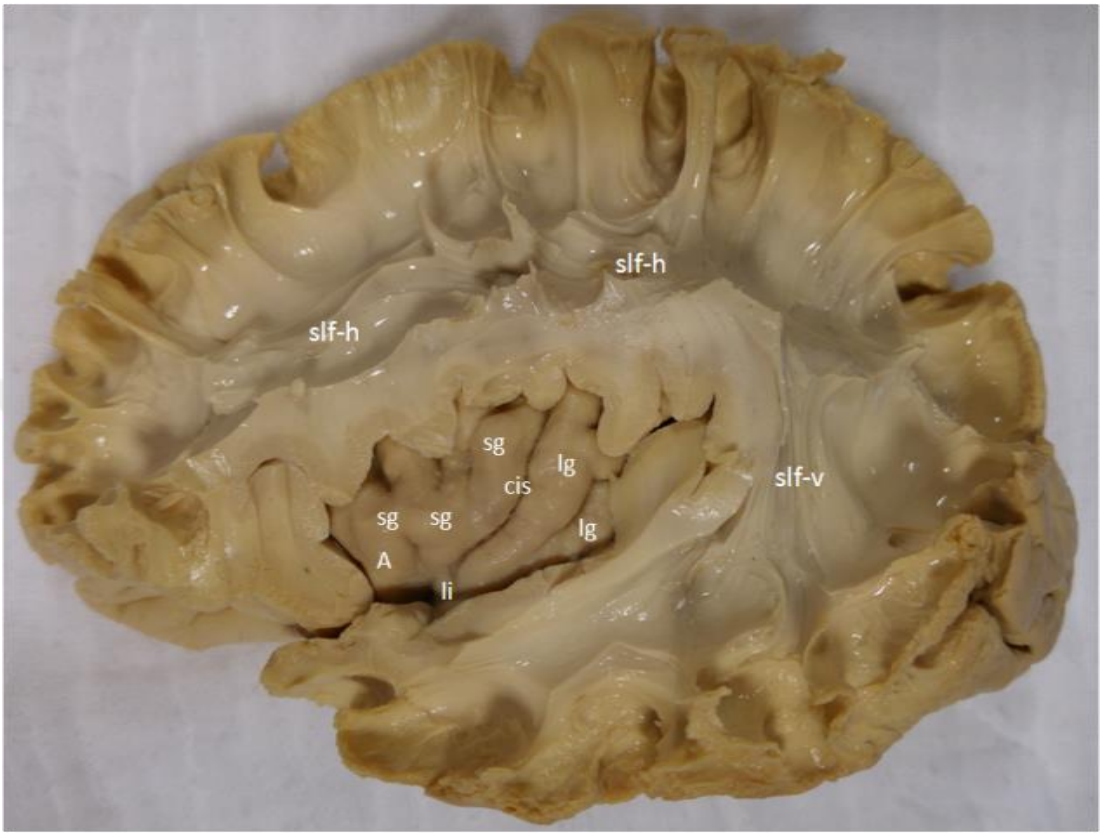

Resim 17. İnsula yüzeyel kortikal anatomisi

cis: santral insular sulkus, sg: insular kısa girus, lg: insular uzun girus, A: apeks, lm: limen insula, slf-h: süperiyor longitidunal fasikül horizontal segment, slf-v:süperiyor longitidunal fasikül vertikal segment.

İnsula gri cevheri kaldırılarak ekstrem kapsülün yüzeyel yaprağı ve limen insula düzeyinde ise ekstrem kapsülün bu seviyede bir bölümü olan unsinat fasikül yüzeyel yaprağı ortaya konulur (Resim 18).

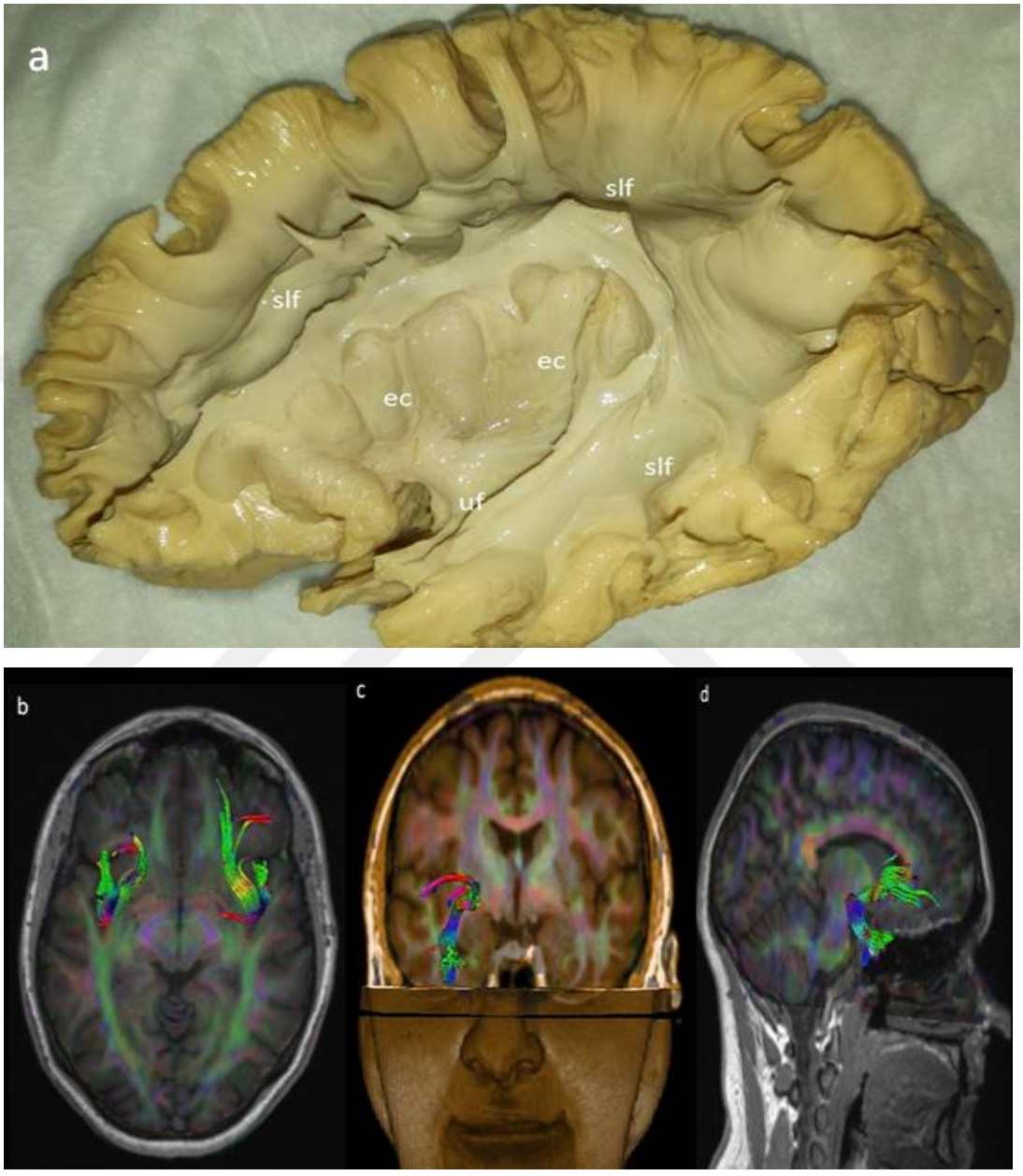

Resim 18. Ekstrem kapsül ve unsinat fasikülün fiber diseksiyon ve traktografi ile gösterilmesi

a) ec: ekstrem kapsül, uf: unsinat fasikül. Unsinat fasilükün aksiyal (b), koronal (c) ve sagittal (d) düzlemde MR traktografi görüntüleri

(Uz. Dr. Elif Peker'in arşivinden temin edilmiştir).

Ekstrem kapsül diseke edildiğinde eksternal kapsül ortaya konulur. İnsulanın apeksinde klaustrum ortaya çıkarken, limen insula düzeyinde eksternal kapsülün bölümleri olan oksipitofrontal (frontal ve oksipital lobları birbirine bağlar) ve unsinat fasikül (frontal ve temporal lobları birbirine bağlar) gösterilir (Resim 19).

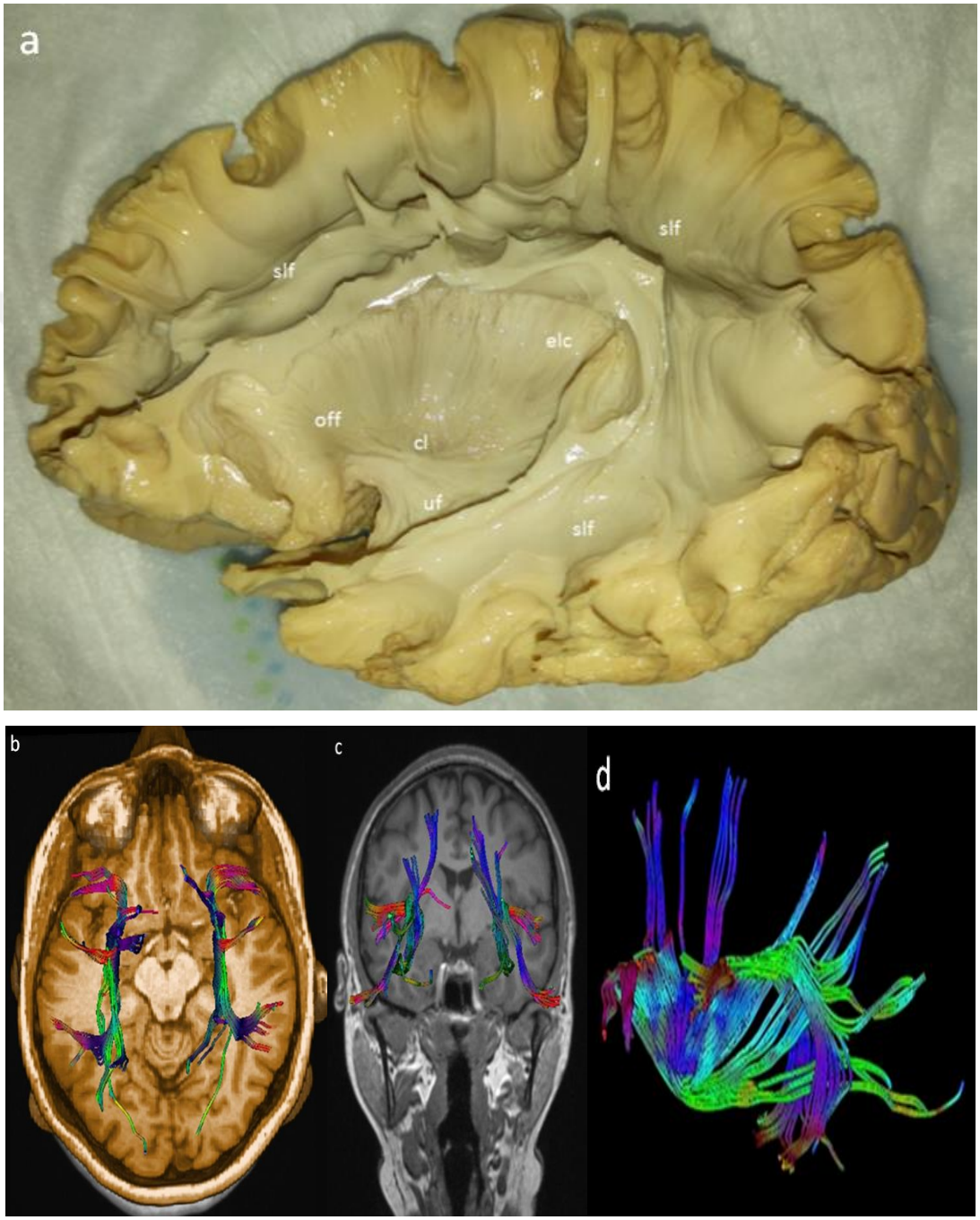

Resim 19. Eksternal kapsülün fiber diseksiyon ve traktografi ile gösterilmesi

a) off: oksipitofrontal fasikül, cl: klaustrum, elc: eksternal kapsül. Eksternal kapsülün aksiyal (b), koronal (b) ve sagittal (c) düzlemde MR traktografi görüntüleri

(Uz. Dr. Elif Peker'in arşivinden temin edilmiştir).

Daha yakından alınan bir görüntü ile eksternal kapsül bölümleri yeniden gösterilmiştir (Resim 20).

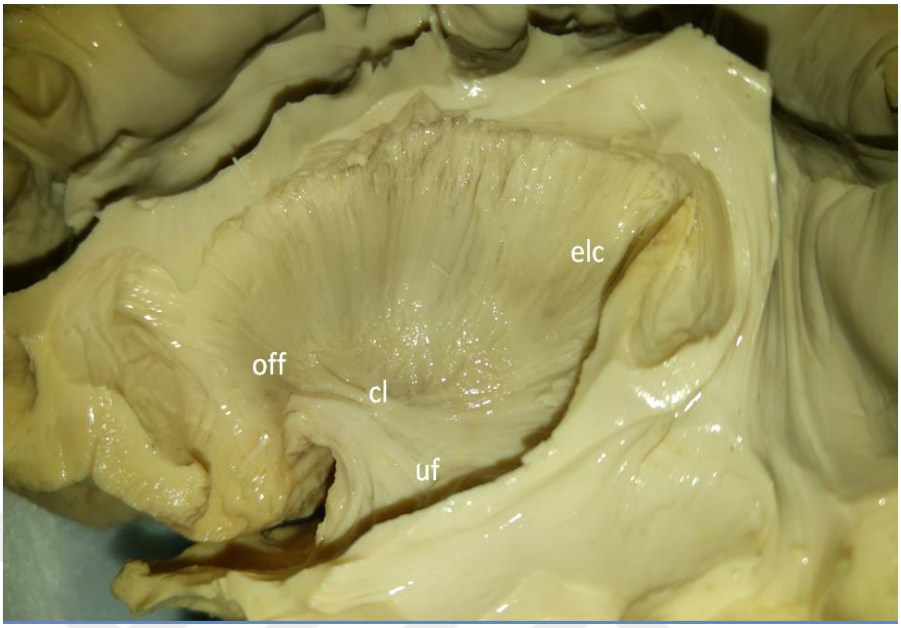

Resim 20. Eksternal kapsül bölümleri ve klaustrum

Eksternal kapsül boyunca posteriorda superiyor longitidunal fasikül kaldırılarak sagittal stratum ortaya konulur (Resim 21).

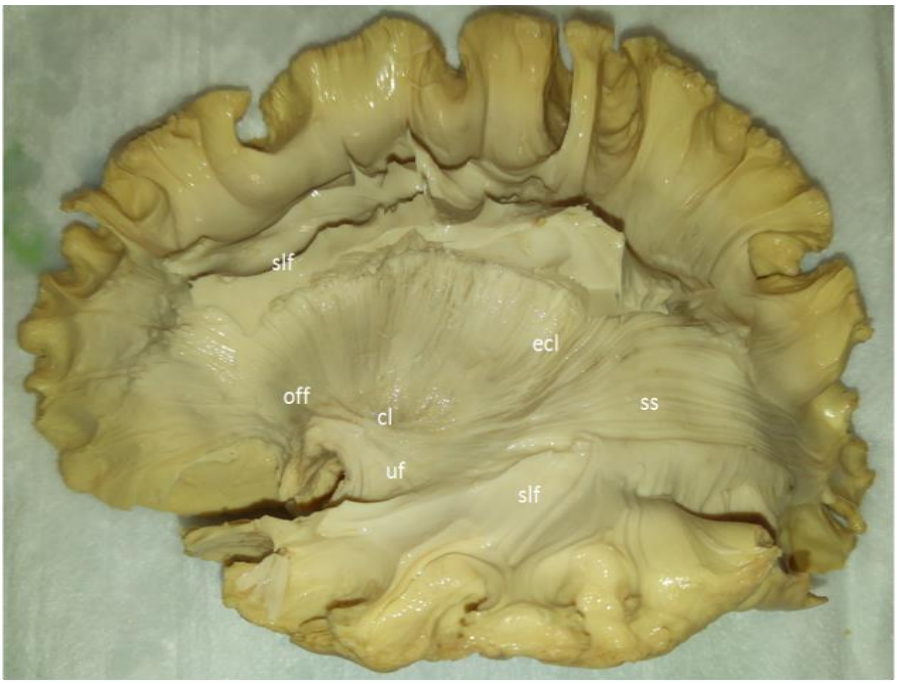

Resim 21. Sagittal stratum lifleri: ss: sagittal stratum

Unsinat ve oksipitofrontal fasikül yerinde bırakılarak eksternal kapsül klaustrum boyunca kaldırıldığında internal kapsülün lateral bölümü ve putamenle karşılaşılır (Resim 22).



Resim 22. Putamen ve internal kapsül lif yapılarının diseksiyonu

pu: putamen, ic: internal kapsül.

Putamenin spongiyöz içeriği diseksiyonla kaldırıldığında globus pallidus izlenir. Oksipitofrontal fasikül globus pallidusun anteriyor ve bazal yüzeylerinde dikkatlice diseke edildiğinde anteriyor kommissür ortaya konulur. Anteriyor kommissürün alt kısmında anteriyor perforan substans ve substantsiya innominata izlenir (Resim 23).



Resim 23. Anteriyor kommissür, substantiya innominata ve globus pallidus lifleri

sac: anteriyor kommissür, si: substantiya innominata, gp: globus pallidus.

Superiyor longitidunal fasikül internal kapsül boyunca kaldırıldığında korona radyata izlenir. Sagittal stratum diseke edildiğinde radyasyo optika izlenir (Resim 24).

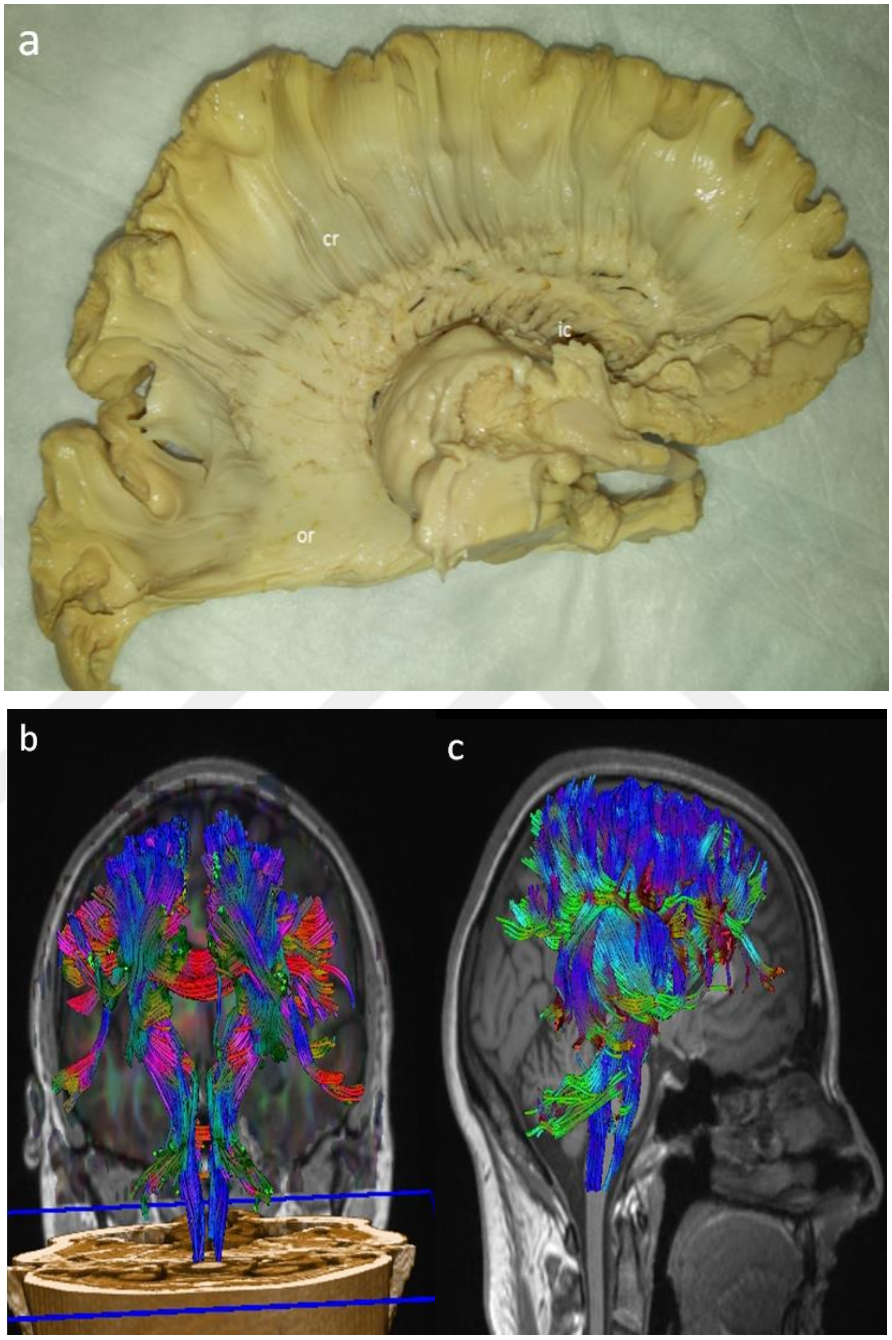

Resim 24. Korona radyata ve radyasyo optica liflerinin fiber diseksiyon ve traktografi ile gösterilmesi

a) cr: korona radyata, or: radyasyo optica. Korona radyata'nın koronal (b) ve sagittal (c) düzlemde MR traktografi görüntüleri

(Uz. Dr. Elif Peker'in arşivinden temin edilmiştir).

4.1.2. Mediyal yüz diseksiyonu

Mediyal yüz diseksiyonuna singulat sulkusun anteriyorda derininden başlanarak kademeli olarak posteriyora, prekuneusa doğru gri cevher dokuları kaldırılır. Kuneus lingual ve parahippokampal girusa doğru unkus korunarak diseke edilir ve bu işlem sonunda U lifleri (arkuat, intergiral) ortaya konulur (Resim 25).

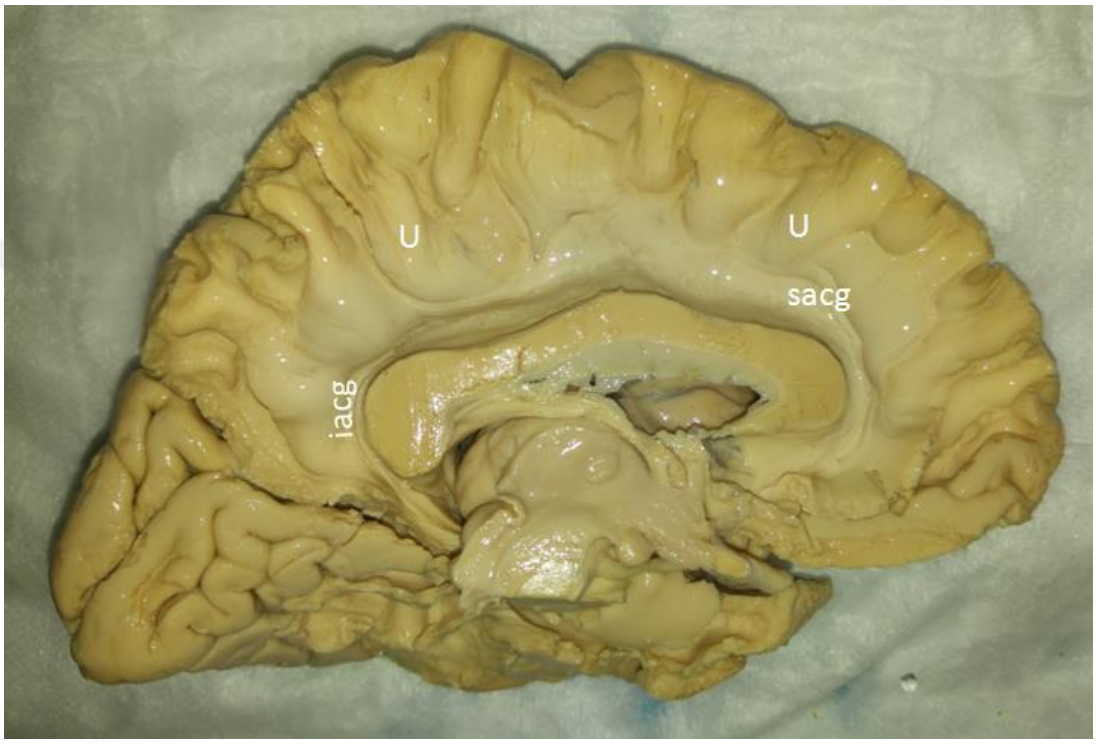

Resim 25. Yüzeyel gri cevherin mediyal yüzde kaldırılması sonucu izlenen lif yapıları

Sacg: superiyor singulum kolu, iacg: inferiyor singulum kolu, U: arkuat fiberler

Korpus kallozum, singuluma tutunmuş küçük bir bölüm bırakılarak 15 nolu bistüri ile rostrumdan spleniuma doğru rezeke edilir. Bu kesi esnasında intraventriküler ve paraventriküler yapıların anatomik bütünlüğü korunmalıdır. Bu manevra ile ventrikül ependimi, kaudat nükleus kafa (head) ve gövde (body)'si ortaya konulur (Resim 26a, b).

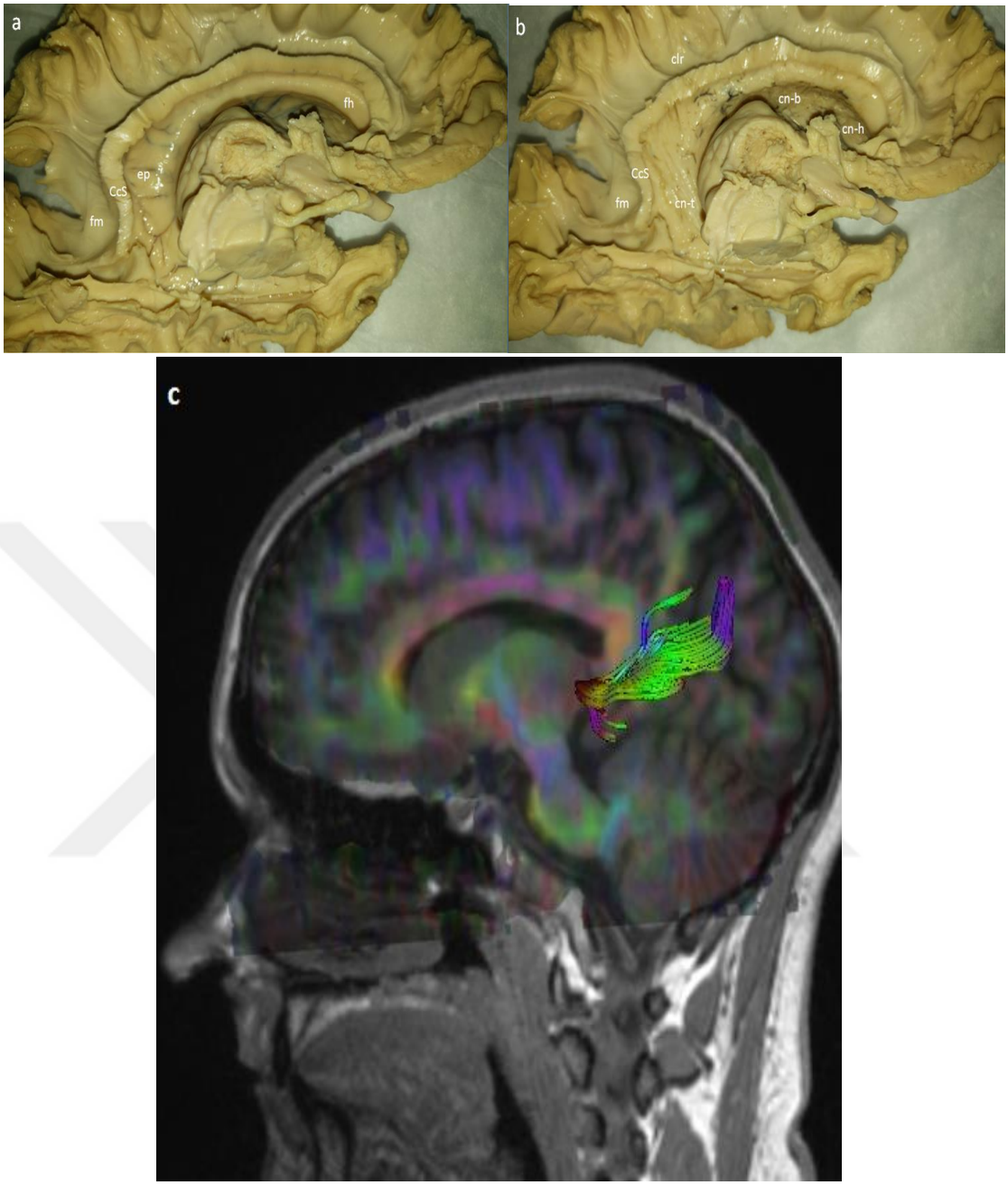

Resim 26. Korpus kallozuma ait liflerin fiber diseksiyon ve traktografi görüntüleri

a,b) fh: frontal horn, cn: kaudat nukleus; h:head (kafa), b:body (gövde), t:tail (kuyruk), clr: kallozal uzanımlar, fm: forseps mayor, ep: ependim. c) Forseps mayorun sagittal düzlemde MR traktografi görüntüleri

(Uz. Dr. Elif Peker'in arşivinden temin edilmiştir.)

U fiberler ve singulumun superiyor ve inferiyor kolu diseke edilerek posteriyorda forseps mayor ve anteriyorda forseps minor'dan oluşan korpus kallozumun radyant fiberleri ortaya konulur. Lateral ventrikülün oksipital hornuna

ulaşılır. Oksipital hornun tabanını optik radyasyo fiberlerinin oluşturduğu akılda tutulmalıdır (Resim 27).

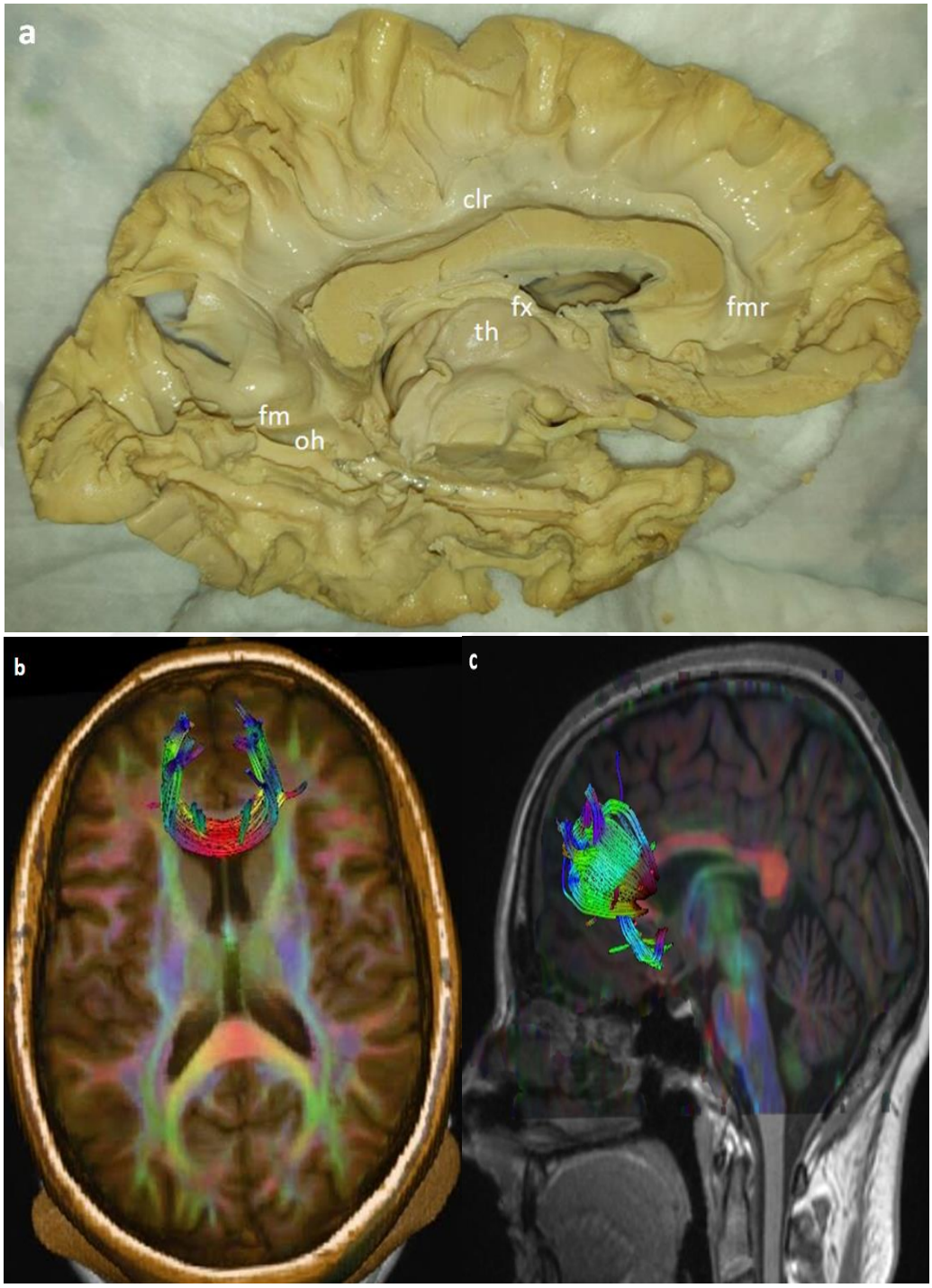

Resim 27. Korpus kallozuma ait liflerin ve ventrikül yapılarının fiber diseksiyon ve traktografi görüntüleri

a) fm: forseps mayor, fmr: forseps minör, fx: forniks, oh: oksipital horn. Forseps minörün b) aksiyal ve c) sagittal düzlemde MR traktografi görüntüleri
(Uz. Dr. Elif Peker'in arşivinden temin edilmiştir.)

Korpus kallozumun kalan kısmı 15 nolu bistrü ile spleniyum seviyesine kadar ortadan kaldırılır ve ventrikül ependimi lateral ventrikülün frontal horn ve gövdesinden dikkatlice soyulur. Atriyal, oksipital ve temporal ependim korunur. Sonuç olarak bir gri cevher yapısı olan kaudat nukleus head ve body kısımları ortaya konulur. Forseps major ve spleniumun kalan kısmı bir sonraki aşamada tapetuma yönelim ve oryantasyonu sağlamak amacıyla korunur.

Bir sonraki aşamada, atriyum, oksipital ve temporal horn ependimlerinin diseksiyonu ile tapetum lifleri, kaudat nükleus taili ve striya terminalis ortaya konulur. Striya terminalis kaudat nukleus tailinin ve atrium ve temporal hornun lateral duvarında kemer gibi uzanan tapetum liflerinin mediyalinde seyreder. Tapetum esas olarak spleniyal kallozal liflerden oluşur (Resim 28).

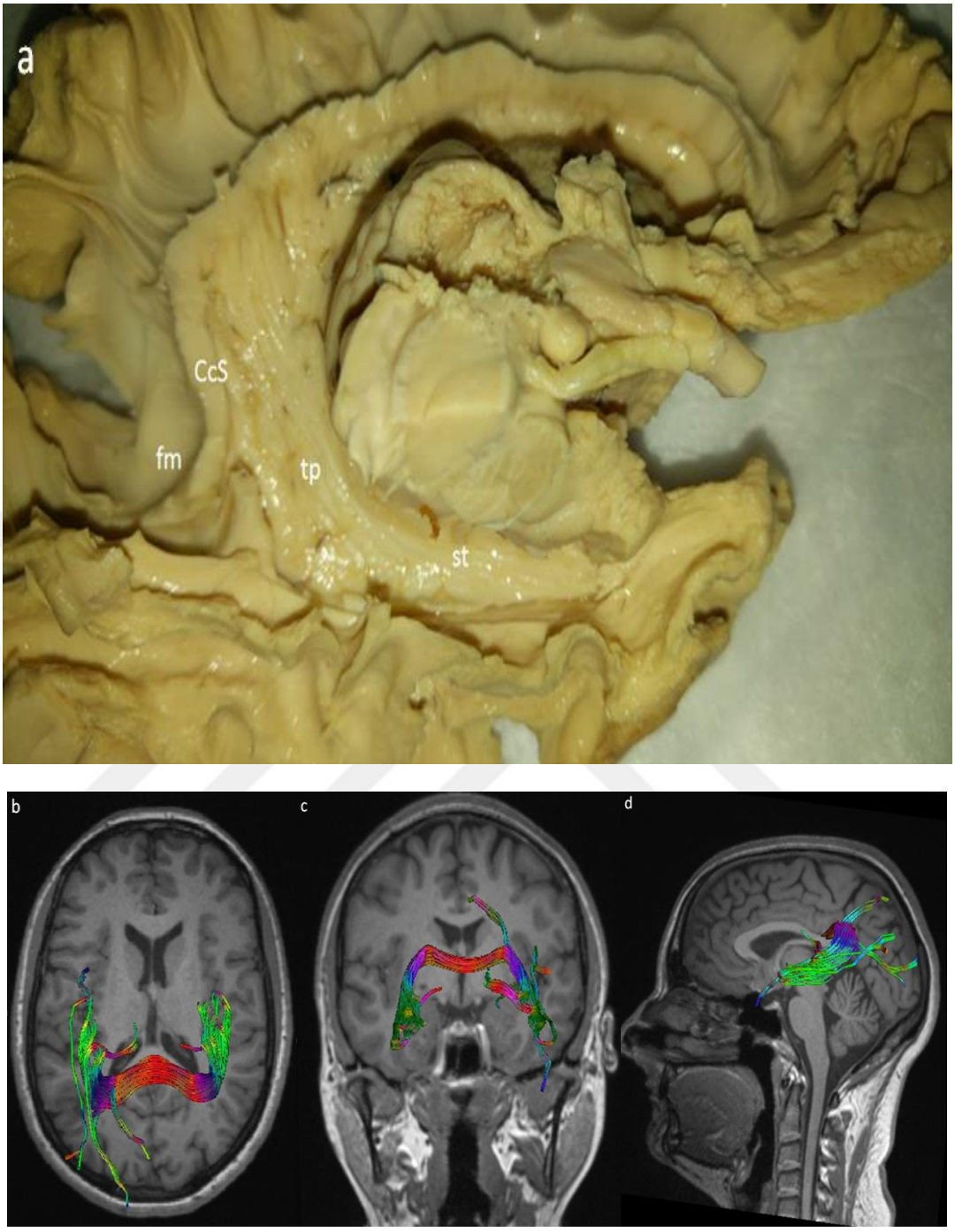

Resim 28. Tapetum liflerin fiber diseksiyon ve traktografi görüntüleri

(a) tp: tapetum, st: striya terminalis. Tapetum liflerinin aksiyal (b), koronal (c) ve sagittal (c) düzlemde MR traktografi görüntüleri

(Uz. Dr. Elif Peker'in arşivinden temin edilmiştir).

5. TARTIŞMA ve SONUÇ

Lateral ventriküller, talamus tarafından sarılan derin yerleşimli ‘C’ şekilli boşluklardır. Frontal horn, body (gövde), atriyum, oksipital ve temporal hornlardan oluşur ve foramen Monro aracılığıyla üçüncü ventriküle bağlanırlar. Frontal horn kortikal yüzeyde pars triangularis ve pars operkularisin ve insular yüzeyden middle-posteriyor kısa insular girusların derininde yerleşimlidir. Gövde kısmı kortikal yüzeyden presantral ve postsantral girusların inferiyor kısmının derininde, insular yüzeyden ise insular posteriyor kısa girusun superiyor kısmının ve posteriyor uzun girusun anteriyor kısmının derininde uzanmaktadır. Atriyum ve oksipital horn, korpus kallozum ve forniksin birleşim noktasının posteriyorunda yer alır. Bu bölümler supramarjinal, angular girusların ve superiyor ve middle temporal girusun posteriyor kısmının ve middle oksipital girusun anteriyor kısmının derininde yer alırlar. Temporal horn ise middle temporal girusun orta kısmının ve anteriyor temporal girusun derininde yerleşir (3). Tablo 3’de ventrikül bölümlerinin beyaz cevher yapılarıyla olan komşulukları incelenmiştir.

Tablo 3. Lateral ventrikül bölümlerinin beyaz cevher yolları ve anatomik yapılarla komşulukları

Ventrikül duvarı	**Komşu Yapılar**
FRONTAL HORN	
Lateral	SLF III, AF, IFOF, klaustrokortikal, frontopontin, AFTR, SFTR, VCF, uf
Mediyal	Forseps minör, Cc, septum pellusidum
İnferiyor	uf, singulum, korpus kallozum rostrum
Superiyor	SLF I, SLF II, singulum, Cc
Anteriyor	Singulum, Cc
BODY(Gövde)	
Lateral	SLF III, AF, klaustrokortikal, frontopontin, SFTR, VCF, kaudat nukleus, CST, PTR
Mediyal	Septum pellusidum
İnferiyor	Forniks body, anteriyor kommissür, talamus, koroid pleksus, striya medullaris talami, striya terminalis
Superiyor	SLF I, SLF II, singulum, Cc
ATRİYUM	
Lateral	AF, klaustrokortikal, paryetopontin, PTR, tapetum, MdLF, IFOF, oksipitopontin, tapetum, VOF, anteriyor kommissür, optik radyasyo
Mediyal	Singulum, forseps mayor
İnferiyor	Li-Am, optik radyasyo anteriyor bölümü
Superiyor	Tapetum, SLF I, singulum
Anteriyor	Forniks krura, talamus, koroid pleksus, kaudat nukleus
TEMPORAL HORN	
Lateral	AF, IFOF, oksipitotemporopontin lifler, anteriyor kommissür, optik radyasyo, tapetum
Mediyal	Talamus, hipokampus, forniks fimbriası
İnferiyor	Singulum, Li-Am, optik radyasyo anteriyor bölümü
Superiyor	MdLF, kaudat nukleus tail, koroid pleksus
Anteriyor	uf, anteriyor kommissür temporal uzanımı, amigdala
OKSİPİTAL HORN	
Lateral	VOF, IFOF, oksipitopontin, anteriyor kommissür, optik radyasyo santral kısmı, tapetum
Mediyal	Forseps mayor
İnferiyor	Optik radyasyo anteriyor bölümü
Superiyor	Tapetum

AF: arkuat fasikül; AFTR: anterior frontal talamik radyasyon; cn: kaudat nükleus; Cc = korpus kallozum; CST: kortikospinal trakt; IFOF: inferior frontooksipital fasikül; Li-Am: lingular amigdaloidal; MdLF: middle longitudinal fasikül; PTR = paryetal talamik radyasyon; SFTR = superior frontal talamik radyasyon; SLF: superior longitudinal fasikül; uf: unsinat fasikül; VCF: ventral kallosal fiberler; VOF: vertikal oksipital fasikül (Güngör ve ark.'nın 'The white matter tracts of the cerebrum in ventricular surgery and hydrocephalus' (3) adlı makalesinden alınmıştır).

Lateral ventriküllere ve üçüncü ventriküle ulaşmak amacıyla yapılan her türlü cerrahi yaklaşımda bir ya da birden fazla beyaz cevher yolağının geçilmesi gerekmektedir (3). Bu yüzden ventriküler cerrahi gişimlerde cerrah kortikal anatomiye ve beyaz cevher anatomisine hakim olmalıdır (55). Ventriküllerin derin yerleşimli olmaları, şekillerinin ve boyutlarının hastadan hastaya değişmesi ve ventrikülleri çevreleyen beyaz lif yolakları bu bölge cerrahilerini karmaşık hale getirmektedir (56). Ventriküllere cerrahi yaklaşımlarda hasarlanma riski olan beyaz cevher yolakları Resim 29'da özetlenmiştir.

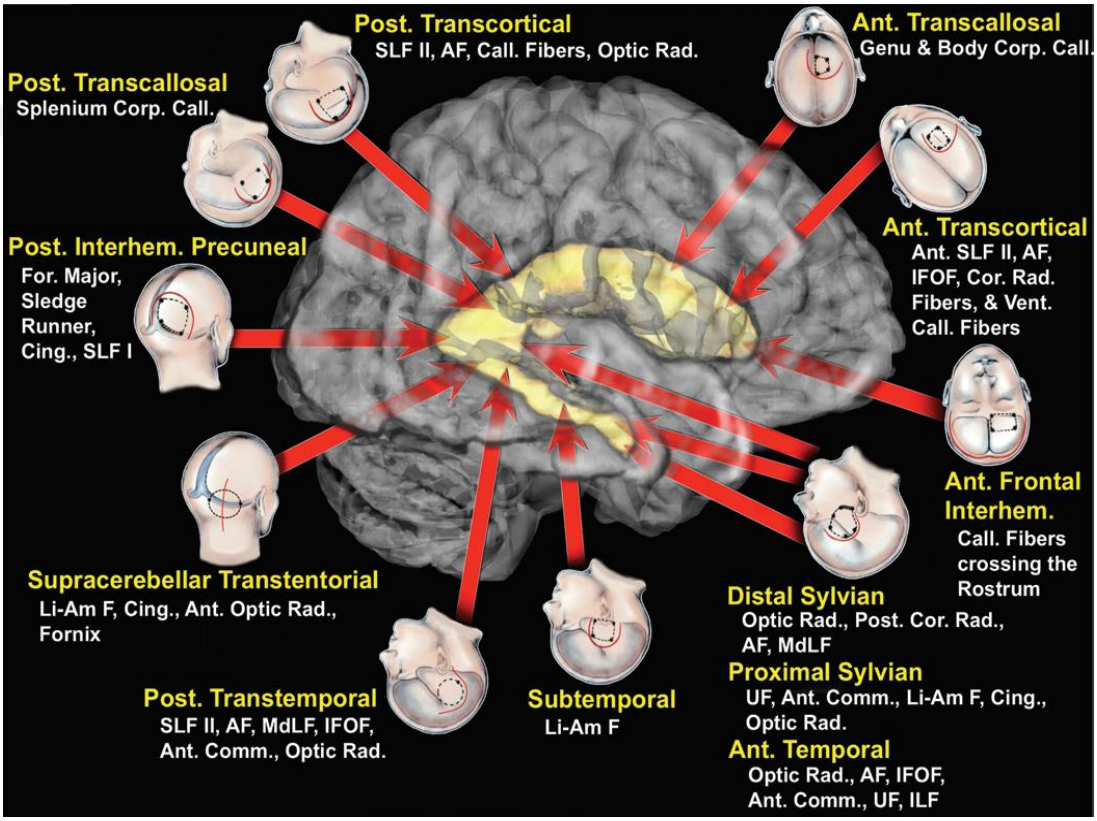

Resim 29. Lateral ventriküle cerrahi yaklaşımlar

Cilt insizyonu (devamlı çizgi) ve kraniyotomi flebi (kesikli çizgi) ve ventriküle ulaşım yolları (kırmızı oklar) her yaklaşım için gösterilmiştir. Her yaklaşımda risk altında olan beyaz cevher lifleri listelenmiştir. AF: arkuat fasikül Ant.:anteriyor; Call.:kallozal: kallozum; Cing.: singulum; Comm.: kommissür; Cor.: korona; Corp.: korpus; Forc.:forseps, Interhem.: interhemisferik; Li-Am F: lingular amigdaloidal fiberler; MdLF: middle longitudinal fasikül; Post.: posteriyor; Rad.: radyata: radyasyon; UF: unsinat fasikül; Vent.: ventral (Güngör ve ark.'nın 'The white matter tracts of the cerebrum in ventricular surgery and hydrocephalus' (3) adlı makalesinden alınmıştır).

İnternal ve eksternal kapsül lifleri putamenin üst kenarında birleşerek korona radyatayı oluşturular. Korona radyata lifleri frontal ve paryetal lobların superiyorunda uzanır ve kallozal fiberlere katılarak sentrum semiovaleyi oluşturular (3).

5.1. ANTERİYOR FRONTAL TRANSKORTİKAL YAKLAŞIM

İpsilateral frontal horna yönelik anteriyor transkortikal yaklaşım uygun olmakla birlikte tümörün ventrikülde genişleme yapmış olması gerekmektedir. Kontralateral frontal horna belirgin hidrosefali olmadan bu yolla ulaşmak oldukça zordur (57). Özellikle büyük tümörlerde üstünlüğü olan bir yaklaşımdır (58). Anteriyor transkortikal yaklaşımda lateral ventriküle middle frontal girus insizyonu ile ulaşılır (57). Bu yaklaşımla frontal horna, ventrikül gövdesi anteriyor kısmına, üçüncü ventrikülün anteriyor ya da superiyor kısmına ulaşılabilir ve bu yaklaşım koroidal fissür açılışı ile kombine edilebilir (59). Dominant hemisferde inferiyor frontal girus ve frontal göz hareketlerini kontrol eden 8.Brodmann bölgeleri dikkatle korunulması gereken alanlardır (57).

Chowdhury ve ark.'nın yaptığı kadavra çalışmasında middle frontal girustan transkortikal ilerlenerek lateral ventriküle ulaşıldığında, anteriyor korona radyataya katılan bir kısım frontopontin lifler ve internal kapsülün ön bacağındaki lifler hasar görmüştür. Superiyor paryetal transkortikal yaklaşımda ise SLF'in inferiyomediyalinde yapılan keside bazı paryetopontin liflerin hasar gördüğü bildirilmiştir (4). Literatürde daha önce anteriyor transkallozal ve transkortikal yaklaşım sonucu postoperatif hemiparezi rapor edilmiş olmasına rağmen, Szmuda ve ark. transkortikal yaklaşımlardan kaynaklanan üst motor nöron akson hasarının %1'in altında olduğunu bildirmişlerdir (60). Szmuda ve ark. postoperatif hemiparezinin talamus, bazal gangliyon, internal kapsül, motor korteks ve suplementer motor bölgede veya kortikospinal traktta tümör basısı ya da perioperatif retraksiyon ya da arteryel/venöz beslenmedeki hasar sonucu oluştuğunu bildirmişlerdir (60).

Güngör ve ark. anteriyor transkortikal yaklaşımda konuşma ve fasiyal apraksi, hafıza bozuklukları, aleksi, agrafi veya ihmal fenomeninin SLF II, arkuat fasikül (AF), inferior frontooksipital fasikül (IFOF), korona radyata'nın anteriyor kısımlarındaki (kalustrokortikal ve frontopontin fiberler, superiyor frontal talamik radyasyonlar) ve genu- body'deki kallozal ventral fiberlerin hasar sonucu oluştuğunu bildirmişlerdir (3). Bu yaklaşım superiyor frontal girusa doğru genişletilirse SLF I'in anteromediyal kısmı, singulum anteriyor kısmı, korpus kallozumun genu ve gövdesinin arka kısmı hasar görebilir (3).

AF en iyi bilinen ve en büyük dorsal lisan şebekesidir ve hasarında fonolojik, leksiyal, semantik lisan ve vizuospasyal bozukluklar izlenebilir (61). Ventral lisan yolaklarından biri olan IFOF'un ve dorsal lisan yolak bölümlerinden AF'nin hasarı lisan bozukluklarına yol açabilir (62). Kognitif bozuklukları ve kişilik değişikliklerini içeren limbik sistem bozuklukları frontal talamik radyasyonlar ve singulum hasarı sonucu oluşabilir (63).

Normal basınçlı hidrosefali gibi durumlarda korpus kallozuma oranla daha az olmakla birlikte korona radyata lifleri etkilenebilir (3).

5.2. POSTERİYOR İNTERHEMİSFERİK TRANSKALLOZAL YAKLAŞIM

Transkallozal yaklaşımlar sıklıkla ventriküler lezyonlara ulaşmada en iyi yöntemlerdir (64). Posteriyor transkallozal yaklaşım atriyum içerisinden, üçüncü ventrikülden köken alıp spleniyumun posteriyoruna uzanan ya da spleniyumdan kaynaklanarak atriyuma veya üçüncü ventriküle uzanan lezyonlara yönelik olarak önerilmektedir (57).

Korpus kallozum her iki hemisferi transvers hatta biribirine bağlayan en büyük kommissural lif demetidir. Rostralden kaudale doğru; rostrum, genu, body ve spleniyum olmak üzere 4 bölümden oluşur. Korpus kallozum lifleri beyaz cevherde korteksin farklı bölgelerine uzanım gösterirler. Genu ile frontal lobun mediyal ve

lateral yüzlerini birbirine bağlayan lifler forseps minörü, spleniumdan oksipital loba uzanan lifler forseps mayoru oluşturur (38).

Posteriyor korpus kallozum insizyonu sonucu dokunma duyusuna ilişkin bilgiler yürütülememekte ve görsel yardım olmadan poblem çözme beceresini olanaksız kılmaktadır (vizüel diskonneksiyon) (65). Ayrıca posteriyor 1/3 korpus kallozumun insizyonu sonucu spontan konuşma etkilenmekte ve ani duraksamalara neden olmakta, sözel yanıt latanslarında uzama, kısa cümlelerle ve konuşma hızının artmasına neden olabilmektedir (65). Ek olarak bukkofasyal apraksiye bağlı mutizm, izole bir disgrafi (aleksi olmadan disgrafi) ve/veya görme alanının soluna gösterilen yazıların okunamaması (sol hemialeksi) transkallozal yaklaşımda spleniyumun hasarı sonucu görülebilmektedir (65). Ayrca bu yaklaşımda primer motor korteks retraksiyonuna bağlı olarak hemiparezi (özellikle alt ekstremitede) görülebilir (63).

Temporal lob epilepsisinde genellikle tek bir odak vardır ve tek hemisferdedir. Subklinik epileptiform aktiviteler hem odağın olduğu hemisferde hem de sağlıklı hemisferde izlenebilmektedir. Pustina ve ark. sağlıklı hemisferdeki üç interhemisferik beyaz cevher yapısı olan anteriyor kommissür, forniks ve tapetumun bu klinik durumla ilgisini incelemişler ve harsalı tapetumun kontralateral epileptiform aktivitelere yol açabildiğini göstermişlerdir (66).

5.3. TEMPORAL HORNA YÖNELİK CERRAHİ YAKLAŞIMLAR

Lateral ventrikülün temporal hornunda tümör ve vasküler lezyonların tedavisi için cerrahi yaklaşımlar gereklidir fakat esas olarak bu bölgenin cerrahisi mediyobazal temporal epilepsiye yöneliktir (67). Bu kaviteye yönelik cerrahiler lateral (trans-middle temporal girus), inferiyor (trans hippokampal girus) ve proksimal silviyan yaklaşımlardır (67). Temporal horna yönelik cerrahilerden sonra görülebilen komplikasyonlar vizüel (68), hafıza (69) ve lisan (70) bozukluklarıdır. Kadri ve ark. 40 hemisfer üzerinde yaptıkları kadavra çalışmasında trans-middle temporal girus yaklaşımında U fiberler, SLF (inen kol), oksipitofrontal fasikül

(ventral segment), unsinat fasikül (dorsolateral segment), anteriyor kommissür (posteriyor segment), inferiyor talamik pedinkül (posteriyor lifler), posteriyor talamik pedinkül (anteriyor kısım), temporal lob projeksiyon lifleri ve tapetum hasar görmüştür. İnferiyor ve proksimal silviyan yaklaşımlarda tapetum hasarı izlenmemiştir (67).

5.4. ATRİYUMA YÖNELİK YAKLAŞIMLAR

Distal silviyan yaklaşım küçük atrium lezyonlarına yönelik olarak insular korteksin posteriyor sınırına yapılacak insizyonla gerçekleştirilebilir (57,71). Silviyan fissür açılışı geniş bir ekspojur sağlamakla birikte bu yaklaşımda kaudat kuyruğu, optik radyasyon, korona radyata posteriyor kısmı, AF ve middle longitidunal fasikülün hasarlanma riski mevcuttur (3).

Ventrikül gövde'sinin posterior kısmı ve atriyuma ulaşmak için superiyor paryetal lobül yaklaşımı kullanılabilir (72). Bu yaklaşımda superiyor paryetal lobüle yapılan transkortikal insizyonla tapetum hasarlanabilir (61).

Atriyuma ulaşılabilecek bir diğer yaklaşımlar olan posterior interhemisferik prekuneal (73) ve subtemporal (3) yaklaşımda spleniyal lifler korunur. Atriyum ve temporal horna yönelik olan supraserebellar-transtentoryal transkollateral sulkus yaklaşımında da tapetum hasar görmez (3).

Tablo 4'de korona radyata ve tapetumun hasar görebildiği ventriküler yaklaşımlar özetlenmiştir.

Tablo 4. Korona radyata ve tapetum'da hasarlanmaya yol açabilecek cerrahi yaklaşımlar ve beklenen defisitler

Yaklaşım	Lezyon	İlgili Fiberler	İlgili defisitler
Anteriyor Frontal Transkortikal Yaklaşım	Frontal horn, ventriküler body anteriyor kısmı, 3.ventrikül anteriyor/superiyor kısmı	SLF II, arkuat fasikül, inferior frontooksipital fasikül, korona radyata'nın anteriyor kısımları	Lisan bozuklukları, ihmal fenomeni, limbik sistem bozuklukları
Posteriyor İnterhemisferik Transkallozal Yaklaşım	Korpus kallozumun spleniyum ya da atriyumundan yukarı doğru uzanan lezyonlar	Korpus kallozum spleniyum lifleri (tapetumu da içeren)	İşitsel ve vizüel diskonneksiyon sendromları
Trans middle temporal girus yaklaşımı	Temporal horn	U fiberler, SLF (inen kol), Oksipitofrontal fasikül (ventral segment), unsinat fasikül (dorsolateral segment), anteriyor kommissür (posteriyor segment), inferiyor talamik pedinkül (posteriyor lifler), posteriyor talamik pedinkül (anteriyor kısım), tapetum, temporal lob projeksiyon lifleri	Vizüel alan, hafıza ve lisan sorunları
Distal silviyan yaklaşım	Atriyum	Optik radyasyon, korona radyata posteriyor kesmi, AF ve middle longitidunal fasikül	Lisan ve işitsel bozukluklar, Vizüel defektler
Superiyor paryetal lobül yaklaşımı (posteriyor transkortikal)	Body ve atriyumun posteriyor kısmı, koroid pleksus glomusu	SLF II, AF, Tapetum, optik radyasyon	Apraksi, akalkuli, Gerstmann sendromu, görme alanı defektleri

(Güngör ve ark.'nın 'The white matter tracts of the cerebrum in ventricular surgery and hydrocephalus' (3) adlı makalesinden revize edilerek alınmıştır).

Sonuç olarak:

- Anatomik diseksiyonlar ve MR traktografi görüntüleri ile korona radyata ve tapetumun ventrikül yapıları ile olan komşulukları ortaya konulmuştur.
- Frontal horn, ventriküler body anteriyor kısmı ve 3.ventrikül anteriyor/superiyor kısmındaki lezyonlara yönelik yapılacak transkortikal yaklaşım sonucu lisan bozuklukları, ihmal fenomeni ve limbik sistem

bozuklukları oluşabileceğinden bu bölge lezyonlarında anteriyor interhemisferik yaklaşım tercih edilmelidir.

- Korpus kallozumun spleniyum ya da atriyumundan yukarı doğru uzanan lezyonlar için posteriyor interhemisferik yaklaşım uygulandığında korona radyata ve tapetum hasarı sonucu işitsel, vizüel diskonneksiyon sendromları ve hemiparezi gelişebileceği için superiyor paryetal lobül (posteriyor transkortikal) yaklaşımı tercih edilebilir. Superiyor paryetal lobül yaklaşımında tapetum hasarı ihtimali daha azdır.

- Temporal horn lezyonlarına yönelik middle temporal girus yaklaşımında tapetum hasarı gelişebilir. Bu sebeple tapetum hasarının önüne geçmek için inferiyor ya da proksimal silviyan yaklaşım tercih edilebilir.

- Ventrikül atriyumu lezyonlarında distal silviyan yaklaşım uygulandığında korona radyata posteriyor kısmının hasarlanması söz konusu olduğundan süperiyor paryetal lobül yaklaşım seçeneği mevcuttur. Superiyor paryetal lobül yaklaşımında ise tapetum hasarı görülebileceğinden spleniyal liflerin hasar görmeyeceği posteriyor interhemisferik prekuneal, subtemporal ya da supraserebellar-transtentoryal transkollateral sulkus yaklaşımlar söz konusu edilebilir.

- Ventriküler lezyonlara ulaşmak için tarif edilmiş cerrahi yaklaşımlardan hangisinin seçileceğine karar verme aşamasında her hastaya mutlaka MR traktografi yapılarak beyaz cevher liflerinin konumu değerlendirilmelidir. Hastanın klinik bulgularının hangi liflerin hasarı sonucu oluştuğu ortaya konulmalıdır. Mevcut halde hasarlanmış bulunan lifler cerrahi rota içinde bırakılarak, hasarlanmamış liflerin korunmasına özen gösterilmelidir.

- Cerrahi sırasında ise, cerrahın fiber diseksiyonla elde ettiği topografik anatomi bilgisi beyaz liflerin korunmasında en önemli rehber olacaktır.

6. ÖZET

Lateral ventriküller, talamus tarafından sarılan derin yerleşimli ‘C’ şekilli boşluklardır. Frontal horn, body (gövde), atriyum, oksipital ve temporal hornlardan oluşur ve foramen Monro aracılığıyla üçüncü ventriküle bağlanırlar. Ventriküllere yönelik cerrahi gişimlerde hedefe ulaşmak için her zaman bir ya da birden fazla beyaz cevher yolağını geçmek gerekmektedir. Bu yaklaşımlar, ventriküllerin derin yerleşimli olması, şekil ve boyutlarının her hastada farklı olabilmesi, çevrelerini saran fiber traktlar bulunması ve önemli nöral yapılara (talamus ve internal kapsül gibi) komşulukları nedeniyle halen zorluk teşkil etmektedirler.

Serebral hemisfer yüzeyel kortikal gri cevher, beyaz cevher, derin yerleşimli gri cevher alanları olan bazal gangliyonlar ve ventrikül yapılarından oluşmaktadır. Beyaz cevher içerisinde yer alan lifler fonksiyonlarına göre asosiasyon, kommissüral ve projeksiyon lifleri olmak üzere üç kısımda incelenir. Asosiasyon lifleri komşu ve uzak kortikal bölgeleri aynı hemisferde birbirine bağlar. Kısa asosiasyon lifleri komşu girusları birbirine bağlayan U lifleridir. Singulum, unsinat fasikül, arkuat fasikül, ekstrem kapsül, superiyor-inferiyor frontooksipital lifler, oksipitotemporal lifler ve superiyor-inferiyor longitidunal lifler uzun asosiye liflerdir. Korpus kallozum, anteriyor kommissür ve hippokampal kommissür gibi kommissural lifler orta hattan geçerek iki hemisfer arası bağlantıyı sağlayan bihemisferik liflerdir. Projeksiyon lifleri serebral korteks ve beyin sapı ile spinal kord arasında bağlantıyı sağlarlar. Tüm projeksiyon lifleri internal kapsüle ulaşmadan önce hemisferde yelpaze şeklindeki korona radyata’yı oluşturur. Cerrahi girişimlerde, bu lifler cerrahi rota üzerinde olacaktır. Beyaz lif yolaklarında oluşan hasarlar kortikal hasarlara oranla daha ağır ve geri dönüşümsüzdür. Bu veriler beyaz cevher çalışmalarının hızlanmasına neden olmuştur.

Josef Klingler tarafından tariflenen beyaz lif diseksiyonu ile liflerin üç boyutlu anatomisine hakimiyet artmıştır. Bu yöntem ile her türlü cerrahi girişim rotasına uygun olarak yapılan diseksiyonlarda, rota üzerindeki lifler tariflenmiştir.

Böylece lezyonun yerleşimine uygun cerrahi yöntem seçilmesi ve bu yöntem sırasında/sonrasında oluşabilecek komplikasyonlar daha iyi anlaşılmıştır.

Görüntüleme yöntemlerinin gelişimi sonucu kullanıma sunulan DTI MR teknolojisi ile lif yapılarının başladıkları noktalardan itibaren seyirlerini tespit etmek kolaylaşmıştır. Bu yöntem ile birlikte, kraniyal lezyonun lif demetleri ile olan ilişkisi preoperatif olarak belirlenebilmektedir. Lezyonun lif demetleri olan ilişkisi, cerrahın operasyonda seçeceği yaklaşımı da değiştirebilmektedir.

Ventriküler sistem lezyonlarına yaklaşım yolları: anteriyor temporal, subtemporal, posteriyor transtemporal, supraserebellar transtentoryal, posteriyor interhemisferik prekuneal, posteriyor transkallozal, posteriyor transkortikal, anteriyor transkallozal, anteriyor transkortikal, anteriyor frontal interhemisferik, distal ve proksimal silviyan yaklaşımlar olarak özetlenebilir. En sık kullanılan yaklaşımlar interhemisferik yaklaşımlardır. İnterhemisferik yaklaşımlarda korteks ve singulat girus geçildikten sonra korpus kallozuma ulaşılır. Posteriyor transkallozal yaklaşımda ise spleniyum lifleri yani tapetum cerrahi rota üzerinde olup hasarlanma olasılığı yüksektir. Anteriyor transkortikal yaklaşımda ise korona radyata lifleri ve distal silviyan yaklaşımda özellikle posteriyor korona radyata lifleri cerrahi rota üzerindedir.

Ventriküler cerrahi yaklaşımlarda fiber traktların geri dönüşümsüz hasarlarının önüne geçebilmek amacıyla fiber diseksiyon tekniği ile cerrahi anatomiye hakim olunması önemlidir. Fiber diseksiyonla kazanılan anatomi bilgisinin MR traktografi incelemesi ile desteklenmesi cerrahinin komplikasyonlarını azaltmada faydalı olacaktır.

7. KAYNAKLAR

1. Catani M, Dell'acqua F, Bizzi A, Forkel SJ, Williams SC, Simmons A, Murphy DG, Thiebaut de Schotten M. Beyond cortical localization in clinicoanatomical correlation. Cortex. 48(10):1262-1287, 2012.

2. Duffau H. The "frontal syndrome" revisited: lessons from electrostimulation mapping studies. Cortex. 48(1):120-131, 2012.

3. Güngör A, Baydin S, Middlebrooks E, Tanriover N, Isler C, Rhoton AL Jr. The white matter tracts of the cerebrum in ventricular surgery and hydrocephalus. J Neurosurg. 3:1-27, 2016.

4. Chowdhury FH, Goel AH, Shah A, Jhawar S, Haque MR, Mohammod QD, Mondol BA, Ara S. White Fiber Dissection of Brain: Safety of Different Commonly Used Transcortical Microsurgical Approaches to Ventricles in Relation to Damage of the Internal Capsule and Other White Fiber Tract: A Cadaveric Study. Neurosurg Q. 24:9–17, 2014.

5. Cikla U, Swanson KI, Tumturk A, Keser N, Uluc K, Gadol AC, Baskaya MK. Microsurgical resection of tumors of the lateral and third ventricles: operative corridors for difficult-to-reach lesions. J Neurooncol. 130:331–340, 2016.

6. Agrawal A, Kapfhammer JP, Kress A, Wichers H, Deep A, Feindel W, Sonntag VK, Spetzler RF, Preul MC. Josef Klingler's models of white matter tracts: influences on neuroanatomy, neurosurgery, and neuroimaging. Neurosurgery. 69(2):238-252, 2011.

7. Vesalius A. De Humani Corporis Fabrica. Basilae, Switzerland: Johannis Oporini; 1543.

8. Piccolomini A. De humoribus. In librum Galeni de humoribus Comemtarii. Paris, France: Apud Bernardum Turrisianum; 1556.

9. Coiter V. Externarum et internarum principalium humani corporis partium tabulæ: atque anatomicae exercitationes obseruationesque variae, nouis, diuersis, ac artificiossimis figuris illustratae. Noribergae, Germany: In officina Theodorici Gerlatzeni; 1573.

10. Willis T. Cerebri anatome: cui accessit nervorum descriptio et usus. Londini, United Kingdom: Typis Tho. Roycroft, impensis Jo. Martyn & Ja Allestry; 1664.

11. Malpighi M. De cerebri cortice. Londini, United Kingdom: Typis Tho. Roycroft, impensis Jo. Martyn & Ja Allestry; 1669.

12. Clarke E, O'Malley CD. The Human Brain and Spinal Cord, A Historical Study Illustrated By Writings from Antiquity To The Twentieth Century. Berkeley and Los Angeles: University of California Press; 1968.

13. Willis T. De anima brutorum quae hominis vitalis ac sentitiva est: exercitationes duae. Londini, United Kingdom: Prostant apud Gulielm. Wells & Rob. Scot; 1672.

14. Vicq D' Azyr F. Traite d' anatomie et de physiologie, avec des planches coloriees. A Paris: De L' imprimerie de Franc. Amb Didot l'aine; 1786.

15. Reil J. Die Sylvische Grube oder das gestreifte grobe Hirnganglium, dessen Kapsel und die Seitentheile des großen Gehrins: d. Archiv für die Physiologie. Halle, Germany: Curtschen Buchhandlung; 1809.

16. Gall F, Spurzheim G. Anatomie et physiologie du systeme nerveux en general, et du cerveau en particulier. Atlas paris, Chez F Schoell. 1810.

17. Burdach K. Vom Baue und Leben des Gehirns und Ruckenmarkes. Leipzig: in der Dyck'schen Buchhandlung, 3rd vol, 1819-1826.

18. Klingler J. Die makroskopische Anatomie der Ammonsformation. Zurich: Kommissionsverlag von Gebrüder Fretz A.G; 1948.

19. Hoeve H. A modern method of teaching the anatomy of the brain. Anat Rec. 3:237-257, 1909.

20. Jamieson E. The means of displaying, by ordinary dissection, the larger tracts of white matter of the brain in their continuity. J Anat Physiol. 43: 225-234, 1909.

21. Johnston JB. A new method of brain dissection. Anat Rec. 2:345-358, 1908.

22. Cajal S. The Croonian lecture: la fine structure des centres nerveux. Proc R Soc Lond. 55:444-468, 1894.

23. Naidich TP, Castillo M, Cha S, Smirniotopoulos JG. Imaging of the Brain, 1st ed, Philadelphia, Elsevier Inc, 205-244, 2013.

24. Riley HA. An Atlas of the Basal Ganglia, Brain Stem and Spinal Cord. Balitimore, Williams & Wilkins, 1943.

25. Akakın A, Şeker A, Rhoton AL Jr, Miranda JCF. Lif diseksiyon tekniği, Türk Nöroşirürji Derneği Cerrahi Nöroanatomi Bülteni. Haziran Sayı 3, Sayfa 7-17, 2009.

26. Nieuwenhuys R, Voogd J, van Huijzen. The Human Central Nervous System, 4th ed. Berlin, Springer, 2008.

27. Catani M, Howard RJ, Pajevic S, Jones DK. Virtual in vivo interactive dissection of white matter fasciculi in the human brain. NeuroImage. 17:77-94, 2002.

28. Kollias S. Parcellation of the white matter using DTI: insights into the functional connectivity of the brain. Neuroradiol J. 22(Suppl 1):45-57, 2009.

29. Ebeling U, Reulen H-J. Subcortical topography and proportions of the pyramidal tract. Acta Neurochir. 118:164-171, 1992.

30. Schmahmann JD, Pandya DN, Wang R, Dai G, D'Arceuil HE, de Crespigny AJ, Wedeen VJ. Association fibre pathways of the brain: parallel observations from diffusion spectrum imaging and autoradiography. Brain. 130:630-653, 2007.

31. Makris N, Kennedy DN, McInerney S, Sorensen AG, Wang R, Caviness VS Jr, Pandya DN. Segmentation of subcomponents within the superior longitudinal fascicle in humans: a quantitative, in vivo, DT-MRI study. Cerebral Cortex. 15:854-869, 2005.

32. Martino J, Brogna C, Robles SG, Vergani F, Duffau H. Anatomic dissection of the inferior fronto-occipital fasciculus revisited in the lights of brain stimulation data. Cortex. 46:691-699, 2010.

33. Pagani E, Agosta F, Rocca MA, Caputo D, Filippi M. Voxel-based analysis derived from fractional anisotropy images of white matter volume changes with aging. NeuroImage. 41:657-667, 2008.

34. Catani M, Jones DK, Donato R, Ffytche DH. Occipito-temporal connections in the human brain. Brain. 126:2093-2107, 2003.

35. Kier EL, Staib LH, Davis LM, Bronen RA. MR imaging of the temporal stem: anatomic dissection tractography of the uncinate fasciculus, inferior occipitofrontal fasciculus, and Meyer's loop of the optic radiation. AJNR Am J Neuroradiol. 25:677-691, 2004.

36. Catani M, Ffytche DH. The rises and falls of disconnection syndromes. Brain. 128:2224-2239, 2005.

37. Kollias S. Parcellation of the white matter using DTI: insights into the functional connectivity of the brain. Neuroradiol J. 22(Suppl 1):45-57, 2009.

38. Sarikcioglu L, Ozsoy U, Unver G. Tapetum Corporis Callosi: Carpet of the Brain. Journal Of The History Of The Neurosciences. 16(4),2007.

39. A Fitsiori, D Nguyen,A Karentzos, J Delavelle, Vargas MI. The corpus callosum: white matter or terra incognita. Br J Radiol. 84(997): 5–18, 2011.

40. Rhoton AL Jr. The lateral and third ventricles. Neurosurgery. 51 (4 Suppl): S207–S271, 2002.

41. Fitzgerald MJT, Gruener G, Mtui E. Clinical Nueroanatomy and Neuroscience, 6th ed. Galway, Elsevier, 2012.

42. Di Virgillio G, Clarke S, Pizzolato G, Schaffner T. Cortical regions contributing to the anterior commissure in man. Exp Brain Res. 124:1-7, 1999.

43. Carpenter MB, Sutin J. Human Neuroanatomy, 8th ed. Baltimore, Williams & Wilkins, 1983.

44. Gloor P, Salanova V, Olivier A, Quesney LF. The human dorsal hippocampal commissure: an anatomically identifiable and functional pathway. Brain. 116:1249-1273, 1997.

45. Standring S, et al (eds). Cerebral hemisphere. In: Gray's Anatomy: The Anatomical Basis of Clinical Practice, 40th ed. Philadelphia, Elsevier, 2008.

46. Gilman S, Newman SW. Manter and Gatz's Essentials of Clinical Neuroanatomy and Neurophysiology, 10th ed. Philadelphia, FA Davis, 2003.

47. Westerhausen R, Huster RJ, Kreuder F, Wittling W, Schweiger E. Corticospinal tract asymmetries at the level of the internal capsule: is there an association with handedness? NeuroImage. 37:379-386, 2007.

48. Jang SH, Ahn YH, Kim SH, Chang CH. Corticospinal tract restoration: combined study of diffusion tensor tractography, functional mri and transcranial magnetic stimulation. J Comp Assist Tomogr. 31:901-904, 2007.

49. Ross E. Localization of the pyramidal tract in the internal capsule by whole brain dissection. Neurology. 30:59-64, 1980.

50. Newton JM, Ward NS, Parker GJM, Deichmann R, Alexander DC, Friston KJ, Frackowiak RS. Non-invasive mapping of corticofugal fibres from multiple motor areas-relevance to stroke recovery. Brain. 129:1844-1858, 2006.

51. Ludwig E, Klingler J. Atlas Cerebri Humani. Basel: Karger; 1956.

52. Klingler J. Ein zerlegbares Modell der Vorder- und Mittelhirnkerne des Menschen mit Einschluss der angrenzenden Rindenpartien. Z Anat Entw Gesch. 111:1-90, 1942.

53. Mandonnet E, Capelle L, Duffau H. Extension of paralimbic low grade gliomas: toward an anatomical classification based on white matter invasion patterns. J Neurooncol. 78: 179-185, 2006.

54. Mamata H, Mamata Y, Westin CF, Shenton ME, Kikinis R, Jolesz FA, Maier SE. High-resolutionline scan diffusion tensor MR imaging of white matter fiber tract anatomy. AJNR Am J Neuroradiol. 23: 67-75, 2002.

55. Mahaney KB, Abdulrauf SI. Anatomic relationship of the optic radiations to the atrium of the lateral ventricle: description of a novel entry point to the trigone. Operative Neurosurgery. 2, 63: 195-203, 2008.

56. Le Gars D, Lejeune JP, Peltier J. Surgical anatomy and surgical approaches to the lateral ventricles. Adv Tech Stand Neurosurg. 34:147–187, 2009.

57. Tanrıöver N, Küçükyürük B, Aydın S. Lateral ve Üçüncü Ventrikül Lezyonlarına Cerrahi Yaklaşımlar. Türk Nöroşir Derg. Cilt: 24, Ek Sayı: 2, 26-41, 2014.

58. Pendl G, Ozturk E, Haselsberger K. Surgery of tumours of the lateral ventricle. Acta Neurochir (Wien). 116(2-4):128-136, 1992.

59. Yaşargil MG, Abdulrauf SI. Surgery of intraventricular tumors. Neurosurgery. 62 (6 Suppl 3):1029–1041, 2008.

60. Szmuda T, Słoniewski P, Szmuda M, Waszak PM, Starzyńska A. Quantification of white matter fibre pathways disruption in frontal transcortical approach to the lateral ventricle or the interventricular foramen in diffusion tensor tractography. Folia Morphol (Warsz). 73:129–138, 2014.

61. Beis JM, Keller C, Morin N, Bartolomeo P, Bernati T, Chokron S, et al: Right spatial neglect after left hemisphere stroke: qualitative and quantitative study. Neurology. 63:1600–1605, 2004.

62. Vassal F, Schneider F, Sontheimer A, Lemaire JJ, Nuti C. Intraoperative visualisation of language fascicles by diffusion tensor imaging-based tractography in glioma surgery. Acta Neurochir (Wien). 155:437–448, 2013.

63. Milligan BD, Meyer FB. Morbidity of transcallosal and transcortical approaches to lesions in and around the lateral and third ventricles: a single-institution experience. Neurosurgery. 67:1483–1496, 2010.

64. Kasowski H and Piepmeier JM. Transcallosal Approach for Tumors of the Lateral and Third Ventricles. Neurosurg Focus. 10(6), 2001.

65. Apuzzo MLJ (ed): Surgery of the third ventricle, 2nd ed. Baltimore, Williams and Wilkins, 1998.

66. Pustina D, Doucet G, Skidmore C, Sperling M, Tracy J. Contralateral interictal spikes are related to tapetum damage in left temporal lobe epilepsy. Epilepsia. 55(9):1406–1414, 2014.

67. Kadri PAS, Oliveira JG, Krayenbühl N, Türe U, Oliveira EPL, Al-Mefty O, Ribas GC. Surgical Approaches to the Temporal Horn: An Anatomic Analysis of White Matter Tract Interruption. Operative Neurosurgery. 0:1-13, 2016.

68. Krolak-Salmon P, Guenot M, Tiliket C. Anatomy of optic nerve radiations as assessed by static perimetry and MRI after tailored temporal lobectomy. Br J Ophthalmol. 84(8):884-889, 2000.

69. Schmahmann JD, Pandya DN. Fiber Pathways of the Brain. New York: Oxford University Press; 2009.

70. Catani M, Jones DK, Ffytche DH. Perisylvian language networks of the human brain. Ann Neurol. 57(1):8-16, 2005.

71. Kawashima M, Li X, Rhoton AL Jr, Ulm AJ, Oka H, Fujii K. Surgical approaches to the atrium of the lateral ventricle: microsurgical anatomy. Surg Neurol. 65:436–445, 2006.

72. Ellenbogen RG. Transcortical surgery for lateral ventricular tumors. Neurosurg Focus. 10(6):E2, 2001.

73. Yaşargil MG. Microneurosurgery: Microneurosurgery of CNS Tumors. Stuttgart: Thieme, Vol IVB, pp 38–42, 56–57, 63–65, 313–318, 320–323, 1996.